

# نامه دانشکده پزشکی

تهران

تحت نظر هیئت تحریریه

دکتر کمال الدین آجری    دکتر بهار سیم چهرای    دکتر شمس الدین منیدی  
دکتر نورمحمد سید ارب    دکتر حسین رضای    دکتر محمد علی علی  
دکتر صادق بیروزی    دکتر بهمن اصابع    دکتر حسن میرزایی  
دکتر سید علی بابا    دکتر حسن ظاهر    دکتر محمد علی نژادی

رئیس هیئت تحریریه: دکتر بهمن اصابع

مدرس: دکتر نصرالله کاشانی    صاحب قلم: دکتر محمد شمس  
مدیر مجله: دکتر حسن شاهه    مدیر امور اداری: دکتر نصرالله کاشانی

شماره هشتم

اردیبهشت ماه ۱۳۴۱

سال نوزدهم

نظری چند درباره زیادای فشارورید باب و شرح حال چند بیمار جالب (۱)

دکتر محمد تقی اویسی

دکتر وقار

دکتر صادق پیروز عزیزی

بنام علائم کوچک روده قبل از سیرو  
تعریف کرده بود بعلماء فرانسوی اجازه  
داد که علت اساسی و سببی را که  
مولد این سندرم یعنی موانع جریان خون  
در ورید باب است پیدا کنند از ۱۹۳۰  
بعده نیز که این کیفیت مورد توجه قاطبه  
علماء قرار گرفت اشکال بالینی این  
سندرم معلوم شد و سبب انواع امراضی

الف- توجه به زیادای فشارورید باب  
و سهل الحصول بودن تشخیص این  
سندرم از لحاظ بالینی و غیره شیوع  
آن را امروزه به ثبوت رسانیده است .  
بدست آویز زیادای فشار وریدباب  
که Gilbert و شاگردانش (۲) در  
حدود پنجاه سال قبل در سیروز نوشته  
بودند و علائمی که قبل از آنان Hanot

که مولد زیادی فشار وریدباب است روشن گردید بطوریکه امروز زیادی فشار ورید باب فقط منتسب باین ورید و انشعاباتش نیست بلکه جریان خون داخل کبد خواه قبل از سینوزوئید که متوجه خود ورید باب است و خواه بعد از سینوزوئید یعنی در حدود ورید بالای کبد و اجوف و حتی قلب راست قادر است که فشار ورید باب را افزایش دهد و سندرم ساده قبل از ۱۹۳۰ را

ملبس بلباس و شکل امروزی نماید بنابراین هرمانع که از جریان صحیح خون در ورید باب بطرف قلب راست جلوگیری کند و حتی اگر این مانع بعلت توقف خون در قلب ناخوش و نارسائی باشد طبعاً و اجباراً به زیادی فشار ورید منتهی میگردد.

برای تفهیم صحیح و تسهیل در تشخیص گرفتاری این طریق طولانی (از طحال تا بطن راست) این سندرم را بسه شکل متمایز تقسیم کرده اند.

اول - مانع یا بلوک قبل از سینوزوئید کبد که ممکن است I در خارج از کبد باشد و سندرم زیادی فشار زیر کبدرا تشکیل دهد و یا II در داخل کبد رادع و مانعی موجود باشد یعنی بلوک داخل کبد (از لحاظ کلینیکی سندرم بانٹی به

شکلی از این دسته اطلاق میشود) که مدتهای مدیدی با اختلالات کبدی و اسیت همراه نباشد ولی در حقیقت این سرحدات قراردادی از همدیگر زیاد متمایز نیستند.

دوم - مانع کبد بعد از سینوزوئید مستقر گردد (بالای کبد) بنابراین میتوان گفت سندرم زیادی فشار ورید باب حائز سه شکل مهم است.

I - بلوک پائین II - داخل کبد قبل از سینوزوئید III - بالای کبد بعد از سینوزوئید.

**ب - اسباب زیادی فشار ورید باب بسیار گوناگون هستند :**

هرعلت خواه ترمبوز و خواه فشار خارج که از ابتدای وریدطحال تا انتهای ورید باب قبل از دخول در کبد مانع صحیح جریان خون باشد و حتی زیادی جریان خون که در بعضی از اسپلنو-مگالیهها بخصوص لوسمی دیده میشود جزو علل اساسی زیادی فشار وریدباب زیر کبدی محسوب میشود. در شکل اخیر که بعملی معروف شده است فشار طحالی زیاد است و اسپلنوپورتوگرافی انسدادی را نشان نمیدهد.

سیروز با اسباب مخصوص بخود و

Wilson - Schistosomiase مرض و غیره علل داخل کبدی این سندرم را تشکیل می‌دهند .

سندرم Budd - Shiari و ترموز ورید اجوف بعد از وصول ورید بالای کبد و نارسائی قلب راست بهر علت بخصوص پریکاردیت های فشار دهنده از اهم اسباب زیادی فشار بالای کبدی محسوب میشوند .

**ج - تشخیص بیماری -** با جریان های طرفی وسیع . اسپلنومگالی . اسیت . واریس مری . سیروز علائم نارسائی قلب راست . زیادی فشار طحال (۳) . اسپلنوپر توگرافی . زیادی فشار خون وریدی و ورید بالای کبد میسر است . بدیهی است این علائم بیش و کم در انواع زیادی فشارورید موجودند و با تجزیه و تحلیل آنها میتوان به تشخیص افتراقی رسید (۴) .

**(۱) جریان طرفی .** در وهله اول زیادی فشار که از نوع باب واجوف است (در ابتدای کار چون در بالا است آورده را در قسمت بالای ناحیه ناف وسعت می دهد) در اینحال جریان خون از پائین به بالا سیر میکند بعد ها اجوف پائین مبتلا به زیادی فشار میشود و آورده کنار شکم نیز نمایان میشوند و خون از بالای پائین جریان دارد . در وهله ثانی بعلت

وجود اسیت و کبد بزرگ جریان دو طرفه میشود و آورده در تمام شکم بخصوص ناحیه هیپوگاستر ظاهر می شود در سمع این آورده سوت های متعدد و گاهی شدید مسموع میافتد (نوع اجوف . اجوف) و در همین وضعیت است نیز که آورده اطراف ناف متسع شده اند : (Tete de Meduse)

و بالاخره آورده عمیق که جریان خون باب را از طریق کلیه و ریه و رحم و غیره به قلب منتقل میسازند مبتلا به زیادی فشار میشوند دو دسته از این قبیل آورده مورد توجه هستند چون تولید واریس میکنند و در نتیجه آن گاهی خونریزیهای شدید اتفاق میافتد:

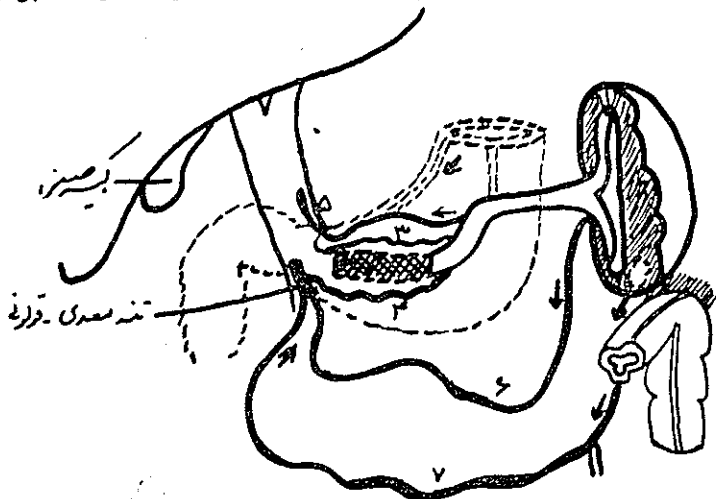
**(۱) آورده ثلث پائین مری (۲) آورده همو-روئید**

**۲- اسپلنومگالی -** حجم اسپلنومگالی بسته بمحل مانع است باین معنی هر قدر انسداد به طحال نزدیک باشد اسپلنومگالی شدیدتر است .

ولهذا در مانع های بعد از سینوزوئید بزحمت بزرگ میشود بعد از خونریزی و در نتیجه اعمال جراحی انحرافی اسپلنو-مگالی کوچکتر میگردد هیپراسپلنسیسم با Pancytopenie که دارد واسپلنو-مانومتري و اسپلنوپورتوگرافی وسائلی هستند که زیادی فشار باب را در این

بوسیله پلی به بعد از محل انسداد می  
رساند و لهذا رسوخ ثانوی خون از  
مجرای طبیعی امکان پذیر شده است  
در صورتیکه پل از ناف یا قطبهای طحال  
تا ورید طحالی کشیده شود انسداد در  
ابتدای ورید طحالی قرار گرفته است  
و پل ها از آورده کوتاه طحال و معده

موجب میشود که خون راه طویل تری را  
طی کند .  
گاهی برای برگشت خون از راه  
های طرفی مانند دستگاه اجوف پائینی  
و بالائی استفاده میشود : (راه انحرافی :  
(شکل ۳) . راه های انحرافی همیشه بعلت  
اسکلروز یا تومر که برآورده طحال و



شکل ۲

روبریکه انسداد در پهلوی در طحال پشیدی مختلف که بر روی استفاده رای غیر خون در ای که شرح زیرند

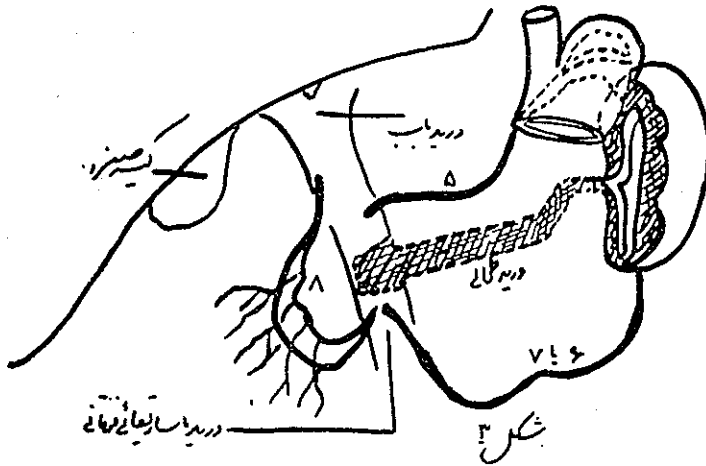
[۳] - [۴] - [۵] - [۶] - [۷]

خلفی و غیره متشکل شده اند : (شکل ۱)  
انسداد قسمتی از ورید طحال پلهای  
مربوطه را تولید می کنند بدین معنی که  
پلها خونرا از راه ورید مزانتتری فوقانی  
به باب میرسانند : (شکل ۲)  
بالاخره انسداد تمامی ورید طحال  
باب فشار وارد میآورند بوجود میآیند.  
این راه ها اغلب از ورید طحال گاهی  
از ورید باب و بندرت از شعبه چپ  
ورید باب منشعب میشوند و خون را از  
طریق شبکه آورده زیر مخاطی و ورید  
معدی - مری به دستگاه آزیگوس می -

رسائند و بدین ترتیب واریس مری راه  
 طحالی . مری آزیگوس واجوف تولید  
 میکند . (۱۱ و ۱۲)

در تولید سندرم Cruvellier  
 Baumgarten و مرض Pegot راه باب -  
 ناف - اجوف که خون شاخه چپ باب را  
 بوسیله ایگاستری تا اجوف پائین و یا  
 بوسیله پستانی داخلی به اجوف فوقانی

ندرت سندرم کرو ولیه را که مختص  
 بشاخه چپ ورید باب است تولید  
 مینماید .  
**دوم) فشار زیاد داخل کبد - زحمت**  
 سینوزوئید یا انسداد داخل کبد مولد  
 سیروز است سیروز در فضای عروقی  
 بین تیغه های سلول کبد مستقر میشود  
 واجله علائم آن مشهور خاص و عام می



گوناگون در درجه ای که نسبی این ورید باب تشکیل شده از کبد آورده پس من قسمت ریویز (پائین دایره ای) در  
 راه مجری که تشکیل شده است شکل با نشان داده شود . این وضعیت کمتر اتفاق می افتد

میرساند مقصراست - محل تشکیل این  
 سندرم در بلوکهای داخل کبدی است  
 چون در انسداد های قبل از کبد سر  
 چشمه انحرافهای قبل از انشعاب ورید  
 باب واقع شده است و بهمین دلیل به  
 باشد ولی مرض در حقیقت از انتهای  
 آورده باب شروع و به ابتدای ورید  
 مرکز قاچک کبد ختم میگردد - در قدیم  
 تصور میرفت که فیروز باب که خصیصه  
 مهم سیروز است باعث زیادی فشار باب

# تابلوی ۱

بلاک بالای کبد      داخل کبد      زیر کبد

			A خصیصه‌های مشترک زیادی فشار
شایع	شایع	شایع	جریان طرفی باب اجوف
»	«	«	واریس مری
»	«	«	اسپلنومگالی
همیشه بالا	همیشه بالا	همیشه بالا	فشار داخل طحال
			B خصیصه‌های افتراقی
	بسته به سبب بیماری	بزرگ و دردناک	کبد
طبیعی	شایع	خیلع شایع	اسیت
نادر	نسبتا شایع	نسبتا شایع	یرقان
نادر	شایع	شایع	آنسفالوپاتی
خیلی نادر			جریان طرفی اجوف اجوف
معدوم	نادر	شایع	تستهای کبدی
طبیعی	اغلب مختل	کمی مختل یا طبیعی	B. S. P.
طبیعی	کبد ناخوش	کبد ناخوش	بزل کبد و لاپاروسکوپی
طبیعی	»	کبد ناخوش	فشار داخل کبد و ورید بالای کبد
طبیعی	بالا یا طبیعی	بالا	اسپلنوپورتوگرافی
انسداد شاخه‌های کبدی و بدون ورید باب وجود جریان طرفی کبد (Hepatopete)	مثل قبلی	انسداد در شاخه های خارج کبد و بدنه ورید باب بنسبت جریان طرفی کبد رو موجود نیست .	

## ثابلیوی ۲

انسداد ورید  
 بود - شیاری اجوف بعدازورود  
 کاردیو پاتی یا نا -  
 رسائی راست و  
 پریکاردیت فشاری ورید بالای کبد

خیلی شایع	خیلی شایع	خیلی شایع	هیپاتومگالی
حاضر	غائب	غائب	برگشت کبد و ژوگولر
شایع	خیلی شایع	خیلی شایع	اسیت
۲۰ - ۳۰ گرم	؟	۵ - ۱۵ گرم	مقدار پروتیدهای اسیت
نادر	شایع	شایع	اسپلنومگالی
غائب	باب اجوف - اجوف - اجوف	باب . اجوف	جریان طرفی شکمی
نادر	شایع	شایع	واریس مری
طبیعی	طبیعی یا کمی مختل	طبیعی یا کمی مختل	تست کبدی
کمی طبیعی	خیلی غیر طبیعی	خیلی غیر طبیعی	کلرانس
کم و بیش غیر طبیعی	بالا	بالا	فشار داخل طحال
بالا	«	بالا	فشار سینوزوئیدی
بالا	بالا	طبیعی	فشار وریدران
بالا	بالا	طبیعی	فشار ورید بازو
بالا	طبیعی	طبیعی	فشار دهلیزی راست
جریان طرفی نیست	جریان طرفی فرار از کبد	جریان کرفی فرار از کبد	اسپلنوپورتوگرافی
اتساع ورید اجوف	انسداد و بالای کبدی	طبیعی	فلبوگرافی اجوف

- نوکلئر در مقابل يك لنفو در میدان میکروسکپی .
- ۸- آزمایش مایع جنب . آلبومین بعلت کمی مایع اندازه گیری نشد . ۳۵ لوکوسیت و ده عدد هماسی در هر میلی متر مکعب دارد .
- ۹- سیلان ۲۳ دقیقه انعقاد ۳ ره دقیقه .
- ۱۰- پروترمبین ۶۰٪ .
- ۱۱- قرمز کنگو - بعد از یکساعت مقدار ۹۰٪ ماده رنگی در جریان خون باقیمانده است .
- ۱۲- واسرمن منفی
- ۱۳- اوره خون ۴۴ سانتی گرم در لیتر .
- ۱۴- مدفوع از لحاظ تخم کرم تخم انکیلوستوم دارد .
- ۱۵- رادیوگرافی ریتین . دیافراگم ها بعلت اسیت بالا رانده شده و در سینوس جنبی چپ علائم راکسیون جنبی وجود دارد .
- ۱۶- بیوپسی کبد - شرح ماکرو - سکپی يك قطعه رشته مانند بطول ۶ میلیمتر و ضخامت يك میلیمتر برنگ خاکستری میباشد شرح میکروسکپی در آزمایش ریزینی برش تهیه شده از بافت ارسالی مشاهده میشود که وضع لبولی کبد مشخص است سینوسها گشاد شده اند این گشادی سینوسها در مرکز لبولها بیشتر مشخص است در پارانشیم کبدی يك پرخونی خفیف مشاهده شد دژنر - سانس و نکروز وجود ندارد .
- بطوریکه مشاهده میشود کلیه آزمایشات فوق یا طبیعی است یا اگر جزئی اختلافی نشان میدهد نمیتواند وضع بیمار را توجیه کند ناچار با نبودن هیچگونه علائم بالینی قبلی از قبیل تنگ نفس . کبودی اتساع ورید های گردن کبد دردناک و غیره متوجه قلب شده و آزمایشات زیر برای بیمار انجام گرفت .
- ۱۷- فشاروریدی در تاریخ ۷ رار ۴۰ سی سانتیمتر آب .
- ۱۸- الکتروکاردیوگرافی بنفع يك بریکاردیت فشارد هنده (کمی ولتاژ در تمام اشتقاقات و همچنین T منفی در تمام اشتقاقات)
- ۱۹- کاتریرسم حفرات قلب .



	فشار متوسط ۳+ میلیمتر جیوه		میلیمتر جیوه ۶+
	فشار مینیمم ۳- میلیمتر جیوه	دهلیز راست	میلیمتر جیوه ۱۵+
	فشار ماکزیمم ۷+ میلیمتر جیوه		میلیمتر جیوه ۲۳٫۵
			فشار متوسط میلیمتر جیوه ۶+ شاخراست شریان ریوی
			فشار ماکزیمم ۲۳٫۵ میلیمتر جیوه
بطن راست			فشار آخر دیاستول ۱۲ میلیمتر جیوه
			اول دیاستول ۴ - میلیمتر جیوه

نتیجه کاتتریسیم . پریکاردیت فشار دهنده را تأیید میکند .

بیمار در تاریخ ۷/۳/۴۰ به بخش جراحی منتقل و توسط آقای دکتر کاظمی تحت عمل جراحی پریکارد قرار گرفت و نتیجه بیوپسی که از پریکارد بعد از عمل بعمل آمده بشرح زیر میباشد .

بافت ارسالی بافت همبندی فیبر وزرا نشان میدهد که در بافت همبندی زیر آن ضایعات فولیکولر توپر کولوز مشاهده میشود .

تشخیص . توپر کولوز فولیکولر کازئوز پریکارد : پریکاردیت توپر کولوز .

۲۱- شرح عمل توسط آقای دکتر کاظمی - پس از قرار دادن بیمار بر روی تخت عمل در حالت بر پشت خوابیده

بیهوشی عمومی برقرار گردید و لوله داخل تراشه گذاشته شد سینه چپ بیمار بامواد ضد عفونی آماده گردید برشی در زیر خط بستانی چپ بمحازات ششمین فضای بین دنده داده عضلات سینه بریده و از ششمین فضای بین دنده وارد قفسه صدری چپ گردیدیم . ریه چپ بجدار و پریکارد چسبندگی داشت که تمام آنها آزاد گردید حرکات قلب کم و آهسته بود برشی بر روی پریکارد که قطر آن در حدود یک سانتی متر و نیم بود بموازات و قدام عصب

۲۰- شرح ماکروسکپی- بافت ارسالی از ۵ قطعه کوچک و بزرگ شبیه به تکه های چرم تشکیل یافته است ابعاد قطعه بزرگتر ۵۰×۵×۸ سانتیمتر و قطعه کوچکتر ۰٫۸×۱×۱٫۵ سانتیمتر می- باشند رنگ قطعات از سفید صدفی تا خاکستری مایل بزرده متغیر است و دارای قوامی کاملاً سفت الاستیک میباشد فقط قطعه بزرگ حاوی مقداری نسج چربی است نرمتر از سایر قسمت ها میباشد مقطع قطعه بزرگتر منظره چربی یا زرد رنگ دارد .

شرح میکروسکپی . آزمایش ریزینی

- دارد که یا مربوط به کبد و یا مربوط به تومری در این ناحیه است .
- ۲- آزمایش ادرار طبیعی
- ۳- سدیماتاسیون ساعت اول ۱۲ میلیمتر ساعت دوم ۴۰ میلیمتر .
- ۴- مایع آسیت ، باسیل کخ و سلول سرطانی دیده نشد آلبومین ۴۰ گرم در لیتر ۱۲۰۰ گلبول سرخ و ۱۰۰ گلبول سفید در هر میلیمتر مکعب ۵ لنفوسیت در مقابل یک پولی نوکلئر دارد .
- ۵- رادیو گرافی ریتین - در نسج ریه تغییرات مرضی مشهود نیست سایه قلب و مדיاستن طبیعی است سینوسهای جنبی آزاد میباشد دیافراگمها بعلت آسیت بالا رانده شده است .
- ۶- B.S.P. بعد از نیمساعت مقدار ۰٫۶ ماده رنگی در جریان خون باقیمانده است
- ۷- تست های کبدی - واندنیرگ منفی . بیلروبین توتال ۶ میلی گرم در لیتر تیمول ۵ واحد سفالین ++ .
- ۱- الکترو کاردیو گرافی بنفع پریکاردیت چسبیده (کمی ولتاژ T منفی) تشخیص بیماری پریکاردیت چسبنده میباشد . این بیمار نیز توسط آقای دکتر کاظمی عمل گردیده و تشخیص فوق هم در عمل و هم در بیوپسی تأیید گردیده است .
- ۱- فرمول و شمارش - گویچه سرخ ۴۶۰۰۰۰ گویچه سفید ۹۲۰۰ ائو ۵ باتونه ۲ سگمانته ۶۴ لنفو ۲۴ منو ۵
- دستگاه تنفس - سرفه و تنگی نفس ندارد قفسه صدری در مناظره و لمس دق و سمع طبیعی و نکته مرضی مشهود نیست .
- دستگاه ادراری، تناسلی بیمار شکایتی ندارد .
- دستگاه عصبی . اختلالی موجود نیست رفلکس های وتری و چشمی به شکل طبیعی وجود دارد .
- آزمایشات زیر برای بیمار انجام گرفته است .
- ۱- فرمول و شمارش - گویچه سرخ ۴۶۰۰۰۰ گویچه سفید ۹۲۰۰ ائو ۵ باتونه ۲ سگمانته ۶۴ لنفو ۲۴ منو ۵
- که پنجاه سال قبل بتوسط Gilbert

و شاگردانش پایه گذاری شده بود در این اواخر توسعه یافته و شامل گرفتاری کلیه قسمت‌های ورید باب و لهذا سه قسمت قبل - در و بعد از کبد تقسیم شده است .

۲) پس از شرح مختصری راجع باین سندروم و طرق تشخیص آن شرح حال سه بیمار مبتلا به زیادی فشارورید

باب بعد از کبد را بعرض خوانندگان گرامی مجله رساندیم .

۳) سه بیمار مورد بحث مبتلا به سندرم Budd - Chiari پریکاردیت مزمن . سندرم کاذب بودند و هر سه بیمار تحت عمل جراحی قرار گرفتند و لهذا تشخیص بیماری آنان مورد تأیید قرار گرفت .