

## تست مصرف پروترومبین سریک

(Le test de consommation de Prothrombine serique)

### نگارش

دکتر سید امان اله شفیعی

رئیس درمانگاه کرسی فیزیولوژی دانشکده پزشکی

- خون در صورت خروج از عروق یادر مجاورت با ضایعات جدار عروقی لخته میشود. بحث در چگونگی لخته شدن و انعقاد خون مورد نظر در این مقاله نیست ولی بطور اجمال بعنوان یادآوری مختصری درباره کیفیت انعقاد ذکر میشود، خون در تحت اثر مواد و همکاری عواملی منعقد میشود:
- ۱- پلاکت ها و انساج در اثر تماس و برخورد و آزردهگی ایجاد ترومبوپلاستین مینمایند - ترومبوپلاستین از لیپیدوپروتید تشکیل شده و گمان میرود بصورت ماده ماقبل ترومبوپلاستین باشد که باکوفاکتور موجود در پلاسما بصورت موثر یعنی ترومبوپلاستین در میآید.
- ۲- پروترومبین یک آوگلوبولین Euglobuline است که شامل چهار درصد مواد هیدروکربنه میباشد و در کبد از ویتامین K بوجود میآید - پروترومبین از دو ماده A و B که بوسیله کلسیم بهم مربوط شده اند تشکیل شده است.
- ۳- کلسیم بایستی بصورت یونیزه وجود داشته باشد.
- ۴- فاکتور V یا پرواکسلرین Proaccélerine که تبدیل به فاکتور VI یا اکسلرین Accélerine میگردد.
- ۵- فاکتور VII یا Proconvertine که ممکن است همان قسمت A پروترومبین باشد یا در ایجاد قسمت A پروترومبین شرکت نماید. ترومبوپلاستین با ترکیب یا همکاری معاونت یون کلسیم و عوامل V و VI و VII بر پروترومبین تاثیر کرده و آنرا به ترومبین Thrombine تبدیل مینماید.
- ۶- فیبرینوژن یک گلوبولین میباشد و بوسیله کبد ساخته شده وارد جریان خون میگردد فیبرینوژن در اثر ترومبین تبدیل به فیبرین میشود و فیبرین در شبکه خود عوامل مشکله لخته را جای داده ایجاد لخته مینماید.
- بنابراین ظاهر امر بنظر میرسد که پروترومبین موجود در پلاسما بمصرف

را که میبایست مورد آزمایش واقع شود جدا میکنیم .

۲- مخلوط محلول ترمبولاستین و فیبرینوژن (محلول معرف) را آماده مینمائیم .

۳- سرم فوق و معرف را بهم اضافه میکنیم و کرنومتر را بکار می اندازیم انعقاد فیبرین بشکل یک پرده نازکی ختم عمل را نشان میدهد - البته تکنیک بایستی دقیقاً ملاحظه و اجرا گردد زیرا گاهی تغییر جزئی ایجاد اختلاف بزرگی در نتیجه کار مینماید .

#### تفسیر آزمایشگاهی این تست :

بدیهی است هر چه مقدار پروترومبین موجود در سرم کمتر باشد زمان تست مصرف پروترومبین یا زمان تست پرو-

ترومبین باقیمانده در سرم زیاد تر خواهد بود . زمان پروترومبین پلاسما- تیک کوئیک در حال معمول ۱۲ تا ۱۵ تا ۲۰ ثانیه یک نتیجه عادی و زمان طبیعی است ولی در تست مصرف پروترومبین سریع برعکس نتیجه ۱۲ تا ۱۵ ثانیه نشانه یک وضع غیرطبیعی و مقدار زیادی پروترومبین مصرف نشده در سرم است که انعقاد سریعی ایجاد کرده است .

ارقام عادی و طبیعی در مورد تست مصرف پروترومبین که مورد قبول است بقرار زیر میباشد :

بیش از ۳۰ ثانیه = طبیعی  
از ۲۰ تا ۳۰ ثانیه = مشکوک  
کمتر از ۲۰ ثانیه = غیرطبیعی

تشکیل لخته رسیده است و در سرم دیگر از آن اثری نیست ولی حقیقت امر این است که تمام پروترومبین به مصرف تشکیل لخته نرسیده و مقداری در سرم باقی مانده است .

**تعیین زمان پروترومبین پلاسماتیک کوئیک**

Temps de Prothrombine de Quick که با افزودن کلسیم و ترمبولاستین بمقدار کافی و زیاد به پلاسمای اکسالاته یا ستراتة بدست میآید میزان و فعالیت پروترومبین موجود در پلاسما را نشان میدهد - این زمان تشکیل لخته و فیبرین بر حسب ترمبولاستین های مختلفه بین ۱۲ تا ۲۰ ثانیه و بطور متوسط ۱۵ ثانیه است .

معمولاً ۸۰ الی ۹۰ درصد مقدار پروترومبین مصرف میشود ۱۰ تا ۲۰ درصد آن در سرم باقی میماند . اگر مقدار پروترومبین باقیمانده در سرم یا تست مصرف پروترومبین سریع را تعیین کنیم بطور مستقیم از فعالیت و میزان ترمبولاستین یعنی مرحله اول انعقاد آگاه شده ایم

#### تکنیک این تست بدین قرار است :

۱- خون را مدت یکساعت در اتو ۳۷ درجه قرار میدهیم و پس از آن در حرارت محیط عادی نگاه میداریم تا انعقاد انجام و کامل شود . در صورتیکه فعالیت ترمبولاستین کامل و تمام باشد پروترومبین لازم برای انعقاد مصرف شده است . پس از انعقاد سرم این خون

مقایسه شماتیک بوسیله تست مصرف پروترومبین سربك وزمان پروترومبین پلاسماتيك در اختلالات كلينكي انعقاد خون

زمان پروترومبین پلاسماتيك

هیپوپروترومبین امی

مادرزادی

ثانوی به : فقدان ویتامین K بیماری کبد

اسپرو - داروهای دیکومارینیک .

فقدان فاکتور V

مادرزادی

ثانوی به : استعمال خون‌های مانده بیماری کبد

اسپرو .

فقدان فاکتور VII

مادرزادی

ثانوی به : فقدان ویتامین اسپرو

داروهای دیکومارینیک

فیبْرینوژنوپنی :

مادرزادی

ثانوی به : وخامت بیماریها - بیماری وخیم کبد

حوادث زایمانی و جراحی قفسه صدری

تست مصرف پروترومبین سربك

پورپورا ترمبوسیتوپنی

ایدیوپاتیک

ثانوی به : داروها - لوسمی‌ها و غیره

ترمباستی ارثی (گلاترمان)

دیستروفی سرشتی ترمبوسیت (ژان برنارد - سولیه)

هوفیلی A (فقدان عامل VII)

هوفیلی B (مرض Christmas کمبود عامل IX)

مرض مربوط به کمبود ماده ماقبل ترمبوپلاستن

بیماری مربوط به Antithromboplastines

CirCulantes

کمبود واضح و پیشرفته فاکتور V

40

NORMAL	35	NORMAL
	30	
DOUTEUX	25	NORMAL
	20	
A NORMAL	15	NORMAL
	10	

زمان  
شماتیک

تفسیر گلینیکی: ۱- در تست زمان پروترومبین پلاسماتیک به عمل و فعالیت پروترومبین پی برده میشود چنانکه در کمبود مادر زادی یا اکتسابی پروترومبین خون Hypoprothrombinéme و در نقصان ویتامینی K<sub>1</sub> (مجموعه K<sub>1</sub> - K<sub>2</sub>) و در استعمال دیکومارین که در روی قسمت B پروترومبین هر دو موثر است یا در ورم کبد کلروفومی که هر دو قسمت A و B پروترومبین از بین میرود - یا اگر خون مدتی نگاهداری شود که قسمت A پروترومبین بدون اثر گردد.

در این حالات زمان پروترومبین پلاسماتیک افزایش خواهد یافت .

در مواردیکه فیبرینوژن خون بسیار ناچیز است Fibrinogénopenie در اندازه گیری زمان پروترومبین دچار اشکال میشود .

۲- در موارد و بیماریهایی که در تشکیل و فعالیت ترمبوپلاستین تاثیر دارند در زمان مصرف پروترومبین سریک تغییر ایجاد میشود مثلا در ترمبوسیتوپنی ها و ترمبوستنی ها و همچنین در هموفیلی

۳- تست مصرف پروترومبین ممکن است در توجیه اثر مواد ضد انعقادی کمک نماید :

a - در موقعیکه هپارین تجویز می کنیم زمان مصرف پروترومبین سریک بطور محسوس تقلیل میابد . یعنی میزان پروترومبین باقیمانده در سرم بیش از مقدار طبیعی است و این مطلب نشان میدهد که یکی از اعمال هپارین تاثیر بر روی فعالیت ترمبوپلاستینک میباشد بدین ترتیب که هپارین بکمک کوفاکتور یک عامل آنتی ترمبوپلاستین Anti-thrombo-plastine یا مخالف تبدیل

پروترومبین به ترومبین است .

b - وقتی مواد ضد انعقادی مثل Bishydroxy-coumarine

که کمبود پروترومبین خون

Hypoprothrombinémie ایجاد

میکند .

(موثر بر قسمت B پروترومبین) زمان این تست تقلیل نیافته بلکه افزایش هم مییابد .

### ماخذ

1 - B.A. Houssay physiologie Humaine

2 - Bulltin Médical (Lilly) Volume 14 Numero 3

۳- کتاب خون شناسی عملی تألیف دکتر رحمتیان دکتر شمس سال ۱۳۳۳

۴- کتاب بیماریهای خون جلد دوم تألیف دکتر پویا سال ۱۳۳۳ .

بریتیش مدیکال ژورنال

ترجمه دکتر محمد مرشد

نمره ۵۲۱۹ صفحه ۶۹

رئیس درمانگاه بخش پزشکی بیمارستان پهلوی

## صور کلینیکی میوپاتی های قلبی (\*)

دسته بندی نمود و در گزارش فعلی از دسته بندی عمومی استفاده شده است که بخصوص در این دسته طرز تظاهر بالینی این اختلال بیشتر مورد توجه است و از روی بررسی اطلاعاتی که از بیماران بدست آمده است و تا حدی که امکان داشته است ارتباط آسیب شناسی آنرا با تظاهرات بالینی والکترو-رادیولوژی و نتایج تفحصات مخصوص مثل اثریو کاردیوگرافی و کاتریزاسیون قلب را در نظر گرفته اند. و در اینجا هیچگونه کوششی برای رده بندی تمام علل میوپاتی قلبی بعمل نیامده است.

بررسی بیماران :

۶۶ بیمار در بیمارستان هامراسمیت (۱) مورد بررسی قرار گرفته اند ولی بعضی از آنها باکمک و همکاری دکتر دونالد تیر (۲) در مریضخانه سنت ژور (۳) بعمل آمده است بیشتر بیماران پس از مرگ اتوپسی شده و مدارکشان برای مطالعه در دسترس بوده است و چندتائی هم که اتوپسی نشده اند از سابقه بالینی آنان استفاده شده است.

در جدول يك از لحاظ آسیب شناسی تقسیم بندی ۶۶ بیمار بررسی گردیده است

کلمه میوپاتی قلبی برای اختلالات قلبی مخصوصی در نظر گرفته شده است که وابستگی به رماتیسم، ازدیاد فشار خون، بیماریهای شریانه های اکلیلی، اترواسکلروز بیماریهای تیروئیدی و بیماریهای مادرزادی قلب نداشته باشد. غالباً چنین بنظر میرسد که میوپاتی قلبی بیماری نادری است و هر چند که تا حدی این موضوع صحیح است ولی با تجربیات جدیدیکه درباره میوپاتی قلبی شده است. ملاحظه گردیده که از قدیم شایعتر است و با وجود توجه روزافزونی که بدین بیماری شده تا بحال سبب اغلب آنها روشن نشده است.

هر چند که هیچکدام از تعاریفی که برای میوپاتی قلبی شده است کاملاً رضایتبخش نیست ولی نظریه که در زیر پیشنهاد شده مورد تأیید همگان قرار گرفته است. میوپاتی قلبی بیماری تحت حاد و یا مزمن عضله قلب است که دارای علل نامشخص و نهفته میباشد. وغالباً با گرفتاری اندوکارد و گاهی پریکارد همراه است.

میوپاتی قلبی را بطرق مختلفی میتوان

\* Clinical Aspect of cardiomyopathy by Goodwin, and all Br. Med. Jour 1961, 69. 5219

1 - Hammersmith.

2 - Dr. Donald Teare

3 - St. George.

قلبی بسه طریق ایجاد میگردد . الف . همراه  
 با بیماری عمومی . ب . بدون بیماری عمومی  
 وبا آسیب شناسی مخصوصی بخود پ . علل  
 نامشخص ولی اغلب با آسیب شناسی مخصوص  
 بخود .

جدول ۱ دسته بندی آسیب شناسی ۶۶  
 مورد میوپاتی قلبی .

۱- همراه با بیماری عمومی	تعداد بیماران
کارسینوماتوز	۴
سیروز کبدی	۲
عفونت	۷
حساسیت زیاد	۴
تیهای نفاسی	۱
آئمی آپلاستیک	۱
ترومبو فلبیت مهاجر	۱
	<hr/>
	۲۰

۲- بدون بیماری عمومی	تعداد بیماران
غیر مشخص	۵
فیبروالاستوز آندوکارد	۱
ارثی	۱
فیبروالاستوز آندوکارد	۱
آزار موضعی قلب	۳*
	<hr/>
	۱۲

۳- گرفتاری قلب بوسیله بیماری	تعداد بیماران
عمومی	۱
آمیروز	۲
اسکلرودرمی	۲
پولی ارتريت گره	۱
هموکروماتوز	۱
لوسمی	۱
	<hr/>
	۷

ولی در آن از نسبت و تعداد اشکال مختلفه  
 بیماری ذکر نشده است در بیست بیمار ،  
 میوپاتی قلبی توأم با مرض عمومی دیگری  
 مثل کارسینوماتوز، عفونت عمومی، حساسیت  
 همراه بوده است ، و گاهی هم اصلا ناراحتی  
 قلبی با بیماری عمومی مربوط نبوده است .  
 در دوازده نفر بیمار بیماری عمومی دیگری  
 ملاحظه نگردید و در ۷ مورد از آنان علائم مشخصه  
 آسیب شناسی تظاهراتی مثل فیروز  
 آندومیوکارڈ یا فیبروالاستوز آندوکارد  
 دیده شده و در پنج نفر بقیه تغییرات غیر مشخصی  
 در میوکارڈ بوده است .

دسته سوم شامل ۷ نفر بیمار بود که  
 ابتلاء قلب در آنان جزئی از بیماری عمومی  
 مثل آمیلوز، اسکلروز منتشر (اسکلرودرمی)  
 هموکروماتوز یا لوسمی بوده است . و بالاخره  
 در ۲۷ مورد باقیمانده تشخیص آسیب شناسی  
 و یا بالینی هیپرتروفی غیرقرینه قلب داده  
 شده بود. (تیر در ۱۹۵۸ گودوین و همکار (۱)  
 ۱۹۶۰ ، هالمان و همکار (۲) ۱۹۶۰) و این  
 حالت اخیر که شرح آسیب شناسی آن بعداً  
 ذکر میشود در آن بیماران علائم انسدادی ،  
 در قسمت جریان ورودی یا خروجی قلب  
 داشتند و در اکثر آنان علائم انسداد در جریان  
 خروجی بطن چپ بوده است . مثل علائم  
 تنگی آئورت در عده کمتری از بیماران  
 علائم انسداد در جریان ورودی بطن راست  
 مشاهده شد مثل تنگی تریکوسپید و چند نفری  
 هم علائمی از انسداد در جریان خروجی بطن  
 راست و یا ورودی بطن چپ داشتند . بر پایه  
 همین مشاهدات پیشنهاد گردید که میوپاتی

1 - Goodwin      2 - Hollman.

\* دو نفر با انفارکتوس قلب ، یکی با شریان اکلیسی غیر طبیعی

۴- هیپرتروفی غیرقرینه (میوپاتی قلبی انسدادی). تعداد بیماران انسداد در جریان ورودی بطن راست ۹ انسداد در جریان خروجی بطن راست ۲ انسداد در جریان خروجی بطن چپ ۱۴ انسداد در جریان ورودی بطن چپ ۱

جدول ۲ اشکال بالینی میوپاتی قلبی. تعداد بیماران

شکل ۱ - نارسائی قلب غالباً همراه با نارسائی دریچه دهلیزی بطنی مشابه بیماری ایسکمی قلب «نارسائی قلب با علت نامشخص»

تعداد ۳۵

شکل ۲ - انسدادی: مثل تنگی دریچه بخصوص آنورت

تعداد ۲۷

شکل ۳ - فشارنده، مشابه پریکاردیت فشارنده

تعداد ۴

۶۶

تظاهرات بالینی (جدول ۳)

بیماران را از لحاظ بالینی برحسب اثر بیماری قلبی روی عمل قلب سه دسته میتوان تقسیم نمود. و همبستگی بین اشکال بالینی و آسیب شناسی فقط در موارد هیپرتروفی غیرقرینه و میوپاتی قلبی انسدادی ملاحظه گردید. معمولاً در بیماران (در ۳۵ مورد) ناراحتی بصورت زیر تظاهر نمود. نارسائی مقاوم قلب، بزرگی قلب، ریتم گالوپ و بعلاوه غالباً سوفل ممتد سیستولی که دال بر نارسائی دریچه میترا و تریکوسپید بود. در شکل دوم علائم بصورت انسداد جریان قلبی و غالباً مشابه تنگی آنورت

تظاهر می نمود. در ایندسته معمولاً سوفل جهشی نشانه از انسداد جریان بگوش میرسید. مگر در بیمارانیکه علائمی دال بر انسداد جریان ورودی بطن راست موجود بود در آنان گاهی سوفل دیاستولی در ناحیه تریکوسپید شنیده میشد ایندسته شامل ۲۷ مورد بود و علائم آسیب شناسی هیپرتروفی غیرقرینه را داشتند. درسته سوم تعداد بیماران کمتری مشاهده شد در آنان علائم پریکاردیت فشارنده ملاحظه گردید. و سوفل سیستولی در آنان جزئی و یا اصلاً شنیده نشد و در این بیماران قلب به بزرگی قلبی که در اشکال بانارسائی قلب دیده میشود مشاهده نگردید. با در نظر گرفتن شکل اول و سوم ممکن بود که بیمارانی در عین حال گرفتار تظاهرات هردوشکل، فشارنده و نارسائی قلب باشند. و این شکل جدید مربوط به تغییرات بعدی بیماری با گذشت زمان میباشد و چنین تصور میگردد که تظاهرات بصورت قلب فشرده مربوط به میوکارد سختی است که در تحت فشار میباشد که در موقع دیاستول قلب قادر به شل شدن نیست. مثل در پریکاردیت فشارنده که فشار زیادی در اطراف قلب موجود است و همچنین در بیمارانیکه مبتلی به فیروز و یا آمیلوز میوکارد بودند مثل شکل بالا تظاهر می نمودند. (هتزل و همکار (۱) ۱۹۵۳ و بریگن (۲) ۱۹۵۷) علل مهم دیگر ایندسته عبارتند از اسکروز اندوکارد و همچنین در بعضی گرفتاری پریکارد که سهمی در علت سختی میوکارد داشتند. بروز ترومبوز داخل بطنی در

چند سال بطور متغیر ملاحظه شد. علائم بیماری از این قرار بودند. تقریباً در تمام موارد تنگ نفس که معمولاً در موقع حرکت و گاهی هم بصورت حملاتی در آنان مشاهده شد. در عده کمی از بیماران درد قلبی هم مورد شکایت آنان نیز بود و بدین جهت تصور میگردید که مبتلی به ایسکمی قلبی هستند در امتحان فیزیکی. علائم نارسائی قلب باخیزاندام وازدیاد فشار ورید وداجی داشتند و غالباً در آنان علائم نارسائی تریکوسپید هم موجود بود چون در نبض وریدی موج سیستولیک و موج لا نزولی تیز مشاهده گردید. قلب معمولاً خیلی بزرگ ملاحظه گردید و در سمع آن اغلب ریتم گالوپ و گاهی هم چهار صدا شنیده شد. معمولاً صدای قلب کر و مستور بگوش میرسید. و بدین جهت لازم شد که در تشخیص افتراقی پریکاردیت بامایع را هم در نظر گرفت. گاهی سوفل ممتد سیستولیک نارسائی تریکوسپید یا میترال هم شنیده شد. سوفل نارسائی تریکوسپید در کانون تریکوسپید بهتر بگوش رسید. و اغلب در شهیق شدت زیادتری میافت. محل سوفل نارسائی میترال در نوک قلب بود و باشهیق گاهی شدت آن ثابت و گاهی کمتر میشد. غالباً نبض بطور ضعیف حس گردید. و در یک سوم بیماران فیبریلاسیون دهلیزی ملاحظه گردید ولی نه سوفل قلبی که شنیده شد و نه علائم دیگر بالینی هیچکدام علت بیماری را روشن نمیکرد. مگر در مواردیکه توام باعلائم گرفتاری عضله قلب در جای دیگری از بدن

میوپاتی قلبی و همچنین آمبولی عمومی معلوم گردیده است. و ممکن است که ترومبوز داخل بطنی ثابت و بعداً فیبروزه شده و در عمل قلب اشکالی ایجاد نماید. و بدین طریق بیماریکه در آغاز از علائم نارسائی قلب شکایت داشت بعداً باسازمان یافتن ترومبوز علائم فشرده گی هم پیدا نماید برای مثال. فیبروز اندومیوکارڈ یا بصورت نارسائی قلب باگرفتاری نارسائی میترال ویا تریکوسپید نمایان می شود ویا اینکه مشابه پریکاردیت بامایع ویا پریکاردیت فشارنده ظاهر میگردد. (ویلیامز و شیپر (۱) نقل از داوینز (۲) ۱۹۶۰) گاهی علائم فشرده گی در ایسکمی قلبی هم دیده میشود ولی معمولاً به نارسائی تریکوسپید منجر میگردد. حالاً سه شکل بالینی در زیر بطور کامل شرح داده میشود.

شکل ۱ اغلب نارسائی قلب توام با

نارسائی در ریچه دهلیزی بطنی.

معمولاً بیمارانی که مورد بررسی قرار گرفتند جزء ایندسته بودند ولی متأسفانه در عده از آنان فقط سابقه شرح بالینی که گاهی هم ناقص بود در دسترس نویسنده قرار داشت ودر این گروه بیمارانی بودند که ناراحتی قلبی با بیماری عمومی مثل اسکرودرمی همراه بود چنانچه در بیست مورد ملاحظه شد ولی بعضی فقط آسیب غیر مشخص میوکارڈ داشتند (جدول یک). شروع بیماری در آنان متغیر ولی معمولاً بطور نهفته بود و همچنین مدت بیماری معمولاً در حدود یکسال ولی از چند روز تا



سابقه فامیلی اش داد متذکر شد که خواهرش از نارسائی قلب بدون علت مشخص فوت نموده است در امتحان عمومی این خانم مسن ملاحظه گردید که پوست صورت و انگشتانش سفت و درخشان و روی صورتش چندین تالار کتازی دارد و سیانوز شدیدی در صورت و انگشتان داشت و در ضمن خیز خفیفی در پاها ملاحظه شد .

نبض ۶۰ عدد در دقیقه ، منظم و کم حجم . فشار خون ۹۰/۷۰ میلی متر جیوه فشار ورید و داجی ۱۵ سانتی متر بالای زاویه استروم بود ورید و داج خارجی متسع و موج ۷ مشخص و در شاخه نزولی موج Y تیز بود . (شکل یک) نوک قلب در ششمین فضای بین دنده درست در داخل خط زیر بغلی قدامی لمس شد و ضربان قلب بطور پخش حس گردید . سوفل سیستولیک ممتدی که در موقع شقیق شدت میافت در کناره چپ استروم شنیده شد و انتشار آن بطرف نوک قلب بود (شکل ۱) در لمس شکم کبد و طحال بزرگ و اسیت حس گردید .

هموگلوبین ۱۲ گرام درصد گلبول سفید ۴۰۰۰ در میلی متر مکعب (۷۹٪ پولی) کلسترول خون ۱۱۶ میلی گرام درصد و اوره ۸۴ میلی گرام درصد سی سی خون تجزیه ادراری طبیعی بود .

رادیو لوژی قلب : قلب در تمام جهات بزرگ ولی ضربانش خفیف بود . بخصوص دهلیز و بطن راست و شاخه اصلی شریان ریوی بزرگ شده بودند . رادیوگرافی جهاز هاضمه . حرکات مری ضعیف و تصویر مخاط آن از بین رفته بود . و علاوه بر آن فتق کوچک دیافراگم و

مثل در همو کروماتوز علائمی موجود بود . در رادیولوژی قلب بطور قابل توجه حجیم یافت بزرگ ملاحظه شد . و علاوه گاهی مایعی هم در جنب مشاهده شد . نقش عروق ریوی هم مثل در نارسائی قلب یا هیپرتانسیون ریوی بنظر رسید . کالسیفیکاسیونی در داخل قلب یا پریکارد دیده نشد .

معمولا الکترو کاردیو گرام و لتاژ کم ولت صاف و علائم هیپرتروفی هر دو بطن را نشان داد . گاهی هم بلوک شاخه یا دهلیزی بطنی و فیبریلاسیون (درثلت موارد) ملاحظه گردید . در همو گرام چیز غیر طبیعی ملاحظه نگردید مگر در موردی که اتوزینوفیلی دیده شد از لحاظ آزمایشات بیوشیمی طبیعی بودند .

در زیر از این دسته یک مورد گزارش میگردد .

#### شرح حال بیمار شماره یک :

خانمی ۷۲ ساله، در سال ۱۹۳۹ گرفتار تنگ نفس گردید که بتدریج شدیدتر میگردد . بعلاوه در دستهایش حالت خفیف سندرم ریئو را مشاهده کرد در ۱۹۵۲ با علائم نارسائی قلب در بیمارستان هامر اسمیت بستری شد که بمعالجه خوب جواب داد و در آن موقع آنژیوم و سیانوز صورت و لبها داشت و اکسیژن خویش ۹۵٪ و ظرفیت تنفسی او فقط دو لیتر بود . در ۱۹۵۳ لاغر شد و مبتلی به استاتوره گردید و در این موقع طحال و کبد هردو بزرگ شده بودند . در ۱۹۵۶ بلع غذای سفت برایش مشکل شد و در ۱۹۵۷ تنگی نفس خیلی شدید شد و خیزی در پاها و شکمش ملاحظه شد . در شرحی که از

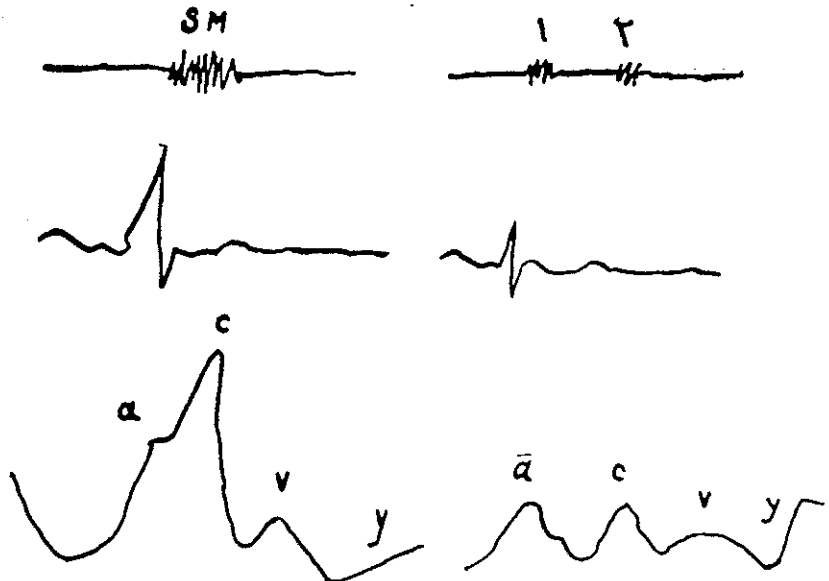
در این بیمار تشخیص اسکرودرمی عمومی داده شد و نارسائی قلب با وجود معالجه کافی بتدریج به مرگ بیمار منجر گردید . آسیب شناسی . در قلب بطن راست هیپرتروفیه و کانوهای نسج فیروز بصورت رشته‌هایی درمیوکارد ملاحظه شد آندوکارد و پریکارد طبیعی بودند . دریچه تریکوسپید گشاد شده بود و در شرائین ریوی کوچک اسکروز خفیفی مشاهده شد . (جدول ۳)

دیورتیکولوز قولون سیگموئید ملاحظه گردید . رادیوگرافی در دستها رماتیسم فساد و کالسیوز محیطی را نشان داد . در بیوپسی پوست ارتشاح غدد عرقی را در نسج همبند نشان داد . الکترو : هیپرتروفی درجه سه بطن راست ، ولتاژ در اشتقاقهای جلو سینه کم بود و موج T هم در همین اشتقاقها منفی بود و آنرا مربوط به هیپرتروفی بطن راست یا اختلال عمومی میوکارد دانستند .

شرح آسیب شناسی کامل قلب بیماران از ۱ تا ۳

تعداد	وزن قلب	بطن راست	بطن چپ	محوط حلقه تریکو سپید	محوط حلقه میترال
۱	۴۲۲	طبیعی	هیپرتروفیه (۵) میلتر	۱۳۰	۱۰۰
۲	۴۹۵	هیپرتروفیه (۲۱) میلتر	هیپرتروفیه (۲) میلتر	۱۱۵	۸۵
۳	۳۶۵	طبیعی	هیپرتروفیه (۶) میلتر	۱۳۵	۸۵

شکل ۱ - نبض وریدوداجی، الکترو، فنوکاردیوگرام در بیمار شماره ۱ سافل سیستولیک SM که تمام سیستول را فرا گرفته است و همچنین موج عریض سیستولیک C، در موقع شهیق شدت زیادتری پیدا کرده‌اند.



منتفی گردید. تشخیص بیماری رتیکولوزو ابتلاء قلب در اثر آن داده شد. متعاقب معالجه رتیکولوز نارسائی قلب بیمار بهبودی پیدا کرد ولی فیبریلاسیون دهلیزی بر بیماری اضافه گردید و بالاخره هم مرگ بیمار با افزوده شدن عفونت دپگری فرا رسید.

#### آسیب شناسی:

بطن راست بزرگشده بود و بعلاوه حلقه دریچه تریکوسپید گشاد گردیده بود. (جدول ۳) لنفوسیت های غیر طبیعی و فیروز و خیز زیادی در میوکارد بطور عمومی منتشر گردیده بود. وبعلاوه در آندوکارد و کمی هم در پریکارد تشرح لنفوسیت دیده شد.

#### تفسیر:

این بیمار از رتیکولوزی رنج میبرد که بخصوص قلب را گرفتار نموده بود و بعات نفوذ بیماری در هر سه لایه قلب علائم فشرده گی قلبی را ایجاد نموده بود و وجود فیبریلاسیون دهلیزی را با بستی مربوط به گرفتاری دهلیز ها دانست ولی این حالت اخیر در سه بیمار دیگر یکه علائم فشرده گی قلب داشتند مشاهده نشده است. گشادی حلقه دریچه تریکوسپید غیر منتظره بوده است و شاید ربطی به مراحل انتهائی بیماری داشته است.

#### بیمار شماره چهارم:

مرد سی ساله از ناراحتی های زیر برای مدت ۳-۴ سال شکایت داشت، خستگی، تب خفیف، سرگیجه، تنگ نفس در موقع کار. و در اکتبر ۱۹۵۵ ناگهان ضعفی در ساق و بازوی راست با سرگیجه خفیفی

و فشار ورید و داجی تا زاویه فك بالا رفته بود. و امواج  $V_1$  پهن و شیب  $ST-T$  افزوده شده بود. ضربه نوک قلب حس نگردید و صدا های قلبی هم خیلی ضعیف بودند. و بعات صدای سوم قلبی ریتم گالوپ داشت. در ریه علائمی نبود.

#### آزمایشات:

هموگلوبین ۱۲ گرام در صد گلوبول سفید ۹۰۰۰ (۷۳٪) لنفوسیت با اشکال غیر طبیعی آن، ۲۵٪ پولی و ۱٪ ائوزینوفیل. پلاکت ۳۰۰۰۰ ادرار طبیعی، بیوشیمی البومین ۳٫۱ گرام گلوبولین ۳٫۵ گرام اوره ۲۲ میلی گرام و کلسترول ۲۳ (میلی گرام) الکترولیت طبیعی بودند در بیوپسی مغز استخوان نسبت لنفوسیت های رسیده زیادتر گردیده بود - در بیوپسی کبد رتیکولوز و لنفوسیت زیاد مشاهده شد. بیوپسی عقده لنفاوی هیپرپلازی و ازدیاد سلولی و فیروز نشان داد که تقریباً معرف رتیکولوز بصورت هوچکین است. در رادیوگرافی قلب و ریه: دیافراگم در هر دو طرف بالا بود و قلب بطور واضح بزرگ نبود و کالسیفیکاسیونی هم نداشت و ضربان آن کاملاً خوب بود. الکترو- تاکی کاردی سینوسی، بلوک درجه یک با فاصله پ ر ۳۶. ثانیه، در اشتقاقهای اصلی و لتاز کم، در تمام اشتقاقها منفی یا صاف نتیجه بیماری عمومی میوکارد. کاتریزاسیون قلب فشار های زیر را بر حسب میلی متر جیوه نشان داد: دهلیز راست ۱۴٫۶ بطن راست ۴۳٫۷ شریان ربوی ۲۸٫۶۰ دبی قلب ۶٫۲ لیتر در دقیقه بود - چون سرکاتر را کاملاً به جدار دهلیز راست مجاور نمودیم بدینوسیله وجود مایع در پریکارد

الکالن فسفاتاز ۳۹۵ واحد و ۲۵۵ نتیجه امتحان در دو موقع مختلف، کلسترول سرم ۲۴۰ میلی‌گرم در صد، البومین ۳۹۹ گرم و گلبولین ۳۹۹ گرم در صد، آزمایش ثبوت مکمل برای توکسوپلاسموز منفی بود - امتحان ادرار طبیعی بود.

رادیوگرافی ریه‌ها . قلب بطور قابل توجه بخصوص بطن راست بزرگ و ضربان خفیفی داشت ولی دهلیز چپ که کمی هم بزرگشده بود ضربان واضحتری داشت و شریانهای ریوی هر دو طرف قدری عریضتر شده بودند - دیافراگم و ریه‌ها طبیعی بودند: در الکترو . قطعه ST<sub>1</sub> در اشتقاق های V<sub>3</sub> - V<sub>6</sub> و D<sub>1</sub> پائین و T در اشتقاق های V<sub>1</sub> و V<sub>7</sub> معکوس شده بود . نتیجه الکترو : بیماری میوکارده .

نتیجه فشار در کاتریزاسیون قلب : دهلیز راست  $a=24$  و  $v=24$  و  $x=7$  و  $y=10$  فشار در موقع شهیق بالا تر رفت فشار شریان ریوی  $a=23$  و  $v=22$  و  $x=9$  و  $y=10$  حد متوسط آن ۱۵ بود - در اینجا هم فشار در موقع شهیق افزوده شد - دبی قلب ۳٫۶ لیتر در دقیقه - سوراخی در دیواره بین حفرهای قلبی ملاحظه نشد . در هر دو دهلیز فشار زیاد شده بود و در آغاز دیاستول یک فرورفتگی در بطن راست مشاهده شد و این علامت اخیر پیوسته با فشردگی قلبی همراه است . همچنانچه در بالا ذکر گردید در شهیق فشار دهلیز راست و مرز شریان ریوی بالاتر رفت تمام این علائم مذکوره مختص فشرده قاب میباشد هر چند که محل فشردگی را معین نمیکند .

بدینوسیله تشخیص میوپاتی با فشردگی

احساس نمود . در اینموقع فرمول خون ۵۵٪ ائوزینوفیلی را نشان داد در دسامبر ۱۹۵۶ مبتلی به آمبولی شریان ساق پای چپ گردید و متعاقب آن لنگش متناوب او را آزار میداد . از ژانویه تا مه ۱۹۵۷ تنگ نفسش افزوده شد . سابقه فامیلی و شخصی اش مهم نبود .

در امتحان فیزیك : نبض ۸۲ در دقیقه ، منظم ، وحجم طبیعی را داشت . فشار خون ۱۶۰/۱۰۰ میلی متر جیوه و فشار ورید و داجی ۱۵ سانتیمتر بالای زاویه استرنوم بود و امواج  $v_1$  برجسته و شیب  $v_1$  و  $v_2$  افزوده شده بود . ضربان قلب آهسته و ناخفیف مربوطه به بطن راست بطور خفیف برآمده گی پیدا میکرد صدای سوم با تاخیر جزئی در طول کنار چپ استرنوم شنیده شد . ضربان شریان فمورال هر دو طرف و همچنین نبض شریان تیمپال خلفی ضعیف بودند نبض شریان پشت پائی چپ حس نشد . ریه‌ها طبیعی بودند . کبد قابل لمس ، سفت و غیر حساس بود همچنین طحال هم قابل لمس و سفت مشاهده گردید در شکم آستی موجود نبود . سلسله اعصاب مرکزی طبیعی بود بغیر از آنکه رفلکس های وتری زانو و پاشنه طرف راست کمی تندتر بدست آمد ته چشم و پوست طبیعی بود .

#### آزمایشات :

هموگلوبین ۱۳ گرم درصد . شمارش گلبول سفید ده هزار (نوتروفیل ۳۲٪) و ائوزینوفیل ۴۳٪) پلاکت صد هزار . سدیماتاسیون پنج میلیمتر در ساعت اول آورده ، بیلروبین ، آزمایش تیمول توریدیتنه ، سولفات دوزنگ ، اسید فسفاتاز طبیعی بودند.

بدون پارا دوکس ، فشاروریدی ۱۵ سانتیمتر بالای زاویه استرنوم ، و امواج **vra** برجسته و شیب **x** بالا افزوده شده بود . ضربان قلب آهسته و ضربه نوك آن بطور منتشر حس شد در کنار چپ استرنوم با کمی تاخیر صدای سوم قوی شنیده شد . سوفلی هم در قلب بگوش نرسید . فشار خون ۱۳۰/۷۵ . در امتحان ریدها . پلورزی دو طرفه و در قاعده آن راهای احتقانی شنیده شدند . کبد بزرگ و تا ناف رسیده بود لبه آن سفت و ضربانی هم در آن حس شد . در بیمار ورمی مشاهده نشد .

#### آزمایشات :

هموگلبین ۱۵ گرام درصد . گلبول سفید ۱۲۰۰۰-۲۵۰۰۰ و آنوزینوفیلی ۲۵٪-۵۰٪ سدیماتناسیون و آزمایشهای کبدی و الکترو-لیت ها طبیعی بودند سلول لوپوس اریتماتوز دیده نشد . آزمایش روزدوکنگو ، آگلو-تیناسیون توکسوپالاسموز و امتحان واسرمن و کان منفی بودند . اختلالی در انعقاد خون موجود نبود . اوره خون ۲۴ میلی گرام ، کالسیوم ۶٫۴ میلی اکیوالانت در لیتر ، فسفات ۳٫۱ میلی گرام در صد ، بیاروبین ۱٫۳ در صد ، الکالن فسفاتاز ۱۵ واحد و اسید فسفاتاز ۴۲ واحد . الکترو-ولتاژ کم ، **T** منفی، نتیجه : اختلال میو کارد . بیوپسی مغز استخوان . هیپرپلازی سلولهای آنوزینوفیل و در بیوپسی کبد فقط احتقانی در مرکز لوپول کبدی مشاهده شد . و ارتشاح آنوزینوفیل در آن دیده نشد . رادیوگرافی ریه ها و قلب : قلب بطور خفیف

قلب داده شد . و تمام علائمی مثل آنوزینوفیلی زیاد ، بزرگی کبد و طحال ، عوارضات مکرر عصبی ، آمبولی شریان محیطی نشان میداد که فشرده گی در پریکارد نیست . وبا وجود علائمی مثل آنوزینوفیلی ، افزایش فشارخون، علائم عصبی تشخیص پری آرتریت-نوئوز داده شد ولی بعداً بنظر رسید که بیماری لوفلر (۱) (آندومیوکاردیت فشرده) با ترومبوز آندوکارد و آمبولی متعاقب آن برای تشخیص بیماری مناسبتر باشد .

معالجه با مواد ضد انعقادی و هورمونها شروع گردید ولی بیمار از مملکت خارج شد و دیگر هم اثری از او مشاهده نشد .

#### تفسیر :

در این بیمار علائم فشرده گی واضح بودند ولی چون اطلاعیه از اتوپسی ویا پیشرفت عمومی بیماری در دسترس نیست علت حقیقی آن مکتوم خواهد ماند آنوزینوفیلی زیاد و ترومبوز آندوکارد را میتوان مشابه شکل لوفارمیوپاتی قلبی دانست . بهترین روش برای معالجه بیماریکه آنوزینوفیلی و آمبولی های متعدد دارد همان تجویز مواد ضد انعقادی و هورمون میباشد .

#### بیمار شماره پنجم :

مردی پنجاه و دوساله از سرفه شبانه و مختصر تنگ نفس در موقع کار و خستگی شکایت داشت . مدت شکایت بیمار سه سال بود که در سال آخری علائم شدت پیدا کرده بودند و شش هفته اخیر هم ورمی در مچ پا حس نموده بود . در امتحانی که از او در آوریل ۱۹۵۷ شد . نبض شریانی طبیعی و

بزرگ ، و پلورزی دو طرفه ملاحظه شد . فشار در کاتریزاسیون : فشار دهلیز راست  $y = ۸, x = ۷۷, z = ۵۱, a = ۱۳$  حد متوسط آن ۱۱ دبی قلب ۲۳ لیتر در دقیقه سوراخی در دیواره قلبی حس نگردید . چون اکستراسیستول بطنی مقاومی در جریان عمل در بیمار مشاهده شد بدین جهت فشار بطن راست اندازه گرفته نشد و در ضمن هم موفق نشدند که کاتتر را در شریان ریوی داخل نمایند . و فشار دهلیز راست هم در شهبق افزوده شد . هرچند که علائم موافق با تشخیص فشردگی قلب بود ولی معلوم نمیکرد که این فشار در چه محلی وارد میشود .

تشخیص میوپاتی فشارنده با ائوزینوفیلی، محتملا در اثر پری ارتریت نوئوز داده شد. و بیمار بوسیله غذای بی نمک و دیژوکسین و مدر جیوه و کشیدن مایع جنب معالجه میشد . مایع جنب بیرنگ و محتوی ۶۰٪ ائوزینوفیل بود - تشخیص پریکاردیت فشارنده با بزرگ نبودن قلب خیلی تقویت شد . ولی وجود ائوزینوفیلی زیاد باعث رد آن میشد .

در ضمن پیشرفت خیلی سریع بیماری ، کپیرهایی بصورت لکه‌های خونریزی در او نمایان شد که بوسیله هورمون‌ها معالجه شد . بعد از آن علائم آزرده‌گی اعصاب محیطی پیدا شد و بی سروصدا روده کوچک سوراخ گردید که برای ترمیم آن تحت عمل جراحی قرار گرفت و پاره‌گی را مربوط به تجویز پردنیزولون دانستند ولی لکه‌های جلدی پس از تبدیل کورتیزون به پردنیزولون پاك شدند - بالاخره تشخیص

پری ارتریت نوئوز بعلمت علائم اختلال اعصاب محیطی ، راش و ناراحتی قلبی داده شد . و همچنین تصور شد که پری ارتریت نوئوز بیشتر میوکارد را گرفتار نموده است که باعث علائم میوپاتی بافشرده‌گی قلبی شده است تا اینکه شریان اکلیلی را فرا گیرد و علائم ایسکمی قلبی را ایجاد نماید .

بیمار با خوردن دیزیتال و کورتیزون حالش خوب بود و فشار وریدی هم به ۵ سانتیمتر تنزل نمود ولی علائم فشردگی باقی ماند هرچند که دوباره مایع جنبی جمع نگردید و قلب هم کوچکتر شد . مدتی بعد صدای سوم قلب از بین رفت و فشار وریدی هم به ۳ سانتیمتر رسید . و الکتروم علائم بهبودی را نشان داد در ۱۹۵۹ دومرتبه راشها عود نمودند و در سپتامبر همان سال بیمار از دردی در کمر و ساق پا و ماهیچه‌های ساق پا شکایت داشت مثل دردی که در اثر فشار روی ریشه های عصبی ملاحظه میشود . و این را مربوط به آزار شریانی در اثر پری ارتریت نوئوز دانستند و آخرین مرتبه که در بیمارستان هامراسمیت دیده شد نوامبر ۱۹۵۹ بود و بیمار در مه ۱۹۶۰ در موقع کار فوت نمود ظاهرا مرگ او در اثر خونریزی مغزی بوده است و اطلاعات کافی از اتوپسی او بدست نیامد .

تفسیر :

هرچند که دلایلی بر فعالیت پری ارتریت - نوئوز موجود بود ولی علائم قلبی بهبودی زیادی یافتند ولی معلوم نیست که آیا این راحتی مربوط به معالجه با هورمون بوده است یا نه ولی از این جهت هم قابل توجه است چون تا بحال در موارد میوپاتی

با تنفس شدت مییافت و احتمالاً این سوفل مربوط به دریچه تریکوسپید بود. در رادیولوژی قفسه صدری. هردو بطن و دهلیز راست بزرگ شده بودند و شکل قلب گرد و نقش ریوی طبیعی بود. الکترو. تغییرات کمی را نشان میداد. فشاریکه در کاتریزاسیون قلب بدست آمد. شریان ریوی  $4.0 \times 3.0$  بطن راست  $10.8 \times 10$  حد متوسط آن مساوی  $V = 120 a = 20$  در عمق بدنه بطن راست اختلاف فشاری مساوی ۶ میلی متر جیوه ملاحظه شد: فشار شریان بازویی  $130/54$  بود. سوراخ غیر طبیعی در قلب دیده نشد در آتزیو کاردیو گرام مسیر جریان خروجی خون بطن راست در زیر دریچه ریوی تنگ شده بود و احتمالاً این تنگی در اثر هیپرتروفی دیواره بین دو بطن و عضله کلفت اجدار بطنی بود.

## تفسیر:

این سه موردی که شرح آن ذکر گردید اثر میوپاتی قلبی را روی جریان خروجی در بطن راست نشان میدهد و ابتلاء به تنگی شریان ریوی در بیماران بعید بنظر میرسد ولی بامجموعه علائمی که نشانه از تنگی آئورت و شریان ریوی بود. تشخیص احتمالی هیپرتروفی غیر مترقبه زیادتر میگردد. و دو نکته مهم دیگر هم در بیماران دیده شد. یکی توام بودن این ناراحتی با بیماری مادر زادی قلب و دیگر پیشرفت تدریجی بیماری که وجود آن در بیماران دیگر هم مورد سوء ظن بود.

انسداد جریان ورودی بطن چپ:

در جده چهاری که بهتر در سومین فضای بین دنده چپ شنیده شد. الکتروهنوز هیپرتروفی هردو بطن را نشان میداد در ۱۹۵۶ برای مرتبه دوم قلب کاتریزه شد. در داخل قلب راه غیر طبیعی وجود نداشت ولی هنوز نشانه از افزایش فشار شریان ریوی، کمتر از قبل موجود بود. حد متوسط فشار دهلیز راست ۱۲ و بطن راست ۴۲/۵ و شریان ریوی ۴۲/۱۶ و در سر راه جریان خروجی خون بطن راست اختلاف فشاری نبود در اینموقع تصور شد که بیمار مبتلی به نارسائی میترال همراه باتنگی مختصر زیر دریچه آئورت و فیبروالاستوز میباشد. دوباره در مه ۱۹۶۰ برای تحقیقات بیشتری بستری شد بیمار ناراحتی اضافه پیدا نکرده بود و بدون آنکه نفس تنگ شود قادر بود که کارهای زیادی هم انجام دهد.

در امتحان: صورتش گرد [مون فیس (۱)] شده بود. بیمار سیانوز و انگشتان بقراطی نداشت. نبض شریانی جهنده، مرتب و حجم آن طبیعی بود. در فشار ورید و داجی غیر از موج  $a$  که دو سانتیمتر بود بقیه طبیعی بود. در موقع ضربان قلب قسمتی از سینه که روی مسیر جریان خروجی بطن راست بود برآمده گی پیدا میکرد. فرمیسمانی در کنار چپ استرنوم حس شد. ولی در کانون آئورت ملاحظه نشد. سوفل سیستولیک درجه چهار خشن و جهنده در نوب قلب و کنار چپ استرنوم بگوش رسید. صدای دوم دوزمانه بود (۳/۳ ثانیه) یک سوفل دیاستولیک ضعیفی در کنار چپ استرنوم شنیده شد که

در ۱۹۵۸ تبیین شرح حال بیماری را ذکر مینماید که علائم تنگی میترال داشت ولی در موقع عمل ملاحظه شد که یک توده عضلانی جریان ورودی بطن چپ را مسدود نموده بود .

و در اتوپسی این بیمار هیپرتروفی غیر قرینه دیواره بین دو بطن مشاهده شد . نویسنده فقط یک مورد با تشخیص بالینی از روی علائم همودینامیک مشاهده کرده است . ولی چون متأسفانه اطلاعی از اتوپسی او موجود نیست از اینجهت راجع به ایندسته بیماران شرح بیشتری را نمیتوان ذکر نمود .  
انسداد جریان خروجی بطن چپ :

نویسندگان این گروه را در تحت عنوان «میوپاتی قلبی انسدادی مشابه تنگی آئورت» شرح داده است (گودوین و همکار ۱۹۶۰) و بطور خلاصه در اینجا راجع به مسائل مهم آن بحثی خواهد شد و از تکرار موضوعاتیکه قبلاً ذکر شده است خودداری میگردد . این بیماران باشکایاتی مشابه ناراحتی های بیماران با تنگی آئورت مراجعه میکردند درد قلبی، سنکوپ و تنگ نفس در موقع کار . نویسنده این حالت را هم در بچه وهم در بزرگ و همچنین در هردو جنس مشاهده نموده است از چهارده بیماریکه در ایندسته هستند نفر مرد و پنج نفر زن بودند و قبلاً راجع به موروثی بودن آنهم گزارشی شده است .

علائم بالینی در آنان عبارت بودند از نبض طبیعی یا جهنده ، سوفل قوی و جهنده (غالباً فرمیسمان) که در کنار چپ استرنوم بهتر شنیده میشد و در نوك قلب و ناحیه آئورت هم بطور ضعیفتری بگوش میرسید .

کالسیفیکاسیون در بچه آئورت و گشادی در قسمت صعودی آن ملاحظه نشد و اینها علائم بالینی انسداد خالص جریان خروجی خون در بطن چپ میباشد ولی اغلب توأمآ علائمی از انسداد جریان ورودی یا خروجی بطن راست هم ملاحظه شد . معمولاً در نبض ورید و داجی موج a برجسته بود و سوفل دیاستولیکی در ناحیه تریکوسپید شنیده شد . صدای دهلیزی بگوش رسید ولی هیجوقت سوفل دیاستولیک ناحیه آئورت شنیده نشد . دوزمانگی معکوس صدای دوم که در تنگی آئورت عادی است در این حالات دیده نشد . ضربه نوك قلب در این بیماران آهسته تر و منتشر تر از ضربه جهنده و قوی بطن چپ بیمارانی است که تنگی خالص آئورت دارند . در رادیولوژی قفسه صدری، معمولاً قلب کروی بود و دهلیز راست و بطن چپ بزرگشده بودند ولی همیشه هم این حالت مشاهده نشد برای آنکه عده از بیماران تصویر قلبشان مثل شکل قلب در تنگی خالص آئورت بود . در الکترو . اغلب S عمیق در  $V_1$  و T منفی در اشتقاقهای وسطی جلو قلبی مشاهده شد . نتیجه الکتروکاردیو-گرام این بود که بیمار یا مبتلی به عظم دیواره بین قلبی و هیپرتروفی هردو بطن است و یا آنکه گرفتار مرده گی عضله دیواره بین قلبی است . کاتریزاسیون قلب معمولاً اختلاف فشاری در قسمت مسیر جریان خروجی هر دو بطن را نشان داد و این اختلاف فشار در بدنه بطن راست خیلی کم بود . و این موضوع کاملاً مخالف وجود تنگی قیفی شکل میباشد . آئریو کاردیوگرامی که از طرف قلب راست بعمل آمد آئورت و سنیوسهای آنرا بطور



قلب را در موقع امتحان از کار انداخته بودند در موقع عمل مقداری از عضله دیواره بین بطنی که کلفت شده بود برداشتند ولی این عظم عضله باعث انسداد موضعی نشده بود. بعد از آنکه آئورت بسته شد و قلب را بکار انداختند فقط جزئی از اختلاف فشاریکه قبلاً در مسیر جریان خروجی خون بود کم شد. و بعد از عمل هم علائم بالینی تغییری نکرد.

بیمار سومی که عمل شد از بعضی جهات مثل بیمار اولی بود چون اختلاف فشاریکه بوسیله پونکسیون بطن چپ در مسیر جریان خروجی ملاحظه نمودند در موقع عمل اصلاً وجود نداشت. و چون بطن مورد بازرسی قرار گرفت عضلات آن خیلی کلفت شده بود ولی ضخامت موضعی در دیواره بین بطنی ملاحظه نشد مقدار جزئی از عضله قلب برداشته شد و بعد از عمل هم سوفل سیستولیک قبلی کوتاهتر و آهسته بگوش رسید. ولی نبض بیمار تغییر زیادی نکرد و هر دو بیمار اخیر از نظر بافت شناسی مشابه بیمار اولی بودند. دو چیز در این بیماران بصورت معما برای نویسنده باقی ماند. یکی متغیر بودن اختلاف فشار، دیگری اشکالی که برای نشان دادن محل انسداد در قلب از کار افتاده وجود داشت. و تصور نمودند که قسمت اعظم انسداد مربوط به فعالیت عضله ضخیم بین بطنی در موقع سیستول میباشد گودوین و همکارش در ۱۹۶۰ پیشنهاد نمودند که نبض مخصوصی که موجود است شاید ارتباطی با تاخیر در انقباض عضلات کلفت بطنی داشته باشد و بدین جهت سرعت قسمت ابتدائی مرحله حداعلی جهش خون از بطن چپ افزوده شده بود. و بدین

طبیعی نشان داد. ولی عضله بطنی و دیواره بین دو بطن عظم یافته بود. و محتملاً برای تعیین وضع دیواره بین قلبی مسیر و جریان خروجی بطن راست، آثریو کاردیوگرافی از طرف چپ لازمست. و نویسنده در نظر دارد که در آینده آنرا انجام دهد.

نتیجه عمل:

با عمل بیمار و باز کردن سینه او برای برطرف نمودن انسداد، اطلاعات دقیقیتی از این بیماران بدست آمد. سه بیمار مورد عمل قرار گرفتند.

چون در بیمار اولسی (گودوین و همکار ۱۹۶۰) بطن چپ از راه آئورت و دریچه آن مورد بازرسی قرار گرفت در دیواره بین بطنی ضخامتی ملاحظه شد که باعث انسداد جریان خروجی خون شده بود. و یک مقدار از این دیواره برداشته شد و پس از آن بیمار از ناراحتی هائی مثل درد قلبی و سنکوپ و تنگ نفس دیگر شکایتی نداشت. از نظر بافت شناسی قطعه برداشته شده حاوی دسته هائی از رشته های عریض عضلانی بود. پونکسیون که قبل از عمل بطن چپ شد ۶۰ میلی متر جیوه اختلاف فشار مابین بطن چپ و آئورت وجود داشت ولی در موقع عمل اختلاف فشاری ملاحظه نشد و حتی پس از قطع مقداری از عضله بطن هم فقط اختلاف جزئی ظاهر گردید.

بیمار دوم (اس) در این بیمار اختلاف فشار زیادی قبل از عمل جراحی و همچنین در اطاق عمل قبل از بازرسی بطش ملاحظه گردید. در این موقع آئورت را باز کرده و بطن را مورد تفتیش قرار دادند ولی انسداد واضحی در مسیر جریان خروجی پیدا نکردند. البته

آئورت» نامیدند در ۱۹۵۹ مورروبرون - والد آنرا مربوط به «تنگی عملی آئورت» دانستند در ۱۹۵۹ سولیه و همکارش در تحت عنوان «یکی از علل گمراهی در تشخیص همودینامیک تنگی آئورت» دو مورد را ذکر کرده‌اند که علت انسداد را در جریان خروجی بطن چپ مربوط به کلفتی غیر قرینه دیواره بین قلبی دانستند. در ۱۹۶۰ برنت و همکارش اعضاء دو خانواده‌ای که انسداد جریان خروجی خون بطن چپ را داشتند مورد مطالعه قرار دادند و آنرا بنام «تنگی فامیلی زیر دریچه آئورت» نامیدند و در اتوپسی که در سه مورد از آنان شد کلفتی غیر قرینه دیواره بین بطنی ملاحظه شد و این دیواره حجیم باعث برجستگی در هر دو بطن گردیده بود. در ۱۹۵۹ براچ‌فلد (۲) و گورلن (۳) سندرم تنگی زیر دریچه آئورت را ذکر می‌نمایند. و مواردی را که معرفی می‌کنند شباهت کاملی با علائم بیماران با کلفتی غیر قرینه دیواره قلبی را داشتند. هر چند در حقیقت علل متعددی سبب انسداد جریان خروجی زیر دریچه بطن چپ میشوند و یکی از آنها وجود دیافراگم در زیر دریچه است و این نوع تنگی مادر زادی زیر دریچه تولید اشکال زیادی در تشخیص افتراقی آن از میوپاتی قلبی انسدادی می‌نماید.

در ۱۹۶۰ آقای بزورک (۴) شرح حاز دو بیماری را ذکر می‌نماید که در آنان برگه قدیمی دریچه میترا ل بطور غیر طبیعی قرار گرفته بود و بدین علت تولید تنگی زیر

وسيله ميتوان موضوع تاخير يکيه در شروع سوفل سيستوليك مشاهده ميشود ، روشن نمود . شايد انعکاس تغييرات اختلاف فشار باعث تغيير نبض شرياني ميگردد و بدین جهت حالت جهنده گی نبض هم فقط گاهگاهی قابل لمس میباشد . پس اگر در آخر سيستول عضله بين بطنی در داخل بطن تولید برجستگی نماید و بدین طریق باعث انسداد مسير جريان خروجی خون بطنی گردد . چون بطنی که از کار افتاده است انقباضی نخواهد داشت پس قدرت آنرا هم ندارد که کاملاً جريان خروجی بطن چپ را هم سد نماید . و برای بررسی باید راهی را پیدا کرد که در موقعی که قلب مشغول کار است بوسیله انگشتان بتوان مقدار انسداد جريان خروجی را تعیین نمود . و عمل دیواره بین قلبی را هم میتوان وسیله سینه آئریوگرافی (۱) بطن چپ بررسی نمود . و در موارد آینده نویسنده این روش اخیر را پیشنهاد می‌نماید حالا که تشخیص میوپاتی قلبی انسدادی از لحاظ بالینی امکان پیدا کرده است و بنظر نویسنده بیشتر این موارد مربوط به کلفتی غیر قرینه عضله قلبی میباشد . و در ۱۹۵۸ هم آقای تبیر این موضوع را تأیید مینماید که در تمام موارد لازم نیست که سبب این بیماری کلفتی عضله قلبی باشد - فعلاً مؤلفین متعدد در تحت عناوین مختلفه بخوبی این مرض را شرح داده‌اند . در ۱۹۵۷ و ۱۹۵۹ بوسیله بروک سندرم بالینی مشابه با عنوان «انسداد عملی بطن چپ» ذکر شده است ولی برسو و همکارش در ۱۹۵۸ آنرا «تنگی کاذب

دریچه آئورت نموده بود و قابل توجه آنکه این ناراحتی را بخوبی در هر دو بیمار بوسیله آتریوگرافی بطن چپ نشان دادند. نویسنده معتقد است که در بیشتر مواردیکه بیماران دارای علائم مشخصه ابتلاء به میوپاتی قلبی انسدادی بطن چپ میباشند غالباً همان کلفتی عضله دیواره بین بطن باعث آن سندرم گردیده است. تشخیص بیماری باوجود اختلاف فشار در بدنه بطن راست مسلم میگردد. چون تا اندازهیکه نویسنده اطلاع دارد اختلاف فشاریکه در این ناراحتی ملاحظه میشود در حالات مرضی دیگری موجود نیست. ولی تا حدی سندرم برنهایم (۱) شباهتی به میوپاتی قلبی انسدادی دارد.

اطلاعاتی که راجع به این بیماری فعلاً وجود دارد هنوز خیلی ناقص است. هر چند که آنرا میتوان تشخیص داد ولی بهیچوجه علتی برای آن شناخته نشده است. فقط موضوع ارث در آن بی دخالت نیست و شاید هم توأم با بیماری مادر زادی قلبی باشد.

بنظر نویسنده عوامل تشریحی و عملی توأمأ موجود است. چون در موقع عمل باز کردن قلب اختلاف فشار متغیری ملاحظه میگردد چنین بنظر میآید که ناراحتی با اختلال عملی شروع میشود. شاید بعلت عدم تعادل دستگاه عصبی عضلانی، (نوروموسکور) و انقباض عضلات بطنی باشد بدین ترتیب که عضله دیواره بین قلبی و ناحیه زیر دریچه همزمان منقبض نگردند. و کلفتی عضلات و فیبروز آنها پدیده ثانوی باشد. ولی هنوز نتوانسته اند عفونت را از جزء دسته علل آن

طرد نمایند.

پیش

در این مقاله بیماران مبتلی به میوپاتی قلبی مطابق تعریفی که نویسندگان از آن کرده اند مورد بررسی قرار گرفت و این بیماری ممکن است سه طریق تظاهر نماید. ۱- با گشاد شدن قلب نارسائی قلب و نارسائی دریچه بین دهلیزی بطنی. ۲- با علائم قلب فشرده ۳- با علائم انسداد قلبی. تشخیص افتراقی بالینی این سه گروه از یکدیگر تا حدی ارزش دارد. چون بدینوسیله هم کمک به تشخیص و هم پیش آگهی بیماری می نماید در دسته بیمارانیکه انسدادی در کار است عمل جراحی با موفقیت همراه است ولی اثبات آنکه بطور عموم مؤثر است هنوز خیلی زود است. علائم واضحی برای تمایز دو دسته اولی از یکدیگر هنوز موجود نیست چون بیمارانی ملاحظه میشوند که گاهی علائم نارسائی دریچه و گاهی علائم فشرده گی قلبی را دارند. این قضیه بخوبی در بیمار جوانیکه مبتلی به میوپاتی قلبی با علت نامشخص بود نشان داده شده است و این بیمار جزء سری فعلی نویسنده نبوده است. این بیمار در طول چهار هفته که تحت نظر بود دارای علائم متغیری بود.

در نبض ورید وداجی اش گاهی علائم فشرده گی قلبی و گاهی هم نشانه از نارسائی تریکوسپید، با وجود امواج X کوچک و V بزرگ موجود بود. شاید بروز فشرده گی در قلبی که قبلاً علائم نارسائی دریچه داشته

ورودی بطن راست باشد چنین بنظر میآید که بیمار مبتلی به تنگی خفیف تریکوسپید یا سندرم ایستین میباشد گاهی در مواردیکه انسداد اصلی در جریان خروجی بطن چپ میباشد تواماً علائمی دال بر انسداد جریان ورودی بطن راست هم موجود است و تجمع این علائسم از نظر تشخیص بیماری میوپاتی قلبی ارزش زیادی دارد .

با آسان شدن تشخیص بالینی بیماری و بررسی تمام اشکال میوپاتی قلبی ، عال دسته های متعدد آنهم روشن خواهد شد و شاید توجه به ابتلاء فامیلی و تحقیقات بیوشیمی و غیره مثل مصنوعیت خود بخود و پادتن ها ، اهمیت زیادی در تشخیص داشته باشد .

### خلاصه

در این مقاله سعی گردیده است که بوسیله سه طریق تظاهر کلینیکی میوپاتی قلبی را را رده بندی نماید . ۱- تظاهر آن بانارسائی قلب ، نارسائی دریچه دهلیزی بطنی و معمولاً این شکل مشابه ایسکمی قلبی است . ۲- شبیه پریکاردیت فشارنده ۳- مشابه آنستکه انسدادی در مسیر جریان ورودی یا خروجی خون وجود دارد و معمولاً گرفتاری در مسیر جریان خروجی بطن چپ میباشد .

در نوع اول بیشتر اوقات سوفل سیستولیکی شنیده میشود که تمام سیستول را پوشانده است . و معمولاً آنرا به نارسائی دریچه دهلیزی بطنی ارتباط میدهند در شکل دوم سوفل مشکوک یا خفیفی ملاحظه میشود و اگر دقت کافی شود معمولاً سوفلی شنیده نمیشود .

مربوط به تغییرات آندوکارد و یا برقراری ترومبوس قلبی باشد وجود آمبولی در جریان عمومی این موضوع را تقویت می نماید . و در فشردگی واضح قلب علاوه بر ابتلاء میوکارد شاید آندوکارد و خودپریکارد هم در اثر تغییرات آسیب شناسی گرفتار باشد آثاری وجود دارد که مبین آنستکه بیماری میوپاتی قلبی بطور تدریجی پیشرفت می نماید ولی چون نویسنده تا بحال بیماری را مشاهده نکرده است که بطور آشکار در بیماریکه قبلاً مرحله فشردگی قلبی یا نارسائی دریچه داشته است چنین حالتی اتفاق افتد . پس بنظر نویسنده شاید این حالت برای خودش دسته جداگانه داشته باشد . معمولاً علائمی که در دسته بیماران انسدادی پیدا میشود مربوط به محل انسداد و مخصوص آنست . و این موضوع دلیل دیگری بر آنستکه باور کنیم که انسداد در تعداد زیادی از این بیماران مخصوص کلفتی غیر قرینه دیواره بین قلبی است و فقط بدینوسیله است که میتوان پیدایش توام انسداد را در مسیر جریان خروجی هر دو بطن و همچنین جریان ورودی بطن هارا توجیه نمود . تشخیص میوپاتی قلبی انسدادی را باید در بیماریکه سوفلی مشابه سوفل تنگی آئورت و نبض غیر طبیعی دارد در نظر داشت . نکته قابل دقت آنستکه در این بیماران محل حداعلی سوفل و لرزش (فرمیسمن) و انتشار آن در کنار چپ استرونوم میباشد و همچنین باید در بیمارانیکه علائم تنگی توام آئورت و شریان ریوی دارند فکر میوپاتی بود . در صورتیکه فقط گرفتاری در جریان

در نوع سوم . سوفل بر حسب محل انسداد جریان خون متغییر خواهد بود . ولی غالباً سوفل خشن و جهنده است . در دسته اول که توام با نارسائی است قلب بزرگ میباشد . معمولاً این حالت در بیمارانی ملاحظه میشود که میوکاردشان بطور وسیع گرفتار است و بوسیله ضعف عضله قلبی ، دوچار گشادی میگردد در شکل دوم که فشرده گی موجود است معمولاً توام با گرفتاری آندوکارد و پریکارد ، میوکارد سخت و غیر قابل ارتجاعی همراه است که در حال دیاستول باز نمیگردد و بدین طریق شباهت به پریکاردیت

فشارنده دارد . و نویسنده آنرا بنام «میوپاتی قلبی فشرده» خوانده است .

سه شکل بیماری را از لحاظ کلینیکی و نتایج تحقیقات مخصوص آنرا شرح داده ایم . و در اینجا شرح حال بیماران و نتایج آسیب شناسی کسانی که در دسترسان بوده است منتشر کرده ایم و آگاهی بر چگونگی تظاهر بالینی بیماری تشخیصی را آسان مینماید و در این موقع است که با تشخیص دقیق بیماری راهی برای جستجوی سبب میوپاتی های مختلفه در نظر گرفته خواهد شد .

### References

- Bercu, B.A., Diettert, G.A., Danforth, W.H., Puend, E.E., Jun., Ahlvin, R.C., and Belliveau, R.R. (1958). Amer. J. Med.
- Bjork. V.O. (1960). Personal communication.
- Brachfeld, N., and Gorlin, R. (1959). Medicine (Baltimore), 38,415.
- Brent L.B. Aburano, A., Fisher, D.L., Moran, T.J., Myers, J.D., and Taylor W.J. (1960) circulation, 21,167.
- Brigden, W. (1957) Lancet, 2, 1179, 1243.
- Brock, R. (1957). Guy's Hop. Rep; 106, 221. — (1959) Ibid., 108, 126.
- Davies, J.N.P. (1960). Amer. Heart J., 59, 600.
- Goodwin, J.F., Hollman, A., cleland, W.P., and Teare, D. (1960). Brit. Heart, J. 22,44
- Hetzel, P.S. Wood E.H. and Burchell. H.B. (1953) Proc. Mayo clin 28, 107.
- Hollman. A., Goodwin. J.F., Teare, D., and Renwick, J.W. (1960). Brit Heart. J., 22, 449.
- Morrow, A.G., and Braunwald, E. (1959). Circulation. 20. 181.
- Nye, R.E; Jun; Lovejoy, F.W. Jun., and yu, P.N. (1957). Ibid; 16,332.
- Robin, E.D., and Burwell, C.S. (1957). Ibid; 16, 730.
- Soulie, P., Degeorges, M., Joly. F., Caramanion, M; and Carlotti, J. (1959). Arch-Mal. coeur, 52, 1002.
- Teare, D. (1958). Brit. Heart J., 20,1.