

دکتر کریمی نژاد دستیار رسمی کارهای کرسی آسیب‌شناسی . کنفرانس
هفتگی آسیب‌شناسی

پوروسی و پروادون تشمیم بندی، اتریولوژی و علائم هیدرو سفالی

قبل از ورود به مبحث هیدروسفالی برای فهم مطلب مختصری از تشریح پاشام و بطن‌ها و مکانیسم ترشح و جذب مایع نخاعی گفته میشود .

پاشام‌ها (منژ) سخت شامه . نرم شامه . عنکبوتیه .

۱- سخت شامه مغز و نخاع - غشاء لیفی ضخیم و محکمی است که سطح خارجی آن ناهموار و در بیشتر قسمتها با ضریع استخوان یکی میباشد ولی سطح داخلی آن صاف و در داخل مغز استتاله هائی بنام داس مغزی چادر مخچه . داس مخچه و غیره از آن جدا میشود که در ضخامت آنها ورید و سینوسهای مغز قرار دارند سخت شامه نخاعی دنباله سخت شامه مغزی و در داخل کانال نخاعی بشکل قیفی قرار دارد که در برابر ۲-۳ مهره خاجی بشکل بن بستی ختم میگردد .

۲- نرم شامه - پرده عروقی و ساولی است که کاملاً قسمتهای مختلف مغز را میپوشاند و آنرا غشاء تغذیه‌ای می نامند و از همین پرده است که پرده مشیمیه فوقانی در بطن‌های طرفی و پرده مشیمیه تحتانی بین (بصل‌النخاع) و مخچه و مشیمیه میانی در بطن سوم

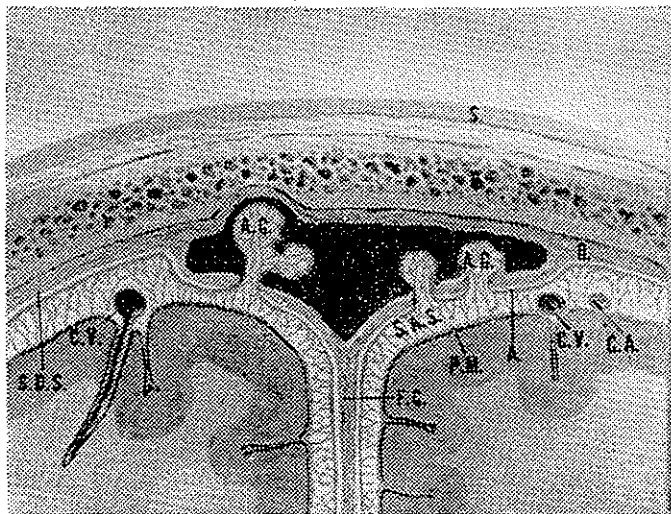
وجود می‌آید و شریانهای مغزی در روی آنها شبکه کورویید فوقانی و میانی و تحتانی را تشکیل میدهند .

۳- آراکنوئید - پرده نازکی است از نسج همبند که مثل سایر سرورزها از دو پرده و یک حفره میانی درست شده است .

پرده خارجی روی سطح داخلی سخت شامه قرار گرفته است و با آن فضای لنفاوی را محدود میسازد بنام فضای زیر سخت شامه *Espace sous dural* که مجازی بوده و در حقیقت وجود ندارد .

ورقه احشائی روی سطح ناهموار دماغ گسترده میشود به برجستگی‌های دماغ چسبیده مانند پلی از یک برجستگی به برجستگی دیگر گرفته و شیارها را میپوشاند . بنابراین بین ورقه احشائی و چین خوردگی‌های مغز حفره‌های غیر منظم ایجاد میکند و مجموعه را فضای زیر آراکنوئید نامند که بوسیله مایع سفالورا شیدین اشغال شده است .

بطوریکه گفته شد آراکنوئید از یک برجستگی مغزی مستقیماً به برجستگی دیگری میرود و برخلاف نرم شامه داخل



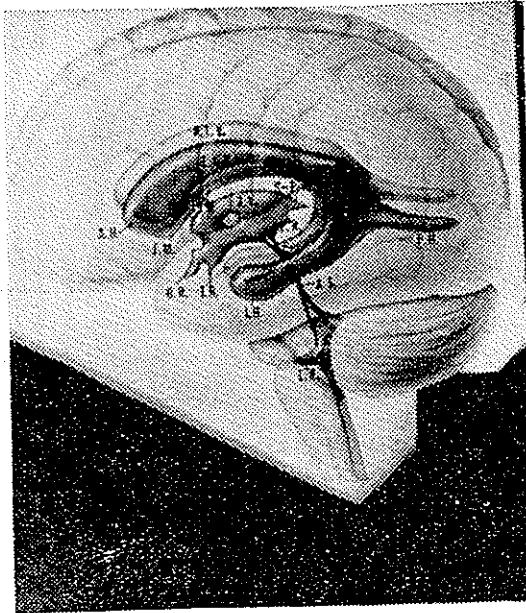
شکل ۱- سازمان پرده های منژ و موقعیت ویلی‌های آراکتوئید در داخل وریدهای مغزی (عکس از کلکسیون سیستم اعصاب تر «سیبا»)

- چین و شکن‌های مغز نمیشود لذا فضای زیرعنکبوتیه بر حسب وسعت و عمق فرو رفتگی فرق میکند و نواحی عمیق و وسیع را ملتها (سیترن) نامند که عبارتند از:
- ۱- سیترن سیلویس - مجاور باقطعه تحتانی شیار سیلویوس
 - ۲- سیترن مرکزی که از جلو عقب از کیاسما اپتیک به پل دماغی کشیده میشود.
 - ۳- سیترن خلفی - یا بصلی مخچه‌ای که بین بصل النخاع و سطح تحتانی مخچه است و آنرا دریاچه بزرگ یا سیترن بزرگ (سیترن قاعده‌ای) می‌نامند و این فضا با حفره بطن چهارم به وسیله سوراخهای طرفی (لوشکا) و
- ماژاندی در وسط مربوط است .
- ۴- سیترن خلفی طرفی یا پلسی مخچه‌ای Ponto Cerebelleux
 - ۵- ملتغی نخاعی با دور نخاعی که در بالا با سیترن بزرگ بکی شده و با آن سیترن مخچه‌ای نخاعی را تشکیل می‌دهد در پائین سیترن نخاعی از زیر نخاع پائین آمده و تا انتهای بن بست سخت شامه ممتد میشود .
- از پرده آراکتوئید بر جستگی‌هائی بنام ویلی‌بداخل عروق وریدی مخصوصاً سینوس ساژیتال فوقانی فرو میرود که آنها را با اسم اجسام پاک چیونتی Pachio Nain bodiea می‌گویند و در عمل جذب مایع نخاع رل مهمی دارند .

بطن ها - در داخل مغز سیستم ارتباطی چهار حفره بطنی که از مایع سفالوراشیدین پر است وجود دارد و عبارتند از بطن های طرفی - بطن سوم و بطن چهارم .

بطن سوم . بوسیله سوراخهای مونرو با بطن های طرفی و بوسیله قنات سیلو

بطن ها - در داخل مغز سیستم ارتباطی چهار حفره بطنی که از مایع سفالوراشیدین پر است وجود دارد و عبارتند از بطن های طرفی - بطن سوم و بطن چهارم .



شکل ۲- موقعیت سیستم بطنی در داخل مغز و وضع ارتباطی با یکدیگر (عکس از کتاب مکانیسم اعصاب نتر «سیبا»)

بوس با بطن چهارم مربوط میشود .
بطن چهارم - بین مخچه در پشت و پل دماغی و بصل التخاع در جلو قرار دارد.
کف بطن چهارم دارای چهار زاویه است که زاویه فوقانی بوسیله قنات سیاویوس با بطن سوم و بوسیله زاویه تحتانی با کانال آپاندیم مربوط است .
سقف بطن چهارم مثلثی شکل و

بطن طرفی وسیع ترین بطن ها بوده و با بطن سوم بوسیله سوراخ مونرو مربوط است .

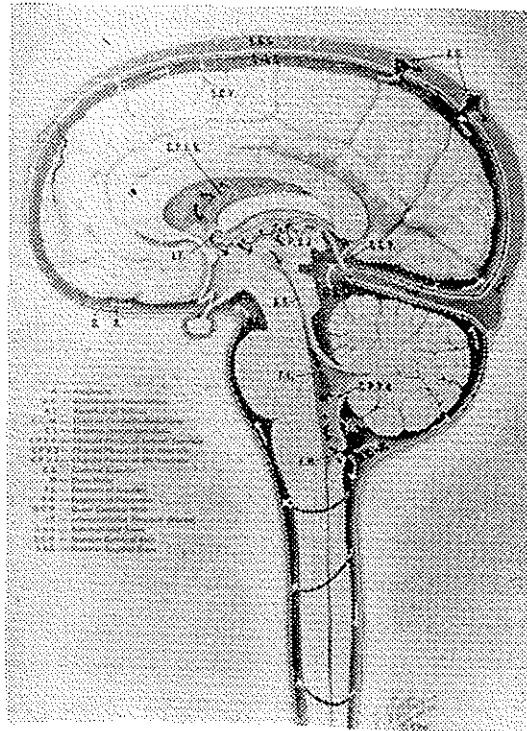
این بطن دارای سه شاخ قدامی (پیشانی) تحتانی (تامپورال) و خلفی (پی تال) و یک جسم میباشند شبکه کورویید فوقانی در روی کف جسم بطن قرار داشته و از سوراخ

بوسیله ورمیس در وسط و دو نیمکره مخچه در طرفین پوشیده شده است بطن چهارم بوسیله سوراخ مازاندی در وسط و دوسوراخ لوشکا (درطرفین) با سیترن قاعده‌ای و فضای زیرعنکبوتیه مربوط است .

مایع نخاع و مکانیسم ترشح و جذب آن

اخیرا در اثر ابرواسیونهای تجربی متعددی که انجام گرفته در نظریات بالا تغییراتی پیدا شده است باید دانست که تشکیل مایع نخاعی بدو عامل ترشحات و انتشار (دیفوزیون) بستگی دارد . طبق

مایع نخاعی مایع زلال و روشنی است که در داخل سیستم بطن و فضای زیر آراکنوئید جریان دارد و مجموعاً در حدود



شکل ۳- طرز ترشح و جذب مایع نخاع
(عکس از کتاب مکانیسم اعصاب نتر «سیبا»)

۶۰. میلیتر آب و عامل مهمی در جریان مایع میباشد. هنگام افزایش فشار داخل جمجمه شدت و ارتفاع ضربانات زیاد شده و در دیلاتاسیون بطن ها و تغییرات استخوانی جمجمه هیدروسفالی انسدادی موثر میباشد.

Weeds ویدز آبی پروس را داخل تکال مغزی تزریق نمود و عمل جذبی ویلی های اراکتوئید مغزی را بخوبی نشان داد طبق نظریات نامبرده عمل جذب منحصر بویلی ها نبوده و راههای جذبی دیگری از قبیل گرانولاسیون های نخاعی. فضای دور عروق مغزی و نخاعی و فضای پری نورال و همچنین دراپاندیم هم وجود دارد.

هیدروسفالی - ازدیاد غیر طبیعی مایع سفالوراشیدین را در داخل جمجمه هیدروسفالی گویند (مقدار طبیعی ۱۲۵-۱۵۰ سی سی).

در هیدروسفالی انترن افزایش مایع نخاع در سیستم وانتریکولسی و در هیدروسفالی اکسترن ازدیاد مایع نخاع در خارج حفرات بطنی (سوب آراکتوئید) است.

و چنانچه مایع هم در داخل بطن ها و هم در خارج باشد فرم مجتمع **Combined** را بوجود میآورد در صورتیکه این بیماری قبل از بسته شدن سوتور ها حادث شود کاسه سر به پیروی از افزایش مایع نخاعی بزرگ میشود و چنانچه بعد از بسته شدن سوتورها اتفاق افتد ایجاد هیپرتانسیون

فرضیات مدرن که متکی بر تکنیک های هیستولوژیک و هیستوشیمیائی و میکرو-سکوپ الکترونیک است ساختمانهای در بین سیستوپلاسم ساولهای کوروئید مشاهده گردیده که رل ترشچی را احتمالا بعهده دارند. یکی از تجربیات شبکه کوروئید بطن ها را کاملا حذف کردند و مایع نخاعی با تمام خواص مایع نخاعی طبیعی بدست آوردند لذا تصور می رود خود مغز در تولید مایع سفالور شیدین دخالت دارد.

Bring برینگ اخیرا گزارش داد در حدود ۲۵٪ الی ۵۰٪ مایع از شبکه کوروئید و بقیه از مغز تولید میگردد.

مقدار ترشح مایع نخاعی روزانه ممکن است تغییر زیادی پیدا کند بطوریکه حداکثر تا ۶ لیتر برسد ولی معمولاً مقدار ترشح روزانه آن در حدود ۵۰ لیتر است.

بهر حال مایع نخاعی در داخل حفرات طرفی ایجاد شده و بوسیله سوراخهای مونرو وارد بطن سوم و از آنجا بوسیله قنات سیلویوس بداخل بطن چهارم راه یافته و از بطن چهارم پس از عبور از سوراخ ماژاندی و سوراخهای طرفی لوشکا بداخل سیترون بزرگ و زیر آرا-کتوئید راه مییابد.

گردش مایع از بطن ها بجانب فضای زیر آراکتوئید بستگی بفشار موج نبض که از شبکه کوروئید منشاء میگیرد دارد فشار موج ضربان در بطن ها در حدود

داخل جمجمه مینماید این بیماری از زمانهای قدیم شناخته شده بطوریکه بقراط مسئول این بیماری را تجمع مایع نخاعی ذکر کرده و زالیوس Vesalius بیماری را با ۹ لیتر مایع شرح داده است و مورگانی اولین کسی است که تفاوت تغییرات اندازه ر را در نتیجه انسداد سیستم بطنی را نزد اطفال و بالغین بیان کرد.

پاتوژنی هیدروسفالی - ازدیاد مایع نخاعی به صورت ممکنست حاصل شود: ۱- ترشح بیش از معمول مایع نخاعی که بندرت در تومورهای شبکه کوروئید دیده میشود.

۲- نقصان جذب مایع نخاعی بوسیله راههای جذب (ویلی های آراکتوئید) که تاکنون در هیچ مورد ثابت نشده است. ۳- علت سوم - که در حقیقت علت اصلی هیدروسفالی و بطور کلی ۹۹٪ هیدروسفالی در سنین مختلف مربوط بانست عبارت از انسداد و یا اختلال در سیر جریان مایع نخاعی است.

اگر بلوکاژ در داخل سیستم وانتر-یکولی باشد هیدروسفالی انسدادی از نوع غیرارتباطی (Non-Communicating) و چنانچه انسداد در خارج سیستم بطنی یعنی خارج از سوراخهای بطن چهارم باشد هیدروسفالی نوع ارتباطی یا Communicating را ایجاد مینماید. در نوع اول (غیرارتباطی) چنانچه ماده رنگی بداخل بطن ها تزریق شود در بزل کمربندی آتاری از آن دیده نمیشود ولی

در فرم ارتباطی مایع رنگی از درون بطن ها بداخل کانال اسپینال جریان یافته و در بزل کمربندی میتوان آنرا دید. لذا در هیدروسفالی انسدادی نوع غیر ارتباطی همیشه دیلاتاسیون سیستم بطنی در ناحیه پروکسیمال انسداد بطور واضح وجود دارد و موجب اتروفی نسج مغزی میگردد.

اتیولوژی - بطوریکه گفته شد علت اصلی (۹۹٪) هیدروسفالی انسداد بوده و علل انسدادی به سه دسته تقسیم میشوند.

الف - انسداد در اثر نئوپلاسم - در نزد این بیماران هیدروسفالی همیشه ثانوی بوده و نتیجه انسداد بعلت تومور است. تومورهایی بیشتر باعث انسداد میگرددند که در ناحیه قنات سیلویوس و مخچه و چهارمین بطن قرار گرفته باشد. شایعترین آنها در نزد اطفال کلیوم این ناحیه و آنوریسم آرترونوزآمپول کالین است.

ب - مالفورماسیونهای جنینی.

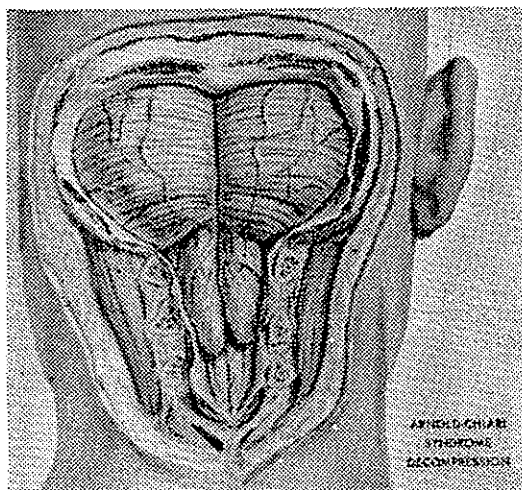
۱- شایع تر از همه ناهنجاری آرنولد کیاری Arnold Chiarie malformation است.

این ناهنجاری عبارتست از استتاله زبانهای شکل مخچه بداخل سوراخ اکسی پی تال (ماگنوم) است. ایسن استتاله قسمت زیادی از بولب نخاعی را (که بنوبه خود بقدر زیادی کشیده شده است) میپوشاند (مالفورماسیون آرنولد).

ب- مالفورماسیونهای جنینی.

۱- شایع تر از همه ناهنجاری آرنولد کیاری Arnold Chiarie malformation است.

این ناهنجاری عبارتست از استتاله زبانهای شکل مخچه بداخل سوراخ اکسی پی تال (ماگنوم) است. ایسن استتاله قسمت زیادی از بولب نخاعی را (که بنوبه خود بقدر زیادی کشیده شده است) میپوشاند (مالفورماسیون آرنولد).



شکل ۴

فوقانی آن مستقیما پشت استپاله مخچه
قرار بگیرد و این دو مجتمعا بر روی
انتهای تحتانی بولب فشار بیاورند .

هیدروسفالی که درین مالفورماسیون
دیده میشود از نوع ارتباطی Commu
nicating بوده و بعلت دومکانیسم زیر
ایجاد میشود :

یکی تغییر مکان سوراخهای خروجی
بطن چهارم بداخل کانال اسپنیال و
دیگری انسداد راه باز گشت مایع سفالو-
راشیدین بداخل حفره جمجمه‌ای و
فضای زیراراکنوئید است که این انسداد
بعلت تحت فشار بودن سوراخ اکسی
پی تال در نتیجه ناهنجاری ارنولد
کیاری است .

هیدروسفالی که بعلت مالفورماسیون
ارنولد کیاری دیده میشود بیشتر با

استپاله مخچه ممکن است قرینه و
یا يك طرفی باشد و همچنین ممکن است
فقط تا استخوان اطلس رسیده باشد ولی
دراکثر موارد از لبه تحتانی مهره محوری
(اکریس) نیز گذشته است بطوریکه
انتهای تحتانی استپاله در مقابل منشاء
سومین عصب گردنی قرار گرفته است
(کشیده شدن بولب نخاعی و پوشیده
شدن آنرا بوسیله استپاله مخچه‌ای
مالفورماسیون کیاری مینامند) .

بطن چهارم منطبق با بولب نخاعی که
بین بولب و استپاله زبانه‌ای مخچه قرار
گرفته نیز بداخل کانال اسپنیال رانده
میشود .

بولب (مدولا) ممکن است مستقیما
بنخاع شوکی ختم شده و یا اینکه چین
خوردگی پیدا کرده و قسمتی از انتهای

۲- سندرم داندی والکر Dandy Walker در این نهنجاری مامبرانی در انتهای قنات سیلویوس و یا در ناحیه سوراخ مژاندی ولوشکا وجود دارد که در نتیجه موجب انسداد سوراخهای خارج‌کننده بطن چهارم و مانع خروج مایع نخاعی از سیستم وانتریکولر میگردد. لازم نیست که این غشاء و انسداد نامبرده همیشه مادرزادی باشد ممکن است نتیجه پدیده التهابی باشد در اینصورت علاوه بر وجود انسداد سوراخهای بطن چهارم سیترون قاعده‌ای (سیترون بزرگ) نیز مسدود شده است و با باز کردن این غشاء هیدروسفالی بر طرف نخواهد شد.

در صورتیکه باز کردن غشاء جنینی که در انتهای روسترال (مغزی) وجود دارد اکثرا موجب تشکیل و توقف هیدروسفالی میگردد.

۲- آنومالی قنات سیلویوس خانم پوتر عقیده دارد که استنوزو شکی قنات سیلویوس بندرت وجود دارد و اکثرا بصورت چنگالی Forking است که اولین بار خانم راسل Russel آنرا شرح داده است و بیشتر بنظر میرسد این آنومالی تابع قوانین ارثی باشد.

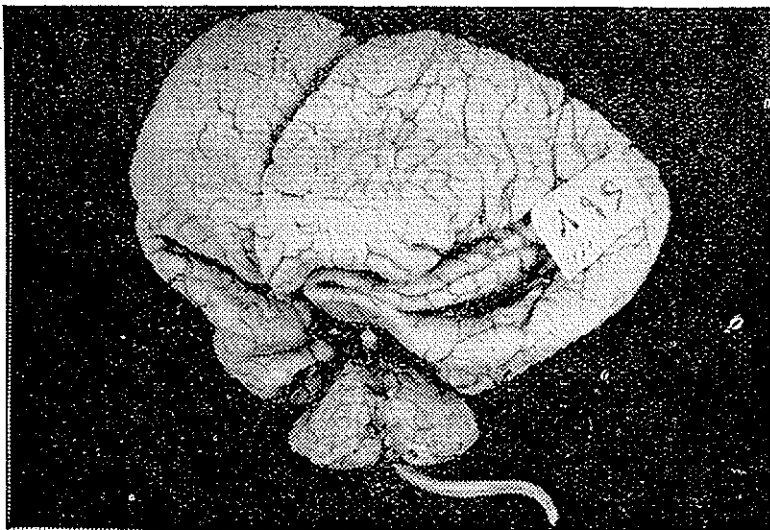در تنگی قنات سیلویوس قطر مجری از حد معمولی تنگ‌تر است که ممکن است ثانوی به گلیومای پیش‌رونده نزدیک اکدوک و یا کلیوز این ناحیه باشد که اکثرا در نزد جوانان و بالغین دیده

منگومیلوسل و در برخی موارد همراه با اسپنیا بیفیدا است. ولی اگر منقصت Deffect استخوانی بوسیله کیسه‌ای پوشیده نشود و بطرف خارج باز بماند و یا اینکه فیستولی وجود داشته باشد که در نتیجه مایع نخاعی از این سوراخ خارج شود ممکن است از پیدایش هیدروسفالی جلوگیری کند و همچنین بنظر میرسد در بعضی موارد دیواره ساک بصورت دستگاهی برای جذب مایع سفالوراشیدین بداخل خون بشود. زیرا گاهی هیدروسفالی با وجود نهنجاری آرنولد کیاری خفیف است. اگر چه دفکت کانال نخاعی بوسیله کیسه‌ای پوشیده شود در بعضی موارد برداشتن ساک و مسدود کردن (دفکت) کانال نخاعی باعث پیدا شدن و پیشرفت هیدروسفالی میشود. ولی میتوان تصور کرد که بزرگ شدن سر رابطه‌ای با عمل جراحی فوق ندارد بلکه مربوط به پیشرفت هیدروسفالی است که در موقع تولد سر بزرگ نبوده است. هیدروسفالی ممکن است با اینکه خروج مایع نخاعی بعلت فقدان کیسه بخارج میسر باشد معذک دیده شود در اینصورت هیدروسفالی انسدادی از نوع غیرارتباطی وجود دارد و بعلت وجود انسدادی است که اغلب در ناحیه قنات سیلویوس وجود دارد هیدروسفالی در نزد نوزادان بغیر از مواردیکه بعلت نهنجاری آرنولد کیاری است معمولا از نوع غیرارتباطی میباشند و عبارتند از:

سوتور ها از هم باز و جدا فونتانل ها هر دو بزرگ است استخوانهای سر نازک و در بعضی جا فقط از پرده نازکی درست شده قوام استخوانی را از دست داده و شبیه مقوا شده‌اند در برخی جا اصولا استخوان از بین رفته و فقط پرده نازکی باقیمانده که بنظر میرسد دورمر زیر پوست قرار گرفته است . دورمرکنزسیونه و تحت فشار قرار داشت و در باز کردن چون دو قشرمغز نازک و بمنزله چسبیده بوده پاره شده و مایعی زردرنگ با فشار خارج شد و مقدار آن در حدود ۳ لیتر نیم کره ها آتروفیه و نازک و درین نواحی مننژ با استخوان نازک چسبیده بود .

آتروفی نیمکره ها بخصوص در نب پارتیال شدید و قطرمغز به ۱-۲ میایمتر

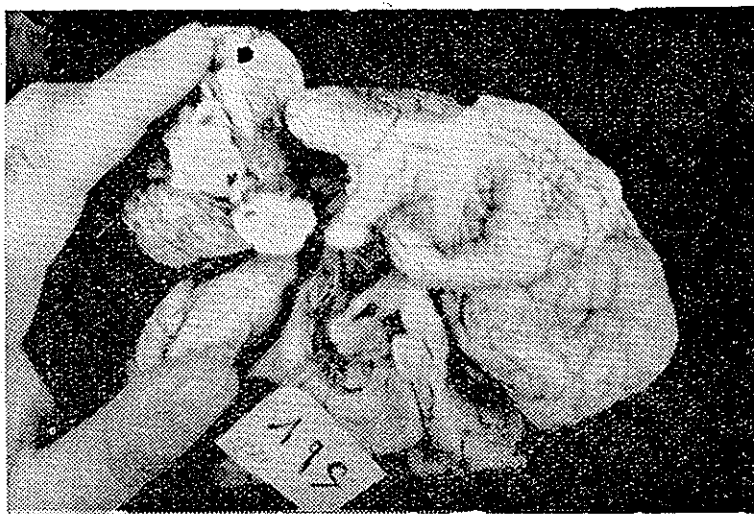
میشود .
در نوع چنگالی Forking که بعقیده راسل ویوتر اکثر آنومالی قنات سیلویوس ازین نوع است مجری بدو شاخه قدامی و خلفی که بوسیله نسج سالم مغزی از هم جدا میباشند تقسیم میگردد . مجری خلفی بطور قابل وضوح شاخه شاخه شده و کانال قدامی بصورت شکاف تنگ در میآید ممکن است هر یک از مجاری مستقیما به بطن ها وصل شوند و یا اینکه با هم یکی شده و بداخل بطن بروند و یا اینکه در داخل نسج مغزی کم شوند مانند اینمورد اتوپسی شماره ۸۹۶ کرسی آسیب شناسی که وسیله آقای دکتر حجازی انجام گرفته و شرح زیر از پروتوکل اتوپسی نقل میشود .
طفل چهار ماهه محیط کاسه سر ۸۵



شکل ۵

رسیده بود بطن‌های طرفی بسیارگشاد و سوراخ‌های مونرونیز گشاد و وسیع شده بود بطوریکه دو انگشت از آن عبور می‌گیرد. اعصاب جمجمه‌ای بخصوص اپتیک بشدت اتروفیه بودند در قاعده مغز نسج مغزی بقاعده جمجمه چسبندگی دارد بولب و نخاع نیز آتروفیه بطوریکه نخاع باسانی از کانال راشیدین خارج شد. وزن مغز (نیمکره‌ها) مخچه، بولب) و قسمتی از نخاع جمعا ۴۹۰ گرم است.

سانتیمتر وجود دارد که مجددا بعد از این تنگی قطر کانال بتدریج گشادتر شده و به ۵٪ میلیمتر میرسد. در آزمایش میکروسکوپی مقاطع تهیه شده از این ناحیه مشاهده گردید که این استنوز واقعی نبوده بلکه مجری اصلی بچند شاخه فرعی تقسیم شده است و همچنانکه قبلا ذکر شد در حقیقت تنگی نبوده و نوع چنگالی Forking قنات سیلویوس است اگر هیدروسفالی درموقع تولد نمایان باشد درمواردیکه

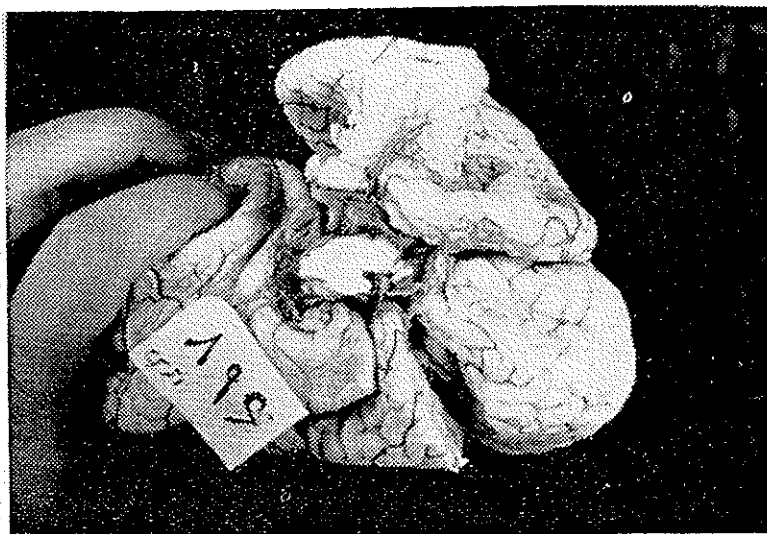


شکل ۶

در بررسی که از بطن سوم و قنات سیلویوس بعمل آمده مشاهده شد که قسمت فوقانی قنات سیلویوس گشاد شده و بتدریج تنگتر میشود و درناحیه پروتوبرانس گرفتگی در طول تقریبا یک ضایعات اسپنیال وجود ندارد اکثرا بعلت یکی از این انومالی‌ها فوق‌الذکر است.

در نزد جنین و یا نوزاد ضایعه‌ارنولد کیاری بوسیله تشریح کامل بطور آسانی

در بررسی که از بطن سوم و قنات سیلویوس بعمل آمده مشاهده شد که قسمت فوقانی قنات سیلویوس گشاد شده و بتدریج تنگتر میشود و درناحیه پروتوبرانس گرفتگی در طول تقریبا یک



شکل ۷

بانومالی های فوق باید عدم وجود فضای زیرارکتوئید را در ناحیه مخچه (سیتیرین قاعده‌ای) را اضافه کرد معلوم است که با مالفورماسیونهای فوق ممکن است سایر انومالیهای دیگر نیز همراه باشد.

ج - انسداد بعد از التهاب (انفلاما-سیون) یا ضربه بطور اختصار دو مکانیسم مرضی وجود دارد.

۱- خونریزی زیرارکتوئید وارکال-نیزاسیون آن. که بعطت انوکسی داخل رحم و یا در حین زایمان حادث میشود اگر بین زایمان و شروع علائم هیدرو-سفالی زمان آزاد وجود داشته باشد. باید در کیفیت زایمان علت آن را بررسی کرد.

وقتی زایمان سخت انجام بگیرد و یا

شناخته میشود امتحین اینکه درکجای سیستم واتریکولر انسداد وجود دارد مشکل است.

اگر جنین قبل از تولد بمیرد نسج مفزی بزودی دژنره میشود و دریچه هائیکه زنده بدنیا میانند وجود مقدار زیاد مایع مفز را خیلی نرم میکنند و دست زدن بآن مشکل است و این وضعیت بمناسبت اینکه سردرموقع تولد درحال کلاپس قرار میگردد بدتر میشود.

بطوریکه پوتر مینویسد با اینکه موارد زیادی هیدروسفالی اتوپسی کرده است قادر نبوده است که نشان بدهد آیا سوراخهای بطن چهارم باز بوده و یا اینکه انسدادی دارد؟ و همچنین در مورد قنات سیلویوس هم نتوانسته اطمینان کامل حاصل نماید.

سیستی سرکوس و توکسوپلاسموز است که باید مورد توجه قرار گیرد .

آسیب شناسی - تغییرات آناتومی مغز همراه با جمع شدن غیر طبیعی مایع در سر مختلف‌الشکل است تغییرات هیدروسفالی نزد بچه های نوزاد در بعضی موارد با تغییراتی که نزد بچه های بزرگتر (بعد از بسته شدن سوتورهای جمجمه) دیده میشود فرق دارند .

در حالیکه سوتور ها باز هستند جمجمه براحتی و سرعت میتواند بزرگ شود و باندازه ای بزرگ شود که در سن بالا نخواهد شد .

همچنین در نوزادان ممکن است جمجمه خیلی بزرگ نباشد حتی در مواردی که وانتریکولها در نتیجه مایع نخاع اتساع یافته اند . در این موارد که بزرگی سر مختصر است تظاهرات اصلی بیماری بصورت وسیع شدن متوسط سوتورها و بر جستگی کروی شکل ناحیه پیشانی تا ابتدای فونتائل قدامی است در موارد دیگر اندازه سر بمقدار زیادی افزایش مییابد بزرگی سر ممکن است قرینه یا بطرف جلو یا عقب بر جستگی پیدا کند . در بزرگی سر سوتور ها وسیع تر و استخوانهای جمجمه سطح بزرگتری را نشان میدهند حدود استخوان پارتیال وحد فوقانی استخوان فرونتال واکسی-پی تال نامنظم و بنظر میرسد پهن شده است و بتدریج در پریوست استخوان فرو میرود .

استخوانها ممکن است آنقدر نازک

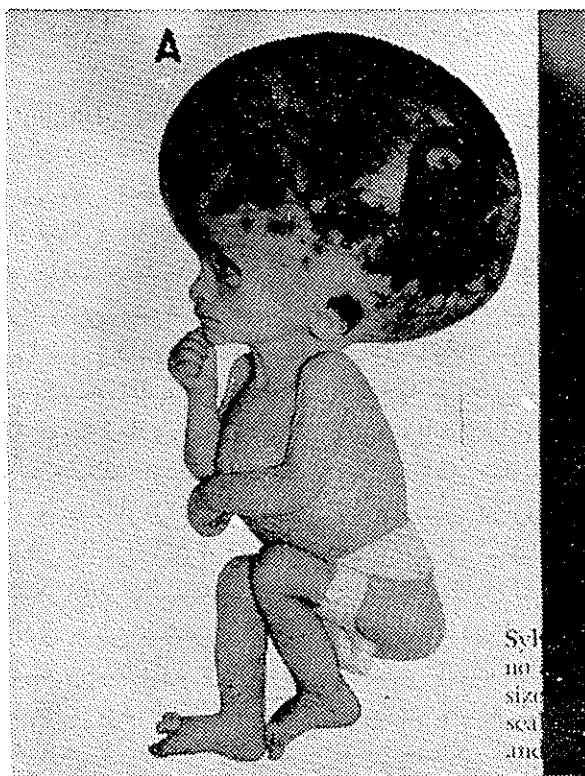اینکه با فرسپس بزایمان خاتمه دهند شانس پیدایش همورازی منتشره خیلی زیاد است .

باگلی Bagley (۱۹۲۷) اولین کسی است نشان داد که دپوفیبرین در سیکاتریس های مغز مخصوصا در قاعده مغز و در شیار نیمکره ها میتوانند مانند همورازی منتر باعث مسدود شدن راه جریان سفالوراشیدین بشود و سایرین هم این موارد را شرح داده و مخصوصا روی این علت که اغلب نزد اطفال ناشناس میماند توجه زیادی نموده اند .

۲- عفونت - حملات کوچک مننژیت در زمان قبل و بعد از زایمان حادث میشود . از نظر بالینی اکثرا قابل تشخیص نیست و باید دانست مننژیت در مرحله نوزادی خیلی بیشتر از آنچه مورد قبول است وجود دارد و از علل شایع هیدروسفالی نزد اطفال کوچک است و نتیجه فیبروز فضای زیر-اراکنویید در قاعده مغز است .

در مننژیت های مشخص از قبیل مننکوکوک یا پنوموکوک و یا مننژیت توبر کولوز ممکن است بعد از بهبودی کلینیکی بعلت دپوفیبرین یا ایجاد گرانولاسیون در راه جریان مایع نخاع ایجاد انسداد نماید اگرانتی بیوتیک مصرف شود ممکن است این عوارض را از بین برد ولی در مننژیت های پنوموکوسیک و همچنین در مننژیت توبرکولوز هنوز هم دیده میشود که موجب هیدروسفالی میگردد .

از بیماریهای قابل ذکر نزد نوزادان



شکل ۸ - (عکس از کتاب پاتولوژی نوزاد «پوتر»)

شوند که کمی کلفت تر از پرده نازکی
بنظر برسد یا اینکه کمی کلفت تر بوده
و از قطعات استخوانی با سطح داخلی
نامنظم که بوسیله فضای گرد یا بیضی که
فقط از مامبران اصلی درست شده از
هم جدا میباشند .
این کانونهای گرد یا بیضی (دفت)
ناسم Luckenshadel
لوکن شادل - یا حفره های خالی
جمجمه ای نامیده شده اند و معمولا در
هیدروسفالی و اسپنیایفیدابدون هیدرو
سفالی دیده میشوند .
قاعده جمجمه در يك یا تمام اقطار
خود بزرگ شده و پست و بلندی
طبیعی قاعده جمجمه در اثر ازدیاد فشار
صاف شده است در نزد بچه هایی که
بعد از تولد تحت نظر بوده اند حفرات
جمجمه ای بطور واضح بزرگ شده اند و

جذب کامل از این راه گردد .
 هیدرانسفالی Hydrancephalie
 لازم است در اینجا از هیدرانسفالی که عبارت از عدم وجود کامل یا تقریباً کامل نیمکره های مغزی است نام برد و فضائی که معمولاً باید بوسیله مغز اشغال شود وسیله مایع سفالوراشیدین پر شده است .

لیتومننژ در جای معمولی خود و در زیر سخت شامه قرار دارد و شبکه کورویید غالباً روی مایع در قاعده جمجمه شناور است . جریان مایع ممکن است طبیعی و یا اینکه دریچه خروجی آن بسته باشد . در هر یک از دو حالت سر در موقع تولد دارای اندازه معمولی است .

در بیشتر موارد هیدرانسفالی فقط قسمت جنین نیمکره های مغزی باقی مانده و بقیه ناهنجاریها بطوری است که قبلاً شرح داده شد .

علائم بالینی - بطور کلی باید این بیماری را در دو مرحله قبل از بسته شدن فانتائل یعنی نزد نوزادان و دیگری بعد از بسته شدن فونتائل یعنی نزد کودکان و بالغین مورد توجه قرارداد .

هیدروسفالی قبل از بسته شدن فونتائل در مراحل پیشرفت علائم واضح قیافه هیدروسفالی که عبارت از سر خیلی بزرگ و صورت کوچک مثلاً نزد طفل ۱-۲ ماهه سر در تمام جهات بزرگ و محیط آن ۵۰ و محیط سر که محیط سر (اکسی پوتوبرگماتیک است) بامقیاسه

قسمت بزرگی از مغز فقط بوسیله ممبران (پریوست) پوشیده شده است تغییرات نیمکره های مغزی خیلی گیج کننده است .

بتدریج که مایع جمع میشود کورتکس مغز نیز نازکتر میشود . باوجود این مقدار نسج مغزی ممکن است بیشتر از حالت طبیعی باشد و نسج مغز بدون مایع ممکن است بیش از مقدار معمول وزن داشته باشد .

شیار های مغزی از نظر تعداد افزایش مییابد ولی از نظر عمق و اندازه نقصان پیدا میکند ممکنست در سطح داخلی حفره بطنی برآمدگیهای ندولی نامنظم از نسج مغزی دیده شود ساختمان میکروسکوپی مغز تغییر واضحی نیافته و تغییراتی که نشان میدهد بعلت مکانیسم فشار است . هیدروسفالی خارجی نادر است و موردی از آن ذکر نشده است ولی چنانچه وجود داشته باشد همراه با هیپوپلازی نیمکره های مغزی است که در رادیوگرافی بخوبی از هیدروسفالی انترن تشخیص داده میشود .

هیدروسفالی مجتمع Combined ممکن است بعلت اختلال نسبی در عبور مایع نخاعی از چهارمین و انتریکول بداخل فضای زیر آراکتوئید مغز و یادر اثر فیستول موجود بین سیستم و انتر-یکولر و فضای زیر آراکتوئید باشد ولی در هر حال هر یک از این دو ضایعه نامبرده باید همراه با آنومالی مکانیسم جذب ویلی های آراکتوئید باشد که مانع

چیزی بنفع هیدروسفالی نمی توان دید ولی اگر دریک طرف مغز خاموشی وجود داشته باشد میتوان بفکر هاتوم زیر سخت شامه و یا تومور بود آنژیوگرافی از راه شریان یا ورید میتواند وجود تومور عروقی را چنانچه وجود داشته باشد نشان دهد و معمولاً آنورسم آرترو-یونوآمپول گالین است که ایجاد خون ریزی و یا هیدروسفالی بعلت فشار بر روی قنات سیلویوس مینماید.

پونکسیون بطن ها کار اصلی است که باید در هیدروسفالی انجام داد ولی باید با نهایت دقت و پاکیزگی انجام داد. در موقع پونکسیون چنانچه سوزن در عمق چهار سانتیمتری بوآنتریکول نرسد اگر هیدروسفالی موجود باشد هنوز خیلی پیشرفته نیست و معالجه لازم ندارد. اگر مایع داخل وانتریکول خونی باشد دلیل بر وجود تومور انتروانتر-یکولر از نوع پایوم کوروییدین و یا مربوط بمالفورماسیون عروقی دیگر می باشد اگر مایع زلال باشد باید بلافاصله یک نمونه از آنرا برای آزمایش فرستاد و امتحانات لازم از نظر وجود B.K. قند، کلرور و سلول بعمل آورد.

تکرار پونکسیون باعث اشتداد بیماری میشود و بهتر است که در یکنوبت در حدود ۳۰ سی سی مایع پونکسیون نموده و بجای آن هوا تزریق کرد و از اینکار میتوان نتایج زیر را بدست آورد.

۱- ضخامت قشر مغزی را در مناطق مختلف نیمکره ها نشان داده و از نظر

با محیط سینه و سایر اندازه های طبیعی که از جدول های استاندارد بدست میآید افزایش فاحشی نشان میدهد عروق زیر پوست سرگشاد پوست براق چشم ها بطرف پائین رانده شده و نگاه طفل متمایل به پائین و شبیه غروب خورشید است فونتال بر جسته و تحت کشش و ضریان ندارد. در تکان سر دارای بالوتمان است و ترانس ایلومینا-سیون روشنی منتشر و یکنواخت نشان میدهد. معمولاً علائم نورولوژیک وجود ندارد.

رفلکس گراسپینگ (Grasping)

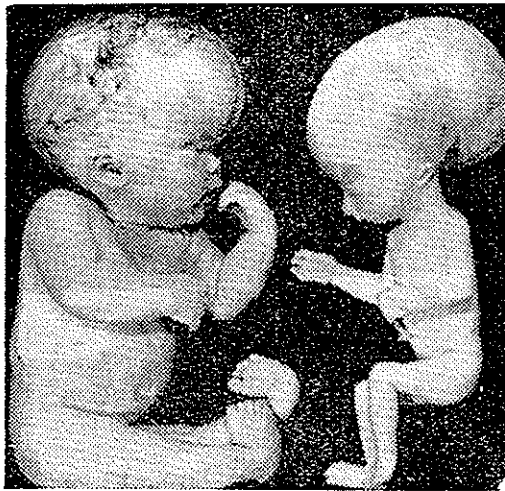
موجود تنوس اندام طبیعی و پابی منظره طبیعی خود را در امتحان ته چشم نشان میدهد تشنج خیلی نادر است فراغ نیز نادر و بچه تا مدتی بخوبی تغذیه ورشد مینماید.

در رادیوگرافی جمجمه عدم تناسب بین استخوانهای صورت و بزرگی سقف جمجمه و گشاد شدن سوتورهای جمجمه و فونتال خیلی بزرگ و تمایل بصاف شدن قاعده جمجمه (از بین رفتن پست و بلندی) آنرا نشان میدهد.

در برخی موارد کلیشه رادیوگرافی بعوض دکالسیفیکاسیون نقاط کالسیفیه نشان میدهد و چنانچه این کالسیفیکا-سیون مرکزی و درهسته های خاکستری باشد بفکر توکسوپلاسموزو اگر بالای زمین ترکی باشد باید در فکر کرانیوفا-نژیوم بود و در غیر اینصورت متوجه تراتوم باید شد. الکتروانسفالوگرافی

داشتن مختصر ورزیدگی و مهارت می توان این قطره لیپودول را از سوراخ گشاد مونرو داخل بطن سوم تزریق کرد و در زیر اکران عبور مایع را مطالعه کرد و چنانچه در راه خود دچار توقف شود میتوان نوع هیدروسفالی را معلوم کرد. چنانچه بلوکازی در کار نباشد بعد از چند دقیقه مایع لیپودول در کول دو

درمان تعیین آن اهمیت خاص دارد .
 ۲- آیا وانتریکولها از راه سوراخهای مونرو بهم مربوط اند ؟
 ۳- آیا توموری در خط وسط وجود دارد که در اینصورت از روی جا بجا شدن سیستم وانتریکولی میتوان بدان فکر کرد .
 ۴- آیا ارتباطی بین فضای زیرآرا-



شکل ۹

ساک نخاع پائین میآید . بهتر است برای این منظور مایع رنگی مثل فنول سولفون فتالین خنثی را بکار برد و زمان پیدایش آنرا در مایع نخاعی پونکسیون لمبر پیدا کنیم . اگر بعد از ۲۰ دقیقه ماده رنگی در مایع بزل کمری پیدا نشد باید چنین فکر کرد که مانعی در سیر جریان مایع بین سیستم وانتریکولی و نخاع وجود دارد در تنگی قنات سیلوپوس لیپودول

کنوئید و سیستم وانتریکولر وجود دارد یا خیر ؟
 گاهی اوقات تزریق هوا از راه پونکسیون کمری کمک میکند باینکه وجود تنگی قنات سیلوپوس را تأیید مینماید .
 برای تکمیل آزمایشات فوق میتوان یک قطره یکسانتیمتر مکعب مایع لیپو- دول داخل وانتریکول تزریق نمود و با

(استازولامید) است که نتایج مختلفی را گزارش داده‌اند و هنوز اثر آن بخوبی روشن نیست داروهای دیگر نیز از قبیل قبیل ویتامین آ نیز مفید واقع نشده است .

و عبارت از بکار بردن لوله‌های پلاستیکی دریچه‌دار است که در هیدرو-سفالئوسدادی بر حسب محل انسداد بطریق مختلف مورد استعمال دارد و بطور کلی منظور از این عمل بر قرار ساختن جریان مایع نخاعی و تسهیل عمل جذب آنست .

۲- درمان جراحی - در سال ۱۹۱۸ برای اولین بار داندی Dandy بر داشتن شبکه کوروئید Choroide Plexectomie را از بطن طرفی پیشنهاد و منظور از اینکار جلوگیری از ترشح مایع نخاعی است که وسیله عده دیگری از جراحان ترجیح داده میشود که