

از کارهای بخش جراحی ۲

بیمارستان بهلوی

کیست هیداتیک ریه و درمان آن

نگارش دکتر اعتبار

این بیماری همانطور که میدانیم مخصوص نقاطی است که پرورش احشام رواج کامل دارد و وضع بهداشت عمومی خیلی خوب نیست .

علائم :

چون کیست هیداتیک باهستگی بزرگ میشود ممکن است سالها بگذرد و هیچ علامتی نداشته باشد و علائم بالینی و شکایت بیمار از موقعی شروع میشود که کیست یا فوق العاده بزرگ و یا اینکه از لحاظ محل وضع حساسی را ایجاد میکند این علائم بطور کلی عبارتند از :

۱- سرفه که در ابتدا خشک و کوتاه و بدون خلط است که مخصوصاً در شب و موقع خوابیدن بیشتر باعث ناراحتی است .

۲- تنگ نفس- بعلت فشار کیست روی قسمتی از نسوج ریوی سبب تنگ نفس میشود که ابتدا کم و باهستگی در اثر بزرگی کیست زیادتر میشود .

۳- درد سینه که در ابتدا شبیه بناراحتی بوده ولی بعداً درد غیر قابل تحمل میشود .

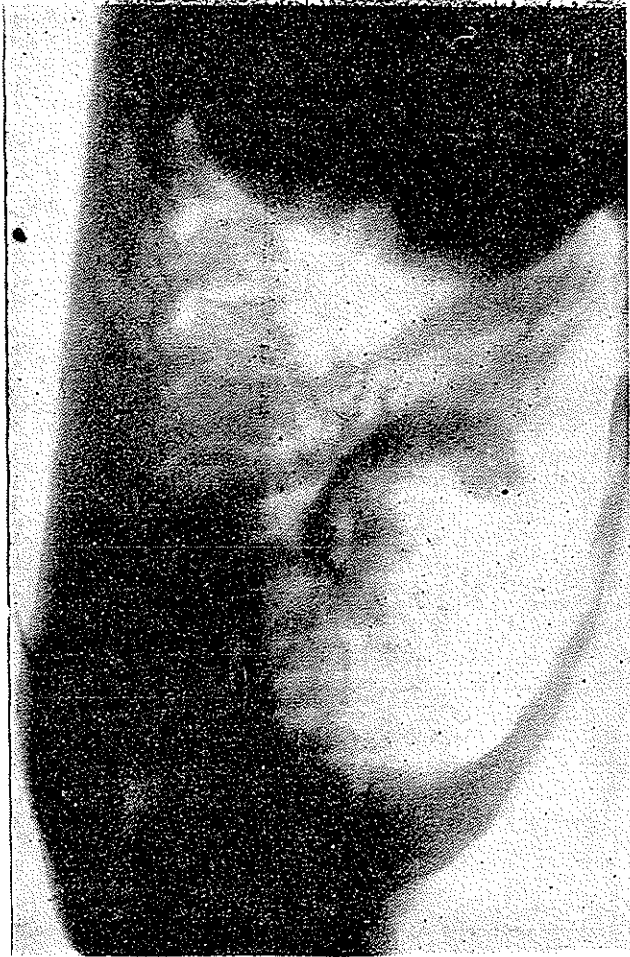۴- اخلاط که در ابتدا صاف و بدون بو بوده و بعداً خونی و گاهگاهی در اثر باز شدن کیست در یکی از برونش های نسبتاً بزرگ بصورت ومیک که حاوی اسکولکس و یا کیست های کوچکتر میباشد .

معمولاً در این دوره است که بیمار شروع به تب و لرز که ده و اخلاطی متعفن پیدا میکند عملاً ثابت شده است که در مواقعی که کیست هیداتیک عفونت پیدا میکند

یا بخودی خود در برونش باز میشود انگل میمیرد و کیست استریل میشود .

علائم رادیوگرافی :

در رادیوگرافی کیست هیداتیک که باز نشده باشد علامت مشخصه ندارد جز اینکه



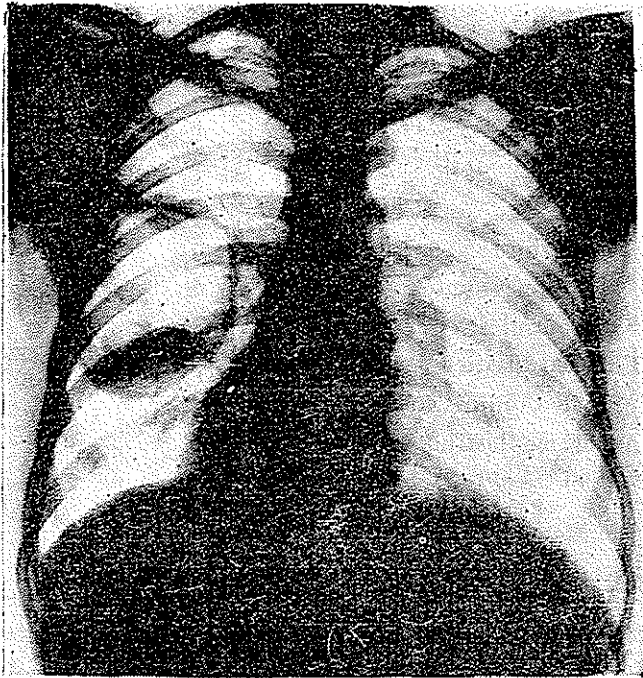
در کلیشه رادیوگرافی يك تومور نسبتا بزرگ در نسوج ریوی دیده میشود که معمولا در لوب تحتانی ریه راست ولی در قسمت های دیگر ریتین نیز ممکن است دیده شود .

گاهگاهی در اثر جدا شدن خودبخود کیست از نسوج ریوی و خروج هوا

از پارانشیم ریوی يك علامت مشخصه در رادیوگرافی ریه پیدا میشود که در مناطق آندمیک نشانه وجود کیست هیداتیک است این علامت عبارتست از وجود هوا بشکل نیمدایره ای بالای کیست میباشد که آنرا (۱) می نامند .

معالجه :

کیست هیداتیک ریوی معالجه ای جز جراحی ندارد و در باره نوع عمل جراحی دو عقیده مختلف وجود دارد :



۱ - طبقه ای معتقدند که نسوج ریوی آلوده به کیست هیداتیک بایستی با خود کیست برداشته شود و این عمل یا بصورت (۲) یا (۳) صورت گیرد و دلیل این دسته اینست که معتقدند در اثر وجود کیست و فشار آن روی نسوج ریوی يك برونشکتازی تولید میشود و وجود این برونشکتازی است که برداشتن آنرا ایجاب میکند .

۱- Cumbo's sign

۲- Wedge resection

۳- Lobectomy

۲- عده‌ای دیگر معتقدند که برداشتن نسوج ریوی با کیست هیداتیک چون نسوج ریوی اصلاعیبی ندارد لازم نیست و برونشکتازی که در اثر فشار ایجاد میشود باز بین رفتن فشار بحال عادی باز میگردد، بنابر این برداشتن خود کیست (۱) کاملاً کافی است.

در بخش جراحی ۲ چنانکه از آمار داده شده پیداست نظریه دوم بطور کلی تعقیب میشود یعنی کیستکتومی در تمام موارد تشخیص داده شده و مسلم، و ریه برداری برای موارد استثنائی یا تشخیص داده نشده باقی می ماند.

در بخش جراحی ۲ از تاریخ ۳۸/۳/۲۲ تا تاریخ ۳۸/۱۱/۱ جمعاً ۱۰۴ عمل جراحی انجام گرفته است که در جدول زیر انواع آن ذکر میشود.

جدول ۱- صورت اعمال جراحی قفسه صدري از تاریخ ۳۶/۸/۲۲ تا ۳۸/۱۱/۱.

1- Lobec tomies	36
2- Peunmonectomies	4
3- Kystectomies	33
4- Thoraco plasties	9
5- Mitral. Commissurotomies	2
6- Anter. mediastinotomies	1
7- Closed . Thoracotomies	14

۱۰۴

جمع

بین این بیماران ۳۹ بیمار مبتلا به کیست هیداتیک ریوی تحت عمل جراحی قرار گرفته اند بشرح زیر :

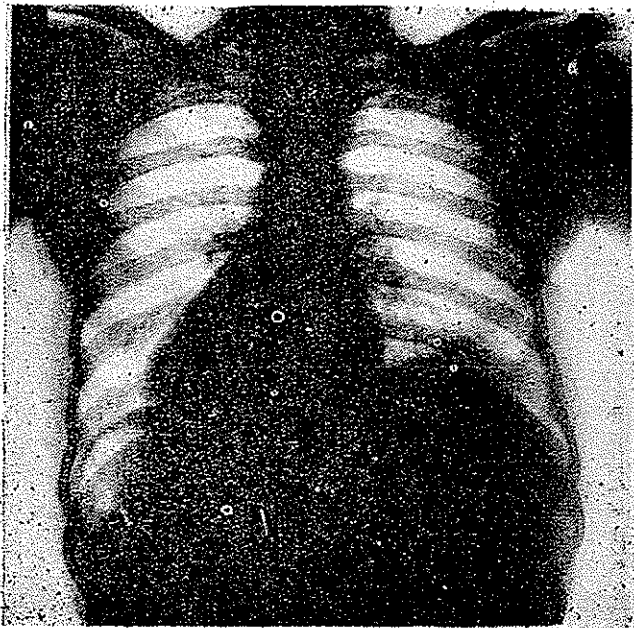
جدول ۲

محل کیست

عده بیماران	زن	مرد	ریه چپ	ریه راست	مدت ابتلاء	شغل
۳۹	۱۵	۲۴	۹	۳۰	یکسال و شش ماه	رعیت

لازم بیاد آوری است که در ایران بیماران زن خیلی دیر بطیب مراجعه میکنند و علت کمتر بودن تعداد آنان در این آمار نسبت بمردان همین نکته میباشد.

- علت مراجعه بیماران بترتیب از نظر علائم عبارتست از :
- ۱- سرفه- تقریباً اکثریت با اتفاق بیماران با این علامت مراجعه کرده اند.
 - ۲- خونریزی- بیش از $\frac{۲}{۴}$ بیماران این علامت را دارا بوده اند.
 - ۳- تنگ نفس- در $\frac{۲}{۴}$ بیماران وجود داشته است.
 - ۴- درد- در $\frac{۱}{۴}$ بیماران دیده میشد.
 - ۵- اخلاط- $\frac{۱}{۴}$ بیماران نیز دارای این علامت بوده اند.



ضمناً این مشخصات جلب توجه نموده اند :

- ۱- عده مرزها دو برابر زنها بوده است.
- ۲- در زنها يك بیمار که اهل آذربایجان و حامله ۷ ماه بود تحت عمل جراحی قرار گرفت کیست هیداتیک ریه چپ بقوس نزولی آئورت چسبندگی داشت و علاوه بر این کیست ، دو کیست بزرگ دیگر در جدار سینه زیر پوست قرار داشت بیمار بهبودی یافت بدون اینکه به بچه کوچک او آسیبی بیاید مرخص گردید.
- ۳- در سه مورد بیمار مبتلا به کیست هیداتیک لوپ تحتانی ریه راست که