

اپیدرمولیز بولوز (۱)

نقارش

دکتر حسن محقق یزدی

رئیس بخش وابسته پوست و آمیزشی
بیمارستان رازی

نخستین بار بوسیله گلدشیدر (۲) بسال ۱۸۸۲ شرح داده شده و بعداً بتوسط کوبر (۳) از پمفیگوسها جدا گردید.

این بیماری از اختلالات بولوز پوستی است که بدون شك ارثی و خانوادگی و مادرزادی بوده و رفته رفته در نسلهای بعدی یا بر پیشرفت بیماری افزوده گردیده و یا بالعکس از اختلالات آن کاسته میشود آماری که از يك خانواده ۲۸۳ نفری در ۸ نسل گرفته شده ۵۲ نفر مرد و ۶۵ نفر زن باین بیماری دچار بوده اند.

بیماری در نژاد آلمانی فراوانتر و در انگلستان - ایرلند و آمریکا کم و بیش دیده میشود و يك خانواده مبتلا نیز در سوئیس گزارش شده است - مردها کمی بیش از زنها باین بیماری مبتلا میشوند (به نسبت ۵۹ به ۴۱) این بیماری بدودسته مشخص تقسیم میگردد:

۱- نوع ساده ۲- نوع دیستروفیک (۴).

۱- نوع ساده (۵) مبتلایان باین دسته از بیماری از لحاظ جسمانی کاملاً سالم بوده و دارای مو- دندان و ناخن طبیعی میباشند.

۱- Epidermolysis Bullosa

۲- Goldscheider

۳- Kobner

۴- Dystrophic tyhe

۵- Simple type

علائم بیماری:

آسیب‌های بیماری عبارتند از بولهای (۱) که هنگام تولد وجود داشته و یا کمی پس از تولد نمایان میشوند و استثنائاً ممکن است آسیب‌های بیماری هنگام بلوغ و جوانی تظاهر نمایند (نوع اکتسابی).

بولها در نقاطی از پوست بدن که بیشتر در معرض تماس و ضربه میباشند مانند سر زانو- آرنج- کف دست و پا و غیره ظاهر میگردند- اندازه فشار ضربه و اصطکاک مورد احتیاج برای پیدایش بول متفاوتست.

نزد بانوان پیش از هنگام قاعدگی مقدار بول‌های بیشتر و بالعکس پس از قاعدگی و در هنگام آبستنی تعداد بولها کمتر میباشد آسیب‌های پوستی همانطور که در بالا گفته شد عبارتست از بولها که وزیکول‌هایی هستند با اندازه‌های مختلف که با مالش و فشار مختصری پدیدار شده و رفته رفته بزرگتر گردیده و از سرم یا خون پر میگردد. این آسیب‌ها بدون درد و خارش بوده و پس از چند روز طاول‌ها چروکیده شده و سپس دلمه‌ای بسته و میافتد و بعد از بهبودی اثری بر پوست باقی نمیگذارد ولی در بعضی از قسمتهای بدن که دائماً در معرض ضربه و اصطکاک میباشند مانند نوك انگستان و غیره آسیب‌ها پس از بهبودی ایجاد آتروفی نموده و یا منجر بافتادن ناخن‌ها میشود. علائم بیماری در فصول گرم شدیدتر میشود - در مخاط‌ها طاول بندرت دیده میشود ولی در بچه‌های شیرخوار بعلت مکیدن پستان و تماس مخاط دهان با پستان ضایعات و بولهای دهانی دیده شده است [کورسون (۲) سال ۱۹۴۴] و ضایعات چشمی نیز بوسیله کوهن و سولزبرگر (۳) سال ۱۹۳۵ گزارش شده است.

۲- نوع دیستروفیک - این نوع بدو گروه تقسیم میگردد.

الف - گروه دومینانت (۱) .

ب - گروه رسیسیو (۲) .

الف - گروه دومینانت - این نوع بیماری از لحاظ شدت آسیب‌ها حدفاصل بین نوع ساده و نوع رسیسیو می‌باشد و در این گروه بیماری دندان‌ها و موها سالم بوده ولی ناخن‌ها کمتر است یا اصولاً وجود نداشته و یا ضخم و چنگالی شکل و یا اینکه دیستروفیک می‌باشد. آسیب‌های پوستی و طول‌ها پس از بهبودی يك التیام صغریافته نازکی از خود باقی می‌گذارد.

ب- گروه رسیسیو - در این شکل که شدیدترین نوع بیماری می‌باشد ناخن‌ها تغییر شکل یافته - دندانها غیر طبیعی بوده و مبتلایان باین نوع از بیماری بیشتر کوتاه قد و کم شعور می‌باشند.

این تغییرات در هنگام تولد وجود داشته و یا خیلی زود پس از تولد بروز می‌کند و آسیبها تمام بدن را فرا گرفته و موجب مرگ می‌گردند - کوچکترین ضربه باعث پیدایش بول می‌گردد - آسیب‌ها بر مخاط و ملتحمه چشم نیز ممکن است پیدا شوند اغلب مبتلایان این گروه دارای هیپرهیدروز (۵) و کیستهای اپیدرمال (۶) مشخص می‌باشند.

اشکال دیگری از گروه دیستروفیک گزارش کرده‌اند که دارای آسیب‌های پوستی مخصوص توأم با عوارض سوناخن - دندان بوده مانند ریزش مو پس از تولد و نروئیدن مجدد آن - ضایعات بولوز فراوان همراه با لکه‌های سیاه و نکروزی پوست آسیب‌های پوستی با کوتاهی قد - ماکروسفال - اکروسیانونوز فقدان مو و غیره - آسیب‌های پوستی همراه با جای زخمهای التیامی سفید رنگ و سفت و برجسته در محل طول‌های قدیمی .

دلت بیماری :

علت بیماری نامعلوم است ولی هوای مرطوب و گرم - حمامهای بخار - عرق کردن زیاد - نوشیدن نوشابه‌های گرم موجب بروز و شدت تظاهرات بیماری میگردد این بیماری ارثی بوده و بندرت ممکن است در چند نسل (۱) پی در پی دیده شود باید دانست که در پوست سالم پیک نوار فیبری طبقه رو پوست را به لا پوست متصل مینماید و این وضع موجب اتصال و استحکام اپیدرم به درم میگردد و چنین بنظر میرسد که پوست مبتلایان باین بیماری یا فاقد این مواد فیبری بوده و یا مقدار کمی از این نسج را دارا میباشد که بالنتیجه باسانی رو پوست از لا پوست جدا میگردد.

پیش آگهی :

جدا شدن پی در پی اپیدرم از درم و عفونت‌های ثانوی اضافی از عوامل اصلی مرگ و میر مبتلایان میباشد - مبتلایانی که در آغاز بیماری تلف نمیشوند و به سنین بالاتر میرسند رفته رفته از شدت بیماری آنها کاسته میگردد ولی بندرت ممکن است اپیتلیوما باز و سلولر (۳) بر آسیب‌های این بیماری افزوده گردد چنانچه بسال ۱۹۴۷ یک مورد و بسال ۱۹۵۰ راسپونی (۵) ۴ مورد آنرا گزارش نموده است.

پاؤف شناسی :

طاول معمولاً در قسمت عمق اپیدرم و یا بین اپیدرم و طبقه پایلردرم قرار دارد پایی‌ها متورم و عروق خونی کمی متسع و بخصوص در قسمت تحتانی درم ارتشاح سلولی از نوع لو کوسیت در اطراف عروق دیده میشود - در اپیدرم تغییرات مرضی وجود ندارد - در درم کمی و یا فقدان نسج الاستیک مشاهده میشود و چنانچه بیماری

۱- Generation

۲- Basal cell epithelioma

۳- Halpern

۴- Rasponi

از هنگام تولد شروع شد. باشد این فقدان نسج الاستیک واضعتر ولی در نوع اکتسابی کمتر میباشد.

درمان:

این بیماری غیر قابل درمان است - جلوگیری از ضربه بر پوست و ممانعت از پیدایش عفونت های نانونی بانجویز آنتی بیوتیکها موثر است - عصاره پاراآیروئید - کلسیم لا کتات - عصاره قدامی هیپوفیز و کورتیزون ممکن است کمی مؤثر واقع گردند.

در ایران نیز طبق بررسی های یکسال اخیر این بیماری نادر کم و بیش وجود داشته، چنانچه در این مدت کم. مورد از این بیماری مشاهده و بررسی گردیده که آثار کامل آن در آخر مقاله از نظر خواننده عزیز خواهد گذشت.

بیمار اول:

دختر بچه ۴ ساله اهل وساکن مسجد سلیمان.

یک هفته پس از تولد طاوول هائی بر اندامهای پائینی پیدا شده که مرتباً تر کیده و بهبودی یافته و جای زخمی باقی نگذارده اند اینک طاوول پای کوچک و بزرگ بر اندامهای پائین و پشت روی شکم و ساعد دیده میشود.

پدر و مادر بیمار نسبت خانوادگی ندارند.

تشخیص نوع ساده بیماری.

تشخیص بافت شناسی - بول زیر اپیدرم همراه با مختصری عارضه التهابی

بیمار دوم

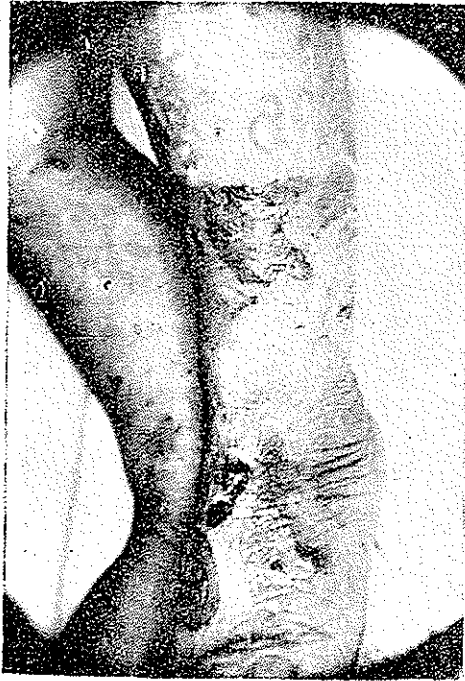پسر بچه ۴ ساله اهل کرمانشاهان تاریخ مراجعه ۳۹/۱/۱۵.

بیمار هنگام تولد دارای طاوول های کوچک و بزرگ بر پا و کف پا و ساق ها بوده

و پس از مدتی ناخنها افتاده و دیگر نروئیده اند.

اینک ضایعات - طاولهائی بر ناخنها، زانوها، کف پا، دهان و غیره وجود دارد و جای زخه‌های التیامی بر نقاط مختلف پوست بدن دیده میشود.

پدر و مادر بیمار نسبت خانوادگی ندارند مادر طفل ۸ بچه آورده که ۴ نفر آنها



شکل ۱

باین بیماری مبتلا بوده و بسن ۶ سالگی و ۴ روزه و ۲۰ روزه باریزش ناخنها و آسیبهای طاولی در گذشته اند.

تشخیص نوع دو مینانت : بیمار در سن ۶ سالگی در تهران متولد شده است.

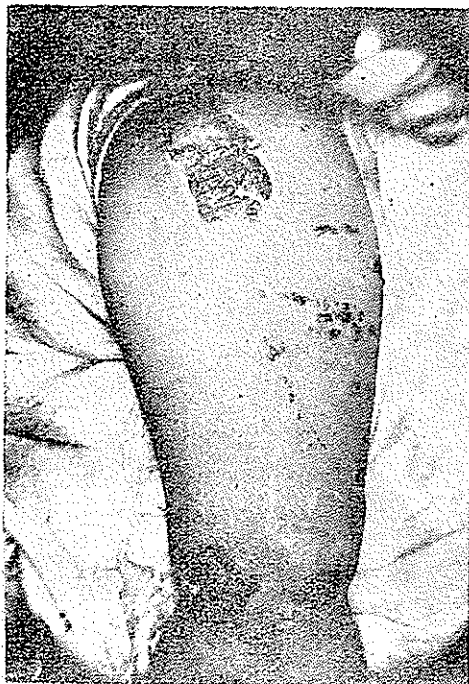بیمار متقوم و باهوش است و در سن ۶ سالگی در تهران متولد شده است.

بیمار در سن ۳ ماهه متولد تهران است.

بیمار هنگام تولد دارای طاوله‌های کوچک روی زانوها و آرنج و مخاط دهان

بوده است که پس از چند روز تر کیده و بعد از بهبودی جای زخمی سرخ رنگ باقی

گذاشته که بتدریج رنگ طبیعی پوست را بخود گرفته است .
 با بروز ضایعات جدید در اندامها بیماری ادامه داشته است .
 پدر و مادر بیمار نسبت خانوادگی دارند .
 مادر بچه ۴ کودک بدنیا آورده که دو نفر سالم و سومی هنگام تولد به این

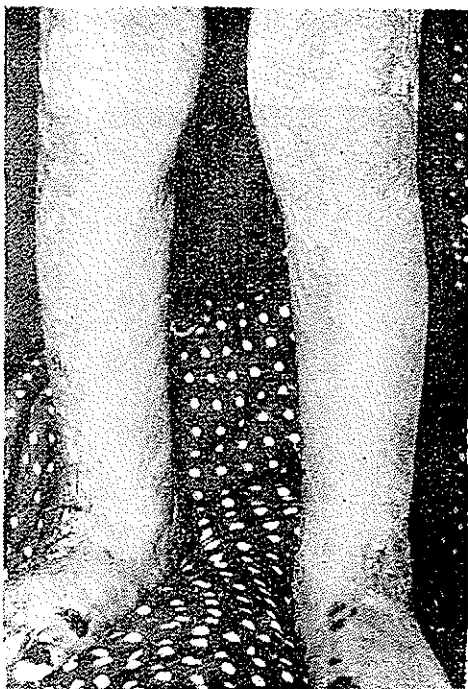

شکل ۲

بیماری مبتلا بوده و در سن دو ماهگی بعلت ابتلای به اسهال شدید در گذشته است .
 اینک روی مخاط دهان و زبان خراشها و جای طاوله‌دیده میشود و روی زانو
 سرین - دست، کنار ناخنها و روی گونه‌ها ادوار مختلف بیماری مانند ضایعات طاولی
 دلمه‌ای - جای زخمی دیده میشود .
 تشخیص نوع ساده بیماری .

بیمار چهارم

دختر بچه ۵ساله متولد پاریس ساکن تهران .
 پدر و مادر بیمار نسبت خانوادگی ندارند .
 درین افراد خانواده کسی باین بیماری مبتلا نبوده است .
 بیماری مدت کمی پس از تولد ظاهر شده و نخست طاول از پا و قوزکها پیدا



شکل ۳ ضایعات طاولی و التیام در اندام پائین

شده و پس از چند روز طاولها تر کیده و خشک گردیده است .
 اینک بیمار دارای بولهای متعدد کوچک و بزرگ برپاها میباشد - ضایعات
 پس از بهبودی اثری بر پوست نمیگذارد .
 تشخیص نوع ساده بیماری .

بیمار پنجم :

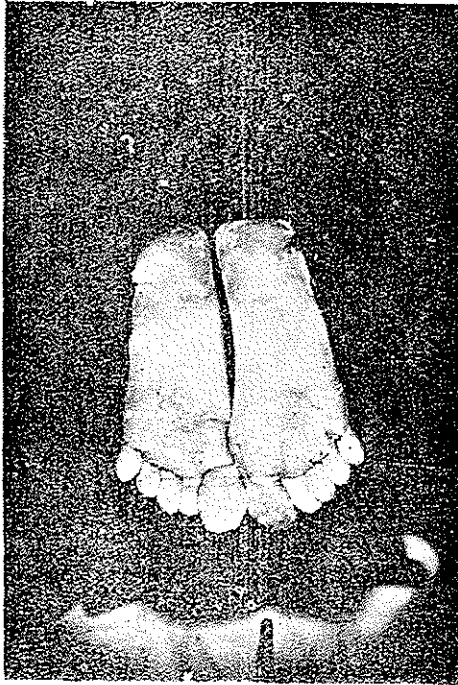پسر بچه ۷ ساله ساکن تهران متولد اراک تاریخ مراجعه ۳۸/۱۰/۱۶.

پدر و مادر بیمار نسبت خانوادگی ندارند.

بیمار ۶ خواهر و برادر سالم دارد.

بیماری پس از تولد ظاهر شده است. طاوولها بیشتر روی آرنجها - ساعد

کف دست و پامیباشد.



شکل ۴

بیمار کم خون وضعیف و دارای دندانهای خراب میباشد.

تشخیص نوع ساده بیماری.

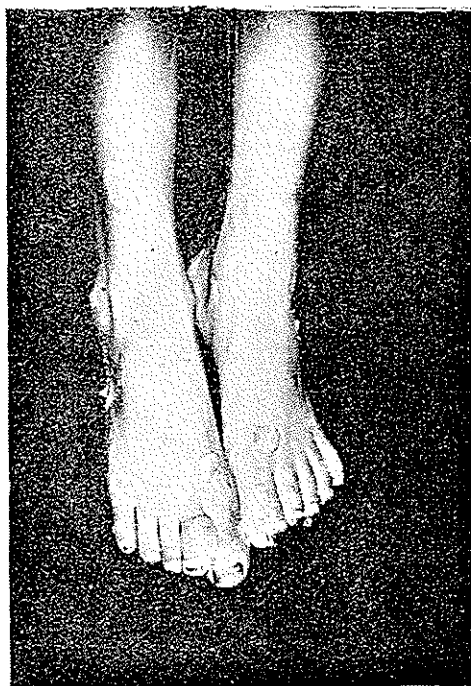بیمار ششم:

علی اصغر ۲۰ ساله اهل بیابانک

بیاری ۱۰ روز پس از تولد بروز نموده است.

دو برادر کوچک بیمار یکی سه روز و دیگری پنج روز پس از تولد باین بیماری

مبتلا و در سن ۵ سالگی در گذشته اند.

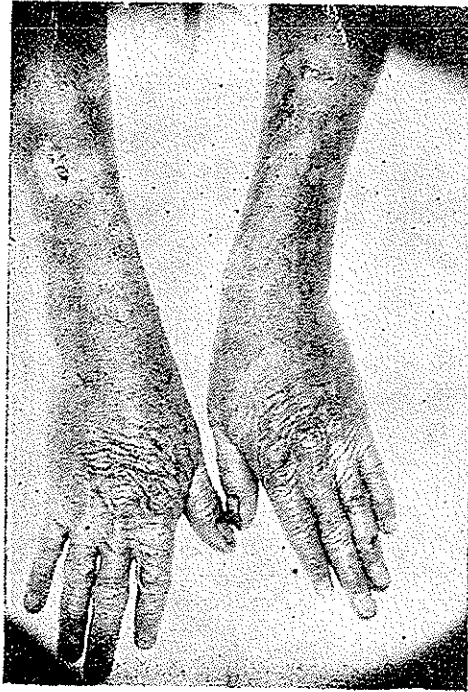


شکل ۵

از شروع بیماری تا کنون مرتباً طاولهائی در تمام نقاط پوست بدن باستثنای سر ظاهر شده که پس از چند روز بهبودی می یافته است - بر مخاط دهان و زبان نیز ضایعات دیده شده است.

شدت بیماری از ۷ سالگی به بعد کمتر شده است در بعضی از نقاط بدن بخصوص دستها سطوح انبساط اندامها ضایعات پس از بهبودی مختصری آتروفی از خود باقی

گذاشته است - ایک بیماریست دارای پوست قرمز رنگ که در بعضی نقاط آن
 طاولهای کوچکی وجود دارد - بیمار نسبت به گرما حساس میباشد - ناخنهای دستها
 دیستروفی میباشند .
 تشخیص - نوع رومیانات .



(شکل ۶) ضایعات دیستروفیک دستها و ناخنها

تشخیص بافت‌شناسی - بولهای ریز اپیدرم همراه با مختصر عارضه التیامی .

بیمار ششم

دختر بچه ده ساله اهل قزوین .

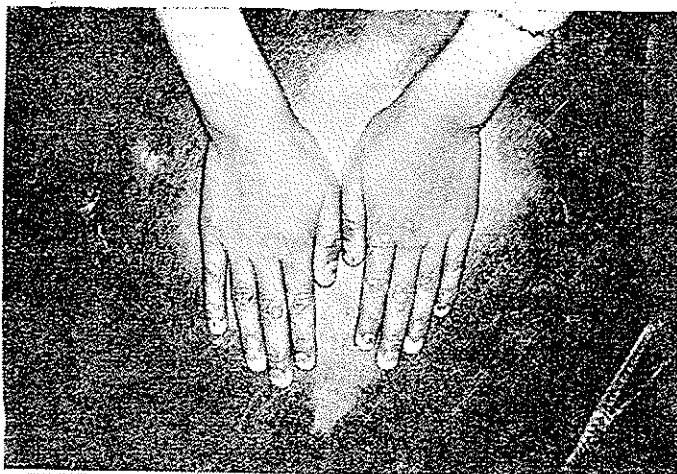
بیماری از ۶ ماهگی آغاز شده است - ابتدا طاولهایی با اندازه‌های مختلف توأم

با خارش مختصری پیدا شده که پس از چند روز تر کیده و بهبودی می‌یافته است .

ایک بر پشت - گردن و پوست سر - روی سینه و دستها و طاولهای کوچک و بزرگ

دیده میشود ناخنهای دست و پای بیمار در موارد شدت بیماری افتاده و پس از بهبودی مجدداً روئیده است .

تشخیص نوع - دومینانت بیماری .



شکل ۷

شکل ۷- ضایعات دیستر و فیک ناخنهای دست

بیمار هشتم

پسر بچه ۲ ساله اهل تهران .

بیمار هنگام تولد دارای طاولهای بر پوست پاشنه پا بوده که پس از چند روز

تر کیده و بهبودی یافته است .

بیماری بتدریج پیشرفت کرده طاولهای جدید روی اندامها - کف دست

اطراف ناخن - ساق پا و تنه ظاهر و پس از بهبودی جای زخم باقی مانده است .

طاولها باندازه نخود تافندق بوده و مایع محتوی بعضی از طاولها خونین

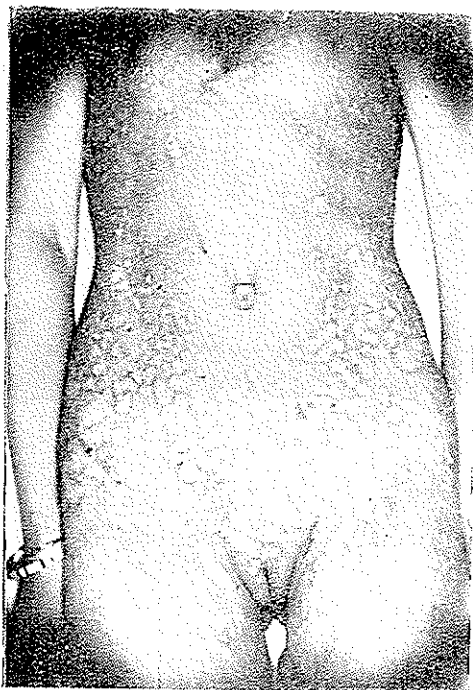بوده اند .

پیش آگهی :

دو بچه دیگر این خانواده باین بیماری مادرزادی مبتلا بوده و در گذشته اند اینک در معاینه علاوه بر طاولها ضایعات آتروفیک در نقاط مختلف بدن بخصوص

ساق پا و دستها دیده میشود .

تشخیص نوع دو مینانت .



شکل ۸

شکل ۸- ضایعات کروتی و مختصری آتروفیک در روی سینه و شکم و ناحیه تناسلی

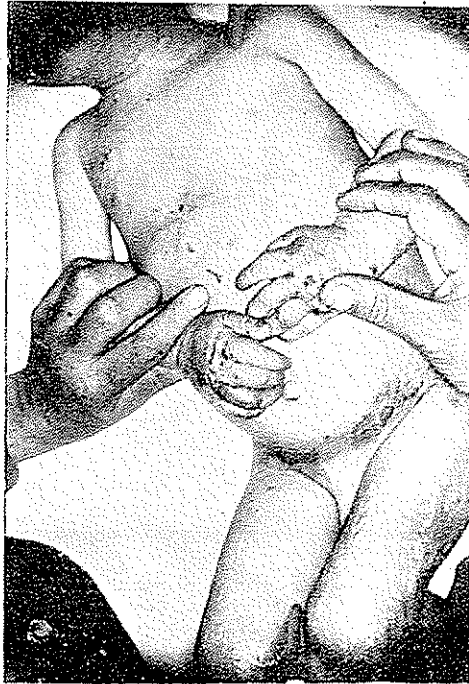بیمار نهم :

دختر بچه ۱۲ ساله اهل اراک .

آغاز بیماری از يك ماهگی با پیدایش طاولهای کوچک و بزرگ روی کف

پاها، قوزک و پاشنه و ساق پاها شروع شده مرتباً ادامه داشته است .

پدر و مادر بیمار عموزاده میباشند .
 چهار بچه دیگر خانواده نیز بهمین بیماری مبتلا بوده اند که دو نفرشان
 در گذشته اند .
 تشخیص - نوع ساده بیماری .



شکل ۹- ضایعات طاوولی و کروتی در نقاط مختلفه بدن

بیمار دهم

دختر بچه ۶ساله اهل اصفهان .

بیمار هنگام تولد دارای ضایعات بولوز روی پاها بوده و انگشتان پا از هنگام

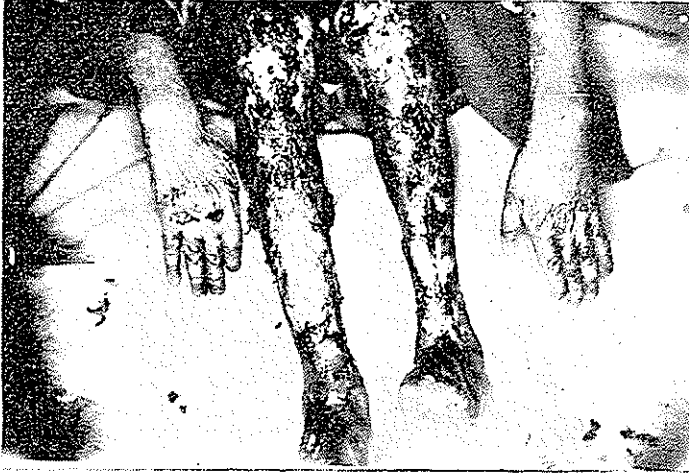تولد بهم چسبیده و کوچکتر از طبیعی و بدون ناخن بوده است .

ناخن دستها دیستروفیک شده میریزد و پس از چندین بار ریزش و رویش در

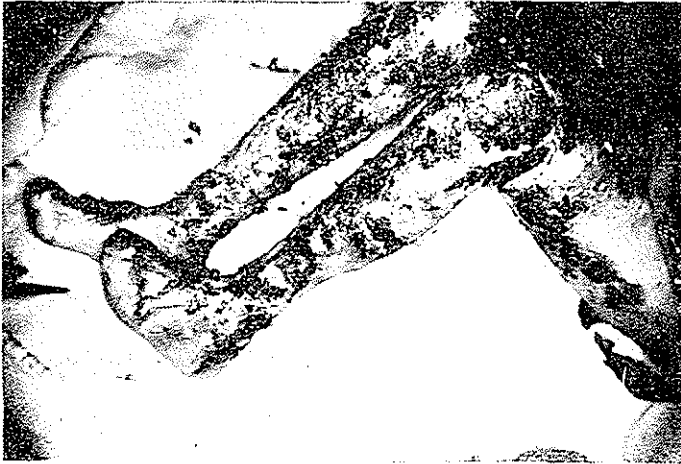سن يك سالگی دیگر نروئیده است .

طاو لها مرتباً در نقاط مختلف بدن بخصوص در اندامها ظاهر و مرتباً ادامه

داشته است .



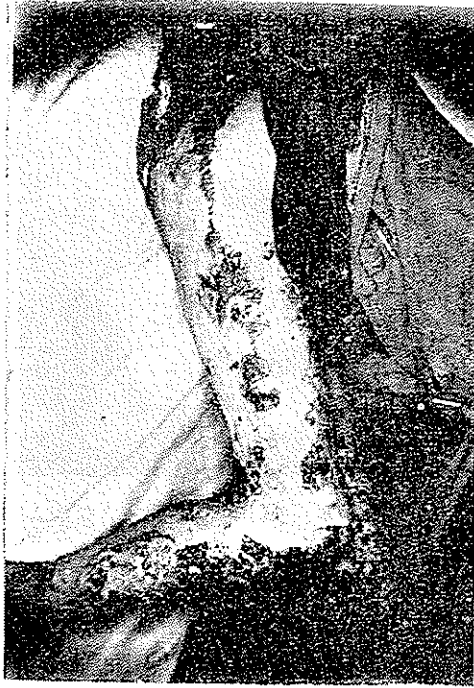شکل ۱۰



شکل ۱۰ و ۱۱ و ۱۲ - ضایعات کروتی و زرد زخمی در اندامها توأم با از بین رفتن انگشتان پا و

ناخن‌های دست

پدر و مادر بیمار عموزاده و دائی زاده میباشند .
 اینک بیمار دارای صورتی کشیده و لاغر و حالت اسکرودرمی دارد - دهان
 بخوبی باز نمیشود - حرکت زبان محدود بخوبی از دهان خارج نمیشود حرکت
 صورت محدود شده است و امپرسیون (۱) وجود ندارد .
 اکنون بیمار دارای ضایعات بولی در نقاط مختلفه بدن و آسیبهای دلمه‌ای

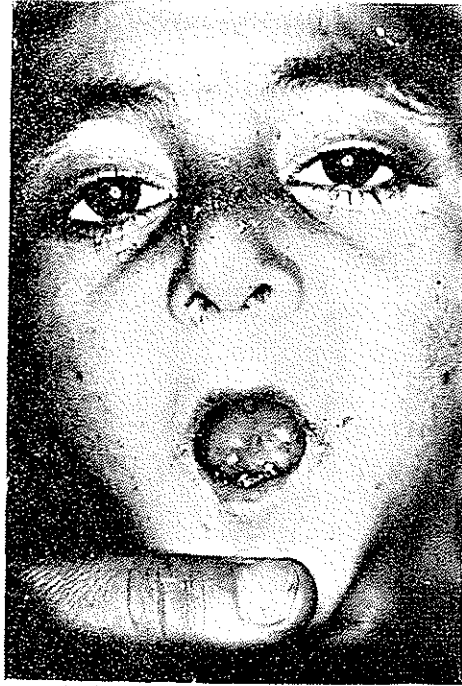

شکل ۱۲

شیشه به زرد زخم در اندامهای تحتانی میباشند .
 بول و خوارش در مخاط دهان و زبان دیده میشود پاها بحال نیمه خم بوده و
 بیمار قادر بحرکت نمیشود .

بیمار دارای برادر است که سالم میباشد خواهری نیز داشته که باین بیماری

مبتلا و چند سال پیش فوت نموده است .
تشخیص نوع رسیسیو بیماری .



شکل ۱۳- ضایعه مخاطدهان و فقدان دندانها

نتیجه :

در مدت يك سال تحقیق بیش از ۱۰ مورد بیماری دیده شده است .
۶ نفر از مبتلایان زن و ۴ نفر مرد بوده اند به نسبت ۳ زن و ۲ مرد .
پسر و مادر ۳ نفر از مبتلایان نسبت نزدیک خانوادگی داشته و ۴ نفر نامعلوم و ۳ نفر نسبت خانوادگی نداشته اند .
ازده نفر بیمار ه نفر مبتلا به نوع ساده بیماری و ۴ نفر به نوع دومینانت و يك نفر بنوع رسیسیو بیماری مبتلا بوده اند .
ابتلای خانوادگی در خانواده ۶ نفر از مبتلایان وجود داشته و از يك تا ۴ نفر از برادران و خواهران آنها که مجموعاً ۱۴ نفر بوده اند مبتلا و بر اثر این بیماری در گذشته اند

در ۶ نفر ضایعات چندروز پس از تولد پیداشده و در ۴ نفر هنگام تولد وجود داشته است .

مجموع بیماران مبتلا در گذشته این ۱۰ خانواده ۲۴ نفر بوده اند و چنین بنظر میرسد که در ایران نیز این بیماری نسبتاً فراوان میباشد .

طبق آمار موجود یک نفر از مبتلایان از شهر اصفهان (یک نفر قزوین) (یک نفر از مسجد سلیمان) (یک نفر کرمانشاهان) (یک نفر از بیابانک) (یک نفر ایرانی متولد پاریس) (۲ نفر از اراک) و ۲ نفر از شهر تهران میباشد .

Bibliographie

- 1- Andrews 1955. «Diseases of the skin» P.590 . Saunders , philadelphia and london
- 2- Sutton (1956) «Diseases of the skin» P.1059 Mosby Saint louis .
- 3- R Deyos .(1956) «Traite de Dermatologie» P.448 .Masson, Paris
- 4- Ormsby and Montgomery (1955) « Diseases of the Skin» P.457 Lea and Febrger , Philadelphia .
- 5- Allen : (1954) « the skin» P.567 Mosby Saint Louis

