

نامه دانشکده پزشکی

تهران
تحت نظر بنیت تحریریه

دکتر کمال‌الدین آیین ، دکتر حسین رضای ، دکتر محمدعلی مکی
دکتر محمدحسین نایب ، دکتر شاه‌صالح بزنس برادری
دکتر مصدق پره‌غریزی ، دکتر حسن منطاز ، دکتر محمدعلی شترابی
دکتر سحر پویا ، دکتر شمس‌الدین یزدی ، دکتر حاج‌آبادی

بنیت تحریریه دکتر شاه‌صالح

مونس ، دکتر نصره‌الله کاسمی ، صاحب‌ایجاز ، دکتر فرید ششکی
میرزنده ، دکتر حسن منطاز ، امور اداری ، نصرت‌الله تاجیک

شماره هشتم

اردیبهشت ماه ۱۳۳۹

سال هفدهم

يك مورد بیماری گوشه در ایران

نقارش

دکتر یحیی پویا

دکتر اسکندر اخوان

بخش بیماریهای خون

دکتر محمد قریب

دکتر مسعود عزیزی

بخش بیماریهای کودکان

بیماری گوشه يك بیماری متابولیکی است و عبارت از سورشارژ نسجرتیکولو

آندوتلیال بوسیله ماده‌ای بنام سرازین یا کرازین (۱) میباشد .

این ماده از لیپوئیدهای گروه سربروزید است بنابراین بیماری از دسته ریس - لیپوئیدوزها میباشد. این بیماری يك اختلال ژنوتیپيك است، بنظر میرسد عبورش مانند يك صفت مغلوب مندلی است .

بیماری ممکن است بسیاری از برادرها و خواهرها را مبتلا سازد (در بعضی مشاهدات خصوصیات فامیلی موجود نبوده است) .

در $\frac{۲}{۳}$ حالات دختران دچار بوده ، بیماری معمولاً نزد بچه های ۸-۱۲ ساله شناخته شده است . نزد شیرخواران نیز ممکن است مشاهده شود .

مطالعه شیمیائی و فیزیوپاتولوژیک - ماده سورشارژی در بیماری گوشه یعنی سرازین از ترکیب يك ملکول اسید چرب بنام اسیدلینوسريك (۱) و يك ملکول اسفنگوزین (۲) و يك ملکول هگزوز (۳) تشکیل یافته است .

سرازین \rightarrow هگزوز + اسفنگوزین + اسیدلینوسريك .

باید دانست که در حالت طبیعی در مغز مقدار کمی سرازین موجود است که نوع هگزوز آن گالاکتوز است ولی در سرازین گوشه ای نوع هگزوز آن بیشتر گلوکز میباشد . پس سرازین گوشه ای يك گلوکوسرازین میباشد و با گالاکتوسرازین مغز طبیعی فرق میکند .

برای بیان افزایش وسورشارژ گلوکوسرازین در بدن گوشه ای دو تئوری وجود دارد .

(الف) - تئوری پیک (۴)

در اثر يك اختلال متابولیسی عمومی سرازین است که یا بعلمت افزایش تشکیل و یا بعلمت نقصان در تخریب سرازین این ماده بطور ثانوی در داخل سلولهای رتیکو-لو آندوتلیال تشییت و سورسارژ میگردد .

۱- acide lignocerique

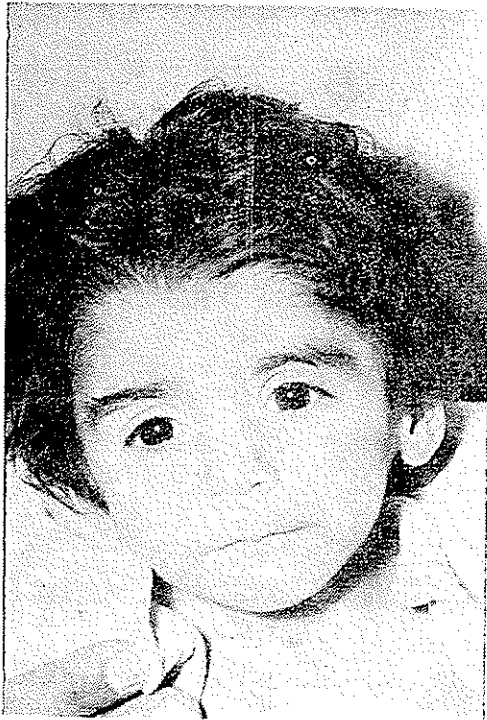۲- Sphingosine

۳- Hexose

۴- Pick

پدئوژنی اختلال داخل سلولی (۱)

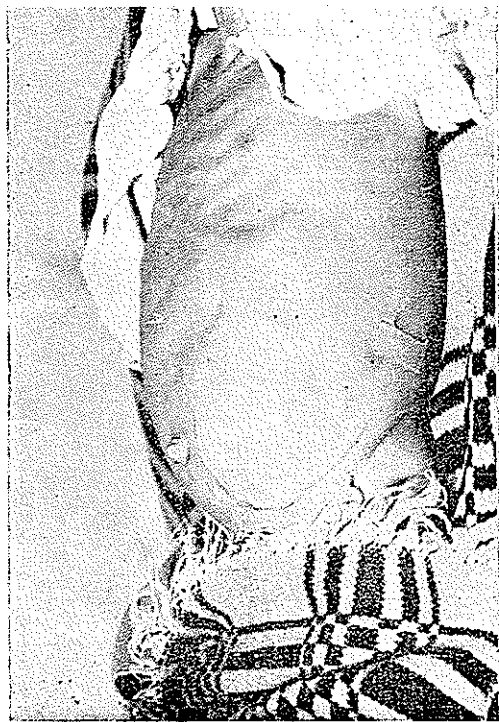عدم سرازین در سرم بیماران و اشخاص سالم نشان میدهد که اختلال متابولیسمی در بیماران یک اختلال متابولیسمی داخل سلولی است از طرف دیگر باید بدانیم که سلولهای رتیکولو هیستوسیتو ستررل عمده ای در متابولیسم طبیعی سرازین دارند و بنظر میرسد که ثابت شدن و ترکیب هگروز برای ایجاد سرازین در عناصر رتیکولو-هیستوسیتو ستر صورت میگیرد و مصرف و استفاده این سر بروزید تشکیل شده در سیستم عصبی است.



شکل ۱

از طرف دیگر در استرومای گلبولهای سرخ سرازین وجود دارد و معلوم شده که سرازین گلبول سرخ گوشه ای از لحاظ کمیت و ترکیب شیمیه سرازین گلبول سرخ طبیعی است.

بدین ترتیب معلوم میشود اختلالاتی که منتهی به سورشارژ گلو کو سرازین میشود کاملاً در عناصر رتیکولو هیستوسیترو لو کالیزه است. و این سلولهای سورشارژی بنام سلول گوشه معروف است و دیدن آنها تشخیص بیماری را مسلم میکنند و معمولاً سلول گوشه را در بزل طحال ملاحظه خواهیم کرد. این سلولها در مغز استخوان نیز گاه فراوان و گاه کمیاب اند.



شکل ۲

در بیوپسی گانگلیون بطور غیر ثابت ممکن است سلول گوشه را دید ولی عملاً استفاده نمیکنند.

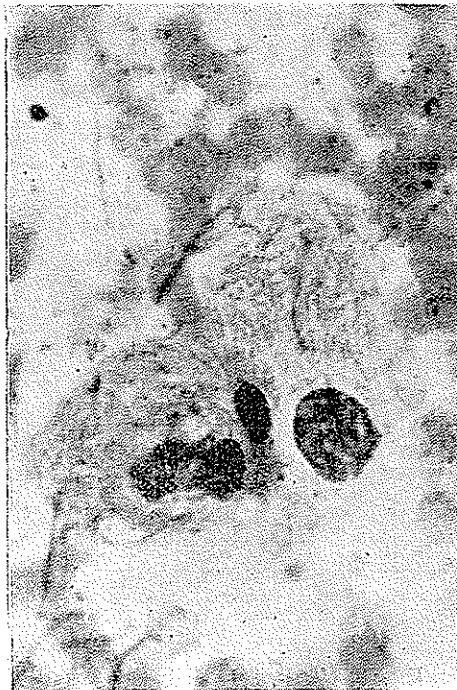
همچنین سلول گوشه را یک مورد در خلط و یک مورد در خون محیطی پیدا کرده اند.

مورفیولوژی سلول گوشه

سلول گوشه عبارتست از یک عنصر حجیم (۳۰-۸۰ مو) - مدور و گاهی کنگره ای

است - دارای يك هسته مرکزی و یا اکثراً خارج مرکزی است . گاهی چندین هسته دارد .

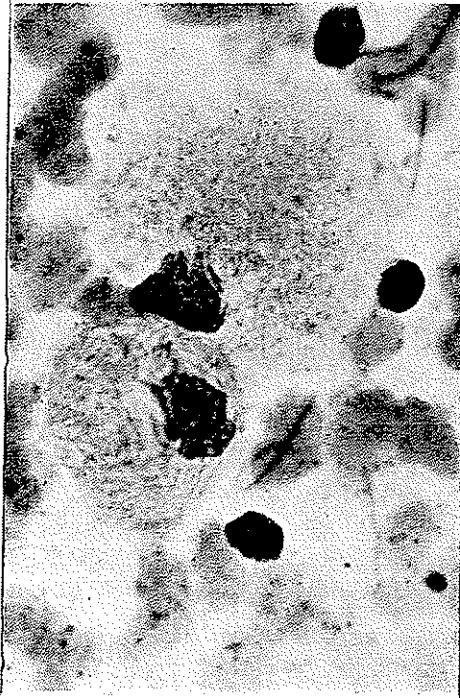
هسته نسبتاً رنگ پریده و کم کروماتین است . در رنگ آمیزی رومانو - فسکی هسته هاموژن بنظر میرسد . در رنگ آمیزی مالوری (۱) هسته وزیکولو بنظر میرسد . هسته حاوی چندقطعه کروماتین و يك نوکلئول حجیم میباشد .



شکل ۳

سیتوپلاسم دارای دو منطقه است: اکروپلاسم و آندوپلاسم - اکروپلاسم يك ورقه نازک محیطی است که شفاف میباشد و بقیه سیتوپلاسم که آندوپلاسم است بواسطه وجود سرازین منظره خاصی دارد ، این ماده سرازین همیشه بیرنگ است و بر حسب درجه هیدراتاسیون دارای حالت آمورف (بی شکل) و یا حالت کریستالی میباشد .

در حالت اول یعنی اگر سرازین آمورف باشد بشکل قطره یا بلوک باحجمهای مختلف متراکم میگردد .
 در حالت دوم یعنی در صورت کریستالی تشکیل کریستالهای رشته‌ای (فیلاماتو) (۱) و ورقه‌ای (۲) را میدهد بنابراین سلول گوشه ممکن است به چهار شکل زیر در آید .



شکل ۴

- ۱- شکل باسیتوپلاسم کف آلود ظریف .
- ۲- شکل وا کوئولی با بلوکهای شفاف .
- ۳- شکل ورقه‌ای .
- ۴- شکل رشته‌ای .

در این نوع آخری که بهتر و بیشتر دیده میشود رشته‌های بیرنگ سرازین اغلب حالت گردبادی (۱) دارند این دو شکل اخیر یعنی شکل ورقه‌ای و شکل رشته‌ای مخصوصاً در سلول گوشه تشخیص را واضح میسازند و بهیچوجه با سلولهای سورشارژی دیگر مانند بیماری نی‌مان پیک و بیماری هندشولر کریستیان که فقط شکل کف آلود دارند اشتباه نمیشوند.

در سلول گوشه ممکن است بطور غیر ثابت گلبول قرمز - بقایای گلبول قرمز، یکمان قهوه‌ای، ذرات آهن نیز موجود باشد.

شرح حال بیمار

نام بیمار - ف نام پدر عبدالله - سن ۲۸ ماهه - اهل ورامین در تاریخ ۳۷/۱۱/۵
بچه را بعلت ضعف و لاغری بیخوش کودک در بیمارستان پهلوی آورده‌اند.
شروع بیماری از ۱۰ ماهگی است که در ابتدا چندین مرتبه باسهال و استفراغ
دچار شده و بعد بهبودی یافته است ولی متعاقب آن ورم در دست و پا پیدا شده که
متناوباً کم و زیاد میشده است. ولی اکنون ورمی ندارد و از آن موقع ضعیف و لاغر
مانده است.

مدت بیماری ۱۸ ماه است.

بیمار آقای شخصی:

از موقع تولد تا ۱۰ ماهگی شیر مادر میخورده است و پس از آن تغذیه‌اش
نامرتب بوده - از امراض دوره کودکی بسرخک دچار شده است. در زندگی داخل

رحمی حادثه مهمی برای وی روی نداده است. بموقع متولد شده و تولد بچه آسان و طبیعی بوده است.

سوابق فامیلی:

مادر بیمار بنام زینب دو برادر و سه خواهر دارد که بنظر سالم اند بنا باظهار مادر بیمار بعضی از برادرها و خواهرهایش بعالت نامعلومی مرده اند. مادر بیمار اهل دامغان و ساکن ورامین است.

پدر بچه عبدالله - فراتی اهل دامغان ساکن ورامین بنظر سالم است و از چهار برادرش یکی در ۱/۵ سالگی و سه تای دیگر در ۷ - ۶ سالگی بعلل نامعلوم فوت کرده اند.

بیمار دارای يك خواهر ۵ ساله و يك برادر ۱۱ ماهه است که بنظر سالم اند.

مشایات:

معاینه عمومی - کورکی است بسیار ضعیف - لاغر - از نظر جسمی و روانی نسبت بسن خور بسیار عقب افتاده می باشد.

فونتانل قدامی باز است - بیمار حرف نمیزند و راه نمی رود - در روی شکم چندلکه پورپوریک وجود دارد.

دستگاه گوارش:

زبان و حلق طبیعی - اشتها بغذا طبیعی - بیوست دارد - تعداد دندانها ۱۴ میباشد در ملامسه در زیرفک و کشاله ران میکرو آدنوپانی دارد - کبد دو بند انگشت بزرگتر از طبیعی صاف و سفت میباشد -طحال بسیار بزرگ و از طرف پائین تا حفره خاصره ای چپ و از طرف داخل تا خط وسط رسیده است طحال سفت و صاف میباشد.

دستگاه تنفسی

زیادسرفه میکنند ولی در سمع ریه صدای غیر طبیعی بگوش نمی رسد.

دستگاه گردش خون

در سمع قلب تاکیکاردی موجود است - نبض ۱۱۰ مرتبه در دقیقه - درجه حرارت بدن ۳۷ درجه است و گاهی در حدود ۳۶ درجه میشود .

دستگاه تنفسی

رفلکس های وتیری جواب نمیدهند - رفلکس های پوستی شکم موجود است
آزمایش های پاراکلینیک .

- ۱- انترادرمور آکسیون و کوتی رآکسیون باتوبر کولین منفی است .
- ۲- اوره خون ۲۷ سانتی گرم درلیتر .
- ۳- تست های کبدی - واندنبرگ منفی - بیلیروبین توتال ۳ میلی گرم درلیتر - تیمول ۲۰ واحد - سفالین مثبت - کلسترول ۱/۵ گرم درلیتر .
- ۴- پروترومبین ۶۶ درصد .
- ۵- زمان سیلان ۳/۵ دقیقه زمان انعقاد ۱۰ دقیقه - رتراکسیون لخته انجام گرفت
- ۶- آزمایش ادرار - آلبومین وقند ندارد - سلول اپی تلیال ولکوسیت بندرت دارد - بلورهای اورات دوسود فراوان دارد .
- ۷- شمارش گلبولوی و فرمول لکوسیتر- گلبول قرمز ۳۶۴۰۰۰۰ - گلبول سفید ۸۸۰۰ - پلاکت ۳۰۰۰۰۰ - سگمانته ۶۲ - بانونه ۲ - يك هسته ای بزرگ ۶ لنفوسیت ۳۰ - هموگلوبین ۵۰ درصد .

۸- بزل طحال - بمقدار فراوان سلولهای گوشه بافرمهای مختلف خود مخصوصا اشکال رشته ای و ورقه ای بطور وضوح وجود دارد .

۹- یونکسیون ایلیاک - در مغز استخوان نیز سلول گوشه دیده شده است .

بیمار در تاریخ ۳۸/۱/۳۰ فوت نمود که قطعه ای از طحال برای آزمایش

آسیب شناسی فرستاده شد و شرح آسیب شناسی آن بقرار زیر است :

شرح میگزوستیکسی

آزمایش ریزینی بافت ارسالی از طحال نشان میدهد که پولپ سفید از بین رفته و فقط در بعضی نقاط آناری از آن مشهود است - پولپ قرمز نیز فرماسیون اصلی خود را از دست داده ، تمام استرومای آن متشکل از سلولهای بزرگ با هسته ای کوچک و پروتوپلاسمی و اکوئوله و گرانولر میباشد .

رشته های فیبرو کم - کوردونهای بیلروت نازک میباشد . سلولهای موجوده دارای ذرات ریز چربی ووا کوئولر میباشد . باتوجه سابقه بیمار و رنگ آمیزی مخصوصی که قبلاً گردیده ضایعه مر بوط بیک دیس لیپوئیدوز از نوع گوشه است .

نتیجه

پس در کودگانی که دچار عظم طحال بوده و رنگ پریده و حال عمومی خراب دارند اگر بوسیله آزمایش های مختلفه بیماری شان بطور وضوح روشن نگردید لازم است بوسیله بزل طحال در باره وجود بیماری گوشه نیز بررسی نمود .

Resumé

Nonu avons pu isolers parmi les nombreuses splénomégalies infantile en Iran pour la premiere fois la maladie de Gaucher.

Symptomes Cliniques. Notre malade une fillette de 28 mois, debile ne pouvant marcher, ni parler, presente les symptomes suivants

A l' inspection. la pâleur extreme et le gros ventre

A la palpation, on peut palper une grosse rate qui descend jusqu a la fosse iliaque , le foie déborde les fausses côtes .

A l' auscultation le cœur est tachycardique .

Symptomes paracliniques : L'intradermo-reaction à la tuberculine est négative. la biliroubine 3 milligrammes par letre les testes hep- atiques sont normaux. le prothrombine 66. /, les temps de saigne- ments et de coagulations sont. normaux. le numerations globulai- res. Rouges 3 6 4 0 0 0 0 globules blanch 8 8 0 0, les plaquettes 3 0 0 0 0 0 La formule leucocytaire : segmenté 62 - batonnets 2 monocyte 6 lymphocyte 30

Sur les frottis de la moelle osseuse et du suc splénique on trouve les cellules caracteristique de Gaucher et á l' autopsie on trouve aussi les memes cellules .

Bibliographie

- 1- Jean Bernard (1948) La maladie du sang maladie Gaucher
642 - Flammarion .Paris
- 1- P.Cazal 1953 (Encyclopedie medico - chirurgicale) maladie du
Gaucher 13046A10 A.Laffon et F.Durieux -Paris
- 3- Medoff A.S.and Bayrd E.D(1954) Gaucher's disease in 29cases
Hematologic complication and Effect of splenectomy Ann .Irst
Med ,40,481

