

# يك طريقه تازه عمل برای درمان آنتروپیون التیامی

نگارش

دکتر باستان

استاد کرسی بالینی

چشم پزشکی دانشکده پزشکی تهران

تاریخچه

آنتروپیون یا برگشتگی لبه پلك بطرف کره چشم مرضی است که از هزارها سال بشریان مبتلا بوده است بطوری که در کتب قدیمه چینی و مصری بارها نام این بیماری برده شده است و بنا بر آنچه سیدکی (۱) و فریش (۲) میگویند در یکی از کتب چینی شرح عمل تریکیازیس را که در ۲۶۷۹ سال قبل از میلاد مسیح داده شده است دیده اند.

سلز (۳) که در ۲۵ سال قبل و پنجاه سال بعد از میلاد مسیح میزیسته برای معالجه آنتروپیون بخیه مخصوصی میزده است در قرن ششم بعد از میلاد آتئوس دامید (۴) در کتاب هفتم خود چهار نوع عمل برای معالجه تریکیازیس شرح داده است:

۱- برگرداندن کنار پلك یا بوسیله بخیه (سلز) یا بوسیله فشردن و له کردن پلك (پل دژین (۵) در قرن هفتم میلادی پنس های مخصوصی برای له کردن پلكها اختراع کرده است). پل دژین گاهی نیز پوست پلك را لای شیلی که در قطعه کوچکی از نی ایجاد میکرده است میگذارد و به این وسیله پس از مدتی آن قسمت از پوست اسفاسله میشده و از بین میرفته است. (این طریقۀ تا این اواخر در ایران و عربستان هم مجری بوده است).

پل دژین گاهی نیز از سود محرق (۶) استفاده میکرده است بدین معنی که کمی

(1) Sidky

2- M.J. Freyche

3- Celse

4- Aétius Damide

5- Paule D'egine

6- Soude Caustique

از آنرا روی پلك ميگذاشته و پلك را ميسوزاننده است تا در نتيجه سوخته شدن و التيام كشي در پوست ايجاد شود و بطرف خارج كره چشم بر گردد.

۲- جابجا كردن لبه پلك (۱) كه در زمان سلز خيلى ساده و ابتدائى بوده است و آئتيوس داميد آنرا تكميل كرده است و پل دژين باز بر آن افزوده است و بالاخره لئونيداس قطع تارس را نيز بر آن علاوه كرده است.

۳- از بين بردن ريشه مژه ها كه يا آنرا ميبريده اند يا ميسوزاننده اند.

۴- انحراف مژه ها بخارج كه سعى ميكرده اند اگر فقط يكي دومه بداخل برگشته است نوك آنها را بطرف بيرون كره چشم متمايل نمايند.

از قرن هيجدهم ببعده كحالهاى بزرگى پيدا شدند و در چشم پزشكى تحقيقات زيادترى كرده اند و عمليات بهتر و مناسبترى پيدا شد از آنجمله براى آنتروپيون طريقه هاينى ابداع شد كه از آنجمله است طريقه آسپنسرواستون و فلارر (۲) و پاناس كه در آرشيواقتالمولوژى ۱۸۸۲ تغييراتى در آن نهاداد و بعد از او اسنلن (۳) بنوبه خود در عمل پاناس تجديد نظرى كرد و از آن پس جراحان متعدد هر كدام با تغيير دادن طرز و نوع و محل بخيه ها طرق تازه اى پيشنهاد كردند كه از آنجمله بايد اسم لاگليز و هولتز (۴) و ضرابى را نام برد.

طريقه اى را كه اينجانب پيشنهاد ميكنم و نيز در واقع تغييرى است كه در روش پاناس و اسنلن داده شده و طرز بخيه ها طورى است كه منظور ما را عملى ميكند بدون اينكه در لبه پلك ها آثارى از عمل باقى بگذارد.

طريقه عمل - اسبابهاى لازم براى اين عمل عبارتست از يك پلاك فلزى و يك پنس تشرىحى و يك چاقوى ظريف و يك سوزن گرد. سه يا چهار قطعه نخ يا بريمش نازك هر يك بطول پانزده سانتيمتر و شش يا هشت سوزن منحنى قسمى كه بتوان در سر هر نخ يك سوزن قرارداد.

1- Transplantation du sol Ciliaire

2- Spencer, waston و Flarer

3- Snellen

4- Holtz و Lagleyze

تکنیک: این عمل رامکن است هم در پلك بالا و هم در پلك پائین مجری داشت حال فرض میکنیم که در پلك بالائی صورت گیرد. پس از ضد عفونی پلك که معمولاً بوسیله شستشوی با صابون و مالیدن الكل یده خیلی رقیق یا مر کورو کروم يك در پنجاه یا محلول ساولون مایع (۱) یا ستاولون C.T.A.B. انجام میشود.

در زیر پوست پلك بالائی و در مجاورت تارس دو تاسه سانتی متر مکعب از محلول دو درصد نوکائین تزریق میکنیم و چند دقیقه با انگشت از روی پوست ماساژ میدهیم که در جذب شدن آن تسریع شود. جراح در پشت سر مریض قرار میگیرد و دستیار او بر حسب این که چشم راست یا چپ عمل میشود در سمت راست یا چپ بیمار حاضر بکمک میشود و پلاك فلزی را در بین بست ملتحمه وارد میکند و آنرا بسمت بالا و عقب فشار میدهد تا در موقع عمل از خونریزی زیاجلو گیری شود.

عمل را میتوان بسه مرحله تقسیم نمود:

#### مرحله اول یا قطع قسمت پوستی عضلانی پلك

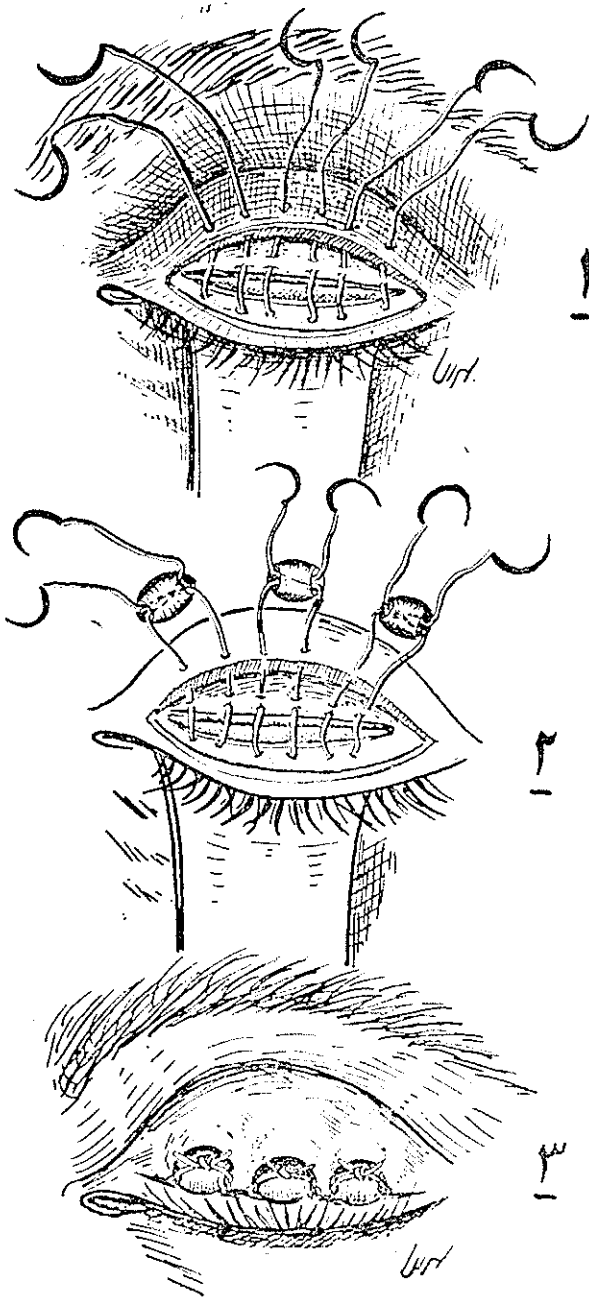
درد و یا سه میلیمتر بالای محل التصاق مژهها و بموازات کنار آزاد پلك قطعی از پلك میدهیم که از پوست و عضله بگذرد و به تارس برسد - سپس لبه تحتانی قطع را بانوک چاقو تا حوالی ریشه مژهها و لبه فوقانی تارس را نیز تا کنار فوقانی تارس از انساج اطراف جدا می کنیم «ریسکه می کنیم» و باین ترتیب سطح قدیمی تارس را که سفید زرد رنگ می باشد کاملاً از عضله پاك میکنیم. «شکل ۱»

#### مرحله دوم - قطع قسمتی از تارس

درد و یا سه میلیمتری کنار آزاد پلك يك باریکه پنج میلیمتری از سرتاسر تارس بموازات لبه آزاد پلك بر میداریم و باین ترتیب يك ناوردان کوچکی از تارس درست میکنیم. (در مواقعی که تارس ضخیم باشد ممکن است این باریکه منشوری شکل باشد که قاعده آن بطرف جلو و نوک آن متوجه عقب یعنی در مجاورت ملتحمه باشد). (شکل ۲) تا اینجاء عمل شبیه بعمل استلن یا پاناس میباشد.

#### مرحله سوم - قراردادن بخیهها

لبه پائین زخم را بپنس کمی بطرف بیرون بر میگردانیم و يك سوزن را در



قسمت وسطی قطع بطور افقی از قسمت درونی پوست می‌گذاریم و فاصله دو میلی‌متر آنرا خارج می‌کنیم بعد هر يك از سوزنها را در تارس و لیگامان سوسپانوسور (در بالای قطع تارس) می‌گذاریم و از لبه بالایی زخم خیلی نزدیک به قطع از پوست بیرون می‌آوریم و دوسرنخ را که سوزن بآن وصل است از دو طرف سوراخ يك دانه تسبیح بلوری می‌گذاریم و آنرا برای گره زدن روی تسبیح آماده می‌کنیم بهمین ترتیب در دو طرف بخیه اولی دو بخیه دیگر می‌زنیم. در این هنگام پلاك را از زیر پلك بیرون می‌آوریم و نخ را روی دانه تسبیح گره می‌زنیم (شکل ۳). بدیهست هر قدر گره را محکم تر بزنیم پلك بیشتر بخارج بر می‌گردد و دانه تسبیح هم مانع از این میشود که گره در پوست پلك فرو برود زیرا اگر گره را مستقیماً روی پوست بزنیم علاوه بر آنکه قادر به برداشتن زیاد پلك نیست در موقع بیرون آوردن بخیه هم دچار زحمت زیاد خواهیم شد در مواردی که پلك بزرگتر و آنتروپیون شدیدتر باشد ممکن است بجای سه بخیه چهار بخیه یا بیشتر زده شود.

این بخیه‌ها مانند علاوه بر آنکه کنار پلك را بخارج بر می‌گرداند و لبه زخم را نیز بهم متصل میکند که بعداً بهم جوش می‌خورند و احتیاج بخیه جداگانه ندارد. روی زخم را با گاز استریلیزه پانسمان می‌کنیم و دوروز بعد پانسمان را عوض می‌کنیم و روز پنجم بخیه‌ها را بر می‌داریم.

در موارد چندی که من و همکارانم آنتروپیون را باین طرز عمل کرده‌ایم تا کنون به اشکالی برخوردیم و نتیجه عمل هم کاملاً رضایت بخش بوده است. فقط در يك مریض که بجای دانه تسبیح شیشه‌ای قطعه کوچکی از لوله لاستیکی بکار برده بودیم روز برداشتن بخیه مشاهده کردیم که پوست زیر لاستیک کمی تحریک شده و التهاب پیدا کرده است که آنهم پس از يك روز پانسمان خشك بر طرف شد.

#### موارد استعمال این طریق عمل

این روش را ممکن است برای همه نوع آنتروپیون یعنی کامل یا ناقص بکار برد در آنتروپیونهایی که فقط قسمت کوچکی از لبه پلك برگشته است يك بخیه کفایت می‌کند.

امتیاز این روش بر سایر طریقه‌ها در این است که برخلاف عمل پاناس و اسنلن که در موقع گره زدن محکم بخیه‌ها نخ لبه پلک را مضرس و دندان‌دانه دندان‌ه می‌کرد و از طرف دیگر در موقع باز کردن بخیه گاهی انساج اطراف گره متورم میشدند و قطع کردن گره و بیرون آوردن بخیه تولید زحمت مینمود در اینجا اولاً چون نخ از زیر گره رد نمیشود لبه پلک را خراب نمیکند ثانیاً چون گره را روی تسیخ میزنیم هر قدر بخواهیم میتوانیم آنرا محکم بکنیم- ثالثاً در موقع بریدن گره دچار زحمت نمیشویم.

دشاهدات

### شرح حال ۱

۱- سکینه فرزند احمد ۴ ساله در تاریخ ۱۵/۱۰/۳۸ برای ناراحتی چشمان خود بدرمانگاه بیمارستان پهلوی مراجعه کرد - در موقع معاینه معلوم شد که مبتلا به آنتروپیون پلکهای بالائی هر دو چشم میباشد- لبه پلکها بطرف داخل برگشته بودند در قسمت بالای قرینه پانوس و لکه‌های کوچک که نشانه اولسره‌های قدیمی بود مشاهده میشد و در ملتحمه پلک بالائی علائم تراخم التیامی دیده میشد. چون بیمار از داخل شدن پلکها در چشم ناراحت بود جهت عمل بخش معرفی شد - در تاریخ ۳۰/۱۰/۳۸ توسط خود اینجانب تحت عمل بطریقی که شرح آن قبلاً داده شده است قرار گرفت و در روز دوم پانسمان آن عوض شد و روز پنجم بخیه برداشته شد و پلکها کاملاً بحالت عادی برگشته بودند.

### شرح حال ۲

علی اکبر فرزند علی اهل اراک، ۴ ساله پانزده سال قبل بوسیله ماساژ با قند پلکها را بعلت ابتلائی بتراخم ماساژ داده اند و در یک بیمارستان هم برق گذاشته اند حالاً بعلت درد چشم و آبریزش مراجعه نموده در معاینه پلک بالائی هر دو چشم بطرف کره چشم برگشته که مرتباً روی قرینه مالش پیدا میکند چشم چپ خیلی شدیدتر است در دور قرینه قرمزی شدیدی ملاحظه میشود و در روی قرینه رگهای نامنظمی ملاحظه میگردد گذشته‌ار آن سطح قرینه زخم و در یک نقطه لکه بزرگی در ساعت ۱۱ ملاحظه میشود.

بیومیکروسکپی قرنيه - نشان داد که زخم تانسج مخصوص قرنيه پیش رفته است و عروق روی قرنيه شامل دو قسمت يك عده موازی و يك عده متقاطع که بطرف زخم میروند بیمار در بخش بستری شد و در تاریخ ۳۰/۱۰/۳۸ بوسیله دکتر بهرامی عمل شد روز دوم پانسمان عوض شد و روز پنجم بخیه برداشته شد. و پلك وضع طبیعی خود را پیدا کرده بود.

### شرح حال ۳

نیمتاج فرزند حسین اهل میانه ۲۶ ساله از سن ۱۲ سالگی مبتلا به تراخم بوده است که در یکی از بیمارستان ها يك بار برق گذاشته و حالا بعلت تاری هر دو چشم و اشک ریزش و ترس از نور و درد چشم مراجعه کرده است.

در معاینه هر دو پلك بالا کره چشم برگشته که در چشم راست برگشتگی شدیدتر میباشد اشک ریزش و ترس از نور بیمار بعلت مالش مژه ها روی قرنيه است در معاینه قرنيه کدر و پانوس شدید با چشم غیر مسلح ملاحظه میگردد - کنژو نکتيف ملتهب سنبلقار و نهایی متعدد مختصری در نواحی مختلفه آن دیده میشود.

تشخیص - آنتروپیون پلك بالای هر دو چشم که چشم راست شدیدتر است همراه با کدورت قرنيه و پانوس. مریض در تاریخ ۳۰/۱۰/۳۸ توسط آقای شایسته عمل شد - روز دوم پانسمان عوض شد و روز پنجم بخیه برداشته شد.

پلك کاملاً بحالت طبیعی برگشته بود فقط در محل بخیه که بجای دانه تسمیح قطعه کوچکی از لوله لاستیکی بکار رفته بود پوست کمی تحريك و ملتهب شده بود با پانسمان خشکی چشم را بستند و دو روز بعد پوست نیز کاملاً بهبودی یافته بود.

### شرح حال شماره ۴

صنوبر فرزند شبانعلی ۳۰ ساله اهل میانه ده سال قبل تراخم داشته باروای خانگی مداوا کرده حالا بعلت موی زیاد و سنگینی پلك و لك قرنيه مراجعه کرده است در معاینه چشمها هر دو يك حالت خماری و کلفتی پلك دچار هستند ولی علاوه بر آن پلك چشم راست برگشتگی شدید بطرف داخل پیدا کرده (۱) و چند مو روی قرنيه مالش میکنند - پس از معرفی به بخش در تاریخ ۴/۱۱/۳۸ توسط آقای دکتر بهجت

عمل شد. روز دوم پانسمان عوض شد روز پنجم بخیه برداشته شد. پلك كاملا بحالت طبيعى برگشته بود.

### شرح حال شماره ۵

نیمتاج فرزند حسین اهل ساوه ۲۶ ساله از سن ۱۲ سالگی مبتلا به تراخم شده که ابتدا معالجات خانگی مینموده چندی پیش هم در يك بیمارستان برق گذشته است حالاً هر دو پلك بطرف کره چشم برگشته و این برگشتگی خیلی شدید است بطوری که مژه‌ها دائماً روی کره چشم مالش دارد چشم راست خیلی شدیدتر است . در تاریخ ۳۸/۱۱/۴ توسط آقای صادقی بطریقه جدید عمل شد پس از دو روز پانسمان عوض شد و روز پنجم بخیه برداشته شد. پلك كاملا بحالت طبيعى برگشته بود.

### شرح حال شماره ۶

علی اکبر فرزند رجب اهل اراك . ۴ ساله ۱۵ سال قبل مبتلا به تراخم شده است و بطور متناوب به درمانگاههای مختلف مراجعه میکرده است باز هم در يك بیمارستان برق گذاشته اند. حالاً بعلت اشك ریزش و زخم روی قرنیه مراجعه کرده است. علت زخم و اشك ریزش آنتروپیون پلك بالای چشم چپ میباشد - در تاریخ ۳۸/۱۰/۴ توسط آقای دکتر بهجت عمل شد - روز دوم پانسمان عوض و روز پنجم بخیه برداشته شد - پلك كاملا بحالت عادى برگشته بود.

۷- برای آقای ناصر دارابی عمل آنتروپیون بطریقه جدید وسیله آقای دکتر صادقی انجام گرفت که نتیجه آن بسیار خوب بوده است.

۸- برای عبدالله منصوری عمل آنتروپیون بطریقه جدید وسیله آقای دکتر صادقی انجام گرفت که نتیجه آن بسیار خوب و پلك بحالت عادى برگشته است.

۹- محمد علی عمل آنتروپیون بطریقه جدید وسیله آقای لادن انجام گرفت که نتیجه آن بسیار خوب و پلك بحالت عادى برگشته است.

۱۰- خانم نازی فرزند عباس عمل آنتروپیون بطریقه جدید وسیله آقای رفیع انجام شد که نتیجه آن بسیار خوب بوده است.