

# نامه دانشکده پزشکی

تهران  
تحت نظر بنیت تحریریه

دکتر کمال‌الدین آیین ، دکتر حسین رضاعی ، دکتر محمد علی گل  
دکتر فریدون دبیب ، دکتر جانشاه صالح ، دکتر حسن براندی  
دکتر صادق پرویز نوری ، دکتر حسن مغاiber ، دکتر محمد علی تشردی  
دکتر سید پرویا ، دکتر شمس‌الدین زندی ، دکتر جابگیر زونتی

رئیس بنیت تحریریه دکتر جانشاه صالح

مونس : دکتر نزهت‌الله کاسمی ، صاحب امتیاز : دکتر محمد شیخی  
میرچند : دکتر حسن مغاiber ، امور اداری : نصرت‌الله تاجیک

شماره پنجم

بهمن ماه ۱۳۳۸

سال هفدهم

## فشار خون بعلت قفو کورو موسیتوم

نقارش

دکتر عبدالصمد - رفعت

رئیس بیمار کرسی بالینی بیماریهای درونی

در خرداد ماه امسال زارعى ۲۵ ساله بنام جان‌علی - رمضان ساکن ماسوله از توابع رشت بعلت سردرد - سرگیجه - طپش قلب تعریق شدید همراه سردی و کبودی انتهایا بیخوش پزشکی يك بیمارستان پهلوی مراجعه کرد .



پدر او سالم و در قید حیات مادرش بعلت نامعلومی فوت کرده و سابقه کسالتی را بخاطر نداشت .  
تابلوی بالینی کسالت فعلی در سه سال قبل بایک سردرد که متعاقب آن اغماء پیش آمده است بطور ناگهان آغاز میشود .

در این زمان بیمار ما در ماسوله ۶ فرسنگی رشت بوده و اوراد را این حالت بیمارستان

سینای رشت می‌رسانند باینکه پزشکان از درمان آن مایوس بودند معینا پس از مدتی از اغماء خارج میشود این حادثه يك لکننت زبان و يك فلج نیمه راست بدن بیادگار میگنارد پس از این حادثه بیمار رنجور شده وقادر به انجام کار نبوده است .

### معاینات

در مناظره بیماری است باحالت عمومی بالنسبه خوب که از سر گیجه طپش قلب و تعریق شاکی است شدت تعریق بجدی بود که بیمار ماروزانه چند حوله برای خشک کردن بدن خود بکار میبرد درجه حرارت بیمار طبیعی و در روی انتهای سرد بیمار کبودی و چند لکه قرمز اریتم (۱) موجود بود .

### دستگاه گردش خون :

صداهادر چهار کانون طبیعی صدای دوم قلب کمی قوی فشار خون  $\frac{۲۲}{۱۱}$  اختلافی بین فشار خون اندام فوقانی و تحتانی موجود نبود نبض ۹۶ در دقیقه .

در امتحان پرتو بینی و الکترو کاردیو گرافی علائم هیپرتروفی بطن چپ موجود بود .

دستگاه تنفس : سالم است .

دستگاه ادراری : بجز تکرر ادرار عارضه مشهود نیست .

دستگاه عصبی : گاهگاهی بیمار در حین کار کردن دچار سر گیجه و سیاهی جنوی چشم میشده و بزمین میخورد و مدت يك ساعت بنا بر اظهار اطرافیان شبهوش میشده و سپس بهوش میآمده است . بیمار مختصر لکننت زبان داشت .

انعکاس کشگکی در پای راست از بین رفته و بابنسکی در پای راست موجود بود .

امتحان ته چشم - اسپاسم شدید شرائین ته چشم بعلاوه تنگی شرائین و یک (رتینیت پروليفران) (۲) موجود است .

امتحانات آزمایشگاهی - اندازه گیری کاتکول آمین (۳) ادراری مقدور نشد .

فندخون يك گرم . ادرار فاقد قند بود .

اوره خون ۶۴ سانتي گرم .

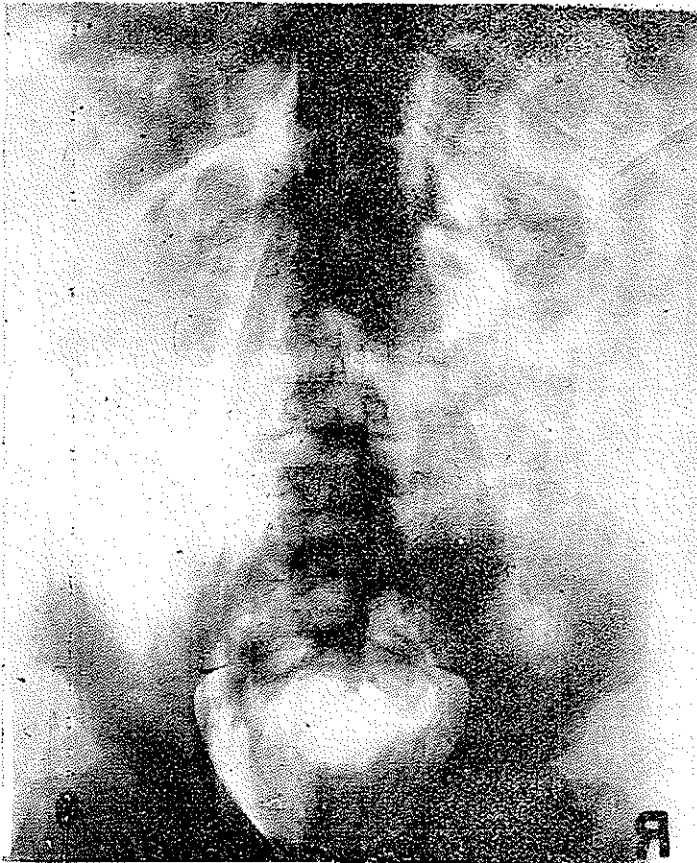
آزمایش ادرار بدون آلبومين و ازهر حيث طبيعي بود .

كلسترول خون ۲۱۱ گرم - واسرمن خون منفي - سدیماننتاسيون ۱۷ میلی متر

در ساعت اول .

فرمول و شمارش گویچه ها : ۴ ملیون گویچه سرخ و ۹۰۰۰ گویچه سفید - ۵۶

سگمانته و ۶ باتونه - ۱۸ اتوزینوفیل و ۸ مونونوكلتر و ۲۲ لنفوسیت .



امتحانان پرتویینی . در اورتروپیلو گرائی داخل وریدی ترشح در دو طرف

بخوبی انجام گرفته کالیس ها و لگنچه را نمایان ساخته و تغییرات مرضی در آنها مشاهده

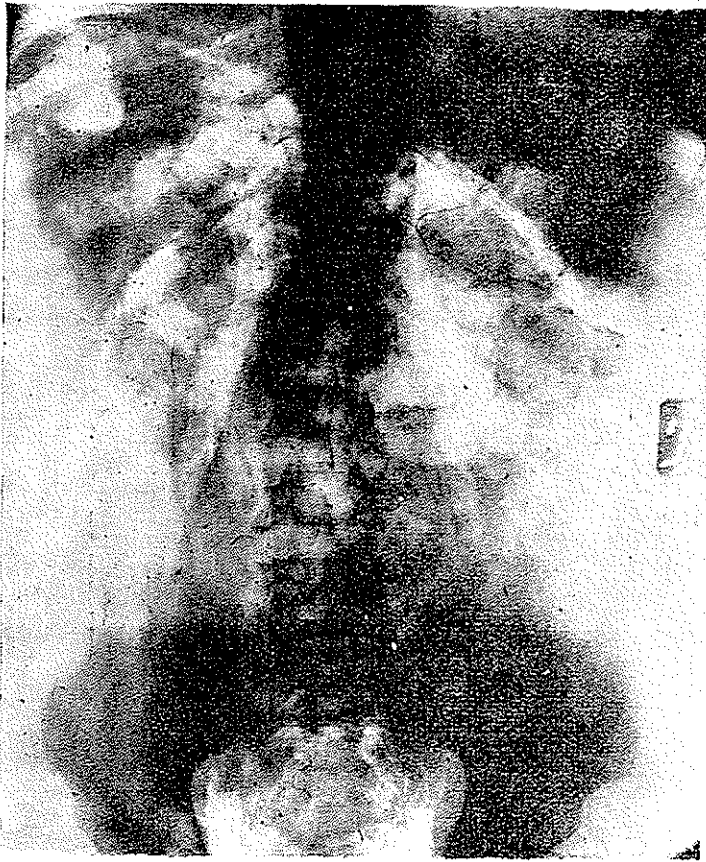
نمیشود . کلیه چپ کمی پائین تر از کلیه راست قرار دارد .

در پنومورتروپریتوان سایه تومور بزرگی در روی کلیه چپ مشاهده شد که شاید سبب پائین آمدن کلیه چپ شده بود .

(تست رژیتین) (۱) که با دقت زیاد انجام شد . فشار خون مریض پس از دو دقیقه ۱۰ درجه سقوط کرده و از ۲۴ به ۱۴ رسید .

سردرد شدید - تعریق فراوان - سرگیجه - طپش قلب - احتمال پیدایش و تکرار عارضه که در سه سال قبل در رشت پیدا شده و منجر به باغماء و فلج نیمه بدن شده بود . ما را مجبور به تصمیم مقتضی و عمل جراحی فوری کرد .

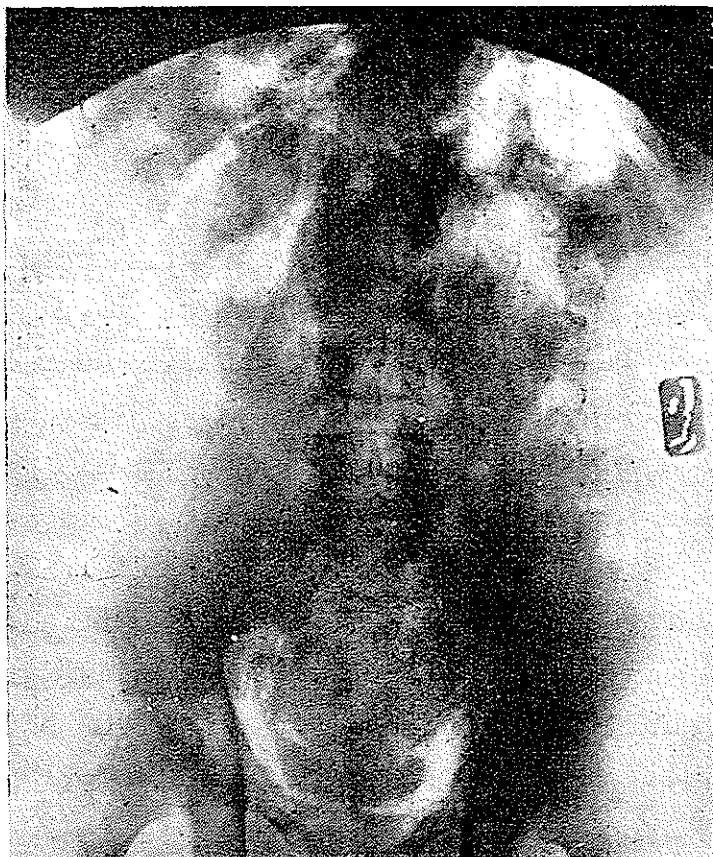
با تشخیص فتو کورو موسیتوم و وجود توموری در سورنال چپ مریض را در اختیار آقای دکتر وثوقی گذاشیم .



قبل از عمل مریض را چند روزی برای کاهش فشار خون تحت مداوای بارژیتین قرار

داده و در مدتی که در بخش جراحی در انتظار عمل بود مرتباً او را تحت مطالعه و معاینه داشتیم.

پس از باز کردن ناحیه کلیه چپ تومور بزرگی در روی کلیه چپ موجود بود که در اختیار آقای دکتر آرمین برای بیوپسی قرار دادیم.



#### نتیج گزارش آبیوپسی شناسایی :

توموری است بیضی - بوزن ۳۳ گرم سطح خارجی آن صاف - کپسولی نازک دارد و کپسول باسانی از توده توموری کنده میشود. قطر آن ۷ سانتیمتر و سطح مقطع خرمائی - چند رنگ و کانونهای نکروتیک محدودی با اندازه ۱ - ۱٫۵ سانتیمتر در بردارد. قسمتی از تومور که در مایع فرمل نگاهداری شده است پس از ۲۴ ساعت بکلی رنگ فرمل را خرمائی سیر نموده است.

چون آقای د کتر رفعت تومور را با تشخیص فنو کوروموسیوم (۱) آورده بودند  
بفوریت در محلول بیکرومات (مایع هلی) (۲) گذاشته شد.

در آزمایش برشهایی که از قسمت های مختلف تومور تهیه شده است دو نوع  
سازمان جلب توجه میکند.

۱- شبکه ظریف بافت همبند.

۲- توده های سلولی.

۱- بافت همبندی در داخل بافت شبکه نازکی را تشکیل میدهد و توده های  
کوچک یا بزرگ سلولی را مانند غلافی محدود میسازد در بعضی نقاط در بافت همبندی  
رگ های زیادی مشهود و در نقاطی دیگر عده رگ ها چندان زیاد نیست.

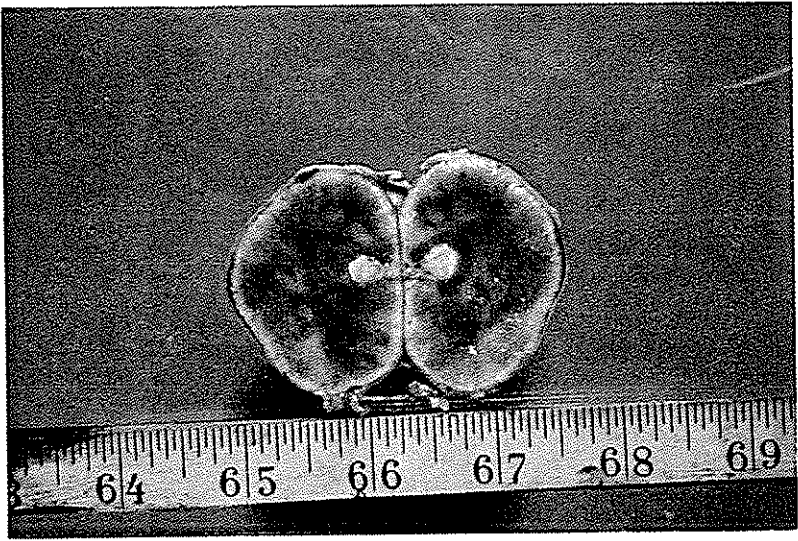
۲- سلول های مخصوص که در بافت جلب توجه میکند سلول های هسته درشت -  
چند ضلعی و پر کروماتین پرتوپلاسم آنها دان دان و اسیدوفیل میباشد در بعضی مناطق  
سلول های یکم مشاهده میشوند بسیار درشت و هسته شان غول آسا و اغلب در حالت  
تقسیم میباشد در داخل پروتوپلاسم قسمت اعظم سلولها دانه های خرمائی قهوه ریز  
زیادی (پس از فیکسسیون با محلول بیکرومات) مشاهده میشود و وضع قرار گرفتن  
سلولها طوری است که سینوزوئیدهای جالبی رامیتوان با کمال وضوح مشاهده کرد.  
در سراسر بافت مناطق نکروز دار دیده میشود.

در بعضی مناطق بافت سلولها در امتداد هم قرار گرفته و سازمانهای طنابمانندی  
را بوجود آورده اند سلولهای طنابها در بعضی نقاط کشیده شده و دوکی شکل گردیده.  
با این نظر یعنی وجود سازمانهای طنابی و لوبولها و سینوزوئیدها و غلافهای  
نازک دور لوبولها از یک طرف و وجود دانه های ریز خرمائی پس از فیکسسیون در محلول  
بیکرومات از طرف دیگر تشخیص یک فنو کوروموسیوم مطرح میشود.

نکته ای را که نباید از نظر دور داشت موضوع نیکخیمی یا بدخیمی تومور است  
اگرچه سلولها اغلب در حالت تقسیم و هسته شان غول آسا است ولی چون اتوپسی  
نشده است نمیتوان گفت که حقیقت تومور بدخیم بوده و به نقاط دیگر متاستاز داده  
است.

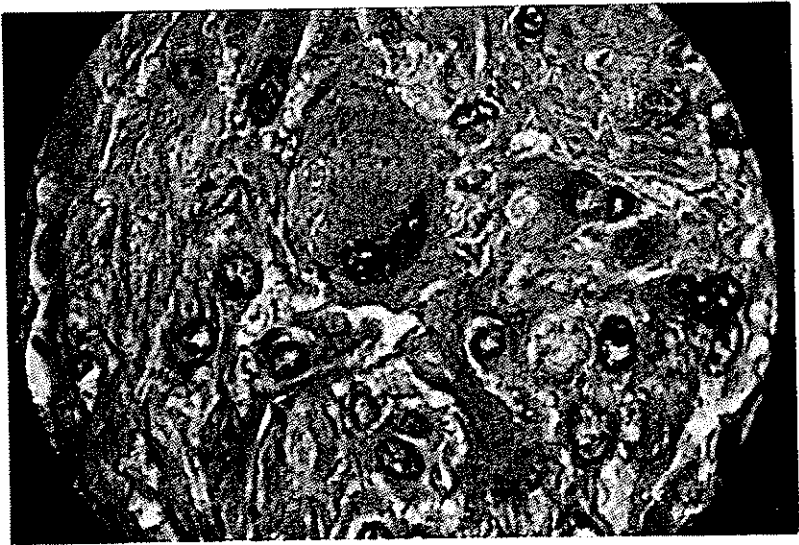(دکتر آرمین)





شکل ۱

سطح مقطع تومور چند رنگت و در آن کانونهای محدود  
نکروتیک جلب توجه میکند



شکل ۲

سلولهای توموری که در امتداد هم قرار گرفته اند سازمانهای طنابی شکل  
خاصی را ساخته اند  
هسته سلولها در سمت در یک طرف سلول قرار گرفته و پرتوپلاسم سلول  
دارای گرانولاسیون های رنگین میباشد ( پس از رنگ آمیزی اختصاصی )



در طی سه سال اخیر بالغ بر ۱۷۵ مورد پنومور توپریتوان در نزدیما ان فشار خونی و کلیوی انجام داده ایم و همیشه آرزوی پیدا کردن فتو کورو موسیتوم را داشته ایم و این اولین باری است که این توفیق نصیب ما میشود فتو کورو موسیتوم را در مجلات خارجی سالی چند مورد انتشار میدهند که اکثراً تومورهای بسیار کوچک و بزحمت قابل لمس هستند و توموری باین بزرگی بالنسبه نادر است .

اسنایدر (۱) ۱۳ مرگ در روی ۵۸ بیمار عمل شده داشته .

جراح دیگری بنام وریس (۲) ۱۰ مرگ در ۴۴ بیمار عمل شده داشته است .

کاهیل (۳) در مریضخانه پرس بیترین (۴) نیویورک تا سال ۱۹۴۶ نزدیک ۱۴ بیمار عمل شده ۴ مرگ داشته و از ۱۹۴۶ به بعد ۷ بیمار را با نتیجه خوب عمل کرده است .

در کودکان خطر عمل جراحی بیشتر است بطوری که اسنایدر از سه مریض عمل شده دوتن را از دست داده است .

مرگ در جریان عمل جراحی فتو کورو موسیتوم یکی بعلت شوک و دیگر بعلت کلاپسوس عروقی است .

چون بیمار مورد علاقه مخصوص بود در موقع عمل جراحی حضور داشتیم . هنگامی که بیمار در روی تخت عمل جراحی قرار گرفت فشار خونسش  $\frac{20}{11}$  بود آقای دکتر وثوقی پس از شکافتن ناحیه کلیه چپ به تومور بزرگی در مجازات غده سورنال چپ برخوردند بمحض لمس تومور مریض دچار به شوک شده و فشار خونسش سقوط کرد و نبض سریع شد متخصص بیهوشی توصیه کرد که اندکی صبر نمایند معظم له مدتی صبر کرد و پس از اطمینان بیهوش کننده عمل ادامه یافت تومور بسادگی برداشته شد . و عمل بامهارت خانمه یافت بعد از عمل بلافاصله به تزریق نور آدرنالین (۵) همراه با سرم اقدام شد و مقدار زیادی نور آدرنالین تزریق گردید و بمریض در روی تخت عمل و بعد از آن آمپول دلتا کورتن (۶) تزریق شد . باتمام احتیاطات پس از عمل فشار خون دائماً و به نقصان رفت همانطور که معمولاً هر قدر تومور بزرگ باشد عاقبت عمل جراحی وخیم تر است ۱۵ ساعت بعد از عمل مریض فوت کرد .

مرگ بیمار یکی بعلت شوک و دیگر بعلت کلاپسوس عروقی بود که باتمام

۱- Snyder

۲- Vries

۱- Cahil

۲- Presbyterian

۳- Noradrenaline

۴- Deltacorton

احتیاطات لازمی که قبل و بعد از عمل شد نجات بیمار مقصور نشد.

### شرح بالینی:

فشار خون بعلت تومور کرومافین مغزسور نال را يك فشار خون قابل علاج باید دانست و در سیر تکامل بیماری دودوره را باید مورد توجه داشت.

دوره اول یادوره فشار خون ناگهانی.

دوره دوم یادوره فشار خون دائمی که معمولاً متعاقب دوره اولیه برقرار میشود گواينکه فشار خون ممکن است که از همان ابتدا شکل دائمی بخود گیرد.

ما در اینجا مختصراً تابلوی بالینی فئو کوروموسیتوم را شرح داده سپس طریقه تشخیص و درمان آنرا مورد بحث قرار میدهم:

### ۱- تابلوی بالینی گلاسیك فئو کوروموسیتوم:

شامل دودوره است:

#### دوره اول:

دوره اول که بایک حمله فشار خون ناگهانی مشخص بوده که خود بخود و یا متعاقب ترس و وحشت و یا ضرب به و یالسه تومورسور نال برقرار میگردد.

در مقدمه این حمله فشار خون گاهی خواب رفتن دست و پا - رنگ بریدگی، درد جلوی قلب درد مبهمی که از اندام تحتانی آغاز گردیده بطرف شکم رفته و در اینجا همراه با احساس فشار اضطراب و یا قولنج شدید گردیده و سپس همین درد بسمت ناحیه قلب و قفسه صدری بازوها. ناحیه شانه و قفا انتشار یافته و پزشك را بیاد دردهای آثرین صدری میاندازد موجود است. بالاخره گاهی بیماران از سردرد شدیدشاکتی بوده دچار به تعریق و اضطراب و استفراغ میگرددند. فشار خون سیستولیک بطور ناگهانی به ۲۵ تا ۳۰ سانتیمتر مکعب جیوه میرسد. فشار خون مینیمال بموازات فشار ماکزیمال به ۱۲-۱۶ سانتیمتر مکعب جیوه رسیده و گاهی از ان متابعت نمیکند. نبض در ابتدای حمله سریع بوده و ممکن است سپس بطئی گردد. گاهی میسر یاز در کار بوده و امتحان ته چشم اتساع رهگذر شراین و آورده رانشان میدهد. در این زمان فشار شریان رتین افزایش مییابد حمله فشار خون از چند دقیقه تا چند ساعت طول میکشد و معمولاً با اتساع شدید عروق همراه با قرمزی پوست بدن تعریق فراوان - افزایش ادرار ختم میشود.

گاهی در جریان حمله فشار خون ناگهانی - افزایش رهگذر قند خون - پیدایش قند در ادرار - اختلالات ادرازی مانند آلبومینوری و هماتوری میکروسکپی - همراه با سیلندر و افزایش اوره خون برقرار شده که بمحض اینکه فشار خون بر میزان عادی باز کشت و باصلاح می‌رود .

در میان اختلالات بیولوژی باید افزایش گویچه سفید و قرمز همراه بالنفو - سیتوز و سپس افزایش چند هسته‌ای ها - افزایش پتاسیم - سدیم - کلسیم - کلسترین خون کاهش یدخون خاصه در نزد جوانها توجه داشت .

گاهی در این حمله فشار خون درجه حرارت به ۳۸ تا ۳۹ می‌رسد .

چنانچه بیمار دچار به پارگی عروق نارسائی بطن چپ باورم حادشش و تریبوز کرونر و یک کلاسیپوس قلبی عروقی متعاقب این حمله فشار خون نگردد مریض خود بخود وارد دوره دوم یعنی فشار خون دائمی میشود .

#### دوره دوم :

این دوره با یک فشار خون دائمی همراه با ضایعات کلیوی خارج از حمله ناگهانی مشخص است :

افزایش فشار خون بطور پیشرونده همراه با نارسائی کلیه ، آلبومینوری و هماتوری میکروسکپی ، اختلالات آزمایش های عملی کلیتین و بالاخره یک از تمی پیشرونده میگردد .

اختلالات ته چشمی در اثر فشار خون همراه با اکسودا خونریزی هاسپس یک ورم پایی ورتین امتحان قلب یک هیپرتروفی بطن چپ را آشکار ساخته که متعاقب آن نارسائی قلب برقرار میگردد .

بنابراین یک فشار خون پیشرونده برقرار گشته که در ضمن آن گاهگاهی حملات فشار خون ناگهانی خفیف برقرار شده که در این تابلوی فشار خون بدخیم جلب نظر نمیکند .

مرگ بسرعت نه تنها بعلت اختلالات عروقی ( در ۲۰٪ موارد ) بلکه بعلت نارسائی قلب : ترمبوز کرونر و یادار اغماء اورمی فرا می‌رسد .

تشخیص فئو کوروموسیتوم بعلت فشار خون ناگهانی با النسبه آسان است و بوسیله آزمایش های بیولوژیکی خاصه تست رژیتین میسر است .

امتحان رادیولوژیک حفره قطنی غالباً توموری را آشکار میسازد که با عمل جراحی آنرا خارج میسازند .

باید داشتن و خروج تومور حملات فشار خون از بین رفته اما چنانکه این بیماران را مدت مدیدی تحت مشاهده قرار دهیم خواهیم دید که در بسیاری از موارد فشار خون دائمی بدون علت (اسانسیل) (۱) در نزد آنها برقرار میگردد .

(لوریش) (۲) مواردی از این بیماران را دیده است که بعد از عمل مدت هفت سال ظاهراً سالم بوده و سپس دچار به فشار خون شریانی گردیده اند . و هر قدر که بیماران مسن تر باشند و دیرتر تحت عمل جراحی قرار گیرند شانس پیدایش این فشار خون ثانوی بیشتر است .

بنابراین در جریان سیر تکامل فتو کورو موسیتوم کلاسیک میتوان دو نوع فشار خون شریانی دائمی قائل شد .

یک نوع که بعد از حملات فشار خون ناگهانی برقرار شده نوع دیگر که سالها بعد از عمل جراحی سورنال برقرار میگردد علت پیدایش هر دو نوع یکی است پیدایش ضایعات عروقی متعاقب حملات فشار خون ناگهانی .

#### ۲- فشار خون دائمی ابتدائی :

بعلت تومور سورنال از دو نوع کلاسیک بعلت عدم وجود حملات ناگهانی در سیر تکامل بیماری مشخص است . معیناً در زمینه این فشار خون دائمی گاهی حملات ناگهانی خفیف برقرار میگردد .

برخی از مصنفین معتقدند که اساساً فشار خون دائمی ابتدائی بعلت تومور مغز سورنال موجود نیست و در حقیقت حملات ابتدائی فشار خون در آغاز مرض موجود بود که جلب توجه نکرده است . معیناً در بسیاری از موارد در سوابق بیماران حملات دردناک قلبی و هاضمه ای موجود نیست و فشار خون از همان ابتدا بطور دائمی جلب توجه میکند . و این نوع فشار خون ها دائمی و بدون حملات ناگهانی بالنسبه شایع است . بطوری که یکی از مصنفین بنام مک کیت (۳) ۱۱۷ مورد در روی ۱۶۵ مورد کالبد گشائی

بیماران دچار بفشار خون دائمی پیدا کرده است .

گراهام (۱) معتقد است که سالیانه ۶۰۰ تا ۸۰۰ بیمار بعلت ابتلاء بفئو کورو - موسیتوم در کشور های متحده آمریکا فوت میکنند . مصنف دیگری بنام گرین (۲) در نزد ۵۱ مورد فشارخونی ۳۷ مورد فشارخون دائمی و ۱۴ مورد فشارخون ناگهانی داشته است بطور خلاصه بامقایسه آمارهای مختلف باین نتیجه میرسیم که ۵۰ درصد فشارخون بعلت فئو کورو موسیتوم دائمی و ۵۰ درصد دیگر دارای حملات ناگهانی است .

این شیوع فشار خون دائمی در جریان فئو کورو موسیتوم ما را باین فکر میاندازد که در مقابل يك فشارخون دائمی همانطور که بيك ضایعه کلیوی فکر میکنیم باید به فئو کورو موسیتوم نیز توجه داشت خاصه اگر مریض جوان باشد بطوریکه در ۸۴ مورد تومور مغز سورنال که بوسیله اسنایدر ذکر شده در ۹ مورد سن بیمار کمتر از ۲۰ سال و در ۵۸ مورد دیگر بین ۲۰ تا ۵۰ سال بوده است .

در نزد کودکان فشارخون بعلت تومور مغز سورنال در اکثر موارد وضع دائمی دارد . باوجود اینکه نسبت فشارخون ناگهانی در نرزدن و مرد مسلوی است . ولی فشارخون دائمی در نرزد مرد شایع تر از نرزدن است .

بنابراین علائم متمایز فشارخون دائمی بعلت فئو کورو موسیتوم چیست ؟ :  
از لحاظ علامتی فشار خون دائمی بعلت تومور سورنال از فشار خون دائمی بدون علت بواسطه انواع تکاملی زیر مشخص است :  
میزان فشارخون باوجودیکه مریض در حال استراحت است از روزی بروز دیگر بسیار متغیر است .

فشارخون بطور سریع برقرار میگردد .

این فشارخون بسیار بدتحمل میشود و بزودی علائم چشمی و کلیوی برقرار میگردد . که مشخص بدخیم بودن آن است اختلالات چشمی در اینجا شدید و سریع است . و بیشتر این ضایعات ته چشمی شدید را در نرزد جوانها داریم فشارشریان رتین به

۱۰۰ میلیمتر جیوه میرسد. با وجود شدت ضایعات پس از عمل جراحی این ضایعات رو باصلاح میروند تغییرات شدید آزمایش های عمل کلیتین باید ما را بفکر فشار خون بعلت تومور مغزسورنال بیاندازد. وازتمی و آلبومینوری شدید رهگذر را نه تنها در انواع بافشار خون دائمی بلکه در انواع بافشار خون متغیر نیز داریم همچنین است برقرار شدن شدید و سریع ضایعات قلبی.

وجود اختلالات وازوموتور رنگ پریدگی شدید انگشتان دست و گاهی اندام تحتانی (علامتی که در بیمار ما بطور وضوح موجود بود) این علائم در اثر افزایش آدرنالین خون و انقباض عروق موئینه و گاهی کاهش مقدار خون بوجود میآید. این حملات انقباض عروقی معمولاً در جریان فشار خون دائمی بدون علت نادر است. تعریق بسیار شایع است بطوری که اسمیت ویک (۱) در ۹۰ بیمار این علامت را پیدا کرده است این تعریق معمولاً عمومی است ولی گاهی متمرکز در ناحیه صورت و اندام فوقانی است (مریض ما دچار تعریق شدید بود بطوری که روزانه چند حوله برای خشک کردن بدن خود بکار میبرد) این تعریق در اثر وحشت افزایش مییابد و بطور غیر مستقیم در اثر افزایش آدرنالین خون است که سبب افزایش درجه حرارت بدن شده و آن وقت غدد مترشحه عرق این حرارت را میکاهند. درجه حرارت و تب نیز بعلت همین خاصیت افزایش حرارتی آدرنالین است. گاهی متابولیسم بازال افزایش یافته است.

در میان علائم بیولوژی باید به شیوع اختلال متابولیسم هیدروکربن توجه داشت افزایش قند خون بدون وجود قند در ادرار (در ۵۰ درصد موارد) و یا گاهی فقط کاهش تحمل نسبت به قند موجود است این افزایش قند خون در اثر عمل گلیکوز نولیتیک (۲) آدرنالین و نور آدرنالین است.

مینو (۳) استعداد زیاد این بیماران را به شوک جراحی شرح داده است و مورد مرگ در اثر عمل جراحی مختلف در روی بدن بغیر از ناحیه سورنال داشته است.

۱- Smithwick

۲- glyco genolytique

۳- Minno

معمولاً امتحان بالینی ناحیه قطنی توموری را در ناحیه سورنال آشکار نمی‌سازد زیرا معمولاً کوچک است و چنانچه تومور سورنال بزرگ باشد سبب پائین آمدن کلیه شده ( کلیه چپ بیمار ما شاید بهمین علت پائین بود) و لمس تومور سبب پیدایش حمله فشار خون در اثر آزاد شدن آدرنالین در جریان خون می‌گردد.

بالنتیجه مبدأ مدولوسورنال فشار خون در مقابل یک فشار خون مواج با سیر تکامل و خیم با امتحانات بیولوژیکی حدس زده شده و آن وقت محل تومور را بکمک امتحان پرتویینی و گاهی عمل جراحی سورنال و یا شکم مشخص مینمائیم.

#### تشخیص بیولوژی :

در مقابل جواب منفی بعضی از تست‌های وازوموتور با مکان وجود فتو کورو- موسیتوم تردید کرده و آن وقت بکمک آزمایش‌های فارما کورینامیک این تشخیص را باثبات میرسانیم.

#### ۱- آزمایش‌های وازوموتور :

چنانچه فشار خون این بیمار ان را هر دقیقه در حال استراحت سپس ۵ دقیقه در وضع نشسته و ۵ دقیقه در حال ایستاده اندازه بگیریم تقریباً در نیمه حالات سقوط فشار خون و تاکی کاردی برقرار می‌گردد. این علامت در نزد فشار خون‌های دائمی بدون علت نادر است بنظر می‌آید که افزایش آدرنالین در جریان فتو کورو موسیتوم مانع انقباض اسپلانیک (۱) و انقباض عضلات لازم برای تغییر وضع از خوابیده به ایستاده می‌گردد.

آزمایش سرما (کلد پرسور دو هینس) (۲) فشار ما کز بیمار اتادوسانتی متر مکعب جیوه و فشار مینیمارا تایک سانتی متر مکعب جیوه در فتو کورو موسیتوم افزایش میدهد و حال اینکه در فشار خون بدون علت تغییری بوجود نمی‌آورد.

#### ۲- آزمایش‌های بیولوژی، خصوص :

سه نوع آزمایش بیولوژی پیشنهاد کرده‌اند.

۱- Splanchnique

۲- Cold pressor de Hines et Brown

الف- تزریق داخل وریدی آدرنالین به مقدار (۰.۱ تا ۰.۲) سانتیمتر مکعب از محلول یک درده هزار) چون این بیماران دارای افزایش آدرنالین در خون هستند سبب افزایش فشار خون نمیشود.

ب- تزریق داخل وریدی ۰.۱ تا ۰.۵ میلیگرم از هیستامین سبب افزایش فشار خون در تومور مدولوسورنال میگردد و حال اینکه در فشار خون اشخاص سالم تغییری حاصل نمیکند این آزمایش در فشار خون های ناگهانی که در فواصل حمله فشار خون به میزان عادی بازگشت میکند ارزش دارد و نیز با تزریق برمور و کلرورترا اتیل آمونیوم (۱) (۱۰۰ تا ۴۰۰ میلیگرم داخل وریدی) که سبب کاهش فشار خون بدون علت میگردد. فشار خون را در جریان فئو کوروموسیتوم افزایش میدهد. این امتحانات خطرناک است لهذا باید بحض بالا رفتن سریع فشار خون آمپول رژتین را برای کاهش آن بکاربرد.

طرز تأثیر هیستامین هنوز آشکار نیست یا اینکه مستقیماً در روی سلولهای کرومافین تومور اثر کرده و یا اینکه بطور غیر مستقیم از راه سینوس کاروتید اثر میکند.

آزمایش با هیستامین قاطع نیست و یکی از مصنفین بنام شاپیرو (۲) ۴ مورد در روی ۱۶ مورد این امتحان را منفی یافته است.

ج- امتحان بکار بردن مواد آدرنولیتیک (۳) برای کاهش فشار خون در فئو کوروموسیتوم بسیار سودمند است. بنزودایو کسان (۴) بمقدار (۰.۲۵ میلی گرم بر حسب کیلوگرم وزن در عرض دو دقیقه از راه وریدی تزریق گردد) برخلاف اشخاص سالم که باعث افزایش جزئی فشار خون میگردد فشار خون را در تومور مغز سورنال سرعت پائین میآورد. بنزودایو کسان عمل افزایش فشاری آدرنالین را خنثی میکند. این امتحان موقعی ارزش دارد که جواب مثبت باشد. در

۱- Tétrá - éthyl - ammonium

۲- Shapiro

۳- Adrenolytique

۴- (le benzodioxane



نزد اشخاصی که فشار خون بدون علت دارند ممکن است صدماتی ایجاد کند لهذا استعمال ایندارو امروز متداول نیست .

دینامین (۱) ترکیبی شبیه موتاردازت (۲) است که سبب سقوط فشار خون میگردد اما تأثیرش طولانی است و عوارض موضعی در محل تزریق بوجود میآورد. رژیتمین اثر انقباضی آدرنالین و نور آدرنالین را خنثی میکند این ماده از راه تزریقی و خوراکی سبب درمان حملات فشار خون و نیز سبب تشخیص فئو کورو- موسیتوم میگردد. زیرا اثر رژیتمین طولانی تر از بنزودایو کسان است. تزریق داخل عضلانی یا داخل وریدی ۱/۵ تا ۳/۰ میلی گرم بر حسب کیلو گرم وزن سبب سقوط واضح فشار خون ما کریما و مینیم در جریان فئو کورو موسیتوم میگردد. و حال اینکه فشار خون را در نزد آنهاییکه فشار خون بدون علت دارند پائین نمیآورد. فشار مینیم نیز باید در حدود ۲ سانتیمتر جیوه سقوط نماید در مدتی بیش از ۵ دقیقه تا دو ساعت برای اینکه ارزش داشته باشد.

این امتحان موقعی ارزش دارد که فشار خون را پائین آورد. یک نتیجه منفی سبب رد تشخیص فئو کورو موسیتوم نیست.

این مواد موقعی فشار خون را پائین میآورند که در حین تزریق مقدار آدرنالین خون و نور آدرنالین خون زیاد باشد.

بنابراین بهتر است که ابتدا یک آمپول هیستامین بیمار تزریق نموده و پس از ایجاد مقدار لازم آدرنالین در خون و بروز حمله ناگهانی فشار خون بلافاصله بتزریق این مواد مانند رژیتمین اقدام کرده و فشار را پائین آورد. عملا این آزمایش ها ارزش زیادی دارند و پیدایش یک امتحان مثبت از مواد آدرنولیتیک مساویست با عمل جراحی (در اثر تزریق رژیتمین فشار خون بیمار ما ۱ درجه سقوط کرد).

محل تزریق :

پس از اینکه وجود فئو کورو موسیتوم حدس زده شد باید محل آنرا تعیین

کرد. گاهی تومور در مغز سوراخ است (در طرف راست دومرتبه بیش از سمت چپ اتفاق میافتد) زمانی در محل دیگری که حاوی سلولهای کرومافین باشد. بیشتر در جزایر پاراگانگلیونر حدود آئورت در ارتفاع مزانتربیک تحتانی یا در مجاورت ورید اجوف تحتانی در کنار فوقانی لوزالمعده و عضو زوکرکاندل (۱) در بالای دو شاخه شدن آئورت تومور ممکن است در نقطه نامشخص دیگری در طول اعصاب از شروع گانگلیونهای سمپاتیکی بوجود آید. فتو کوروموسیتوم صدري و داخل مغزی ذکر کرده اند. اگر این تومور در ناودان دنده فقراتی قرار گیرد گرد بوده شبیه به نورینوم با وجود اینکه کوچک است اسمیت و یک معتقد است که ۵ درصد تومورها در ناحیه قطنی در عقب صفاق و ۵ درصد آنها داخل شکم است. بالاخره فتو کوروموسیتوم ممکن است متعدد باشد. و معمولاً از دوتا بیشتر نیست در بعضی موارد تومورها از سوراخها سرچشمه میگیرند. گاهی در یک سوراخ و یک سازمان سمپاتیکی دیگر زمانی در دو سوراخ موجود بوده این تومورهای متعدد بیشتر در نزد جوانها دیده شده و عامل وخامت بیماری است. نادر است که در لمس، تومور سوراخ حس شود در این صورت چنین لسی سبب آزاد شدن آدرنالین و پیدایش حمله فشار خون میگردد. بعقیده فونتین و ارتر (۲) انعکاس شکمی جلدی در طرفی که تومور سوراخ موجود است از بین رفته اما این علامت قاطع برای هدایت جراح نیست. رادیوگرافی ساده ناحیه قطنی تصویری را آشکار نمیسازد تلرادیوگرافی (۳) ناحیه سوراخ و توموگرافی نتایج قطعی بدست نمیدهد.

آئورتوگرافی نیاز بیمهوشی عمومی دارد و در نزد این بیماری که دارای واکنشهای وازوموتور است خطر ناک است.

امتحان خوب اورگرافی داخل وریدی گاهی توأم با میدن هوا در عقب صفاق (پنومورتروپریتوان) (۴) که بعلت بی صدمه بودن آن بر پنومورن (۵) ترجیح دارد.

۱- Zuckerkandl

۲- Fontaine et warter

۳- Téléradiographie

۴- Pneumo-retro-peritoin

۵- Pneumo-rein

اور گرافی از راه ورید و یا اورترو پیلو گرافی صعودی ممکن است پائین افتادگی و یا پیش کلیه را در اثر تومور نشان دهد (در بیمار ما در اثر بزرگی تومور کلیه چپ پائین افتاده بود) پائین افتادگی کلیه فقط در تومورهای بزرگ دیده میشود.

بنابراین نا ثابت است و طریقه پنومورتروپریتوان یاد میدن هوا در عقب صفاق تنها روش تعیین محل تومور است. (در نزد بیمار ما تومور بزرگی بیضی شکل و بقطر ۷ سانتیمتر در روی کلیه چپ در محل سورنال موجود بود.) در مواردی که تردید موجود است توموگرافی سورنال سبب تشخیص سایه غیرعادی با مقایسه سطوح قطنی میگردد.

باید دانست که در موارد مشخص تومور فتو کور موسیتوم مدور - با حدود واضح و منظم است.

بنابراین خواندن کلیشه بسیار دشوار است یکی بعلت کوچکی تومور دیگر بعلت قرار گرفتن تصویرش روی سایر تصاویر. بعلت فوق و نیز در مواردی که تومور در خارج از سورنال قرار گرفته تومور فقط در جریان عمل جراحی کشف میگردد. در مواردیکه شك و تردید موجود است ناحیه قطنی راست را باز میکنیم زیرا تومور در سمت راست دومتبه بیش از سمت چپ است.

### آسیب شناسی :

اندازه فتو کور و موسیتوم از قطر یک میلیمتر تا بزرگی سربیک بچه متغیر است تومورهائی گرد با قوام متوسط گندمی یا قرمز رنگ که بواسطه کپسولی نازک احاطه شده اند. دارای مقدار زیادی عروق است و ممکن است حاوی مناطق نکروز دار و خونریزی باشد.

در امتحان آسیب شناسی تومور از سلولهای کرومافین بوجود آمده که تصویر عادی مدولوسورنال را دارا است.

این تومورها در اکثر موارد خوش خیم است. اما در روی ۵۳ مورد ایزن برگ - والن استین (۱) ۵ تومور بدخیم یافته است بعقید (کاهیل) (۲) ۸ درصد این تومورها

بدخیم است .

در بعضی موارد سورنال کمی بزرگ شده است . و آدنوم کوچکی در مرکز مدولوسورنال سالم موجود است .

امتحان آسیب شناسی ضایعات آتروم و تصلبی منتشر و ضایعات کلیوی<sup>۱۷</sup> خاصه گلو مریولر همراه با هیالینوز عروق آوران و هیپرتروفی آندوتلیوم گلو مریولر و ضخامت کلافه عروقی را نشان میدهد . در بین ۱۱ بیمار چندتن از مصنفین ۵ مورد نفرواسکلروز خوش خیم و یک مورد نفرواسکلروز بدخیم یافته اند . مصنفین دیگر ضایعات مویرگی نکروزانت منتشر در کلیه و سایر اعضا یافته اند . ضایعات عروقی و کلیوی ناثابت است و گاهی اتفاق می افتد که کلیه کاملاً سالم است .

### فیزیوپاتولوژی

مصنفین مختلف در صدر اندازه گیری آدرنالین در خون بیماران دچار به فتو کوروموسیتوم بر آمده اند اما این ماده ناثابت بوده و اندازه گیری آن بسیار مشکل است . مقدار آدرنالین در فواصل حملات فشار خون ۳۰ مرتبه و در حین حملات فشار خون صدمرتبه بیش از میزان عادی آن در خون است .

بامطالعات جدید شیمیائی و فیزیولوژیک در روی هورمون مدولوسورنال بخوبی میتوان فهمید که چرا بعضی از تومورهای مغز سورنال همراه با فشار خون دائمی از همان ابتدا بعوض حمله های ناگهانی فشار خون هستند .

این فشار خون دائمی تنها در اثر ترشح آدرنالین نیست زیرا تزریق آدرنالین ایجاد حمله سریع فشار خون رهگنر را کرده و فشار ما کریما را بالا میبرد . امروز معتقدند که مغز سورنال لا اقل دو هورمن ترشح میکند که دارای شباهت شیمیائی نزدیک هستند آدرنالین و نور آدرنالین تفاوت نور آدرنالین با آدرنالین این است که فاقد ریشه متیل در روی زنجیره طرفی است .

تزریق آدرنالین به یک شخص سالم فشار خون را سریعاً بالا برده سبب تاکی کاردی

و افزایش انقباضات قلبی و بالا رفتن دبی (۱) قلب میگردد و نیرقندخون بسرعت بالا میروند. مواد آدرنولیتیک این اثر را خنثی میکنند.

تزریق نور آدرنالین سبب فشار خون بالا و طولانی میگردد. انقباض عمومی عروق موئینه را سبب گردیده امادی قلب را بالا نمیبرد این اثر بواسطه آدرنولیتیک ها خاصه دی بنامین (۲) خنثی نمیگردد. بالاخره نور آدرنالین کمتر از آدرنالین سبب بالا رفتن قندخون میگردد.

این دو هورمون را در تومور مغز سورنال میتوان یافت و در آزمایشی که در یک قطعه از تومور سورنال شده مقدار آدرنالین ۸۰ درصد و مقدار نور آدرنالین ۲۰ درصد بوده است بطوری که نسبت بین نور آدرنالین به آدرنالین همیشه بالاتر از یک سورنال سالم است. زیرا انسج تومور مغز سورنال فاقد آمینواکسیداز بوده و خاصیت متیله کردن نور آدرنالین را از دست میدهد.

دیدیم که مواد آدرنولیتیک موقعی تشخیص را روشن میکنند که مقدار آدرنالین و نور آدرنالین خون بالا باشد بنابراین در موارد مثبت ارزش دارد و آزمایش منفی دلیل بر رد تشخیص نیست. قاطع ترین امتحان برای تشخیص فئو کوروموسیتوم تعیین آدرنالین و نور آدرنالین ادرار و یا بهتر تعیین کاتکول آمین (۳) ادراری است که بطرق مختلف اندازه گیری میشود.

در نزد اشخاص سالم مقدار کاتکول آمین در ادرار ۲۴ ساعته بین ۱۴ تا ۴۱ ug معادل نور آدرنالین بود ۱۰۰-۷۰۰ ug. معادل نور آدرنالین در اشخاص مبتلا به فشارخون بدون علت (یا اسانسیل) میباشد.

مطالعه کاتکول آمین ادراری در نزد بیماران مبتلا به فئو کوروموسیتوم بدو دسته تقسیم میگردد یکی آنهایی که دارای فشارخون دائمی هستند مقدار کاتکول آمین ادراری در این دسته بین ۲۷۰۰-۶۱۰۰ ug معادل نور آدرنالین در ۲۴ ساعت است و همانطور که گفته شد در نزد اشخاصی که فشارخون بدون علت دارند این مقدار بین

۱۰۰ ug است بنابراین اگر ۱۰۰ ug را بالاترین حد تصور نمایم لهذا در جریان فشار خون دائمی بعلت فتو کوروموسیتوم این مقدار ۶ تا ۲۷ برابر افزایش یافته است. در نزد اشخاصی که دچار بفشار خون ناگهانی هستند مقدار کاتکول آمین ادرار آنها از ۱۵۳۰-۱۹۰ ug معادل نور آدرنالین تغییر می کند. این مسائل فیزیوپاتولوژیک بسیار جالب است ولی بطور کامل مشکل فشار خون بعلت تومور مد و لوسورنال را مرتفع نمیسازد.

فشار خونهای ثانوی بعلت ضایعات نسج فوق کلیوی (مانند خونریزی ها و هماتومها) توجیحش مشکل است باید دانست که اکثر فشار خونهای تجربی پس از مدتی ایجاد ضایعات عروقی نموده که این ضایعات با وجود اینکه عامل اولیه قطع گردد پیشرفت خود ادامه خواهند داد. این تجربه بخوبی برای ما روشن میسازد که چرا در جریان تومور مغز سورنال با وجود اینکه عامل اولیه را از بین برده ایم فشار خون عود خواهد کرد بخصوص در جریان فشار خونهای دائمی که همراه با ضایعات عروقی قلبی بوده باشند این رجعت فشار خون شایع تر است.

### درمان :

درمان فتو کوروموسیتوم منحصرأ جراحی است. رادیوتراپی ناحیه قطنی نتایج موقتی داده است. بعضی از جراحان آنرا برای کاهش آدرنالین بکار میبرند در تومورهای سورنال دو طرفی قبل از اینکه کورتیزون مورد استفاده قرار گیرد بکار میرفت.

درمان طبی با داروهای خنثی کننده آدرنالین مانند دی بن آمین ورژتین فقط برای آماده ساختن بیمار برای عمل جراحی قبل از عمل بکار میرود. استعمال طولانی آن مشکل بوده و ممکن است خطرناک باشد بعضی از مصنفین با بکار بردن این دارو در طی چند ماه بزرگ شدن قابل توجه تومور را مشاهده کرده اند.

درمان منحصر بفرد برای تومور مغز سورنال جراحی است که عاقبت آن در این چند سال از طرفی با بکار بردن داروهای خنثی کننده آدرنالین قبل از عمل و استعمال کورتیزون نور آدرنالین و عصاره کورتیکوسورنال و مواظبت بیمار بعد از

عمل بهتر شده ولی معینا دو خطر عمده را باید در نظر داشت یکی افزایش ناگهانی فشار خون در حین عمل در اثر لمس تومور و آزاد شدن مقدار زیادی آدرنالین در جریان خون دوم کاهش فشار خون و کلاپسوس عروقی پس از عمل بابر داشتن تومور مغز سوراخ و حذف این کانون آدرنالین. قبل از عمل جراحی بخصوص در نزد آنهایی که دارای فشار خون دائمی هستند استعمال رژیم نهایت لزوم را دارد زیرا بهتر است که بیماران را با یک فشار پائین تحت عمل جراحی قرار دهیم. بنابراین بیماران یکساعت قبل از عمل جراحی ۲۵ میلی گرم رژیم از راه دهان و ۳ میلی گرم از راه داخل عضلانی تزریق خواهیم نمود در موقعی که جراح تومور را لمس میکند از راه ورید نیم میلی گرم رژیم تزریق خواهیم نمود بمحض برداشتن تومور در اثر کاهش آدرنالین خون فشار خون مریض سقوط کرده و بیمار مادچار به کلاپسوس قلبی عروقی میگردد و آن وقت باید بتزریق مقادیر زیاد آدرنالین و نور آدرنالین اقدام کرد: ۱۰ تا ۴ میلی گرم در روز فشار خون را هر نیم ساعت یکبار اندازه گرفته و مقدار آدرنالین را بنسبت آن منظم مینمائیم به مریض برای چند ساعت و یا چند روز بطور دائم محلول نمکی یا قندی همراه با نور آدرنالین از راه داخل وریدی تزریق می نمائیم. خودداری و قطع این تزریق حتی برای مدت مختصری سبب ظهور کلاپسوس قلبی و عروقی گردیده بطوری که گاهی مجبوریم که از راه استر نوم آدرنالین مستقیما داخل قلب تزریق نمائیم. بعضی از مصنفین نور آدرنالین را بر آدرنالین ترجیح میدهند زیرا اثرش طولانی تر بوده و با تزریق رژیم اثرش کاملا از بین نمیرود. گولدنبرگ (۱) محلولی از سرم گلوکز که دارای ۴ میلی گرم از نور آدرنالین است بکار میبرد. به نور آدرنالین باید افزودن و هیدراکسی امفتامین (۲) و هورمنهای کورتیکو سوراخ بشکل دز کسی کورتی-کسترون (۳) کورتیزون و عصاره گلی کورتیکو سوراخ باید افزود. بنابراین مواظبت بعد از عمل نهایت لزوم را دارد. و همکاری طیب و جراح لازم است معینا عمل جراحی هنوز خطیر است با اینکه نتایج فوری بعد از درمان ممکن است خوب باشد ولی فشار خونی

۱- Goldenberg

۲- hydroxyamphetamine

۳- desoxycorticosterone

که چندسال بعد از عمل عود میکند عاقبتش روشن نیست بنظر میآید در بیمارانی که فشار خون ناگهانی دارند عمل جراحی تو مورد درمان قطعی باشد. عاقبت فشار خونهای دائمی بعلت فئو کوروموسیتوم باید با قیاد احتیاط تلقی شود و عاقبتش شبیه فشار خونهای دائمی در اثر ضائیه کلیوی یکطرفه است. درمان جراحی فشار خون را بیماران عادی بطور موقت بازگشت میدهد ولی ماهها و حتی سالها بعد از عمل جراحی فشار خون مجدداً ظاهر میشود. هر قدر سن مریض بیشتر باشد و هر قدر فشار خون قدیمی تر باشد رجعت فشار خون بیشتر است. یکی دیگر از علل بازگشت فشار خون متعدد بودن تومور فئو کوروموسیتوم است که باید امتحانات بیولوژی را تکرار کرد. استثنائاً تومورهای مغز سوراخال بدخیم سبب متاستاز میگردند.

بالتیجه عاقبت فشار خون دائمی در اثر فئو کوروموسیتوم بمراتب وخیم تر از فشار خون ناگهانی است و همیشه باید در انتظار رجعت بیماری بود.

#### نتیجه:

در مقابل هر فشار خون خواه ناگهانی خواه دائمی خاصه در نزد جوانان تشخیص فئو کوروموسیتوم مطرح است.

در مقابل هر فشار خون دائمی همانطور که با امراض کلیوی فکر میکنیم باید بهمان نسبت فئو کوروموسیتوم را در نظر داشت آزمایش رژیترین مثبت پوشک را بامکان وجود بیماری مشکوک ساخته آنگاه آزمایش کاتکول آمین ادراری این شک را قریب به یقین میکند پنمور ترورپری توان (دمیدن هوا در عقب صفاق) بهترین وسیله تعیین محل تومور است. جراحی وسیله قاطع درمان در فشار خونهای ناگهانی بوده بشرط اینکه مواظبتهای قبل و بعد از عمل مانع بروز شوک و کلاپسوس قلبی و عروقی گردد. در فشار خونهای دائمی خاصه در نزد سالمندان با وجود برداشتن تومور مغز سوراخال باید انتظار رجعت فشار خون را داشت.



## مآخذ

- 1- BONNIN(H), Dubourg (G) . MORRETTI(G.) et PENE(P.)  
Pheochromocytome surrenal cure chirurgicale . consideration  
surl, E.C.G levolution par poussées et les sequelles Vasculaire et  
renales ,Press medical 1952, 60 1773, 1774.
- ۲- Bickel (G.) et Odier(J.) \_Genève- Rapports Presentés au XXIXe  
congrés Francais de Medecine .
- 3- GIRAUD(P), SALMON(M), BERNARD (R), ORSINI(A) HEURTE-  
MATTE (A) et RAYBAUD (C) la Semaine des hopitaux No 42...  
43 16, 1956, 2435' P-345
- GOLDENBERG (M), humoral and neurogenic Factors, Ciba Fonda-  
tion symposium.
- 5- LAROCHE (C) et REBOUL - la Semaine des hopitaux Ne 2413  
1353, S.P109

