

يك مورد جالب مييلوم متعدد

نقارش

دکتر یحیی پویا

استاد کرسی و رئیس بخش
بیماریهای خون

دکتر محمد زمانیان پور

دستیار بخش بیماریهای خون
بیمارستان رازی

سابقاً بیماری مییلوم متعدد جزو ناخوشی های کمیاب بشمار میآمد لیکن امروزه بواسطه آزمایش های دقیق خوشناسی و آزمایشگاهی در کلینیک به موارد بیشتری برخورد میشود عنوان مییلوم متعدد از سال ۱۸۷۳ بتوسط ماک و انتیر (۱) بیاد گارمانده و در سال ۱۸۸۹ کاهلر (۲) علائم بالینی بیماری را توصیف نمود و بسال ۱۸۰۰ رایت (۳) تومورهای متعدد پلاسموسیتی را از اشکال دیگر بیماری جدا ساخت. استفاره از پرتونگاری و الکتروفورز برای مطالعه تغییرات ضایعات منتشر استخوانی و کیفیت پروتیدهای خون و ادرار راه تشخیص را آسان نموده است ولی مهمتر از همه تحت نظر گرفتن بیمار و بررسی آزمایش های خونی و بخصوص بزل مکرر مراکز خون ساز از ابتدا تا مرحله انتهایی بیماری میباشد. مطالعه خون شناسی برای تشخیص نوع سلولی مییلوم حتی از آسیب شناسی ضروری تر و مفیدتر است.

بر حسب تعریف کلی مییلوم متعدد در نوع توصیفی خود عبارتست از نمو تومورهای متعدد در نقاط مختلف استخوان بندی که ناشی از پرولیفراسیون و هیپرپلازی غیر عادی دسته ای از عناصر سلولی مغز استخوان میباشد و در اکثر موارد این سلولها از سری پلاسموسیت و یا شبیه پلاسموسیت (پلاسموسیتوما و پلاسموسیتوماهای کاذب) هستند البته مییلوماهای میلوستیک و اریتروبلاستیک و مییلوبلاستیک و مگاکاریوسیترو انواع سلولی دیگر نیز وجود دارد. از لحاظ خون شناسی اهمیت بیماری کاهلر بیشتر از آن جهت است که میتواند به نحوی رابطه میان لوسمی ها و سرطان را آشکار سازد.

۱- Mack -Intyre

۲- Kahler

۳- Wright

هفتاد درصد موارد نزد جنس مذکر دیده میشود در بالغین و سالمندان (سن چهل بیالا) شیوع بیشتری دارد. در يك مقاله که به سال ۱۹۵۷ در مجله سالیانه طب داخلی آمریکا نوشته شده مؤلفین در طی ۹ سال ۵۷ مورد این بیماری را دیده اند که مبتلایان اکثرأ بین سنین ۵۰ و ۸۰ سال بوده و تعداد مردان بیشتر از زنان بوده است.

پورسانتاژ شیوع علائم بیماری را بشرح زیر خلاصه کرده اند.

علائم بالینی	علائم آزمایشگاهی	علائم پرتونگاری
درد ۷۷۰/۰	کم خونی ۹۱۰/۰	استئولیز ۶۸۰/۰
لاغری ۶۳۰/۰	افزایش سدیم تاسیون ۸۲۰/۰	شکستگی های -
بی اشتهائی و تهوع و	پروتئین اوری ۶۱۰/۰	پاتولوژیک ۴۸۰/۰
استفراغ ۲۶۰/۰	هیپر پروتیدمی و	استئوپوروز ۳۵۰/۰
طحال قابل لمس ۲۱۰/۰	تغییرات نسبت سرین به	
کبد قابل لمس ۱۹۰/۰	گلبولین ۵۵۰/۰	
اختلالات عصبی ۱۷۵۰/۰	افزایش ازت غیر	
	پروتئین ۳۴۰/۰	
	آلبومین بنس -	
	جونس ۳۴۰/۰	

چنانچه به علائم فوق موضوع تب و واکنش فرمل ژل مثبت و افزایش فیبرینوژن خون را در پاره ای از میلیوماها اضافه کنیم و بالاخره مطالعه تغییرات منحنی الکتروفورز کمک به تشخیص مینمایند.

تغییرات کیفی و یا کمی هر يك از علائم فوق چه در جهت افزایش و چه بسوی کاهش یکمده اشکال بالینی بیماری را موجب میشوند که بحث راجع به آنها در این مقاله زائد بنظر میرسد.

پرز رسمی شرح تشخیصی :

کم خونی در بیماری کاهلرامری شایع و رایج است. نوع آن نورموسیتیک

و نورمو کروم است. کم خونی بتدریج پیشرفت مینماید لوکوسیتوز خفیفی وجود دارد. گاهی کم خونی ممکن است هیپر کروم باشد و همچنین امکان دارد که میلویتوز و یا اریترو بلاستوز خفیف مشاهده شود. وجود تعداد پنج الی ده درصد پلاسموسیت را در جریان استقرار بیماری در خون طبیعی میدانند. اصولاً در موارد عادی در خون پلاسموسیت وجود ندارد چنانچه تعداد کمی از آن در خون مشاهده شود بنام سلول تحریکی (۱) نامیده میشود مثلاً در جریان بعضی بیماری های عفونی حاد و مزمن این امر امکان پذیر است ولی البته موقتی و زود گذر است. برای مثال جدولی که ملاحظه میشود موضوع حضور پلاسموسیت را در خون روشن میسازد:

عفو نت های مزمن	عفو نت های حاد
ضایعات سیفیلیسی	سر خچه
ضایعات سلی	سر خک
بیماری هوچکین	آبله مرغان
روماتیسهای مزمن	منو نوکلتوز عفونی
اولسهای واریسی	هپاتیت اپیدمیک
	سیروزهای کبدی
	بیماریهای سرم و تظاهرات آلرژیک
	روماتیس حاد مفصلی

در باره ای موارد مخصوصاً در روئولهای شدید و یا سیروزهای سخت کبد ممکن است تعداد پلاسموسیت به پانزده الی بیست و پنج درصد برسد. با آزمایش های بیوشیمی دقیق که بعمل آمده بنظر میرسد که در اینگونه موارد فعالیت پلاسموسیتی برای تولید آنتی کور و ترشح گلوبولین ها باشد. سیتوپلاسم پلاسموسیت مرکب است از ریونو کلتوپروتید (۱) و علت بازوفیلی شدید سیتوپلاسم مانند سلولهای سری قرمز بعلمت تراکم این مواد است بعلاوه حالت بنفش و قرمزی مخصوصی که مشخص رنگ

سیتوپلاسم پلاسмосیت است مربوط به وجود مواد دیگری از قبیل موکو پروتید (۱) (گلیکومو کو گلوبولین ها) میباشد.

این مواد در برخی پلاسوسیتها خیلی فراوان است که عده ای بآنها نام پلاسوسیت برافروخته (۲) داده اند. بطور کلی در تمام مواردی که واکنش پلاسوسیتی در کار است مترادفاً گلوبولین های پلاسمائی بخصوص در مییلوم متعدد نوع پلاسوسیتی افزایش مییابد. گاهی متاستاز سرطان در مغز استخوان موجب واکنش پلاسوسیتی میشود که در این صورت تشخیص بامییلوم متعدد قدری مشکل است. توأم بودن مییلوم متعدد همراه با حالت لوکوزی و یاسوب لوسمی مییلو بلاستی و یاریترو بلاستی و پلاسوسیتی و همچنین میلوسیترا در موارد کمیاب ذکر کرده اند. مارشال (۳) فرانسوی شرح حال مییلوم متعدد را بالوسمی - مییلو پلاسوسیترا (۴) تأیید کرده است. آز گود (۵) و سایر مؤلفین آمریکائی در باره لوکوز پلاسوسیترا چه بطور جدا گانه و چه در مراحل نهائی بیماری کاهلر مطالعات جالبی بعمل آورده اند. بطور کلی این بیماری از جمله سرطانهای است که مانند کلروم (۶) و لوکوسار کوما توز (۷) و میکوزیس فونگوئید (۸) و غیره روابط و بستگی زیادی با لوکوزها دارد حتی عده ای از خون شناسان ضمن مطالعه هیستوتوز (۹) رده های مختلف بافت خون ساز و مشاهده اشکال بینایی تومور بدخیم خون ساز و لوکوزها سعی دارند منشاء و طبیعت واحدی را بین آنها ثابت نمایند. بعنوان شاهد روابطی که مییلوم متعدد و کلروم با لوکوز دارند بیان میکنم:

البته در مییلوم ضایعات منحصرراً مغز استخوانی و ندولار بوده و تخریب استخوان وجود دارد و در اکثر موارد فرمول خون لوسمیک نیست و متقابلاً قبول داریم که ضایعات لوکوزی در تمام اعضاء خون ساز و یا عبارت کلی در تمام بافت های مزانشیماتو پراکنده بوده و فرمول خون اکثرراً لوسمیک و ضایعات استخوانی وجود ندارد معیناً

۱- Mucoprotide

۲- Pl. flammé

۳- G. Marchal

۴- myélo- plasmocytaire

۵- Osgood

۶- Chlorome

۷- leucosarcomatose

۸- Mycosis fongoide

۹- Histogénése

با تمام نشانه‌های مشخصه فوق شرح حالپائی ذکر شده که میلووم متعدد همراه با ضایعات احشائی و فرمول خون لوسمیک توأم بوده است و همچنین برخلاف معمول عده بیشماری از لوکوزهای آلوسمیک دیده میشود که مدتها انفیلتراسیون لوکوزی در قسمت‌های محدودی از مراکز خونساز بصورت کریپتولوکوز محدود و یا بهتر بگوئیم لوکوبلاستوم تکوین مییابد و بالاخره توأم بودن لوکوز و استئوپوروز امر نادری نیست. عده‌ای از میلووما توأم باد کالسیفیکاسیون منتشر استخوان میباشند و بشکل خاصی که ویسناخ (۱) آنرا میلووماتوزد کالسیفیانت منتشر بیان نموده نامیده میشوند. در این حالت پرولیفراسیون سیستماتیزه میلووماتوز همراه باد کالسیفیکاسیون منتشر است و باز هم بین لوکوزهای همراه استئوپوروز و میلوومهای منتشر حدفاصل دیگری وجود دارد که بنام میلووز استئومالاسیک گیشاو بوخو (۲) (۱۹۳۶) ذکر میشود. در بیماری اخیر علاوه بر تغییر شکل شدید استخوان بندی علائم پرتونگاری عیناً مانند استئومالاسی و کالسیفیکاسیون منتشر و شکستگی‌های پاتولوژیک نشان میدهد لیکن در این حالت کلسیم خون طبیعی و پروتئین اوری نیس جونس وجود ندارد. مشی بیماری سریع و معمولاً بعد از چند ماه بیمار تلف میشود. مطالعه خون شناسی هیپرپلازی میلوئید منتشر و گاهی هیپرپلازی و متاپلازی میلو بلاستیک را نشان میدهد وضع خون این بیماران در مراحل پیشرفته بصورت لوکوز حاد میلو بلاستیک است بنابراین میلووز استئومالاسیک از یکطرف خویشاوندی بالو کوز حاد دارد زیرا دارای ضایعات منتشر مغز استخوان میباشد و از طرف دیگر خیلی شبیه به میلووماتوزد کالسیفیانت منتشر میباشد که خود این بیماری در عین حال جزو میلووم متعدد شناخته شده است و یا باصطلاح خون شناسی ماهیت سلولهای پرولیفرانت میلووز استئومالاسیک بیشتر از نوع میلو بلاستیک ولی در میلووماتوزد کالسیفیانت منتشر از رده پلاسوسیتی میباشد و بارز نظر گرفتن اینکه گاهی میلوومهای متعدد میلو بلاستیک وجود دارد بنابراین میتوان ادعا نموده که میلووم متعدد از جنبه کلی خون شناسی روابط صمیم با کولوز و احیاناً پتانسیل و ماهیت لوکوزی خود را همیشه دارا است.

۱- Weissenbach

۲- myélose ostéomalacique de Bouchvt et Guichard

مارشال توانسته است میلوم متعدد را از ابتدا که مرحله رتیکولر و همو هیستو بلاستی است مطالعه نماید و علاوه بر آن امروزه مبداء رتیکولری سیتوژنرسی پلاسموسیت مورد قبول عامه است. مسئله همبستگی میلوم متعدد ولو کوز نیز از لحاظ نوزولوژی جالب است بدین معنی که هر دو از مغز استخوان سرچشمه گرفته و بتدریج اسکلت را فرا میگیرند و با علم باینکه عده ای از کلرومها بانوع سلولی مختلف تظاهر میکنند چنانچه مثلاً میلوم متعدد میلو بلاستیک را با کلروم نوع میلو بلاستیک مقایسه کنیم قرابت این دو بیماری بیشتر به ثبوت میرسد. در جدول متن سعی شده که با جمع آوری برخی علائم افتراقی میلوم متعدد را با سایر امراض مشابه از نظر پرتونگاری تشخیص افتراقی دهیم.

بطور خلاصه چنانچه ما مبداء واحد ژنر رشته های مختلف سلولهای خونی عقیده مند باشیم و در ضمن حالات بینایی بیماری های و خیم خونی و اشکال استحالهای برخی از آنها را مطالعه نمائیم مسئله خویشاوندی هموپاتیهای سرطانی قدری روشن میشود و عبارت دیگر رابطه دو طرفی زیر تفسیر میگردد.

تومور بدخیم نسج خون ساز \longleftrightarrow حالت لوکوزی

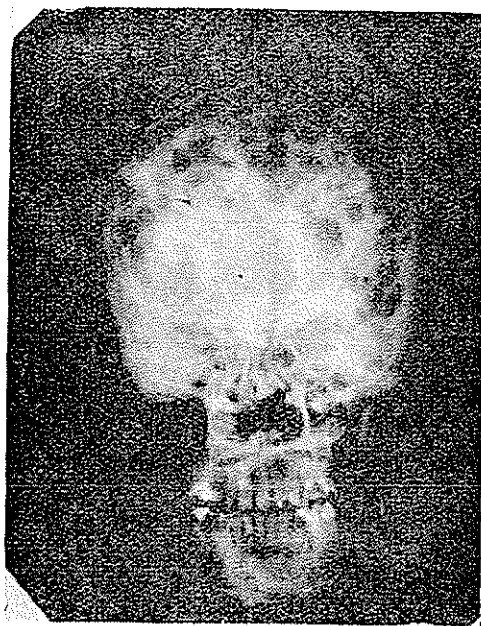
مطالعه مغز استخوان در میلوم متعدد اساس تشخیص است. در بزل ساده

استخوان بغلت نرمی و کالسیفیکاسیون سوزن براحتی فرو میرود. بهتر است که بزل را در اطراف ضایعه استخوانی و نسج نرم تحلیل یافته انجام دهیم. میلوم متعدد در نوع عادی خود پلاسموسیتومویا پسودوپلاسموسیتوم را نشان میدهد. تعداد عناصر طبیعی مغز استخوان فوق العاده کاهش یافته و بجای آنها افزایش سلولهای رتیکولر و سری پلاسموسیتور (هموسیتوبلاست - پلاسموبلاست - پرو پلاسموسیت - پلاسموسیت بالغ) مشخص است و عده زیادی سلولهای دژنره پلاسموسیتی از قبیل سلولهای تورک و موت (۱) نیز در بین توده های سلولی سرطانی بچشم میخورند اصولاً در برابر سلولهای مشخص پلاسموسیتی فراگیری سلولهای سرطانی که گاهی تشخیص نوع آنها بسیار مشکل است فراوان دیده میشود و در این صورت فقط مطالعه زمینه و متن گسترش میتواند این

سلولهارا بحساب سلولهای آنارشی پلاسموسیتز معرفی نماید. گرچه پلاسموسیتوز ویپسودوپلاسموسیتوز نوع بسیار شایع بیماری است ولی در برخی حالات اشکال گوناگون سلولی (۱) وجود دارد که خون شناسان برحسب برتری و انتشار (۲) مییلومهار از نظر سیتولوژی به مییلومهای میلوسترو و لنفوسیترواریترو بلاستیک و یا مگاکاریوسیتز و غیره تقسیم بندی مینمایند.

ابسترو استیون:

مطالعه این شرح حال و کلیشه‌های آن از آن نظر جالب است که بیمار ما



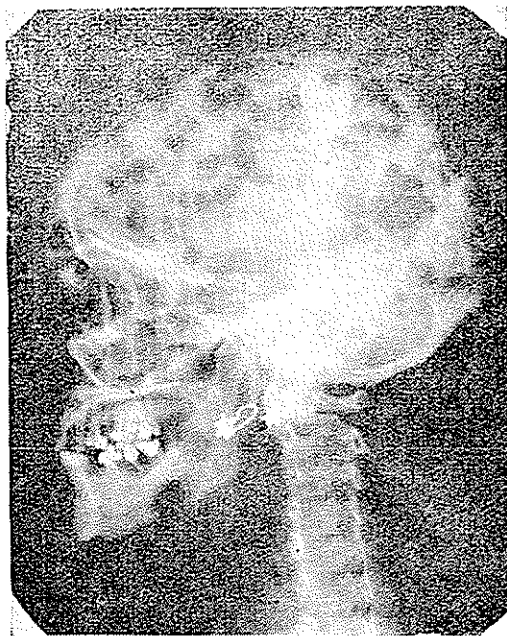
چندان از لحاظ علائم غنی نبوده ولی بعکس از لحاظ ضایعات استخوانی فوق العاده جالب و حتی در نوع خود بی نظیر است:

حبیبه - داود ۳۸ ساله اهل عراق شغل خانه‌داری مدت یکسال است که بایران آمده و ساکن تهران است. ازدواج کرده و شش بچه دارد که بنا باظهار خودش شوهر و بچه‌هایش سالم اند. سابقه سقط جنین ندارد. باشوهر خود فامیل نیست. پدر و مادر

و پنج برادر و خواهر دارد که سالم اند. در سابقه خانوادگی ابتلاء به امراض وخیم و سرطان را ذکر نمیکنند. اعتیادات مضره ندارد. در سابقه خود ابتلاء بیماری‌هایی که از نظر مرض کنونی ارتباطی داشته باشد خاطر نشان نمیکنند.

بعلت سردرد سمج و دردهای مبهم و منتشر استخوانی و پریدگی رنگ و سستی وضعف و لاغری و پیدا شدن چند غده در سروپیشانی بیخس بیماری‌های خون مراجعه و در تاریخ ۳۸/۴/۶ بستری شده است.

بیمار در تاریخ ۳۸/۸/۵ بعد از تقریباً چهار ماه بستری شدن بعلت کاشکسی و



شکستگی‌های متعدد استخوانی و خونریزی در تابلوی اورمی حاد در گذشت.

در بدو ورود بیماری است کم خون و ناتوان. دردهای استخوانی و سردرد شدید دارد که بامسکناات معمولی بهبود پذیر نیست. سه غده کوچک باندازه گردو و فندق در قسمت جلوی سر دیده میشود که قوام آن نرم و شیشه لیپوم بوده و چسبندگی به پوست ندارد تب مختصر و گاهی درجه حرارت بین ۳۸/۵ و ۳۸/۵ نوسان دارد.

غدد لنفاوی بزرگ نیستند طحال و کبد بدست نمیخورد تا آخر فوت بیمار بزرگی غدود کبد و طحال محسوس نشد. در ملامسه و فشار استخوانها و اطراف غدهها احساس درد شدیدی میکند. در مدت چهار ماه بستری بودن بتدریج وضع بیمار رو بوخامت نهاد، غدههای فراوانی باندازههای متفاوت در سرو بدن او ظاهر شد. شکستگیهای متعددی در هر دو استخوان ترقوه و دندهها و استخوان پروانه پای چپ و راست پیدا شد. دردها فوق العاده شدید شدند. تب و کم خونی بتدریج شدت پیدا کرد بیمار چندین بار دچار استفراغ و اسهال شدید گردید. عطش فراوان دارد. زبان قرمز و متورم. بعلت وجود تومور در پیشانی و حذقه چشم اگزو قتالی پیدا شد درمان با ترا نسفوزیون و مسکنات قوی و رادیوتراپی اثرات تسکین موقتی داشته و بیماری مشی خود را ادامه داد تا به مرگ بیمار منتهی گردید.

خلاصه آزمایش هایی که برای تشخیص قطعی بیماری بعمل آمد بشرح زیر

است :

پونکسیون استرنال برخلاف انتظار در مراحل اولیه پلاسموسیتوم و یاواکش پلاسموسیتی نشان نداد. فرمول خون بجز يك كم خونی هیپو کروم نکته جالب نداشت. الکتروفورز دو بار بعمل آمد در تاریخ ۳۸/۵/۲۰ افزایش آلبومین و گلبولینهای آلفایک و آلفادو و بتایک و بتادو را نشان میدهد ولی گاما گلبولین کاهش یافته است. کل پروتید خون صد گرم در لیتر. در تاریخ ۳۸/۷/۲۷ آلبومین کم شده و همچنین گلبولین گاما کاهش یافته است گلبولین آلفایک و آلفادو و بتایک و بتادو افزایش دارد. کل پروتید خون ۹۶ گرم در لیتر. فسفاتاز آلکالین چند بار آزمایش شد و در حدود ۶ و واحد بود انسکی است. از ادرار مکرر آزمایش بخصوص از نظر پروتید بنس جونس بعمل آمد ولی همیشه منفی بوده است. سدیماتاسیون در هر بار که آزمایش شد بالا و بین ۳۸ و ۳۰ میلیمتر در ساعت اول نوسان دارد. آلبومینوری تر اس. اوره خون چندین بار آزمایش شد و طبیعی است. در معاینه ژینکولوژی عارضه ای نداشت در توشه رکتال توموری لمس نشد. غده تیروئید اختلالاتی نشان نداد بطور خلاصه

معایناتی که مکرر و روزمره از بیمار بعمل می آمد سرطان احشائی خاصی را آشکار نمیسازد.

در تاریخ ۳۸/۴/۲۹ نتیجه پونکسیون مغز استخوان چنین است. سلولاریته مغز استخوان کمی از حدود طبیعی کاهش یافته مختصر واکنش اریتروبلاستی دارد. واکنش پلاسموسیتی ندارد لیکن تعداد مختصری سلول غیرطبیعی که در ماهیت آن بحث بود مشاهده شد.

در تاریخ ۳۸/۵/۱۶ تحت شماره ۳۲۴۲۴ جواب بیوپسی استخوان که از ترقوه برداشته شده بود چنین است:

در آزمایش ریزینی در خارج نسج فیبرو و کم سلول. در داخل قطعات کوچک و بزرگ استخوانی و غضروفی. بین این قطعات را نسج همبندی شل و خیزداری اشغال کرده که بعلت خیز فاصله سلولها از همدیگر زیاد شده است. در بعضی نقاط سلول استئو کلاست دیده میشود. تشخیص تیغه استخوانی بانشانه مختصر خرابی استخوان.

توضیح: بیوپسی برای تشخیص قطعی باید از محل ضایعه برداشته شود. در تاریخ ۳۸/۶/۲۵ از استخوان نازک نئی که شکستگی داشت عمل جراحی بعمل آمد و از مغز استخوان مستقیماً ابتدا چند گسترش (۱) تهیه شد که پس از مطالعه خونشناسی تشخیص پلاسموسیتوم و پسودوپلاسموسیتوم متعدد تأیید شد و استخوان و مغز استخوان برای بیوپسی بدانشکده پزشکی ارسال شد. جواب بشماره ۳۲۷۸۸-۳۸/۶/۳۱ چنین است.

۱- قطعات استخوانی اغلب خورده شده و بین این قطعات نسج همبندی شل دیده میشود که در بعضی قسمتها دارای مقداری پولی نوکلئر و عروق نئوفورمه ای میباشد.

۲- مناطق بزرگ که از سلولهای با پروتوپلاسم قرمز و هسته درشت گرد با کروماتین تکه تکه کناری شبیه چرخ درشکه تشکیل شده. این سلولها خیلی متراکم

بوده و مقدار کمی ساختمان رگهای کوچک در وسط خود دارد. در بعضی نقاط مناطق وسیع خیز و خونریزی در وسط بافت مشاهده میشود

تشخیص پلاسموسیتوم. آیا بیمار از نظر کلینیکی مشکوک به بیماری کاهلر نیست؟

قبل از رادیوتراپی همیشه فرمول خون بیمار غیر از یک کم خونی هیپوکروم چیز غیر طبیعی نداشت بعنوان نمونه فرمول خون در تاریخ ۳۸/۴/۲۳ گلبول قرمز دو میلیون - سفید پنج هزار سگمانته نوتروفیل ۸۴۰/۰ - ائو ۲۰/۰ - منوسیت ۶۰/۰ - لنفوسیت ۸۰/۰ - همو گلوبین ۲۰/۰ فرمول خون چندبار که پس از رادیوتراپی تومورها بعمل آمد پلاسموسیتوز نشان میدهد. بعنوان نمونه فرمول خون در تاریخ ۳۸/۷/۲۰ پس از پنج جلسه رادیوتراپی گلبول قرمز دو میلیون و صد هزار - سفید ۹۸۰۰ - سگمانته نوتروفیل ۵۶/۰ - پلاسموسیت ۱۴۰/۰ - منو نوکلتر ۸۰/۰ - منوسیت ۱۵۰/۰ - لنفوسیت ۷۰/۰

نتیجه رادیوگرافی که چندبار انجام گرفته و از تمام استخوانهای بدن عکس برداری شده بشرح زیر است و کلیشه های رادیوگرافی فوق العاده جالب و تعداد حفرات بسیار زیاد است :

در جمجمه تصاویر حفره ای خیلی زیاد مشاهده میشود که شباهت به میلیوم متعدد دارد. در رادیوگرافی قفسه صدری آثار شکستگی در وسط هر دو استخوان ترقوه وجود دارد. در روی بعضی از دنده ها لکه های کوچک کم و بیش مشخص و آثار چند شکستگی مشاهده میشود در استخوان پروانه چپ و راست شکستگی وجود دارد. در روی لگن نیز تصاویر حفرات وجود دارد. تمام این نشانه ها متحمل است که مربوط به میلیوم متعدد باشد.

Référence

1- American Journal of medecine No2 1957.

malignant lymphoma and lymphatic leukemia associated with myeloma- type serum protéins

H.A. Azar E.F Osserman

2- Annals of internal medecine No 6 1957

multiple myeloma: Diagnosis and management in a series of 57 cases

- by John kenny and william Moloney
- 3- Jean Bernard (maladies du sang)
 - 4- Bessis (traité de cytologie sanguine)
 - 5 - les altérations osseuses diffuses au cours des myélomes et des myéloses leucémiques et aleucémiques (sang 1942)
 - 6 - Contribution á l'étude anatomo - clinique et biologique des myélomes multiples des os (thèse 1938 Paris)
 - 7- multiple myelome (Magnus) acta .med . Scandinavia
 - 8- maladie de kahler á type de myélose en nappe (sang) Marchal 1944
 - 9- Snapper maladies osseuses (Masson édi 1938)
 - 10 - sur la myélomatose décalcifiante diffuse-Weissenbach 1938 -
Bullet. soc medí des Hôp. de Paris

Résumé

nous avons observé un cas très intéressant de myélomes multiples présentant les symptômes suivants :

- 1- les douleurs osseuses sont atroces et ne sont pas calmées avec les calmants usuels et la malade durant pendant toute la durée de sa maladie la malade anémique et asthénique présentant une température oscillant autour de 38°-39°
- 2 - la radiographie révèle ostéoporose généralisée avec des lacunes criblant le crâne, la clavicule, les côtes, les vertèbres , la bassin et les épiphyses des os longs au point de vue des lacunes . la radiographie du crâne et du bassin sont tout a fait intéressants. en outre la radiographie révèle des fractures, des clavicules et des dernières côtes .
- 3- on ne trouve pas de protéine Bence - Jones dans les urines.
- 4- le protide sanguine est augmentée et le rapport albumine . globuline est inverse et il y a l'augmentation des globulines α et β l'électrophorèse
- 5- á la ponction sternale le champ microscopique médulaire est bourré de plasmocyte .
- 6- la biopsie aussi démontre plasmocytome ou la maladie de kahler.
« clinique des maladies sanguines de la faculté de médecine de Téhéran »