

انکو نتینانتیا پیگمانتی (۱)

تعارف

دکتر ملکی دکتر محقق یزدی دکتر رواقی
 استاد کرسی و رئیس بخش دانشیار کرسی پوست و آمیزشی رئیس درماتگاه پوست و آمیزشی
 پوست و آمیزشی بیمارستان رازی بیمارستان رازی بیمارستان رازی

بیماری کمیابی است و نخستین بار در ۱۹۲۶ بوسیله بلوک (۲) و سپس سولزبرگر (۳) در ۱۹۲۸ چهار مورد این بیماری را دیده است و پس از مدتی نگله (۴) خانوادگی بودن این بیماری را یاد آوری نموده است.

در ۱۹۳۸ سولزبرگر و گروهی از کارشناسان پس از مشاهده ۸ مورد از این بیماری و وجود آسیب‌ها و لکه‌های رنگین غیر منظم و نامرتب روی پوست تنه و اندامهای بیمار این بیماری را انکو نتینانتیا پیگمانتی نام نهادند.

این بیماری بیشتر در جنس زن و نزد بچه‌های کوچک و گاهی در هنگام تولد دیده می‌شود لکه‌های زرشکی رنگ بطور نامنظم در تنه و اندامها با نواقص مادرزادی اکتودرم (۵) همراه می‌باشد.

آغاز بیماری - اختلالات پوستی گاهی در هنگام تولد وجود داشته و یا مدت کمی پس از دنیا آمدن آغاز می‌گردد و آسیب‌های رنگین در برخی از موارد پس از آسیب‌های جسمانی و یا درمیت‌های لیکنوئیدی (۶) ظاهر می‌شود چنانکه مالبر از ۳ بیمار مبتلا را که معرفی نموده است يك نفر هنگام تولد دارای آسیب‌های وزیکولی بوده که پس از بهبودی وزیکولها پیگمانتاسیونهای خطی بجای مانده است - بیماری

۱- Incontinentia pigmenti

۲- Bloch

۳- Sulzberger

۴- Naegeli

۵- Familial ectodermal defects

۶- Lichenoid dermatitis

دیگری که هنگام تولد دارای آسیب‌هایی بردست و پاها بوده است و پس از ۴ روز تمام بدن را فرا گرفته متعاقباً آسیب‌های هیپرکراتوتیک (۱) که شبیه به خالهای اپیتلیال (۲) بوده پدیدار شده و رفته رفته شکل حقیقی بیماری را بخود گرفته است. چنانکه گفتیم آسیب‌های ماکولی پس از یک اریتم اولیه هنگام تولد و یامدت کمی پس از تولد همراه با پاپولهای لیکنوئیدی و تاوول بطور نامنظم و یانواری شکل پیداشده و سپس شکل حقیقی بیماری که پیگمانتاسیون است بخود میگیرد و معمولاً بیماران در این مرحله آخر بیماری بیزشک مراجعه مینمایند فرانکلن (۳) از ۲۹ بیمار مبتلا که معرفی نموده است ۲۶ نفر آنها زن بوده و در ۱۱ نفر بیمار آسیب‌های پوستی و دو بیمار آسیب‌های رنگین را هنگام تولدشان ذکر نموده است در ۶ نفر از بیماران نامبرده اختلالات چشمی مادرزادی مشاهده کرده است یادآوری نموده‌اند که اختلالات مادرزادی دیگر از قبیل آلوسپی (۴) بیماری‌های مادرزادی دل اختلالات موئی و دندان‌نی - فلج - صرع (۵) بندرت نزد این بیماران دیده شده است.

بافت‌شناسی - در مرحله نخست وزیکول درون اپیدرمی وجود دارد که توأم با ارتشاخ سلولی از سلولهای لنفوسیت و ائوزینوفیل و لوکوسیت‌های چند هسته‌ای در طبقه درم میباشد در آنگونه درون وزیکول نیز تعدادی سلولهای ائوزینوفیل دیده میشود. در مرحله بعدی آسیب‌شناسی شبیه به خالهای اپیتلیال میباشد.

در مرحله آخر بافت‌شناسی کم‌شدن و یا از بین رفتن ملانین در قسمت زیرین اپیدرم و پیدا شدن تعداد زیادی از سلولهای ملانوفور (۶) در قسمت فوقانی ناحیه کوتیس (۷) میباشد و بعقیده سولزبرگر ملانین از اپیدرم به طبقه کوتیس پیش آمده است - دوپار آکسیون (۸) در طبقه کوتیس منفی بوده و تشکیل پیگمان در کوتیس دیده نمیشود و همین موضوع موجب تشخیص این بیماری از خالهای آبی و مانگولین میباشد.

۱- Hyperkeratotic

۳- Franklin

۵- Epilepsia

۷- Cutis

۲- Epithelialnevus

۴- Alopecia

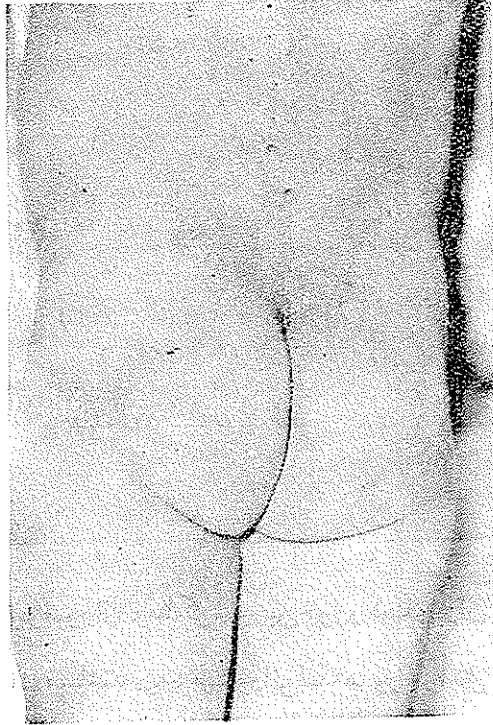
۶- Melanophores

۸- Dopa-reaction

علت - علت بیماری نامعلوم است .

هبر (۱) علت بیماری را اثر ویروس مخصوصی در هنگام آبستنی مادر بیمار میدانند.

فیندلای (۲) يك مورد از این بیماری را نزد دختر بچه ای مشاهده نموده و متذکر شده است که این بیماری باقی مانده يك اسکلرودرما قطر ه ای و نواری شکل موقتی (۳) نوزادان میباشد و این بیمار با درمان کورتیزون بهبودی یافته است .



خ - ش ۲ ساله اهل وسا کن ساوه .

علت مراجعه - بعلت پیدایش لك های تیره پوست بدن مراجعه نموده است.

مدت بیماری - پیدایش لك های رنگین از ۶ ماهگی بوده است بدین ترتیب

که ده روز پس از تولد پوسته پوسته هایی در انگشتان و قوزك ها و سایر نقاط بدن پیدا

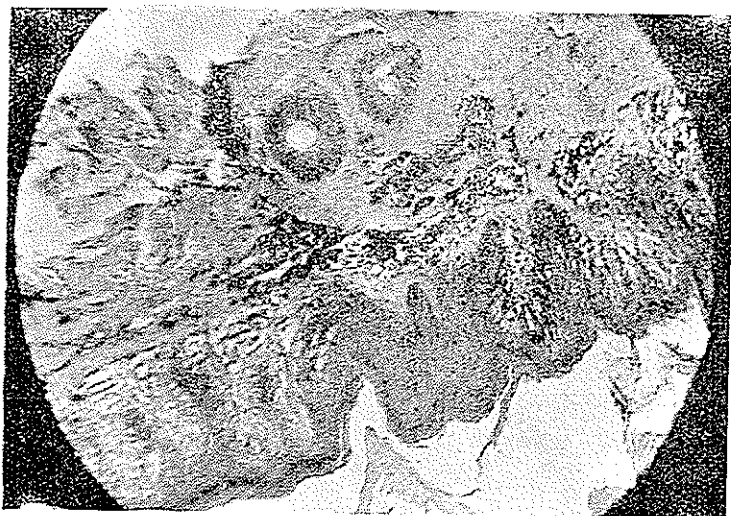۱- Haber

۲- Findlay

۳- Transitory guttate and Bandlike scleroderma

کرده و پس از چند ماه تبدیل به لکه‌های رنگین شده و رفته رفته پیشرفت نموده است.

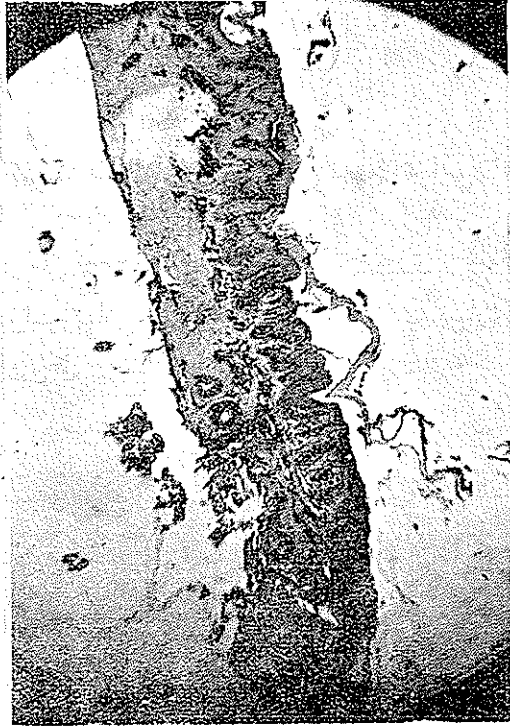پیشینه خانوادگی - پدر بچه گروه‌بان ارتش است که سالم بنظر میرسد - مادر طفل سالم است و یک دختر بچه ۴ ساله دارد که از ۸ ماهگی بهمین بیماری مبتلا گردیده و هنوز بهبودی نیافته است .
اینک بچه ایست با وضع مزاجی خوب و گندمگون که بر سطح بدن بویژه لب و



ناحیه مفصل کوکسیو فمورال و ساکره و چین خوردگیهای ران لکه‌های که از لحاظ رنگ و شکل مختلف میباشند دیده میشود این لکه‌ها در مراحل نخست پیدایش سرخ روشن بوده و آهسته آهسته تیره و خرمائی رنگ شده است این لکه‌ها برجسته نبوده و خارش ندارند و در بعضی نقاط همراه با پوسته پوسته میباشند.

بافت‌شناسی - شماره ۲۹۹۳۹ مورخه ۳۷/۷/۲۲ در آزمایش ریزینی بافت ارسالی ساختمان پوست دیده میشود اپیدرم طبقه شاخی ضخیم است طبقه بازال بعضی نقاط به پیگمان ملانین آغشته است کرتهاى انترپاپیلر مرتب مامبران بازال سالم است درم از دستجات کلاژن زیاد ساخته شده است در قسمت بالائی درم توده‌هائی از پیگمان

ملانین داخل ملانوفورها و خارج آنها مشاهده میگردد .
 تشخیص - هیپر کراتوز اپی درم و انفیلتراسیون شدید ملانین در قسمت فوقانی
 درم (۱)



1 - Diage. Hyper keratose dermique et infiltration de melanine dans
 Portion superieur de la derme