

تحولات مسئله شبکه‌های فلزی زیر پریوست *

تأارش

دکتر محمود کلانتری

دقیقه ۵ :

بطوری که همکاران گرامی میدانند ساختن دندان مصنوعی متضمن مشکلات فراوانی است بطوری که تقریباً میتوان گفت قبول ساخت یک دست دندان و جلب رضایت بیمار از هر جهت در بعضی موارد بسیار دشوار میباشد، چه بسا بیمارانی که چندین دست دندان در چندین مرحله ساخته و با پرداخت پول زیاد از داشتن دندانی که کاملاً قابل استفاده باشد محروم مانده اند این عده از بیماران دارای نواقص استخوانی فك (بخصوص فك اسفل) هستند و این نقص دندان پزشك را هر چه هنرمند باشد از جلب رضایت بیمار باز میدارد.

لکن پیدایش این تکنیک یعنی شبکه‌های فلزی زیر پریوست (۱) بما فرصت میدهد این نوع بیمارانی را که نسبت به دندانپزشك بدین بوده اند از هر جهت راضی سازیم.

با این جراحی کوچک و برقراری شبکه فلزی روی استخوان فك بیمارانی که دارای قدرت مالی باشند میتوانند دارای دندانهای ثابت گردند که درست مثل دندانهای طبیعی از آن استفاده نمایند و همچنین برای بیمارانی که قدرت مالی کافی ندارند و دندان ثابت نخواهند، میتوان دندان غیر ثابت ساخت که از هر جهت بر راحتی و رضایت کامل از آن استفاده نمایند.

* De l'évolution du probleme des implants metalliques sous -pèrioste
 ۱-Des implants Metalliques sous - périoste



ترقیات و پیشرفت‌هایی که در تحول و تکمیل این صنعت دقیق و ظریف حاصل شده نتوانسته است بدینی بعضی از جراحان را که بابتی اعتمادی بآن نظر میکنند رفع نماید و علت آن تضاد ظاهری است که بین نحوه عمل و طریقه اجرای آن باشناخته‌های بیوتکنیک مورد قبول اهل فن وجود دارد.

آنچه در این مسئله مهم است دانستن راه‌های فنی مخصوصی است که تا بحال ب نتیجه‌های درخشانی رسیده و گرنه بسیارند جراحانی که با عدم موفقیت مواجه شده‌اند.

طریقه‌هایی که این دسته انتخاب کرده اند هر کدام یاد ر نتیجه عدم تجربه و یا بعلمت اشتباهات فنی بنا کلمی منتهی شده و ماسعی میکنیم زیلا بطور خلاصه در انتهای این مقاله بآنها اشاره نمائیم.

اصطلاح شبکه‌های فلزی زیر پر پوست بوسیله دکتر پارانت (۱) در مجله این فرمیشن دانتر (۲) در ژوئن سال ۱۹۵۲ طرح شده است این اصطلاح در آمریکا هم مورد قبول واقع شده و همچنین در بعضی کشورهای دیگر اهل فن آنرا استعمال میکنند. باید دانست که تکنیک‌های مختلف روی جراحی‌های فك اسفل نزد اشخاصی که بکلی دندانهای آنها ریخته نتایج بهتری داده است و حال اینکه همین جراحی‌ها و همچنین تکنیک‌ها در باره دندانهای فك اعلی نتیجه‌هایی داده که کمتر درخشان بوده‌اند و بطور کلی جراحی آن مشکلتر است، البته نباید فراموش کرد که فائده این جراحی هم در باره فك اعلی کمتر است زیرا دندانهای مصنوعی معمولی هم از لحاظ رفع احتیاج و هم از لحاظ جمال شناسی جای آنها را میگیرند.

در آمریکا این قالب‌ها از فلز ویتالیموم (۳) بصورت شبکه‌هایی باسیمهای نسبتاً عریض تشکیل شده‌اند که میتوان گفت چهار ستون محوری مصنوعی دارند که باید

دندانهای مصنوعی روی آن تعمیر و سوار شوند ضمناً شکل این دندانها و محل قطعی آنها را تعیین می کنند. متخصصین آمریکائی برای این شبکه ها رجحان بیشتری قائلند زیرا از يك طرف از لحاظ انتقال قوه و مقاومت در مقابل فشارهای گوناگون بهتر ایستادگی میکنند و از طرف دیگر سطح اتکاء و تماس آنها روی استخوان فك های بیشتر است. باید دقت کرد که این سیمها از ضخیم نباشند که مانع جوش خوردن و بهم رسیدن دولب لثه ها شوند و همچنین زیاد نازک نباشند که تغییر شکل بدهند.

مسئله تشکیل شبکه ها و ساختمان هندسی آنها مسئله قابل اهمیتی است و باید دقت کرد که حاملهای منتج قوا هر کدام در جهت سیم بعدی نقل شوند هر قدر سطح این شبکه ها وسیع تر باشند ممکن است از ضخامت سیم های تشکیل دهنده آنها بهمان نسبت کاست.

جنس آلیاژ این شبکه ها هم قابل دقت است کافی است که فلز آن غیر قابل الکترولیز (۱) و بقدر کافی مقاوم و سخت باشد. بعید نیست فلزهای دیگری هم غیر از ویتالیوم برای ساختن این شبکه ها خوب و مناسب باشند ولی اگر مادر باره و ویتالیوم توضیح میدهم بعلت آنست که تجارب نسبتاً متعددی روی آن انجام گرفته چه در جراحی استخوانها و چه در جراحی های فکی و کلیه این تجارب بمانشان داده اند که ویتالیوم فلزی است که از هر لحاظ میتواند خواسته های تکنیک و بیوتکنیک را تأمین کند.

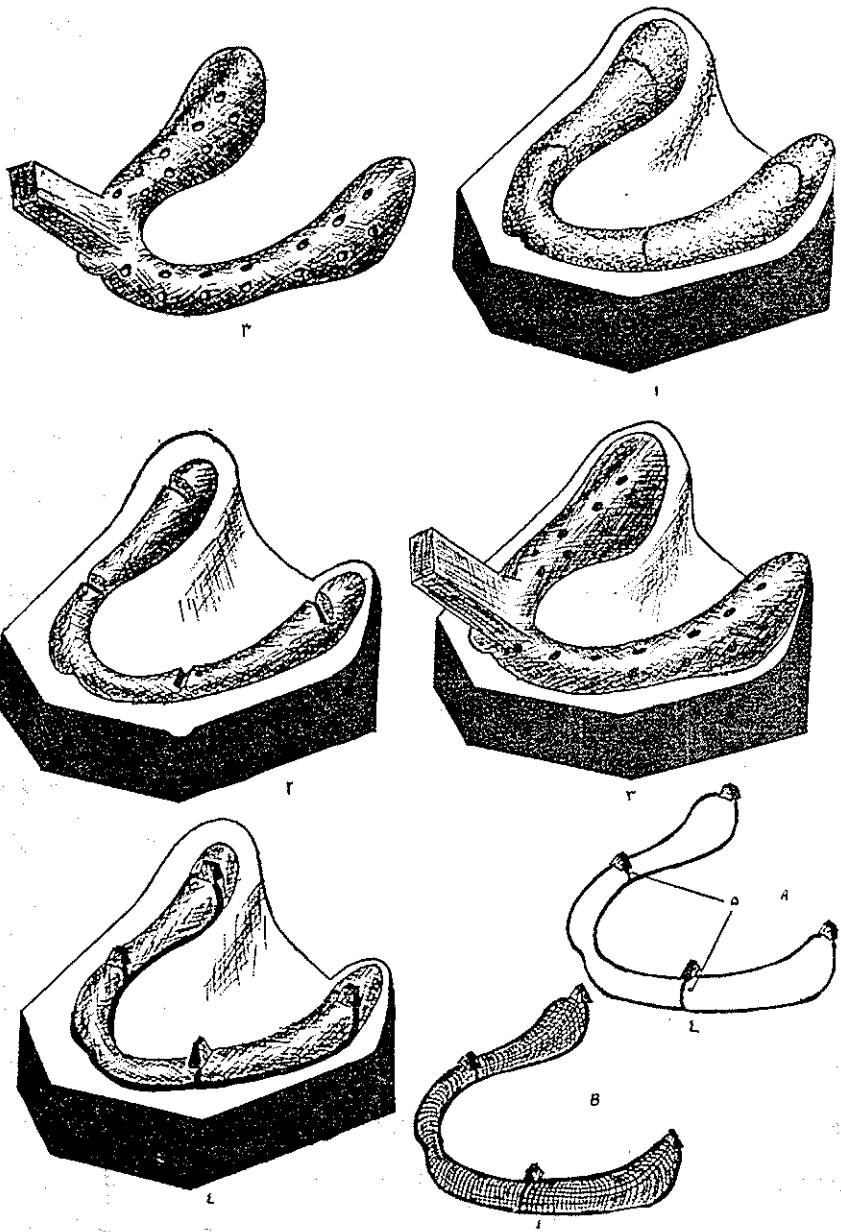
برای مطالعات عمیق در باره شبکه های زیر پر پوست باید یک دسته متشکل فنی هر کدام قسمتی از آنها تحت مطالعه قرار دهند و بعداً نتایج حاصله از تجسسات خود را تطبیق نموده و مقایسه نمایند: در آمریکادسته های متعددی این نحوه عمل را پذیرفته و تا کنون به نتیجه های درخشانی رسیده اند. مثلاً گولدبرگ (۲) و ژرشکوف (۳) در آمریکانا حال، ۸ قالب شبکه فلزی روی چهارصد تا پانصد کاس (۴) مختلف عمل کرده اند و میتوان بجرأت گفت که نتیجه مثبت این پورسانتاژ از جمع تمام نتایجی که در کشورهای

۱- Non - électrolytiques

۲- Goldberg

۳- Gerschkof

۴- Cas



دیگر بدست آمده بیشتر است .

بخوبی واضح است که هر چه تجربه زیادت‌ر شود نسبت‌عدم موفقیت در تجارب بعدی کمتر است زیرا در هر تجربه از تجربه‌های قبلی بحد کافی استفاده‌میشود . خصوصاً در کشورهای متحده آمریکا این تطابق فنی و مقایسه‌نتیجه‌ها بسیار شایان توجه است عملاً تمام متخصصین‌سازنده شبکه‌های فلزی دورهم جمع‌شده و فرهنگستان مخصوص بخود تشکیل‌داده‌اند و دکترا پارانت (۱) توانست در جلسه کنگره آنهار در فلورید (۲) در نوامبر سال (۱۹۵۴) شرکت کند .

مطلب دیگر حائز اهمیت اینست که ارتش آمریکا نیز نخواست‌ه است از این تجارب عقب‌ماندوسی شایان توجهی کرد که خود را در هر حال با علم روز و آشنائی‌های فنی آن تطبیق‌بدهد .

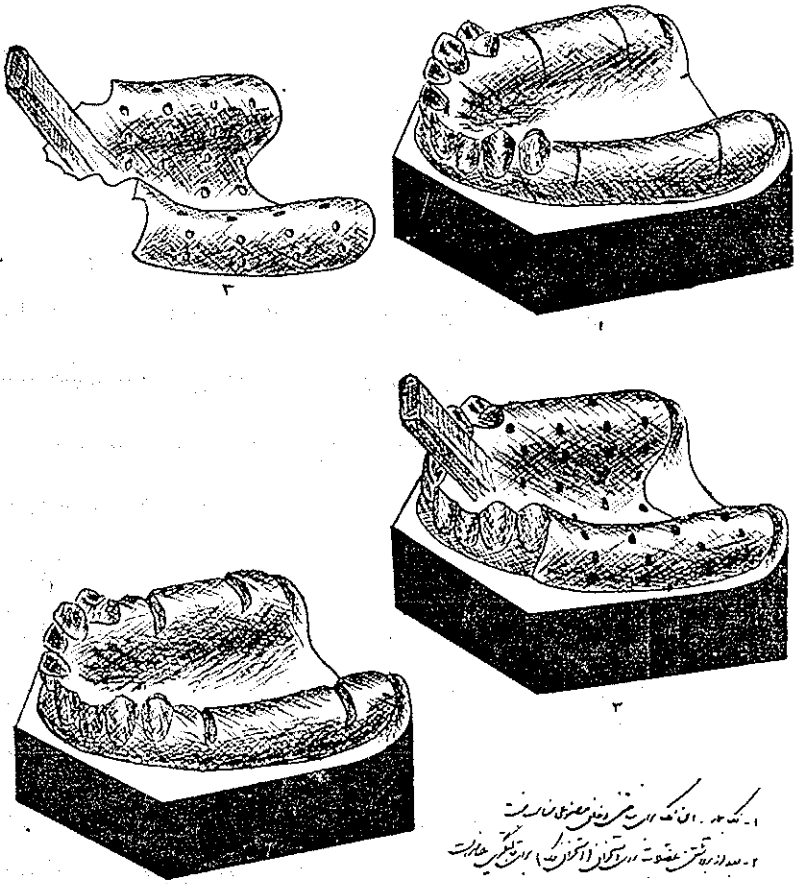
از طرف دیگر دارالتجزیه‌های استنال و ویتا (۳) ویتال‌یوم یک‌بخش مخصوص شبکه‌های فلزی تحت نظر و ریاست آقای اریک بوش (۴) ایجاد کرد که کار و وظیفه آن انحصاراً در باره این شبکه‌هاست آقای اریک بوش توانسته است بدین طریق اطلاعات و تجارب‌زیمیتمی را در این باره جمع‌آوری نماید که همگی در بخش مربوطه گردآوری شده و مورد بررسی قرار میگیرند . روش این بررسی بدین قرار است که از هر شبکه‌ای که از فلز ویتال‌یوم درست میکنند یک نمونه دوم هم عیناً مثل اولی میسازند . بعد از اینکه اولی را از آنکه اختصاص به نصب روی فک دارد جا گذاشتند و در طول زمان عکس برداری‌های لازم از آن نمودند تمام علل موفقیت یا عدم موفقیت آنرا نکته به نکته مورد مطالعه قرار میدهند و بانمونه دومی که دارند مقایسه میکنند نتیجه تمام این جستجوها این شده که تکنیک قالب‌گیری و شبکه‌سازی با ویتال‌یوم از چهار سال پیش باین طرف وارد مرحله جدیدی شده و امیدواری میدهد در آتیه نزدیکی به پیشرفتهای جدیدی موفق شود که هم از نظر بیمار و هم از لحاظ احتیاجات بیوتکنیک مورد اطمینان باشد .

۱- Dr. parant

۲- Floride

۳- Austenal Vita

۴- M. Erik Bousch



- ۱- شبکه فلزی زیر پرپوست
- ۲- شبکه فلزی زیر پرپوست در کنار (آکرات) پرپوست
- ۳- شبکه فلزی زیر پرپوست
- ۴- شبکه فلزی زیر پرپوست در کنار (آکرات) پرپوست
- ۵- شبکه فلزی زیر پرپوست

ترسیم از سیامک تیموری دانشجوی دندانپزشکی

فراموش نکنیم که علاوه بر دانشمندان آمریکائی اروپائیان نیز در باره این

تکنیک مطالعات قابل ملاحظه‌ای کرده‌اند که نباید از نظر دور داشت.

طریقه ساختن این شبکه

مقدمتاً وقبل از هر چیز باید جهات لازم را در نظر داشته باشیم و از آنچه باید حذر کنیم نیز پرهیز نماییم، اگر چه نفس عمل جزیك عمل جراحی کوچکی بیشتر نیست ولی نباید باین عمل متوسل شد جز در مورد بیمارانی که بععلل مربوطه به آناتومی (تشریح) نتوانند دندانهای مصنوعی معمولی را تحمل کنند. همچنین باید سن مریض و حالت عمومی او را در نظر بگیریم. بطور کلی سن متوسط برای این عمل ۵۰ سال است ولی هیچ دلیلی وجود ندارد که ما از انجام این عمل روی مریض ۷۰ ساله‌ای که از همه لحاظ حالت عمومی خوب است خودداری کنیم.

باید بخاطر سپرد که در هیچ حال نباید قبل از حداقل ۱۸ ماه بعد از کشیدن دندانها به نصب شبکه ویتالیوم پرداخت زیرا همواره ممکن است يك تغییر شکل جزئی بعدی تمام موفقیت عمل را مورد اثر سوء قرار دهد. اگر این نکته را دقیقاً مورد توجه قرار دهیم میبینیم که رادیوگرافی‌های متوالی روی يك بیمار در عرض سالهای متمادی هیچکدام کوچکترین تغییر شکلی ظاهر نمیکند و شبکه ویتالیوم نه جوش زائد استخوانی و نه خراب شدگی فلزی از خود نشان نمیدهد معیناً ممکن است گاهی این مهلت ۱۸ ماهه را در بعضی موارد خاص قدری کم کنیم ولی در باره دندانهای آسیا باید این حد اقل ۱۸ ماه را بدقت مراعات کنیم در این صورت شبکه ویتالیوم ازدو قوس تشکیل خواهد شد که یکی نیم حلقوی و یکی طولی خواهد بود. این شبکه ۴ پایه دارد که هر کدام يك ساختمان دقیق دارند و برای اینکه از هر گونه عدم موفقیتی جلوگیری شود باید دقت نمود که شبکه بطور بسیار کامل و دقیق روی استخوان فك جا بگیرد و درست شکل استخوان را پیدا کند یعنی باید قبلاً قالب استخوان را بطور خیلی دقیق گرفت و این قالب بهیچوجه نباید نقصی داشته باشد.

بدین طریق بعد از آنکه لثه را شکافته و آنرا از روی تمام استخوان فك جدا کردیم

(البته از طرف داخل و خارج) باید باخمیر کر (۱) قالب گیری کرد. اگر قالب استاندارد کر را داشته باشیم از همه لحاظ بهتر خواهد بود این قالب با سم گرین امپریون ترای (۲) شناخته شده است. از مدتی قبل باین طرف تکنیک قالب گیری خیلی تکامل پیدا کرده است قالب کر را باماده استد-تیک (۳) آغشته می کنند و یک قالب دوم از روی آن میگیرند. باید دقت کرد که این قالب اولی خیلی پائین بیاید و مخصوصاً روی تمام قوس (آرکاد) خارجی را بگیرد. پایه‌ها باید به محازات دندانهای کرسی کوچک و تا حدود پایه‌های دندانهای آسیا جلو بیایند. نقشه شبکه ویتالایوم و ساخت آن در لابراتوار باید بانهایت دقت تهیه شود برای رسم آن باید محل پیچها را قبلاً و با مطالعه تعیین نمود. سعی کرد که شبکه از هر دو طرف قوس فکی جابگیرد و تا پائین آن ادامه داشته باشد پیچهای نصب دوتای آن عمود و یکی بطور افقی در جهت داخلی قرار خواهد گرفت شبکه بطوری که قبلاً اشاره کردیم باید ظریف و نازک ولی بحد کافی محکم و سخت باشد. برای اینکه هیچ نقصی در عمل وجود نداشته باشد هر شبکه را که میسازیم باید قبل از نصب در مقابل اشعه مجهول (۴) قرار دهیم تا مطمئن شویم فلز بطور یکنواخت ساخته شده است. در همان حالی که شبکه ساخته میشود باید شبکه دوم که جای دندانها را دارد نیز ساخته شود و در لابراتوار مورد امتحان قرار گیرد برای اینکه بدانیم درست روی آن میخورد یا نه روی این شبکه دوم محل قطعی دندانها قبلاً تعیین شده است و باید بانهایت دقت روی شبکه ویتالایوم نصب شود که هیچ نقصی در انطباق این دو وجود نداشته و اصطکاک ملایمی بین آنها باشد.

نصب شبکه ویتالایوم روی استخوان فك

شبکه ویتالایوم پس از قالب گیری در دو حال حاضر خواهد شد ۱ فوری ۲ غیر فوری در این باب عقاید مختلف است بطور کلی اینجانب با فوریت آن موافقم زیرا بیماری که برای ساختن شبکه حاضر شده و باید مشکلات این کار را از قبیل شکافتن لثه و قالب گیری از تمام استخوان و بخیه زدن لبه‌های عضله پوشاننده فك را تحمل کند

۱- Kerr

۲- Green impression tray

۳- Sta - tie

۴- Rayons . X

کمتر حوصله می کند که ۱۵ روز باین حالت بماند تا پس از آماده شدن شبکه غیر فوری یکبار دیگر مورد جراحی قرار گیرد. در صورتی که چنانچه فوریت ساخت شبکه را قبول کنیم این شبکه درلا براتوار آماده بکار پس از ۶ ساعت حاضر خواهد شد و در ظرف یک روز میتواند روی فك بیمار قرار گیرد و ناراحتی دیگری برای او نخواهد داشت.

شبکه ویتالوم پس از حاضر شدن چه فوری و چه غیر فوری روی استخوان فك قرار خواهد گرفت البته دقت های لازم باید بجا آید که این شبکه با فشار ثابت روی فك بیفتد و این فشار در تمام مدتی که جای پیچ ها را روی فك در میآوریم باید ثابت بماند. پیچها باید براحتی و بدون فشار در جای خود قرار بگیرند زیرا اگر کمترین ناراحتی در باره نصب آنها وجود داشته باشد شبکه را تغییر شکل میدهد.

۱۵ روز بعد از نصب شبکه اول میتوان به نصب قسمت فوقانی آن که جای دندانها را دارد پرداخت (شبکه دوم چیست و طرز ساخت و بکار بردن آن کدام است؟) بحث دیگری است که در مقاله دیگری شرح داده خواهد شد. اینها بطور کلی اطلاعاتی بود که در باره نصب شبکه ویتالوم برای مریضی که فك اسفل او بکلی بی دندان است و بقول دندان پزشکان «بدون استخوان فك میباشد» بکار میرود.

این طریقه برای شبکه های چند دندانه یا شبکه های فك اعلی نیز بدرجه اعتبار باقی است ولی همانطور که اشاره کردیم عمل خیلی مشکلتر و موفقیت آن گاهی خیلی کمتر است و تابع شرایط تشریحی خاصی است، البته تکنیک فوق در عمل آنقدر آسان نیست ولی ظواهر امر و جستجوهای علمی دقیقی که در حال حاضر بانهایت جدیت تعقیب میشوند همه گونه امیدواری برای موفقیت های بعدی میدهد.

خلاصه:

معمولاً جراحان از خود سؤال می کنند: آیا این عمل يك روش معینی دارد یا نه؟ در صورت تعدد روش کدام طریق را باید انتخاب کرد که موفقیت حتمی در بر داشته باشد.

از اصطلاح شبکه های فلزی منظور شبکه فلزی ویتالوم زیر پر یوست استخوانی است و این اصطلاح در ۱۹۵۲ وضع شده است تکنیک و عمل این شبکه که در باره فك اسفل است در درجه اول در کشورهای متحده آمریکا عمل شده ولی در فرانسه و سایر ممالک اروپا هم کسانی بوده اند و هستند که دنبال آنرا گرفته اند.

تا بحال در آمریکا تعداد زیادی این نوع عمل انجام یافته است این عمل هادر ظرف شش سال و نیم اخیر بیشتر موفقیت داشته اند تا قبل از آن . ولی موفقیت در عمل منوط بدرجه دقتی است که در نصب دستگاه مبذول میدارند و تا حد بسیار قابل توجهی تابع تجربه طیب است زیرا هر قدر هم پزشك جراح بقوانین آشنا باشد معینا يك حد اقل تجربه در این عمل لازم است . یاد آور می کنیم که برای مطالعات و پیشرفت در این متد باید يك دسته معین هر کدام يك جنبه آنرا مطالعه کنند و بعد نظریاتشان را با هم انطباق بدهند . و این تنها راهی است که برای مطالعه عمیق يك روش جدید فنی وجود دارد .

Referance

de, Reseue Francaise D'odontostomatologie fusion de la reseueodonto-
logique l'onontologie le bulletin des chirurgiens dentistes indépendents
la reseue dentaire de France.

Tome II

Mars 1955

