

تاکیکاردی بطنی

نمایش

دکتر ابوالقاسم پزشکیان

استاد فیزیولوژی دانشکده پزشکی

یکی از اختلالات نظم قلب تاکیکاردی بطنی است و اهمیت آن بیشتر از لحاظ وخامت عاقبت آن است بهمین جهت برای پزشک لازم است هر چه زودتر بوجود آن پی برده و درصدد علاج برآید زیرا این عارضه اغلب بقیصر یا لاسیون بطنی تبدیل شده و باعث مرگ میگردد.

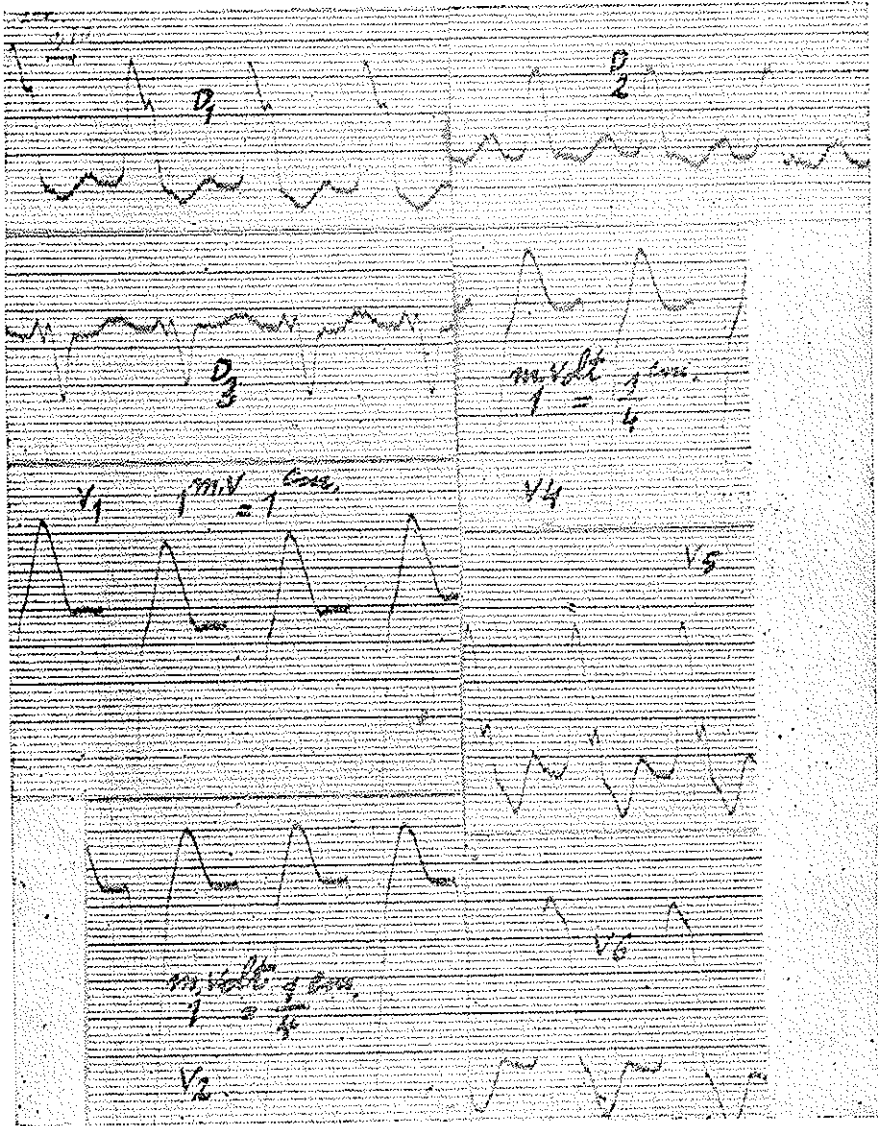
در اینجا منظور گفتگودر باره یک مبحث پاتولوژی نیست بلکه فقط در نظر دارم علائم الکتریکی این عارضه و چند الکتر و کاردیوگرام را که بنظر اینجانب جالب است مورد بحث قرار دهم.

در تاکیکاردی بطنی بجای آنکه انقباضات قلب از سینوس یعنی گره کیت و فلاک شروع شود نقطه دیگری در یکی از بطنها فرمان حرکات قلب را در دست گرفته و با نظم سریعی که معمولاً بین ۱۴۰ و ۱۶۰ در دقیقه است باعث انقباضات بطنها میشود در صورتیکه دهلیزها با نظم عادی بحرکات خود ادامه میدهند بطوری که هیچ رابطه ای بین انقباضات دهلیزی و بطنی موجود نیست ولی گاهی اتفاق میافتد که تحریکات بطنی از پائین بیابا بطرف دهلیزها انتشار یافته و دهلیزها نیز با همان نظم بطنی منقبض شده و یا از هر دو انقباض بطنی فقط یکی بدلیزها منتقل میگردد. (الکتر و کاردیو گرام ۱۰)

علائم بالینی: در آزمایش بالینی علائم کوچکی وجود دارد که اگر با دقت جستجو شوند میتوان وجود تاکیکاردی بطنی را حدس زد ولی تشخیص دقیق آن فقط با در دست داشتن الکتر و کاردیو گرام ممکن است.

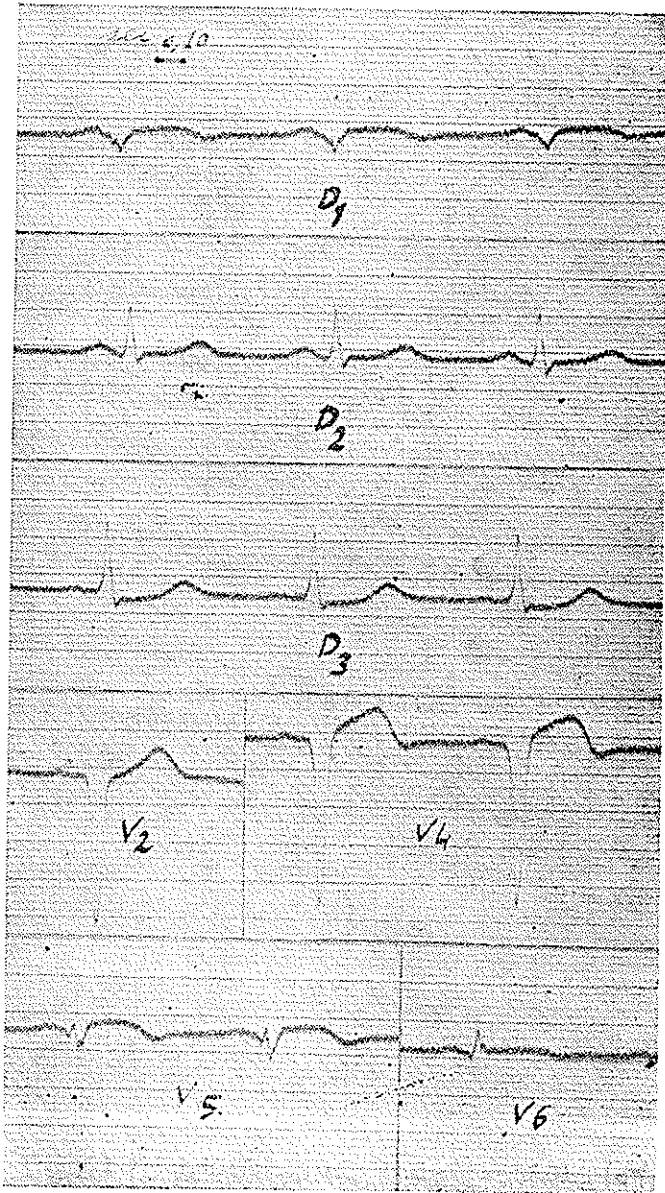
باید دانست که تاکیکاردی بطنی اغلب در سنین ۵۰ تا ۷۰ در اشخاصی که مبتلا بضایعات میوکارد و مخصوصاً انفارکتوس قلب باشند ظاهر میشود ولی در هر سنی از طفل

شیرخوار تا اشخاص صد ساله دیده میشود در اشخاص سالم نیز که ظاهراً بیعیج



الکتروکاردیو گرام شماره ۱- بلوک شاخه چپ هیس که بعلت سرعت نظم قلب (۱۳۵ در دقیقه) ممکن است با تاکیکاری بطنی اشتباه شود ولی با کمی دقت امواج P در اشتقاق های D₁ و D₂ و V₁ و V₂ شناخته میشود و میتوان یقین حاصل نمود که منشأ انقباضات قلب سینوسی است بعبارت دیگر قبل از هر کمپلکس بطنی یک موج P موجود بوده و رابطه آنها طبیعی و ثابت است

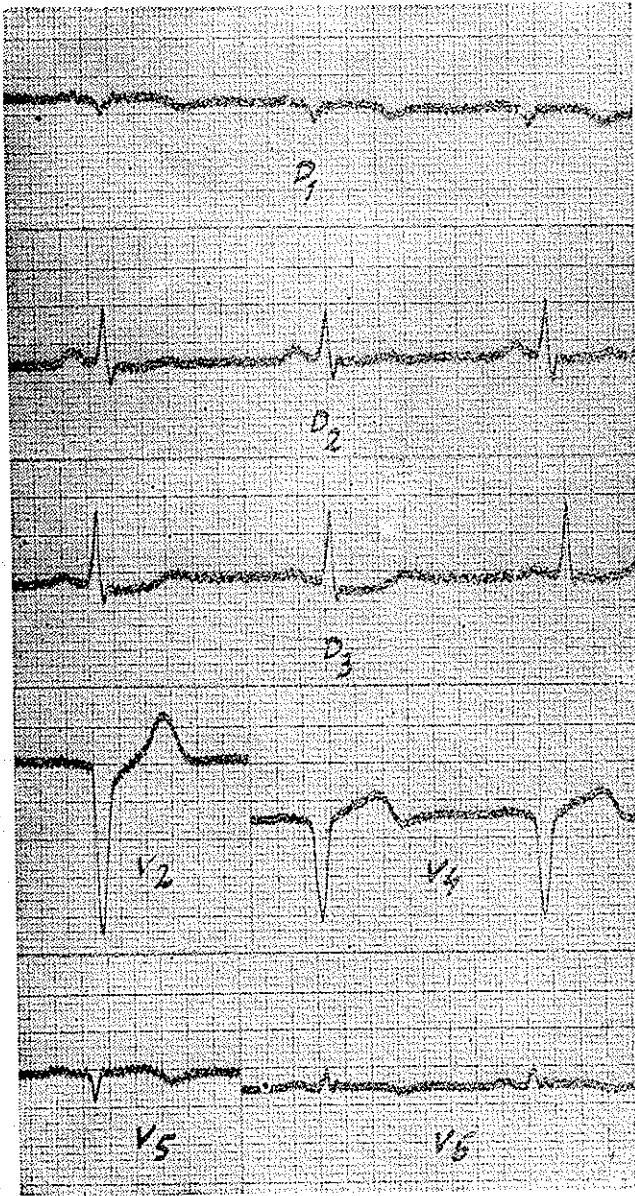
نوع عارضه قلبی مبتلی نیستند گاهی مشاهده شده همچنین تجویز دیتالین مخصوصاً



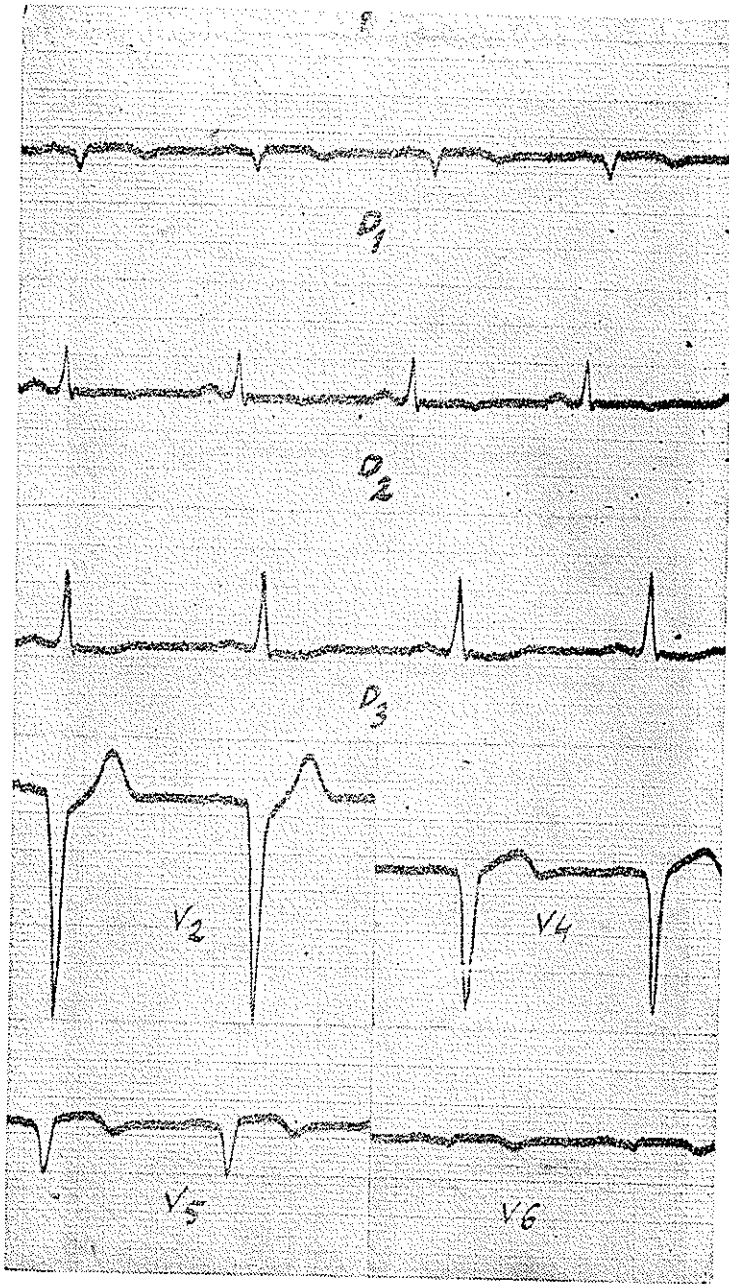
الکتروکاردیوگرام ۲۰ - آقای ع-ن در تاریخ ۱۹/۱۲/۳۱ ثبت شده و یک انفارکتوس قدامی طرفی

جدید نشان میدهد

بمقدار زیاد ممکن است باعث بروز حمله تاکیکاردی گردد. مدت تاکیکاردی ممکن

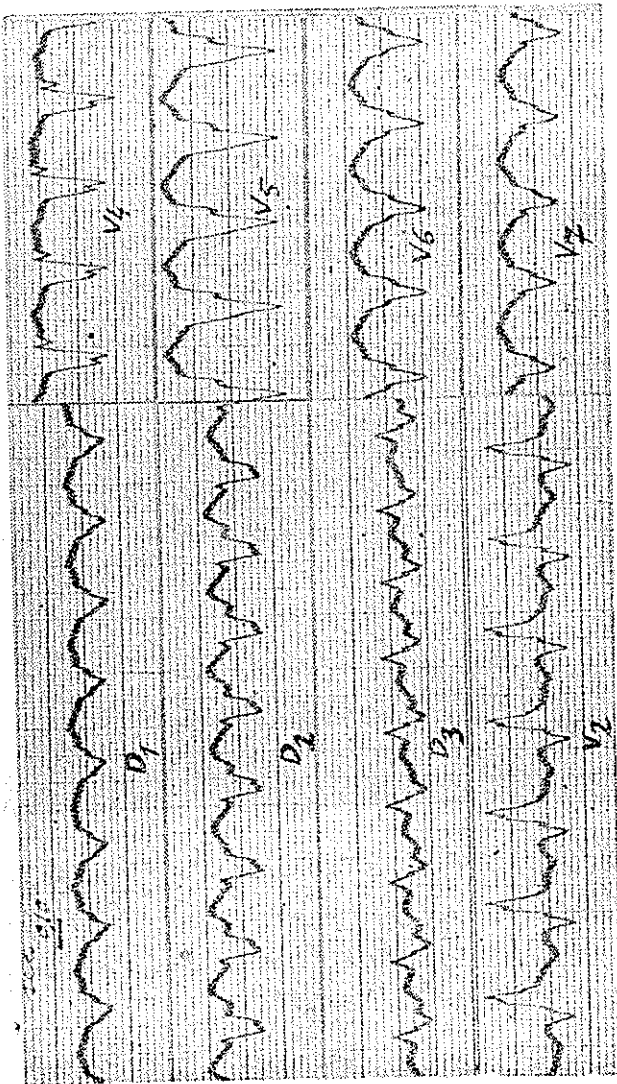


الکتروکاردیوگرام ۳ - آقای ع.ن. در تاریخ ۱۴۰۱/۰۶/۳۲ قطعه ST بخط
ایزوالکتریک نزدیک شده و از لحاظ بالینی بیمار بیبودی یافته است



الکتروکاردیو گرام ۴- آقای ع- ن در تاریخ ۳۴/۳/۳۳ باحمله مجددی موج T در D_۲ منفی شده و موج R در V_۶ و V_۱ بکلی از بین رفته است لذا میتوان گفت که منطقه انفارکتوس توسعه یافته و ضایعات جدیدی در کنار چپ قلب تولید شده است

است خیلی کوتاه و در حدود چند ثانیه باشد ولی معمولاً چند ساعتی طول میکشد در این صورت بیمار دچار نفس تنگی و علائم نارسائی حاد قلب میگردد، که اغلب با کلاپس و ادم حاد ریوی همراه است فشارخون معمولاً پائین میآید ضربان نبض سریع و مرتب

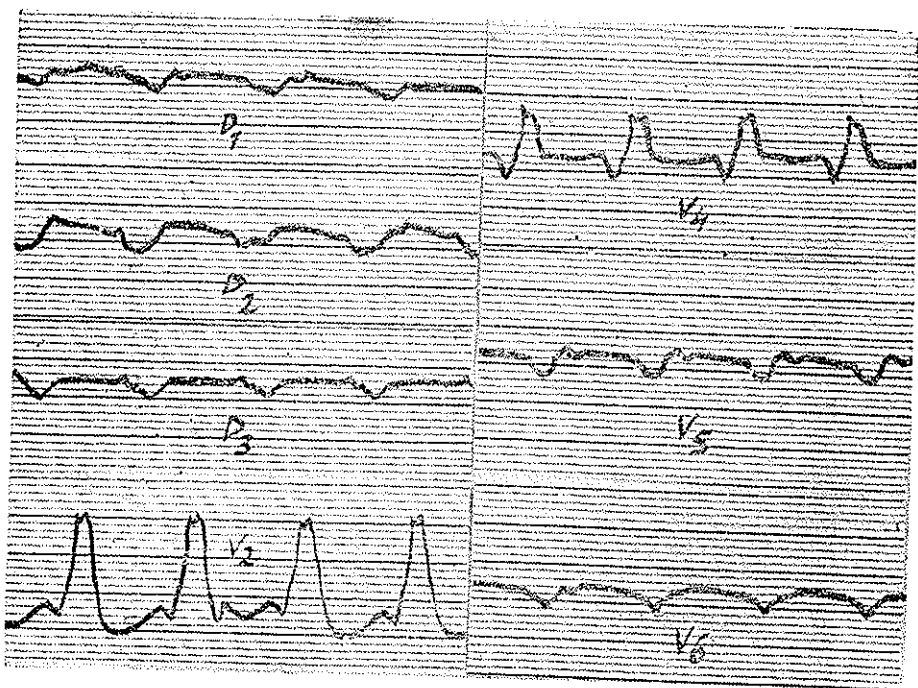


الکترو کاردیو گرام ۱۰۰ - آقای ع-ن شروع تأکیکاری در تاریخ ۳۴۰۵۲۱ بوده است
والکترو کاردیو گرام در ۳۴۰۵۲۲ گرفته شده نظم قلب ۲۰۰ در دقیقه ولی امواج P

تشخیص داده نمیشود

بنظر میرسد ولی اگر با دقت بشماریم برخلاف تأکیکاریهای فوق بطنی کاملاً منظم نیست فشار روی چشمها (رفلکس اکولو کاردیایک) و یا روی سینوس سباتی ابدأ در نظم

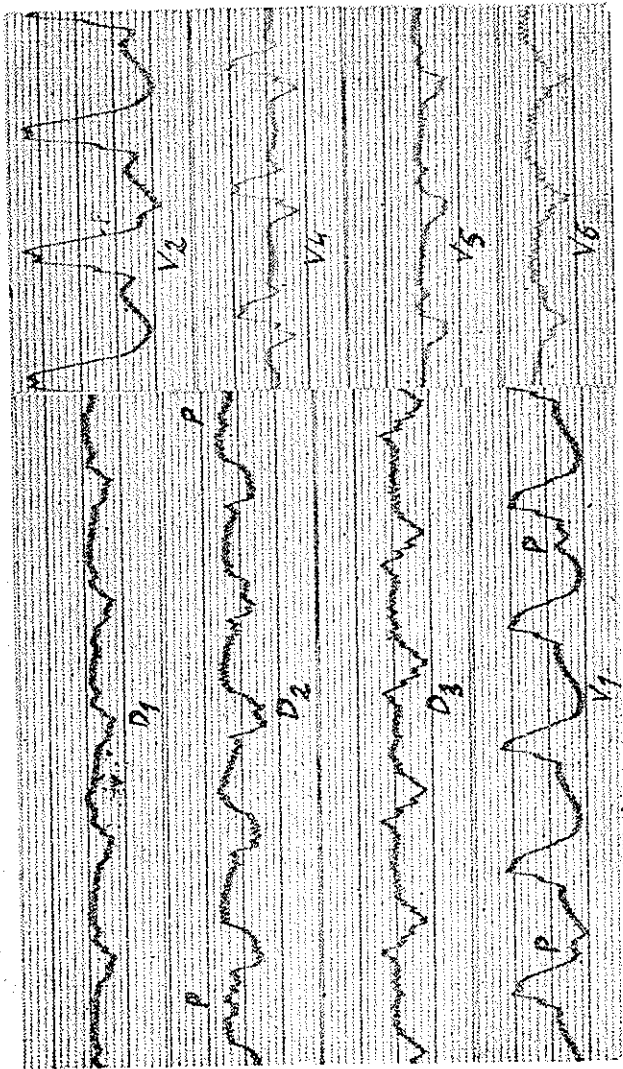
قلب تأثیری ندارد و هیچگاه باعث توقف تاکیکاردی نمیشود - در ضربان ورید و جاح گاهگاهی پرش شدید می‌گردد که باعث تصادف انقباض دهلیزی و بطنی است
 علائم الکتروکاردیوگرافی - از نقطه نظر الکتروکاردیوگرافی تاکیکاردی بطنی عبارت از یک عده اکستراسستولیهای بطنی پی‌درپی میباشد که توأم با ریتم سینوس طبیعی است
 امواج QRS پهن و دنداندار شده و ممکن است تا اندازه‌ای بایکدیگر اختلاف شکل



الکتروکاردیوگرم ۶- در ۸۶ تا ۳۴ نظم قلب قدری بطنی تر شده و حدود ۱۵۰ در دقیقه است و شکل الکتروکاردیوگرم کمی تغییر کرده و میتوان تصور نمود که منطقه انفارکتوس قدری توسعه یافته موج P در D_۲ تا اندازه‌ای مشخص شده و پس از هر سه انقباض بطنی ظاهر میگردد

داشته باشند و ریتم آنها مانند تاکیکاردی فوق بطنی کاملاً منظم نیست و گاهی بین امواج بطنی در فواصل مختلف موج P مشاهده میشود زیرا همانطور که گفته شد دهلیزها ریتم طبیعی خود را حفظ میکنند و میتوان گفت تشخیص تاکیکاردی بطنی

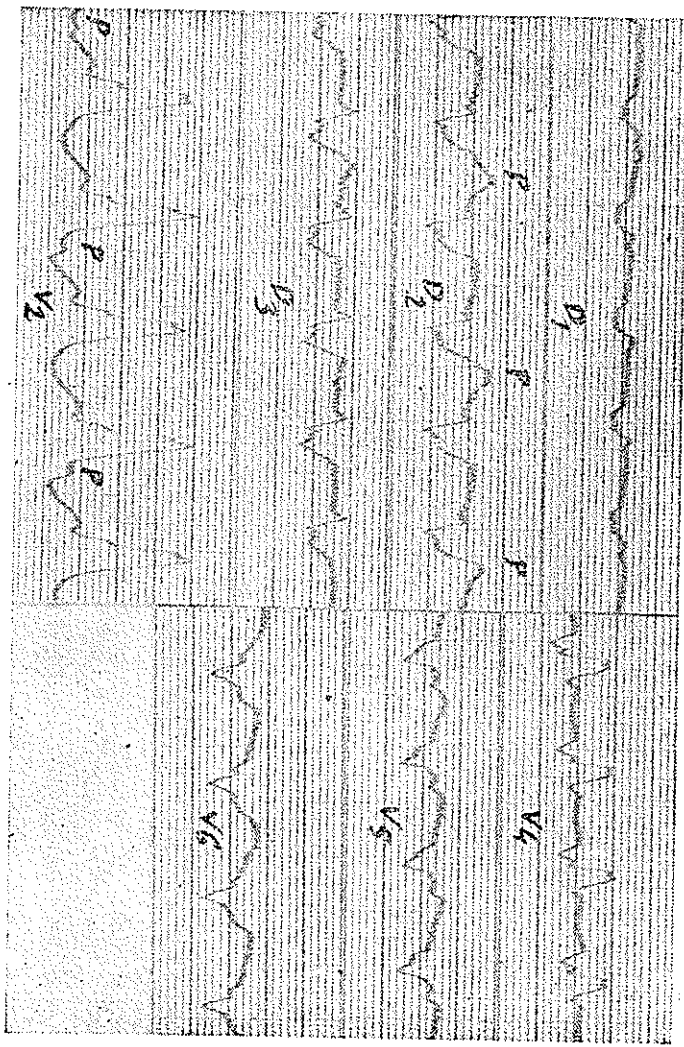
موقعی مسلم میشود که این امواج P در روی منحنی مشاهده شود گاهی امواج P در روی کمپلکس بطنی قرار گرفته با آن توأم میگردد در این صورت نیز در فواصل



الکترو کاردیو گرام ۷ در ۳۴٫۲۵ نظم قلب در حدود ۱۳۲ در دقیقه، امواج P در V₁ و V_۲ بطور واضح مشاهده میگردد و ظاهراً نظم سینوس نامرتب است

معین دندانتهای در روی امواج بطنی ظاهر میشود همچنین اگر در خارج از جمله تایکاردی الکتروکاردیو گرم بیمار را داشته باشیم اغلب اکسترسیستولهای بطنی وجود دارد که شکل آنها کاملاً شبیه به کمپلکسهای موقع تایکاردی است.

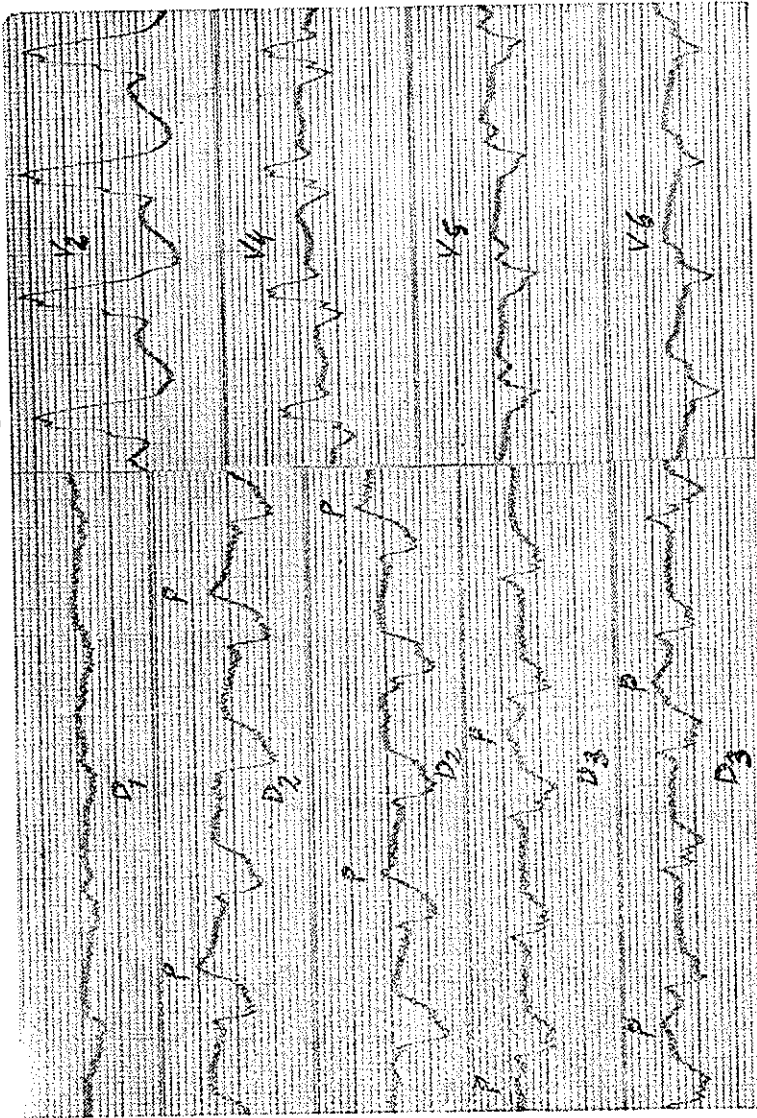
از طرف دیگر در تاکیکاردی‌های فوق بطنی پس از رفع حمله قبل از برقرار شدن نظم سینوسی وقفه کوتاهی تولید میشود در صورتیکه در تاکیکاردی‌های بطنی



الکترو کاردیو گرام ۷-۸- این الکترو کاردیو گرام بلافاصله قبل از تزریق برونتیل در ۱۵/۱۰/۳۴ ثبت شده است. ریتم: منظم، ۱۴۸ در دقیقه، امواج دهلیزی، شش‌م و در حدود ۷۵ در دقیقه، می باشد. بطوری که تشخیص تاکیکاردی بطنی کاملاً ناممکن نیست.

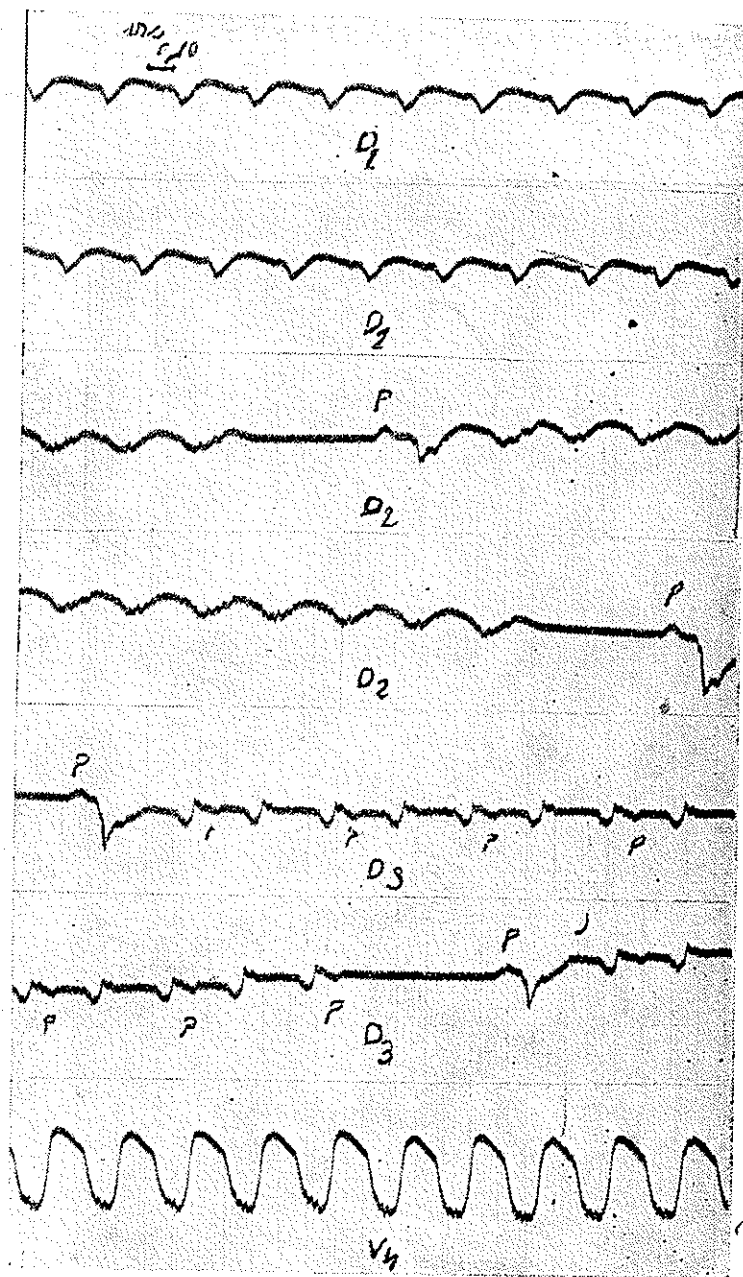
معمولاً این وقفه موجود نیست زیرا چنانکه گفتیم در این نوع تاکیکاردی دهلیزها باریتم عادی خود منقبض میشوند و همینکه تاکیکاردی بطنی متوقف شد امواج دهلیزی بدون وقفه بیطن‌ها منتقل میشود در صورتیکه در تاکیکاردی‌های فوق بطنی پس از

توقف تاکیکاردی قریب یک ثانیه وقت لازم است تا ریتم عادی قلب از سینوس شروع شوند معیناً گاهی در مورد تاکیکاردی بطنی چنانچه دیدیم موج انقباضی در جهت عکس



الکترو کاردیو گرام ۹- در تاریخ ۲۴/۱۰/۷۵ چند دقیقه پس از تزریق پرونستیل گرفته شده ریتم بطنی ۱۳۰ و ریتم دهلیزی ۸۸ در دقیقه است و امواج P کاملاً واضح و مشخص است - از اشتقاق های D_1 و D_2 و D_3 الکترو کاردیو گرام متوالی چاپ شده است تا نظم دهلیزها بهتر آشکار شود

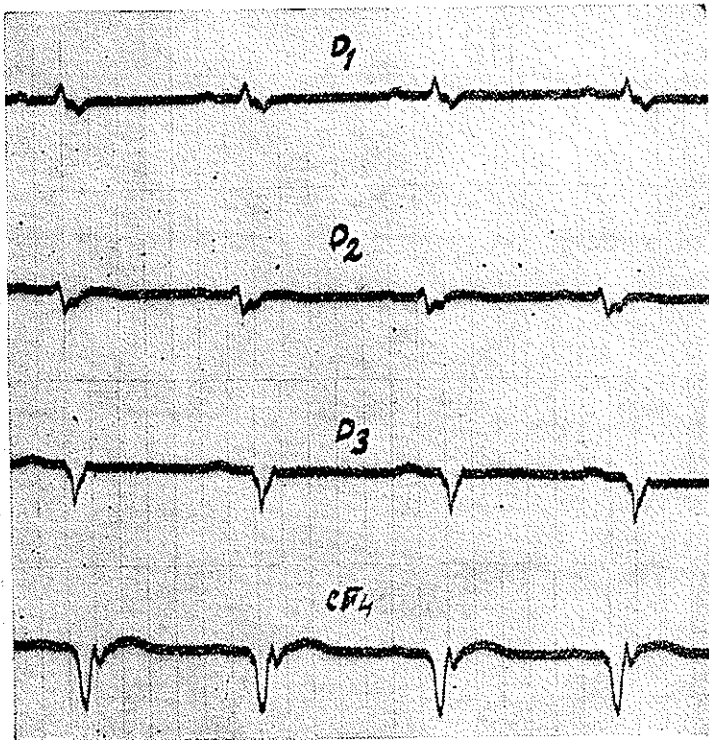
بالا رفته و دهلیزها را نیز فرا گرفته و بعد از هر یک یاد و کمپلکس QRS یک موج p منفی نیز تولید میشود در این صورت پس از توقف حمله تاکیکاردی قبل از برقرار



الکترو کاردیو گرام ۱۰- آقای سروان ث- در تاریخ ۲۸/۱۰/۱۰ ریتم قلب ۲۲۰ در دقیقه و امواج منفی P با ریتم ۱۱۰ در دقیقه پس از هر دو کمپلکس بطنی در اشتقاق D₃ تشخیص داده میشود- در فواصل مختلف تا کیکاردی متوقف شده و یک موج سینوسی با P مثبت دیده میشود- برای روشن شدن نظم قلب از هر اشتقاقی دو الکترو کاردیو گرام متوالی چاپ شده است

شدن ریتم سینوس وقفه کوتاهی وجود خواهد داشت بهمین جهت تنها فقدان این وقفه نشانه تأکیکاری بطنی است و وجود آن تشخیص این عارضه را منتفی نمیکند (الکتروکاردیوگرام شماره ۱۰).

تشخیص افتراقی تأکیکاریهای بطنی گاهی فوق العاده مشکل میشود مثلاً موقعیکه تأکیکاریهای فوق بطنی (تأکیکاری پاروکسیستیک - فیبریلاسیون - فلوتر) با بلوک شاخه‌های هیس و یا اختلالات هدایتی داخل بطنی همراه باشد کمپلکس

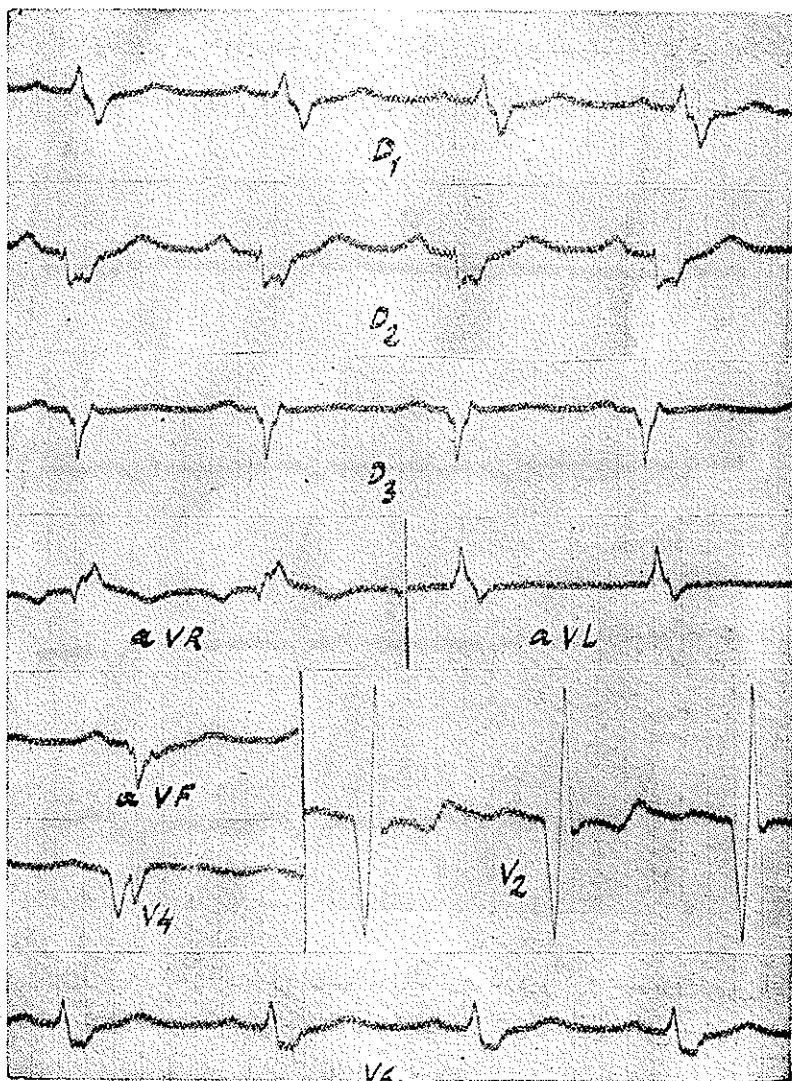


الکتروکاردیوگرام ۱۱ - آقای سروانث - این الکتروکاردیوگرام چند روز پس از حمله تأکیکاری گرفته شده علائم بلوک شاخه‌راست و انفارکتوس ناحیه قدامی سبب مشاهد میگرد

QRS پهن و دنداندار شده و الکتروکاردیوگرام شبیه بتاکیکاری بطنی میگرد (الکتروکاردیوگرام شماره ۱) در این قبیل حالات آزمایش سینوس سباتی و رفلکس -

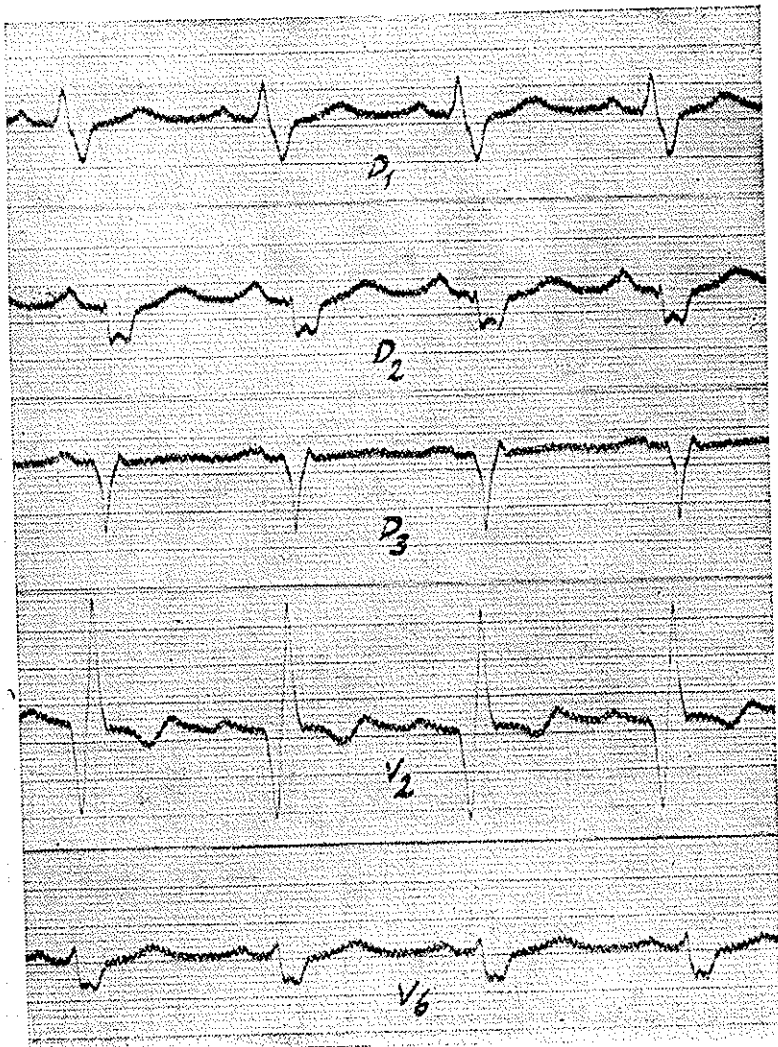
اکولوکاردیاک بتشخیص کمک میکنند زیرا در مورد تاکیکاردیهای فوق بطنی نظم قلب قدری کندتر خواهد شد.

ابرسواسیون ۱- این ابرسواسیون بیشتر از لحاظ طول مدت تاکیکاردی جالب



الکتروکاردیوگرم ۱۲- آقای سرگرد - این الکتروکاردیوگرم در ۲۰/۲۹/۲۰ گرفته شده و علائم بلوک شاخه راست همراه باشکل انفارکتوس سپتال قدامی مشاهده میگردد.

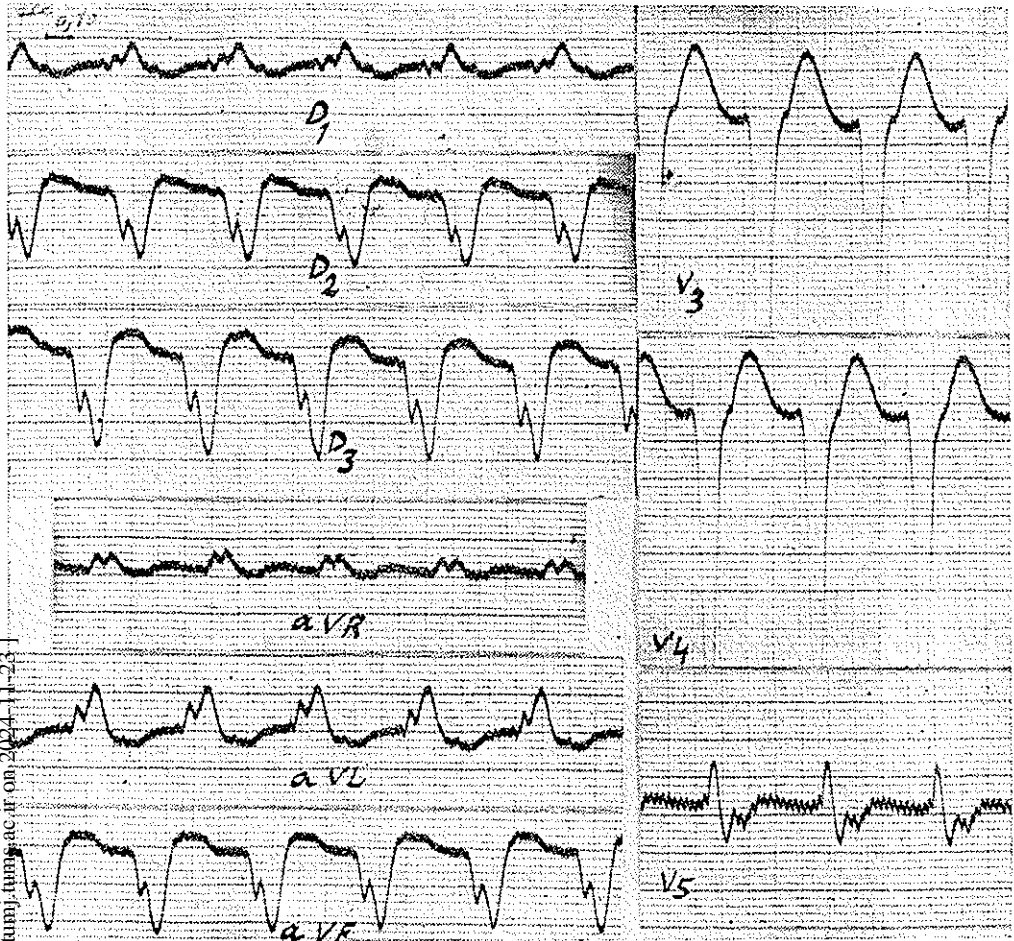
توجه است زیرا چنانچه گفته شد معمولاً حمله تاکیکاردی بیش از چند ساعت طول نمی کشد و ابرو و اسینوهای بیست ساله ژرژهرمن (آمریکن هارت جورنال فوریه ۱۹۵۹)



الکترو کاردیو گرام ۱۳- در تاریخ ۳۱/۲/۳۵ ثبت شده و کاملاً شبیه بالکترو کاردیو گرام قبلی است

نشان میدهد که فقط در یک مورد حمله تاکیکاردی سه روز و در مورد دیگر هفت روز و شش ساعت طول کشیده است سولیه نیز دو مورد ذکر نموده که حمله تاکیکاردی

دوازده روز طول کشیده و پس از آن ریتم سینوس برقرار شده است در صورتیکه مدت تاکیکاردی در این بیمار ۵۹ روز بوده است یعنی حمله تاکیکاردی در تاریخ ۳۴ر۵۹ر۲۱ شروع شده و در ۳۴ر۱۷ر۱۲ منجر بمرگ بیمار گردیده است.



انکتروکاردیوگرم ۱۴- آقای - حمله تاکیکاردی بطنی پس از انفارکتوس میوکارد -
امواج P تشخیص داده نمیشود

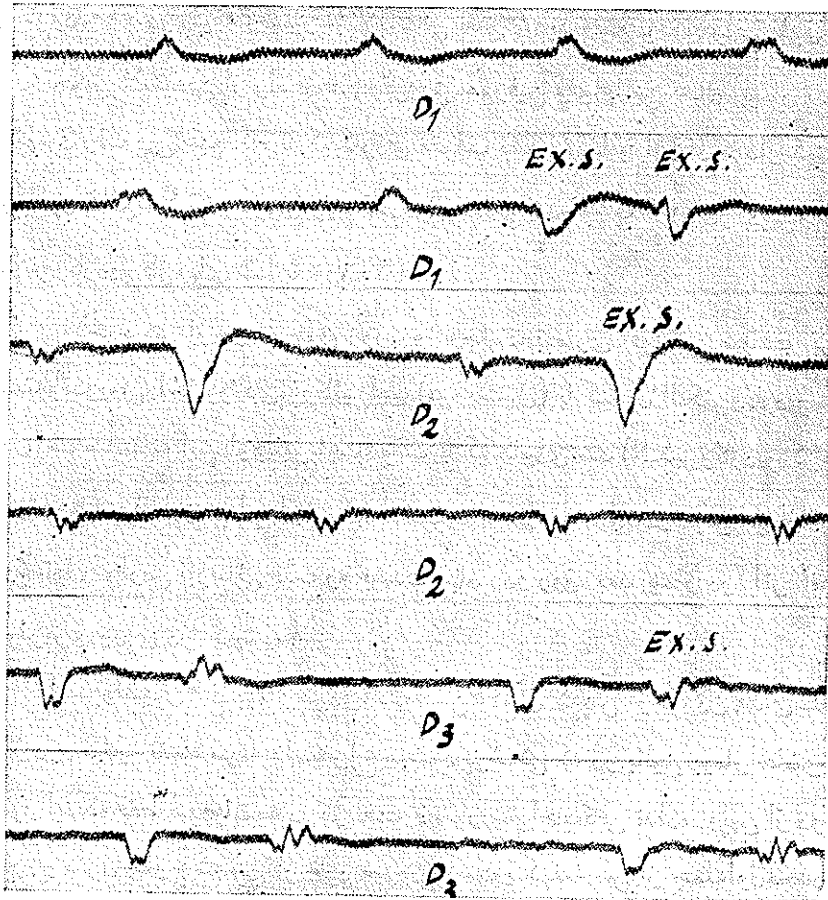
بیمار مردی است ۵۶ ساله که یکبار در ۳۱ر۱۲ر۳۱ و دفعه دیگر در ۳۳ر۳ر۳۳ مبتلایانفارکتوس میوکارد شده است (الکتروکاردیوگرم های ۲ و ۳ و ۴) در هر دو نوبت

پس از چندماه معالجه بهبودی حاصل شده و بیمار بشغل اداری خود ادامه داده است در تاریخ ۲۲/۵/۳۴ بعلاصنایت شدیدو کشیدن قلبان زیاد (در حدود ۱۵ عدد در یکروز) حمله تایکاردی شروع میشود. بطوریکه الکتروکاردیو گرم نشان میدهد نظم قلب در حدود ۲۰۰ در دقیقه و بیمار مبتلابتنگی نفس شدید وضعف و ناتوانی فوق العاده بود باتجویز کینیدین از راه دهان و تزریق مورفین و اوآبائین حال بیمار تدریجاً رو بهبود رفت ولی هیچگاه تایکاردی متوقف نشد معهدا با ازدیاد مقدار کینیدین (در حدود ۴ الی ۵ گرم در روز) ریتم قلب آهسته تر شده و به ۱۳۰ در دقیقه رسید (الکتروکاردیو گرمهای شماره ۷ و ۶ و ۵).

بالاخره پس از دو ماه چون روز بروز وخامت بیماری افزایش مییافت تزریق آهسته و تدریجی داخل وریدی پروکائین امید (پروونستیل) با کنترل الکتروکاردیو سکی بعمل آمد متأسفانه این دارو نیز باعث توقف تایکاردی نشد (الکتروکاردیو گرمهای شماره ۸ و ۹). و فقط ریتم قلب از ۱۴۸ به ۱۳۰ در دقیقه رسید ولی در عوض پس از تزریق پروونستیل عوارض نارسائی قلب رو بشدت نهاد و دو روز بعد بیمار در اثر احتقان و خونریزی ریوی در گذشت.

ابسر و اسیمون ۲ - بیمار مردی است بسن ۴۵ سال که پس از خوردن غذای سنگین دچار درد ناحیه قفسه سینه و استفرع میشود پزشکی که در بالین بیمار حاضر شده بتصور اینکه فقط سوءعاضمه در کار است دستور استراحت کافی نداده و پس از دو روز بیمار از منزل خارج شده پی کار خود میروند درست یک هفته پس از حمله اول مجدداً درد شدیدی در قفسه سینه تولید شده و بیمار بیهوش میشود در این موقع ریتم قلب در حدود ۲۲۰ و بیمار در حال کلاپس بود نبض بیهیچوجه محسوس نبود اندازه گیری فشار خون ممکن نشد و حتی عقربه اسیموتر کوچکترین نوسانی نشان نمیداد علائم نارسائی قلب و ادم حاد ریوی کاملاً هویدا بود و الکتروکاردیو گرم تایکاردی بطنی نشان میداد (الکتروکاردیو گرم شماره ۱۰) امواج P معکوس و منفی در D_1 و D_2 پس از هر دو انقباض بطنی بخوبی هویدا است بعبارت دیگر از هر دو انقباض بطنی یکی بدلیزها منتقل

میگردد و گاهی تا کیکاردی متوقف شده و یک انقباض سینوسی ظاهر میگردد و چون هنگام تا کیکاردی گره کیت و فلاک از کار افتاده است پس از ختم تا کیکاردی لحظه ای توقف ایجاد میگردد در V امواج QRS بهیچوجه تشخیص داده نمیشود حمله تا کیکاردی

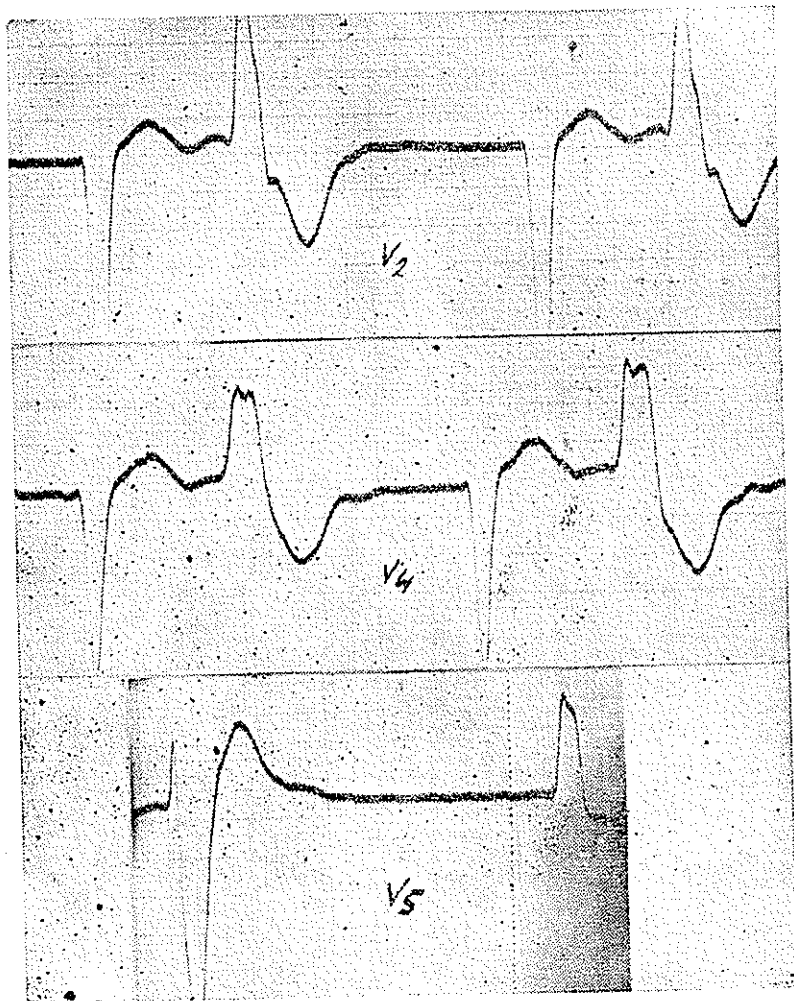


الکترو کاردیو گرم ۱۵- آقای ف این الکترو کاردیو گرم قریب یکسال پس از حمله تا کیکاردی گرفته شده و آریتمی کامل همراه با بلوک شاخه چپ و بی ژمی نیسیم نشان میدهد بیش از ۱۵ ساعت طول نکشید و در الکترو کاردیو گرمی که چند روز بعد گرفته شده علائم بلوک شاخه راست رشته هیس و انفار کتوس قدامی قلب مشاهده میشوند. الکترو کاردیو-

گرمهای شماره ۱۱ و ۱۲ و ۱۳)

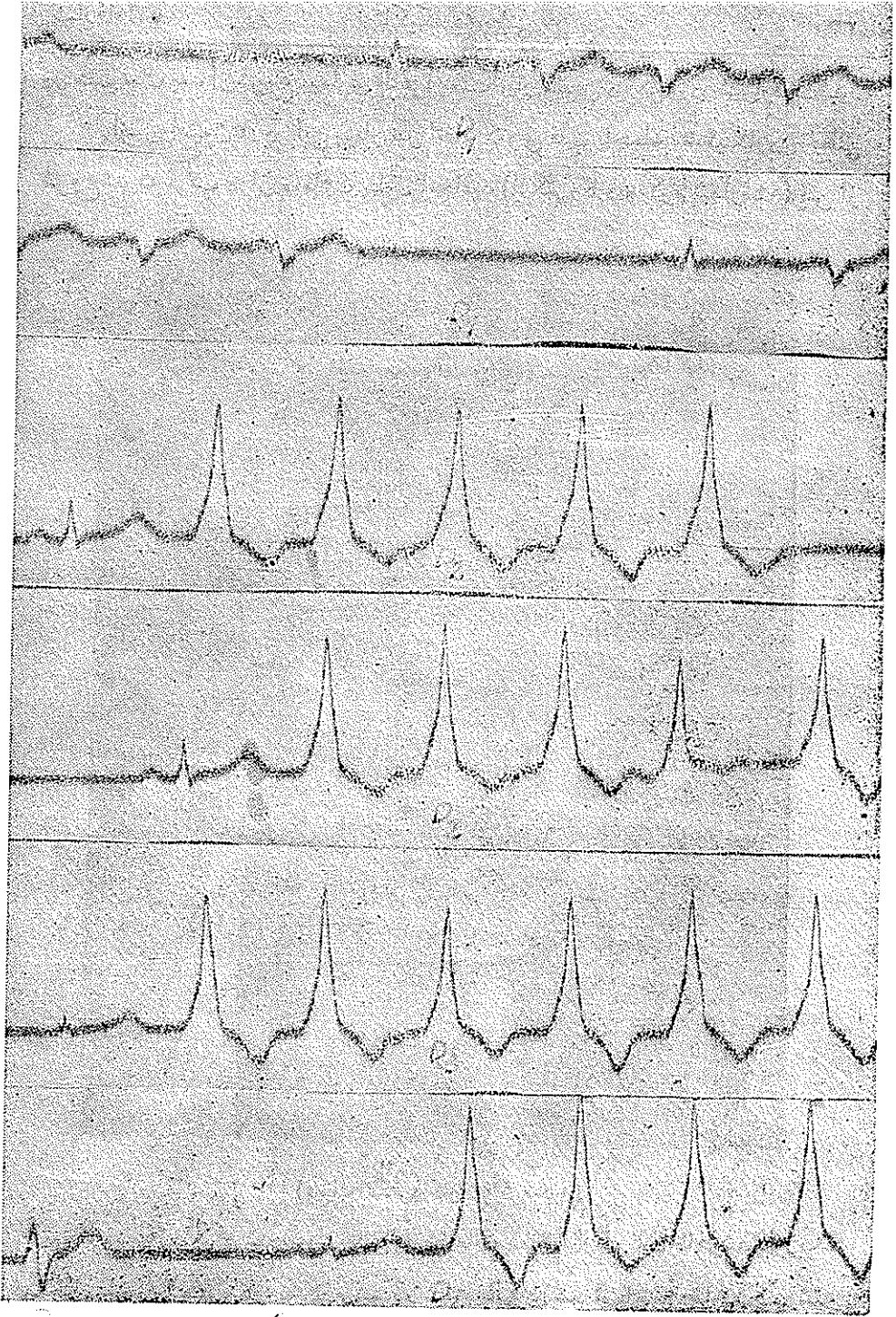
حال عمومی این بیمار با آنکه اعتیاد بالکل و تریاک داشت نسبتاً خوب بود تا آنکه

در هفت سال بعد از شروع بیماری ظاهراً بعلاّت انفار کتوس دیگری در شیراز فوت شد .
 افسرواسیون ۳- در این بیمار نیز انفار کتوس قلب باحمله تاکیکاردی بطنی
 شروع شد که قریب دوازده ساعت بطول انجامید (الکتروکاردیو گرم شماره ۱۴) پس از



(دنباله الکتروکاردیو گرم ۱۵)

آن نظم سینوس برقرار گردید ولی تدریجاً ضایعات عمیقی در میوکارد ظاهر شد بطوریکه
 یکسال بعد در الکتروکاردیو گرم فیبریلاسیون دهلیزی همراه با بلوک شاخه چپ رسته
 هسیوبی ژمینیسیم مشاهده میگردد (الکتروکاردیو گرم شماره ۱۵).



انکترو کاردیو گرام ۱۶ - تاکی کاردی بطنی متناوب نزد جوانی بدون ضایعه میو کارد - از هر اشتقاقی دو الکترو کاردیو گرام متوالی چاپ شده نظم بطنها ۱۶۰ در دقیقه و گاهی متوقف شده و یک موج P نامرئی در دو الکترو گرام دیده نمیشود. مختلف تشخیص داده میشود.

ايسرواسيون ۴ - جوانی است بسن ۲۵ سال كه بعلت تاكيكاردی بتوسط يکی از همكاران برای الكتر وكاردیو گرافی باينجانب معرفی شد. خود بیمار چندان احساس ناراحتی نمیكرد ولی با كمال تعجب مشاهده شد كه مبتلا بتاكيكاردی بطنی متناوب است بطور يكه الكتر وكاردیو گرم نشان میدهد عده امواج بطنی در حدود ۱۲۰ در دقیقه است و هر چند ثانیه ای تاكيكاردی متوقف شده و يك موج سینوسی ظاهر میگردد در بین امواج بطنی نیز گاهگاهی موج P نمایان است كه وجود تاكيكاردی بطنی را ثابت مینماید این نمونه ای است از تاكيكاردی بطنی در يك شخص ظاهراً سالم (الكتر وكاردیو گرم شماره ۱۶).

بیبلیوگرافی :

Laubry et Soulié

Maladies des coronaires.

André Jouve.

Diagnostic électrocardiographique

Fattorusso et Ritter.

Atlas d'électrocardiographie.

P. Bardin

Précis d'electro et de vectocardiographie.

Jean Lenègre

کتاب الكتر وكاردیو گرافی

G. Burch et T. Winsor

کتاب الكتر وكاردیو گرافی

American Heart Journal

P. 176, Février 1959