

بررسی بروز فاکتور ترانس کریپشن تیروئیدی-۱ در آدنوکارسینوم‌های اندومتر و اندوسرویکس به روش ایمونوهیستوشیمی

تاریخ دریافت مقاله: ۱۳۸۹/۰۷/۱۴ تاریخ پذیرش: ۱۳۸۹/۰۹/۲۷

چکیده

زمینه و هدف: فاکتور ترانس کریپشن تیروئیدی-۱ (TTF-1) به‌طور وسیع در تشخیص کارسینوم‌های ریه و تیروئید به‌کار برده می‌شود. اگرچه گزارشاتی از ایمونوراکتیویته TTF-1 در تومورهای غیر از ریه و تیروئید وجود دارد ولی مطالعات با نمونه‌های بزرگ در مورد آدنوکارسینوم اندومتر و اندوسرویکس وجود ندارد لذا هدف از این مطالعه بررسی میزان بروز TTF-1 در این دو نوع آدنوکارسینوم است. **روش بررسی:** تعداد ۱۳ مورد آدنوکارسینوم اندوسرویکس، تعداد ۳۹ مورد آدنوکارسینوم اندومتروئید اندومتر و چهار مورد کارسینوم سروز رحمی با مارکر TTF-1 رنگ‌آمیزی شده و موارد مثبت TTF-1 هسته‌ای ثبت شد. هیچ‌کدام از این موارد جزء نورواندوکرینی نداشتند. برای ارزیابی توزیع رنگ‌پذیری TTF-1 از یک سیستم درجه‌بندی نیمه کمی استفاده شد (صفر= منفی، ۵٪، ۱+، ۲۵-۵۰٪، ۳+، ۵۰-۷۵٪، ۴+، ۷۵-۱۰۰٪). برای ارزیابی شدت رنگ‌پذیری از سیستم کیفی استفاده شد (ضعیف و متوسط و شدید). **یافته‌ها:** TTF-1 در یک از ۱۳ مورد (۷/۷٪) از کارسینوم‌های اندوسرویکس به‌صورت ۱+ و ضعیف و در آدنوکارسینوم با تمایز متوسط مثبت شد. همچنین TTF-1 در دو از ۳۹ مورد (۵/۱٪) از آدنوکارسینوم‌های اندومتروئید اندومتر (یکی grade I و دیگری grade II) به‌صورت ۱+ و ضعیف مثبت شد و ارتباطی بین درجه تمایز تومور و میزان مثبت شدن TTF-1 وجود نداشت. در هیچ‌کدام از چهار مورد آدنوکارسینوم سروز اندومتر TTF-1 مثبت نشد. **نتیجه‌گیری:** اگرچه بعضی از مطالعات اخیر اختصاصی بودن TTF-1 را برای کارسینوم‌های تیروئید و ریه مورد تردید قرار داده‌اند اما مطالعه ما نشان داد که TTF-1 در آدنوکارسینوم اندومتر و اندوسرویکس منفی بود. لذا اختصاصی بودن TTF-1 برای کارسینوم‌های ریه و تیروئید تایید شد.

کلمات کلیدی: TTF-1، آدنوکارسینوم اندومتر، آدنوکارسینوم اندوسرویکس.

علی جانباز وطن^۱
زهرا فروهش تهرانی^{*۱}
نرگس ایزدی مود^۲
علی ملایری^۳

۱- گروه پاتوبیولوژی، بیمارستان شریعتی
۲- گروه پاتوبیولوژی، بیمارستان میرزا کوچک خان
۳- آزمایشگاه ذکریا

دانشگاه علوم پزشکی تهران، تهران، ایران

* نویسنده مسئول: تهران، امیرآباد شمالی، بیمارستان شریعتی، بخش پاتولوژی تلفن: ۸۴۹۰۲۱۵۹-۰۲۱ email: forouhesh_z@yahoo.com

مقدمه

و کارسینوم‌های متاستاتیک به ریه نیز از TTF-1 استفاده می‌شود.^۱ گفته می‌شود که بعضی از کارسینوم‌های نورواندوکرین با درجه بالا High grade با منشأ غیر ریوی (به‌جز کارسینوم Merkel cell) نیز TTF-1 را بروز می‌دهند.^۱ TTF-1 پروتئین هسته‌ای بوده و به DNA متصل می‌باشد و در ایمونوهیستوشیمی هسته سلول را رنگ می‌کند.^۲ مطالعات مختلفی در مورد بروز TTF-1 در بافت‌های غیر از تیروئید و ریه انجام گرفته است که نشان داده است TTF-1 می‌تواند در بافت‌های دیگری غیر از ریه و تیروئید مثبت شود.^{۳،۴،۵،۶،۷،۸،۹،۱۰} از جمله این موارد می‌توان به مطالعاتی که بروز TTF-1 را در آدنوکارسینوم اندومتر و اندوسرویکس بررسی نموده‌اند اشاره کرد.^{۳،۴} به‌دلیل تشابه مورفولوژیک آدنوکارسینوم اولیه ریه و آدنوکارسینوم‌های

فاکتور ترانس کریپشن تیروئیدی-۱ Thyroid Transcription Factor ۱- (TTF-1) پروتئین هسته‌ای ۳۸kd بوده و عضو خانواده Nkx2 از Homeodomain-containing transcription factors است.^۱ TTF-1 در تیروئید، دیانسفال و ریه بروز می‌کند و برای تکامل بافت ریه و تیروئید ضروری است. در ریه نقش اختصاصی مهمی در بروز پروتئین‌های سورفاکتانت A و B و C و پروتئین‌های ترش‌حی سلول‌های کلارا (Clara) دارد. این فاکتور به‌طور وسیع برای تشخیص کارسینوم‌های ریه و تیروئید به‌کار برده می‌شود^۱ و همیشه یکی از مارکرهایی است که در موارد تعیین منشأ اولیه تومورهای با منشأ ناشناخته استفاده می‌شود. همچنین برای افتراق کارسینوم‌های اولیه ریه

سپس TTF-1 بر روی آن‌ها انجام شد. آنتی‌بادی‌های به‌کار رفته شامل موارد زیر بودند: Dako cytomation (8G7G3/1) TTF-1، Chromogranin (DK-A3) Dako cytomation. کروموزن مورد استفاده در هر دو مورد Diaminobenzidine (DAB) بود. در ابتدا تمامی ۶۵ مورد انتخاب شده رنگ‌آمیزی کروموجرانین Chromogranin شده و تعداد ۹ مورد از آن‌ها (شش مورد آدنوکارسینوم اندومتر و سه مورد آدنوکارسینوم اندوسرویکس) که قسمتی از آن و یا به‌طور کامل کروموجرانین سیتوپلاسمی رنگ گرفته بودند از مطالعه خارج شد و هیچ‌کدام از تومورهای باقی‌مانده جزء نورواندوکراین نداشتند. در نهایت ۱۳ مورد آدنوکارسینوم اندوسرویکس (پنج مورد با تمایز خوب، شش مورد با تمایز متوسط و دو مورد با تمایز بد) و ۴۳ مورد آدنوکارسینوم اندومتر که شامل ۳۹ مورد اندومتروئید (براساس Figo grading system شامل ۱۹ مورد grade I، ۱۳ مورد grade II و هفت مورد grade III) و تعداد چهار مورد پاپیلاری سرور بود به‌دست آمد که رنگ‌آمیزی ایمونوهیستوشیمی TTF-1 بر روی آن‌ها انجام شد. برای تایید صحت و دقت رنگ‌آمیزی TTF-1 همزمان کنترل مثبت و کنترل منفی نیز انجام شد. کنترل منفی به‌صورت کنترل داخلی در هر اسلاید انجام شد و عضلات صاف جدار رحم مدنظر قرار گرفتند. کنترل مثبت به‌صورت کنترل خارجی انجام شد بدین‌صورت که همزمان با رنگ‌آمیزی TTF-1 بر روی نمونه‌های مورد مطالعه دو نمونه از بافت تیروئید طبیعی و بافت ریه طبیعی نیز رنگ شد که هر دو به‌خوبی رنگ گرفتند. در نهایت کلیه لام‌ها توسط دو پاتولوژیست به‌طور جداگانه مورد بررسی قرار گرفتند. در نهایت واکنش‌های ایمونوهیستوشیمی به‌روش نیمه کمی درجه‌بندی شده و توزیع ایمونوراکتیویته مارکر TTF-1 به‌صورت زیر انجام شد: ۰ یعنی منفی، 1^+ یعنی $>5\%$ سلول‌ها، 2^+ یعنی $5-25\%$ سلول‌ها، 3^+ یعنی $50-76\%$ سلول‌ها، 4^+ یعنی $75-91\%$ سلول‌ها و 5^+ یعنی $>95\%$ سلول‌ها. پس از جمع‌آوری داده‌ها، برای نتیجه‌گیری دقیق‌تر تمام موارد مورد مطالعه را به شش گروه سنی تقسیم‌بندی کردیم که شامل گروه ۱: سن >40 سال، گروه ۲: $49-40$ سال، گروه ۳: $59-50$ سال، گروه ۴: $69-60$ سال، گروه ۵: $79-70$ سال و گروه ۶: $80 \leq$ سال. سپس با استفاده از نرم‌افزار SPSS ویراست ۱۱/۵ آنالیز داده‌های کمی و کیفی انجام شد. جهت مقایسه دو متغیر کیفی از آزمون χ^2 یا Fisher's exact test استفاده شد. آمار توصیفی برای متغیرهای کمی به‌صورت میانگین و

اندومتر و اندوسرویکس متاستاتیک به ریه افتراق آن‌ها به‌وسیله یافته‌های مورفولوژیک گاهی امکان‌پذیر نیست و باید از روش‌های دیگری از جمله ایمونوهیستوشیمی کمک گرفت که به‌طور روتین برای افتراق آن از TTF-1 استفاده می‌شود. در مورد آدنوکارسینوم اندومتر و اندوسرویکس مطالعات کمی انجام شده ولی در همان مطالعات نیز تعدادی از آن‌ها (۱۹٪ آدنوکارسینوم اندومتر در یک مطالعه) TTF-1 مثبت داشته‌اند.^۳ با مطالعات بیشتر در این زمینه در صورت اثبات این موضوع اولاً هر تومور با منشأ ناشناخته که TTF-1 مثبت باشد مربوط به تیروئید و ریه نیست ثانیاً در تومورهای ربوی صرف مثبت شدن TTF-1 نشان‌دهنده تومور اولیه ریه نیست و می‌تواند تومورهای دیگری از جمله آدنوکارسینوم اندومتر یا اندوسرویکس باشد. از طرف دیگر در صورت عدم اثبات آن ارزش اختصاصی بودن TTF-1 پابرجا خواهد ماند.

روش بررسی

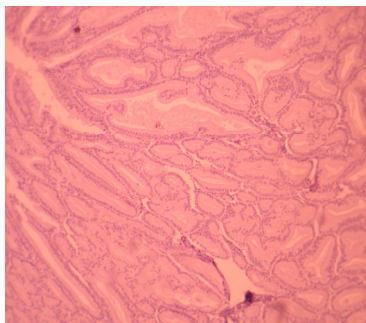
این مطالعه به‌صورت بررسی مقطعی (Cross sectional) بر روی کلیه بلوک‌های پارافینی مربوط به موارد هیستوکتومی با تشخیص آدنوکارسینوم اندومتر و آدنوکارسینوم اندوسرویکس در بخش پاتولوژی بیمارستان‌های دکتر شریعتی و میرزا کوچک خان تهران از ابتدای سال ۱۳۸۲ لغایت انتهای سال ۱۳۸۶ انجام شد. لازم به ذکر است مواردی از آدنوکارسینوم اندوسرویکس از سال ۱۳۷۹ لغایت ۱۳۸۱ نیز به مطالعه اضافه شد. آدنوکارسینوم‌های اندومتری که در این مطالعه وارد شدند شامل عمدتاً نوع اندومتروئید و تعداد کمی آدنوکارسینوم پاپیلاری سرور بودند و آدنوکارسینوم‌های اندوسرویکس تماماً از نوع موسینوس (Endocervical type) بودند. بیوپسی، کورتاژ، کونیزاسیون در این مطالعه وارد نشدند. ابتدا کلیه لام‌ها که به‌روش هماتوکسیلین-ئوزین Hematoxylin and Eosin (H&E) رنگ‌آمیزی شده بودند بازبینی شده و تشخیص آن‌ها مجدداً بررسی دقیق‌تر شد و از بین آن‌ها مواردی از آدنوکارسینوم اندومتر و آدنوکارسینوم اندوسرویکس که قابلیت بررسی بیشتر را داشتند انتخاب شدند. سپس بلوک مناسب جهت ایمونوهیستوشیمی Immunohistochemistry (IHC) انتخاب شد (بلوک‌هایی که کمترین نکروز، هموراژی را داشته باشد). بلوک‌های انتخاب شده برش مجدد خوردند و ابتدا رنگ‌آمیزی ایمونوهیستوشیمی Chromogranin و

انحراف معیار بیان شد. آمار توصیفی برای متغیرهای کیفی به صورت فراوانی نسبی و فراوانی خام بیان شد. نمودارها و جداول تهیه شده و در نهایت ارتباط بین متغیرهای وابسته و مستقل سنجیده شدند. سطح معنی دار آزمون‌ها $\alpha=0/05$ در نظر گرفته شد.

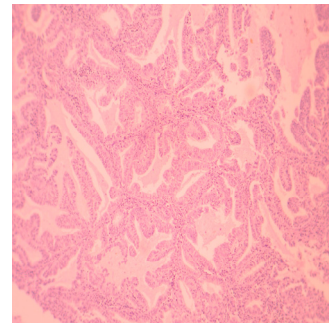
یافته‌ها

متوسط سن آدنوکارسینوم اندومتر ۵۱ سال (۳۱-۸۵) و آدنوکارسینوم اندوسرویکس ۴۵ سال (۳۹-۵۳) بود. بیشترین شیوع آدنوکارسینوم اندومتر در گروه سنی ۴۰-۵۰ سال (۱۲ مورد از ۴۳ مورد) و آدنوکارسینوم اندوسرویکس نیز در گروه سنی ۴۰-۵۰ سال (۱۰ مورد از ۱۳ مورد) بود. آدنوکارسینوم اندومتریویید اندومتر بر اساس درجه هیستولوژیک تومور (Figo- grade) شامل ۱۹ مورد grade I (۴۸/۷٪)، ۱۳ مورد grade II (۳۳/۳٪) و هفت مورد grade III (۱۸٪) بودند. از ۴۳ مورد آدنوکارسینوم اندومتر در ۴۱ مورد (۹۵/۳٪) که شامل هر چهار مورد کارسینوم پایلاری سروز نیز بود اصلاً هسته سلول‌های تومورال رنگ نگرفتند (شکل ۱) و از نظر بروز TTF-1 منفی (۰) بودند و فقط دو مورد (۴/۷٪) ایمونوراکتیویته برای TTF-1 نشان

دادند که هر دو مورد از نوع اندومتریویید بوده و از نظر شدت ضعیف و از نظر توزیع ۱+ بودند (کمتر از ۵٪ هسته سلول‌ها رنگ گرفتند) و از نظر درجه تومور یکی از آن‌ها در نوع grade I (یک مورد از ۱۳ مورد) و دیگری در نوع grade II (یک مورد از ۱۳ مورد) مثبت شده بودند (جدول ۱). با توجه به یافته‌های فوق اختلاف معنی‌داری بین gradeهای مختلف آدنوکارسینوم‌های اندومتر از نظر بروز TTF-1 مشاهده نشد. از ۱۳ مورد آدنوکارسینوم اندوسرویکس در ۱۲ مورد (۹۲/۳٪) اصلاً هسته سلول‌های تومورال رنگ نگرفتند (شکل ۲) و از نظر بروز TTF-1 منفی (۰) بودند و فقط یک مورد (۷/۷٪) ایمونوراکتیویته برای TTF-1 نشان داد که از نظر شدت ضعیف و از نظر توزیع ۱+ بود (کمتر از ۵٪ هسته سلول‌ها رنگ گرفتند). اگرچه به دلیل کم بودن تعداد نمونه آدنوکارسینوم اندوسرویکس مورد مطالعه ما، تقسیم‌بندی از نظر درجه تمایز آدنوکارسینوم اندوسرویکس انجام نشد ولی موردی که TTF-1 مثبت بود نوع Moderately differentiated بود. در نهایت مقایسه موارد مثبت TTF-1 در آدنوکارسینوم اندومتر و اندوسرویکس نشان داد که بین این دو از نظر ایمونوراکتیویته برای TTF-1 اختلاف معنی‌داری



شکل-۲: آدنوکارسینوم اندوسرویکس، TTF-1 منفی



شکل-۱: آدنوکارسینوم اندومتر، TTF-1 منفی

جدول-۱: میزان بروز TTF-1 در آدنوکارسینوم اندومتریویید اندومتر

آدنوکارسینوم اندومتر	Figo grade I (%)	Figo grade II (%)	Figo grade III (%)	مجموع (%)
TTF- 1 -	۱۸(۹۴/۷)	۱۲(۹۲/۳)	۷(۱۰۰)	۳۷(۹۵)
TTF-1 1+	۱(۵/۳)	۱(۷/۷)	۰(۰)	۲(۵)
TTF-1 2+	۰(۰)	۰(۰)	۰(۰)	۰(۰)
TTF-1 3+	۰(۰)	۰(۰)	۰(۰)	۰(۰)
TTF-1 4+	۰(۰)	۰(۰)	۰(۰)	۰(۰)
TTF-1 5+	۰(۰)	۰(۰)	۰(۰)	۰(۰)

جدول ۲: مقایسه میزان مثبت شدن TTF-1 در آدنوکارسینوم اندومتر و اندوسرویکس

TTF-1	آدنوکارسینوم اندومتر	آدنوکارسینوم اندوسرویکس	مجموع (%)
-	۴۱ (۹۵/۳)	۱۲ (۹۲/۳)	۵۳ (۹۴/۶)
1+	۲ (۴/۷)	۱ (۷/۷)	۳ (۵/۴)
2+	۰ (۰)	۰ (۰)	۰ (۰)
3+	۰ (۰)	۰ (۰)	۰ (۰)
4+	۰ (۰)	۰ (۰)	۰ (۰)
5+	۰ (۰)	۰ (۰)	۰ (۰)
مجموع	۴۳ (۱۰۰)	۱۳ (۱۰۰)	۵۶ (۱۰۰)

وجود ندارد ($p=0/555$) (جدول ۲).

بحث

همان‌طور که می‌دانیم همیشه این امکان وجود ندارد که بر اساس مورفولوژی، کارسینوم‌های تیروئید یا ریه را از کارسینوم‌های سایر مناطق بدن افتراق داد به‌همین دلیل به‌طور وسیع از ایمونوهیستوشیمی برای این منظور استفاده می‌شود. طبق نظر کتب مرجع TTF-1 مارکر حساس و اختصاصی برای بافت طبیعی و تومورهای ریه و تیروئید است.^{۱۰} ویژگی TTF-1 برای تیروئید و ریه ۱۰۰٪ نیست و کارسینوم‌های نورواندوکراین به‌خصوص نوع سلول کوچک در مناطق مختلف بدن درصد زیادی TTF-1 مثبت داشته‌اند.^۱ در کتب مرجعی که در حال حاضر در اختیار ما است مرتباً تأکید بر اختصاصی بودن TTF-1 در تومورهای ریه و تیروئید دارند و در صورتی که فقط در مورد کارسینوم‌های نورواندوکراین سایر مناطق بدن از جمله اندوسرویکس احتمال مثبت شدن TTF-1 را ذکر می‌کنند و در هیچ‌کدام از کتب مرجع در مورد بروز TTF-1 در آدنوکارسینوم اندومتر و اندوسرویکس بحث نشده است و در حقیقت این‌طور به‌نظر می‌رسد که طبقه نظر این کتب TTF-1 در این دو کارسینوم منفی است. اگرچه مطالعات جدید زیادی در مورد بروز TTF-1 در کارسینوم‌های غیر از ریه و تیروئید وجود دارد به طوری که برخی از آن‌ها ارزش ویژگی TTF-1 را برای تیروئید و ریه زیر سوال برده‌اند.^{۱۱،۱۲،۱۳} ولی تعداد قابل توجهی از آن‌ها هم اختصاصی بودن آن را برای ریه و تیروئید تایید کرده‌اند.^{۱۴،۱۵} در مورد بروز TTF-1 در آدنوکارسینوم اندوسرویکس و اندومتر مطالعات خیلی کمی وجود داشت. در مورد آدنوکارسینوم اندوسرویکس فقط یک مطالعه وجود

داشت که در آن از ۲۷ مورد آدنوکارسینوم اندوسرویکس فقط یک مورد به‌صورت منتشر (۴+) و در نوع با افتراق پایین poorly differentiated مارکر TTF-1 مثبت بود.^۳ در صورتی که در مطالعه ما از ۱۳ مورد آدنوکارسینوم اندوسرویکس فقط یک مورد ایمونوراکتیویته به TTF-1 را نشان داد که آن هم با شدت ضعیف و توزیع ۱+ (کمتر از ۵٪ هسته سلول‌ها) و در نوع با افتراق متوسط Moderately differentiated مثبت بود. مطالعات قبلی کمی نیز در مورد بروز TTF-1 در آدنوکارسینوم اندومتر انجام گرفته است که در یک مطالعه یک مورد از هشت مورد آدنوکارسینوم اندومتر TTF-1 مثبت شده بود،^۱ در یک مطالعه دیگر هیچ‌کدام از هفت مورد آدنوکارسینوم اندومتر TTF-1 مثبت نشده بود.^۳ در یک مطالعه ۱۷٪ آدنوکارسینوم‌های اندومتر TTF-1 مثبت شده بودند.^۶ در آخرین مطالعه در این زمینه از ۳۲ مورد آدنوکارسینوم اندومتروئید اندومتر شش مورد TTF-1 مثبت داشتند (یک مورد grade I، دو مورد grade II و سه مورد grade III) که توزیع آن‌ها از ۱+ تا ۴+ بود. دو مورد از این شش مورد به‌صورت ۴+ (منتشر) TTF-1 مثبت نشان دادند.^۳ در مطالعه ما از ۴۳ مورد آدنوکارسینوم اندومتر فقط دو مورد (هر دو مورد اندومتروئید) TTF-1 مثبت داشتیم که با شدت ضعیف و توزیع ۱+ (کمتر از ۵٪ هسته سلول‌ها) مثبت بودند. یکی از این موارد در grade I و دیگری در grade II مثبت شده بود. در یک مطالعه که بر روی ۵۷ مورد آدنوکارسینوم اندوسرویکس و ۸۴ مورد آدنوکارسینوم اندومتر انجام شد برای افتراق این دو آدنوکارسینوم از هم بروز مارکرهای مختلف از جمله TTF-1 مطالعه شد که از نظر بروز TTF-1 تفاوتی نداشتند. در مطالعه ما نیز از نظر بروز TTF-1 در آدنوکارسینوم اندومتر و آدنوکارسینوم اندوسرویکس تفاوت معنی‌داری وجود

TTF-1 مارکر اختصاصی تیروئید و ریه بوده و در کارسینوم‌های ریه و تیروئید به صورت منتشر و با شیوع بسیار بالا مثبت می‌شود، پس در ارزیابی کارسینوم‌های متاستاتیک به ریه با مثبت شدن TTF-1 منشا اندومتريال و اندوسرویکال آن رد می‌شود. سوم این‌که در ارزیابی کارسینوم‌های با منشا ناشناخته مثبت شدن TTF-1 به نفع تیروئید و ریه خواهد بود و حداقل می‌توان گفت که آدنوکارسینوم اندومتر و اندوسرویکس مطرح نخواهد شد. با توجه به مطالعات اندک در مورد بروز TTF-1 در آدنوکارسینوم اندومتر و اندوسرویکس، مطالعات بیشتر در این زمینه با حجم نمونه بزرگ‌تر توصیه می‌گردد.

نداشت ($p=0/555$). در مقایسه بین کتب مرجع و مطالعات قبلی با مطالعه انجام شده توسط ما می‌توان گفت که مطالعه ما با کتب مرجع هم‌خوانی داشت. در این مطالعه ۴/۷٪ آدنوکارسینوم‌های اندومتر و ۷/۷٪ آدنوکارسینوم‌های اندوسرویکس با شدت ضعیف و توزیع +۱ (کمتر از ۵٪ هسته سلول‌ها) TTF-1 مثبت بودند. اولاً تعداد بسیار کمی از آدنوکارسینوم‌های اندومتر و اندوسرویکس TTF-1 مثبت بودند و همان موارد مثبت نیز در کمتر از ۵٪ سلول‌ها و با شدت ضعیف مثبت شده بود پس می‌توان نتیجه گرفت که TTF-1 در آدنوکارسینوم اندومتر و اندوسرویکس منفی می‌باشد. دوم این‌که با توجه به این‌که

References

- Rosai J, editor. Rosai and Ackerman's Surgical Pathology. 9th ed. St. Louis, MO: Mosby; 2004. p. 61, 1523, 1540-1, 1585-92.
- Dabbs D, editor. Diagnostic Immunohistochemistry. 2nd ed. Philadelphia: Churchill Livingstone; 2006. p. 269, 201.
- Siami K. Thyroid transcription factor-1 expression in endometrial and endocervical adenocarcinomas. *Am J Surg Pathol* 2007;31:1759-63.
- Deavers MT. Immunohistochemistry in gynecologic pathology. *Arch Pathol Lab Med* 2008;132(2):175-80.
- Compérat E, Zhang F, Perrotin C, Molina T, Magdeleinat P, Marmey B, et al. Variable sensitivity and specificity of TTF-1 antibodies in lung metastatic adenocarcinoma of colorectal origin. *Mod Pathol* 2005;18(10):1371-6.
- ProPath Immunohistochemistry Lab. Focus on Immunohistochemistry; Thyroid Transcription Factor-1 (TTF-1). Apr 2001. Available from: URL:http://www.ihcworld.com/_newsletter/2001/focus_apr_2001.pdf
- Alkushi A, Irving J, Hsu F, Dupuis B, Liu CL, Rijn M, et al. Immunoprofile of cervical and endometrial adenocarcinomas using a tissue microarray. *Virchows Arch* 2003;442(3):271-7.
- Stenhouse G, Fyfe N, King G, Chapman A, Kerr KM. Thyroid transcription factor 1 in pulmonary adenocarcinoma. *J Clin Pathol* 2004;57(4):383-7.
- Veral A, Nart D, Paker I, Yaman B, Ertan Y. The value of Thyroid Transcription Factor-1 (TTF-1) in differential diagnosis of metastatic pulmonary and extrapulmonary carcinomas in pleural effusions. *Turkish J Pathol* 2008;24(2):84-7.
- Bejarano PA, Baughman RP, Biddinger PW, Miller MA, Fenoglio-Preiser C, al-Kafaji B, et al. Surfactant proteins and thyroid transcription factor-1 in pulmonary and breast carcinomas. *Mod Pathol* 1996;9(4):445-52.
- Chhieng DC, Cangiarella JF, Zakowski MF, Goswami S, Cohen JM, Yee HT. Use of thyroid transcription factor 1, PE-10, and cytokeratins 7 and 20 in discriminating between primary lung carcinomas and metastatic lesions in fine-needle aspiration biopsy specimens. *Cancer* 2001;93(5):330-6.
- Reis-Filho JS, Carrilho C, Valenti C, Leitão D, Ribeiro CA, Ribeiro SG, et al. Is TTF1 a good immunohistochemical marker to distinguish primary from metastatic lung adenocarcinomas? *Pathol Res Pract* 2000;196(12):835-40.
- Kaufmann O, Dietel M. Thyroid transcription factor-1 is the superior immunohistochemical marker for pulmonary adenocarcinomas and large cell carcinomas compared to surfactant proteins A and B. *Histopathology* 2000;36(1):8-16.
- Kubba LA, McCluggage WG, Liu J, Malpica A, Euscher ED, Silva EG, et al. Thyroid transcription factor-1 expression in ovarian epithelial neoplasms. *Mod Pathol* 2008;21(4):485-90.
- Ordóñez NG. Thyroid transcription factor-1 is a marker of lung and thyroid carcinomas. *Adv Anat Pathol* 2000;7(2):123-7.
- Ordóñez NG. Value of thyroid transcription factor-1 immunostaining in distinguishing small cell lung carcinomas from other small cell carcinomas. *Am J Surg Pathol* 2000;24(9):1217-23

Utility of immunohistochemistry method in expression of thyroid transcription factor-1 in endometrial and endocervical adenocarcinoma

Received: October 06, 2010 Accepted: December 18, 2010

Abstract

Ali Janbazvatan MD.¹
Zahra Foruhesh Tehrani MD.^{1*}
Narges Izadi Mood MD.²
Ali Malayeri MD.³

1- Department of Pathology,
Shariati Hospital, Tehran University
of Medical Sciences, Tehran, Iran.

2- Department of Pathology, Mirza
Kuchak Khan Hospital, Tehran
University of Medical Sciences,
Tehran, Iran.

3- Zakarria Laboratory, Tehran
University of Medical Sciences,
Tehran, Iran.

Background: Thyroid transcription factor-1 (TTF-1) is widely used in the diagnosis of lung and thyroid carcinomas. Although there have been reports of TTF-1 immunoreactivity in tumors other than those originating from the lung or thyroid, endocervical and endometrial adenocarcinomas have not been studied in large numbers in this regard.

Methods: Thirteen endocervical adenocarcinomas, 39 endometrioid endometrial adenocarcinomas and four uterine serous carcinomas which had no neuroendocrine component were retrieved, stained by TTF-1 and examined. A semiquantitative grading system was used to evaluate the distribution of TTF-1 staining (0= negative, 1⁺ ≤ 5%, 2⁺= 5% to 25%, 3⁺= 26% to 50%, 4⁺= 51% to 75% and 5⁺ ≥ 75%). A qualitative system was also used to evaluate the intensity of TTF-1 staining (weak, moderate and strong).

Results: TTF-1 expression was seen in 1 out of 13 (7.7%) endocervical adenocarcinoma samples, showing 1⁺ distribution rate and weak intensity. The positive sample was moderately differentiated. TTF-1 expression was present in 2 out of 39 (5.1%) endometrioid adenocarcinoma samples (one grade I and the other grade II) with 1⁺ distribution rate and weak intensity. There was no apparent correlation between the degree of differentiation and TTF-1 positivity in the studied adenocarcinomas. None of the four endometrial serous carcinomas were positive for TTF-1.

Conclusion: Although some recent studies cast doubt about the specificity of TTF-1 for lung and thyroid carcinoma, our study showed that TTF-1 was negative in endocervical and endometrial adenocarcinomas and established the specificity of TTF-1 for lung and thyroid carcinomas.

Keywords: Endocervical adenocarcinoma, endometrial adenocarcinoma, TTF-1.

* Corresponding author: Dept. of
Pathology, Shariati Hospital, North
Amirabad St., Tehran, Iran.
Tel: +98-21-84902159
email: foruhesh_z@yahoo.com