

خونریزی داخل مغزی دیررس بعد از ضربه*

نکارش :

دکتر نصرت الله عاملی

استاد کرسی و رئیس بخش جراحی مغز و بی‌بیمارستان بهلوی

ترجمه :

دکتر حسین صالح

دستیار بخش جراحی مغز و بی

در سال‌های اخیر مسئله همتوم داخل مغز اهمیت فراوانی پیدا کرده است و شکی نیست که این عارضه نادر نبوده و غالباً نیز با درمان جراحی بهبودی حاصل میشود. علائم ازدیاد فشار داخل جمجمه که در نتیجه خونریزی تولید میشود بعد از مدت زمانی کم و بیش متفاوت پس از ضربه ظاهر میگردد در سال ۱۸۹۱ بولینگر موردی از خونریزی داخل مغزی را شرح داده (۱) که چندین ماه بعد از ضربه ظاهر میشود. در این مقاله این نوع خونریزی دیررس مطرح نیست.

در این جا شرح ۱۵ مورد از این خونریزی‌ها ذکر شده که فاصله بین ضربه و علائم بین دو ساعت تا یکماه بوده است و لااقل در ۷ مورد از آنها يك عامل مستعد کننده قبلی وجود داشته است. این ۷ مورد عبارتند از: ۴ آنژیوم، يك تومور مغز و دو مورد ازدیاد فشار خون شریانی ۸ مورد بقیه عبارتند از ۴ مورد که ضربه بسته جمجمه داشته‌اند و محتملاً عامل مستعد کننده در بین نبوده و مورد که زخم نافذ بداخل مغز داشته‌اند و دو مورد دیگر که زخم باز همراه با فرورفتگی استخوانی بداخل مغز داشته‌اند.

در ۱۴ مورد خونریزی داخل نیمکره‌های مغزی بوده و فقط يك مورد داخل مخیچه بوده است.

شرح بیماران

۱- مردی بود ۲۲ ساله که در اکتبر ۱۹۴۷ در بیمارستان ملکه الیزابت بیرمنگام

۱ traumatiche spatapoplexie

* - ترجمه از مجله اکتامدیکا ایرانیکا - شماره اول سال ۱۹۵۷

بستری گردید. یازده روز قبل از ورود به بیمارستان ضمن بازی فوتبال توپ را با سر میزند که بلافاصله دچار يك حالت کولاپس میشود ولی این حالت بسرعت رفع میشود بطوریکه میتواند با پای خودش بمنزل برود. روز بعد را در منزل استراحت میکند ولی از فردای آنروز با وجودیکه مختصری درد سر داشته به کار مشغول میشود و تامدت ۴ روز نیز مرتباً کار میکند. در این مدت تدریجاً سردرد زیاد شده و تکلم وی نیز دچار اختلال میشود. دست راست وی نیز ضعیف میشود بطوریکه قادر بنگاهداری يك فنجان یا يك سیگار نبوده. لذا در يك بیمارستان محلی بستری میشود که در آنجا از وی پونکسیون لمبر بعمل میآید.

مایع نخاع اگر اتنو کرومیک بوده و روز نهم خیز پای دو طرفی هم پیدا میشود. روز یازدهم که در بیمارستان ملکه الیزابت بستری گردید در کمای عمیق بود. تنفس سریع و صدادار هر دو مردمکها میدریاز مختصری نشان میدادند و رفلکس بنور نیز وجود نداشت. در نیمه راست صورت انقباضات ناگهانی دیده میشد تونیسیته دست و پای راست کاسته شده بود. رفلکسهای وتری در همین طرف ضعیف و رفلکس شکمی راست وجود نداشت.

علامت بابنسکی دو طرف، نبض ۶۴ در دقیقه، رادیوگرافی جمجمه شکستگی نشان نمیداد.

برای درمان دوسوراخ یکی در ناحیه فرونتال و دیگری در ناحیه تامپورال چپ احداث کردیم. هماتوم خارج دور مری وجود نداشت. کانول را که وارد لوب تامپورال نمودیم ابتدا مقاومت مختصری حس شد و سپس مقداری نسج مغز متورم خارج گردید. بیمار چند ساعت بعد فوت شد. اتوپسی يك هماتوم موضعی در لوب تامپورال چپ نشان داد.

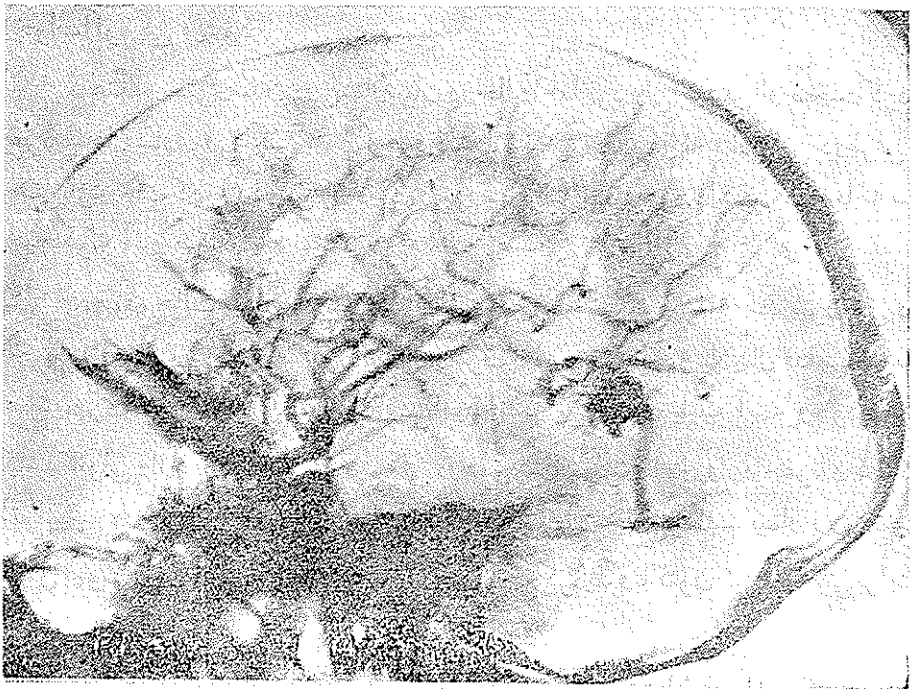
۲- دختری بود ۱۰ ساله که در اکتبر ۱۹۴۸ در بیمارستان ملکه الیزابت بستری گردید. روز قبل از ورود به بیمارستان ضمن بازی در مدرسه از سر بزین اصابت مینماید. در آن موقع بیهوش نمیشود لیکن پدرش در منزل متوجه میشود که دخترش گیج است و خوب نمیتواند صحبت کند. طفل تمام مدت شب بی قرار بوده و صبح يك حالت نیمه اغما داشته و بعد از ظهر همان روز در بیمارستان ملکه الیزابت بستری میشود.

در معاینه ملاحظه شد که طفل بی قرار است و بیهوش نمی آید. مردمک چپ مختصری

از مردمک چشم راست بازتر بود نبض ۸۰ در دقیقه و نیمه راست بدن را کمتر از طرف چپ حرکت میداد. رفلکس‌های وتری تماماً خفیف و علامت بابنسکی در دو طرف وجود داشت. در مدت ۶ ساعت اولیه حالت وی بهتر شد بطوریکه بهوش آمد لیکن بطور ناگهانی در ساعت ۳ و ۵ دقیقه بعد از نیمه شب فوت شد.

نتیجه اتوپسی مغز: واتتريکول‌ها مملو از خون لخته شده بود و در او بفر و نتال چپ هماتومی وجود داشت. پس از شستشوی دقیق لخته‌ها آنژیوم کوچکی نزدیک مبدأ شریان مغزی میانی چپ پیدا شد. لذا هماتوم در نتیجه خونریزی یکی از عروق آنژیوم تولید شده بود.

۳- پسری بود ۱۲ ساله که در نوامبر سال ۱۹۴۸ در بیمارستان ملکه الیزابت بستری گردید. روز قبل ضمن شنا ضربه مختصری به سرش وارد میشود. بعد از این حادثه قادر بوده که بمنزلش برود لیکن در آنجا دچار درد سر شده و استفراغ میکند روز بعد



که در بیمارستان بستری گردید قدری خواب آلود بود. یک همی آنوپسی همونیم راست و یک همی پارزی راست داشت که دست را بیش از پا گرفته بود. مردمکها مساوی و نبض ۸۲ در دقیقه بود.

وانتربیکولوگرافی ضایعه فضاگیری رادر لوب تامپورال چپ نشان میداد (شکل ۱). لذا سوراخی در ناحیه تامپورال چپ احداث شد. همانوم خارج دور مری وجود نداشت. با وارد کردن کاتول بداخل لوب تامپورال فقط چند قطره خون سیاهرنگ خارج شد. روز بعد حال بیمار بدتر شد لذا یک دکمپرسیون تامپورال انجام و با وارد کردن کاتول بداخل لوب تامپورال توانستیم در حدود ۳۰cc خون قدیمی خارج نماییم. بعد از آن حال بیمار بسرعت بطرف بهبود رفت. مدتی بعد از بیمار آنژیوگرافی بعمل آمد و آنژیوگرام آنژیوم شریانی وریدی کوچکی را نشان میداد.

۴- پسری بود ۱۸ ساله که در فروردین ۱۳۳۰ در بیمارستان پهلوی بستری گردید. از یک هفته قبل از ورود به بیمارستان از درد سری شکایت میکرد و کم کم دچار حالت خواب آلودگی میشود.

هنگام بستری شدن در بیمارستان در حالت کما بود ولی میشد با او صحبت کرد. مردمکها مساوی و رفلکس بنور وجود داشت. نبض ۵۰ در دقیقه، ادم پایی دوطرفی و همی پلژی چپ که پا را بیش از دست و صورت گرفته بود وجود داشت. در معاینه سر هیچگونه آثار ضربه دیده نمیشد.

چون حالت بیمار بسرعت بطرف بدی میرفت تصمیم گرفته شد سوراخی در جمجمه احداث شود. این سوراخ را در طرف راست در ناحیه پاریتال قدامی در سه سانتیمتری خط وسط احداث نمودیم. بامید اینکه یک کیست یا یک آبسه وجود داشته باشد کاتولی وارد جسم مغز نمودیم ولی در عمق ۲ سانتیمتری کاتول وارد حفره ای شد که توانستیم در حدود ۳۰cc خون سیاهرنگ قدیمی از آن خارج نماییم. بیمار روی تخت عمل بهوش آمد و همی پلژی وی نیز کم کم مرتفع گردید و تا کنون نیز ناراحتی برایش پیدا نشده است.

بعدها که از بیمار درباره علت ناراحتیش سئوالاتی شد اظهار داشت که در حدود ۱۰ روز قبل از ورود به بیمارستان در مدرسه بدون دستکش بکس بازی نموده که ضمن آن

ضربه بکس به سرش اصابت میکند و چون بازی بکس بدون دستکش مجاز نبوده از اظهار آن در منزل و مدرسه خودداری کرده است.

بعد از بهبودی از این بیمار انژیوگرافی بعمل آمد در حالیکه امیدوار بودیم انژیومی به بینیم انژیوگرام چیزی از این لحاظ نشان نداد.

۵- افسر پلیسی بود ۵۵ ساله که در آذر ۱۳۳۱ در بیمارستان پهلوی بستری گردید. این بیمار از چندین سال باینطرف برای ازدیاد فشار خون شریانی تحت درمان بوده است. ۸ ساعت قبل از ورود به بیمارستان ضمن متفرق کردن جمعیتی یک پاره آجر به سرش اصابت مینماید که تولید زخمی سطحی در ناحیه پاریتال چپ مینماید. در اثر این ضربه دچار گیجی موقتی میشود و چون منزلش در همان نزدیکی ها بوده به منزل میرود و جریان حادثه را برای خانمش شرح میدهد.

بعد از نیمساعت استراحت برای گذارش کار خود به کلانتری میرود و یکساعت و نیم بعد از حادثه در حالیکه از درد سر ناراحت بوده به منزل مراجعت مینماید. نیمساعت بعد در حالت نیمه اغما بوده است.

هنگام ورود به بیمارستان در اغمای کامل بود. مردمک ها مساوی ولی مختصری بازتر از عادی بودند. نبض ۱۰۰ در دقیقه حرارت 38.5 ، فشار خون $110/70$ و لختی گردن وجود داشت. علاوه بر اینها نیم راست بدن کاملاً فلج بود. در پونکسیون لمبر مایع نخاع کاملاً خونی و تحت فشار بود. بیمار صبح روز بعد فوت شد و اتوپسی ممکن نگردید.

۶- پسری بود ۱۷ ساله که در فروردین ۱۳۳۲ در بیمارستان پهلوی بستری گردید در حالیکه تا ۸ روز قبل از سلامت کامل برخوردار بود.

۸ روز قبل در یک مسابقه کشتی از سر بزمین اصابت مینماید. ابتدا حس میکند که پای راستش کرخت میشود لذا داور مسابقه را قطع میکند و بیمار با وجود سردرد با پای خود بخانه میرود.

بتدریج در روزهای بعد درد سر شدت یافته تکلم قدری مشکل و بیمار خواب آلود میشود. در موقع بستری شدن در بیمارستان بیمار در اغما بود ولی میشد او را از آن حال

خارج کرد و بنظر میرسید که افزایش است. علائم دیگر عبارت بودند از ادم پایی دو طرفی و همی پارزی راست که پارا بیش از دست و صورت گرفته بود.

این بیمار آنقدر شبیه بیمار چهارم ما بود که قبل از عمل تشخیص هماتوم لوب پاریتال چپ نزدیک خط وسط دادیم لذا کانول را از سوراخی که در ناحیه پاریتال قدامی چپ احداث نموده بودیم وارد مغز نموده و در عمق ۲ سانتیمتری کانول وارد حفره ای شد که از این حفره در حدود ۳۰ cc خون تیره کشیدیم.

بعد از این کار بیمار بهوش آمد. همی پارزیش بتدریج بطرف بهبود رفت ولی کاملاً مرتفع نگردید و مختصری نیز دیسفازیك باقی ماند.

یکهفته بعد از بیمار آنژیوگرافی بعمل آمد. آنژیوگرام تغییراتی را نشان میداد که مبین وجود يك ضایعه فضاگیر در ناحیه پاراساژیتال بود ولی چون حال بیمار بطرف بهبود میرفت این تغییرات حمل بر وجود لخته های خونی شد که در حال جذب شدنند لذا بیمار ۱۴ روز بعد از بستری شدن از بیمارستان مرخص گردید.

سه ماه بعد چون همی پارزی و دیسفازی بیمار شدت یافته بود و علاوه بر این در دسر واستفراغ نیز اضافه شده بود مجدداً بستری گردید.

آنژیوگرام مجددی که از بیمار تهیه شد تغییرات عروقی بیشتری را نشان میداد لذا بیمار مورد عمل قرار گرفت و تومور انفیلتره که در مرکز چند لخته خونی ارگانیزه شده وجود داشت برداشته شد. پاسخ آزمایش نسج شناسی تومور استروسیتوم پروتویلاسمیک بود. برای بیمار رادیوتراپی شروع شد و هفته بعد از عمل در حالیکه هنوز همی پارزی و دیسفازی باقی بود از بیمارستان مرخص شد.

این بیمار را دو سال بعد دیدیم و هیچگونه علامتی که نشان بازگشت بیماری باشد نشان نمیداد.

۷- مردی بود ۲۲ ساله که در اردی بهشت ۱۳۳۱ بعد از يك حادثه اتومبیل در بیمارستان سینا بستری میشود.

هنگام ورود به بیمارستان بیهوش بوده ولی بعد از چند ساعتی بهوش میآید. سه روز بعد کم کم خواب آلود و دیسفازیك میشود و يك همی پارزی راست نیز ظاهر میشود و روز پنجم حادثه به بیمارستان پهلوی منتقل میگردد.

در معاینه بیماری بود در حال اغما با اضافه همی پلژی راست. مردمکها مساوی و نبض ۸۵ در دقیقه. با تشخیص هماتوم لوب تامپورال چپ سوراخی در ناحیه تامپورال چپ احداث و با وارد کردن کاتول بداخل لوب تامپورال ۲۰cc خون سیاهرنگ خارج شد بعد از این عمل بیمار بهوش آمد اما یک افزایش حرکتی برای وی باقی ماند.

تا دو روز بعد از عمل وضع بیمار خوب بود ولی شب سوم بیمار ناگهان وارد کما میشود و بعد از دو ساعت فوت میکند در اتوپسی هماتوم بزرگی همراه با ادم شدید نسج مغز در اطراف هماتوم در لوب تامپورال مشاهده گردید.

۸- مردی بود ۶۰ ساله که در ماه خرداد ۱۳۳۱ در بیمارستان پهلوی بستری گردید. ۵ ساعت قبل بایک تاکسی تصادف میکند. بعد از حادثه بیهوش نمیشود ولی بزودی حالت گیجی بوی دست میدهد بطوریکه قادر بوده نامش را به پاسبان بگوید ولی آدرس منزلش را نتوانسته بخاطر بیاورد. ثانیمساعت قبل از ورود به بیمارستان راه میرفته و با اطرافیان صحبت میکرده ولی همانطور که ذکر شد گیج بوده. در موقع بستری شدن بیمار در کما بود و باشکال میشد او را از آن حالت خارج کرد. مردمکها مساوی و رفلکس بنور موجود بود. نبض ۹۰ در دقیقه، فشار خون $\frac{19}{11}$ ، نیمه چپ بدن پارزی داشت. سابقه بیمار نشان میداد که ازمدهتها قبل برای ازدیاد فشار خون تحت درمان بوده است.

برای درمان سوراخی در ناحیه تامپورال احداث شد هماتوم خارج دور مری وجود نداشت. وقتی که دور مری باز شد مقدار زیادی مایع خونی خارج گردید. لذا انسزیون پوستی و سوراخ استخوانی را وسیع تر نموده ملاحظه شد که در داخل لوب تامپورال مقدار زیادی خون سیال وجود دارد که بداخل وانتریکول راه یافته است. با زحمت زیاد هموستاز انجام شد. حال بیمار تا چند ساعتی بهتر شد لیکن ۱۸ ساعت بعد از حادثه بیمار فوت شد. اتوپسی بعمل نیامد.

۹- مرد ۲۵ ساله ای در اردیبهشت ۱۳۳۲، پنج روز بعد از وارد شدن ضربه چاقویی به ناحیه فروتال راستش در بیمارستان پهلوی بستری گردید.

بعد از وارد شدن ضربه بیمار بیهوش نمیشود و در یک بیمارستان محلی زخمش پانسمان شده و مرخص میشود.

از روز بعد درد سر شروع میشود. روز سوم سردرد شدت یافته و بیمار خواب

آلود میشود و طرف چپ بدن نیز ضعیف میشود. روز چهارم وضع وی بدتر ولی هنوز میتوانسته راه برود ولی روز پنجم وارد کمای عمیق میشود لذا برای درمان به تهران منتقل میگردد. هنگام بستری شدن بیمار در کمای عمیق بود. تنفس نامنظم، نبض ۴۰ در دقیقه، مردمکها مساوی ولی قدری بازتر از طبیعی، ادم پایی دوطرفی و همی پلژی راست نیز وجود داشت.

شرح عمل - زخم اصلی مستقیم و بطول $\frac{1}{4}$ سانتیمتر و در حال التیام بود. زخم را که باز کردیم بریدگی در استخوان دیده میشد بطول ۱ تا ۲ سانتیمتر که نوک چاقو روی تابل خارجی استخوان تولید کرده بود. نزدیک این محل سوراخی روی استخوان احداث نمودیم و از آنجا سوراخ را با برداشتن استخوان شکسته شده وسیعتر نمودیم و ملاحظه شد که تکه ای از تابل داخل استخوان در اثر فشار چاقو از تابل خارجی جدا شده وارد نسج مغز شده است. این تکه استخوانی را برداشته اطراف دور مررا اکسیزیون نموده و قدری آنرا بازتر نمودیم و انسیزیونی هم روی لوبفرونتال دادیم و بلافاصله یک هماتوم بزرگ سفت که در وسط لوبفرونتال بود ظاهر شد. هماتوم را تخلیه و خونریزی را بند آوردیم. دور مررا ترمیم نموده پوست را روی آن دوختیم. کم کم تا دوروز بعد از عمل بیمار بهوش آمد و همی پلژی وی نیز مرتفع گردید. یکماه بعد از عمل هیچگونه آثاری از همی پلژی وی باقی نمانده بود و تاکنون نیز عارضه ای پیدا نکرده است.

۱۰- مردی بود ۳۵ ساله و اپی لپتیک که در مردادماه ۱۳۳۳ در بیمارستان پهلوی بستری گردید شش روز قبل ضمن یک حمله صرع از ارتفاعی در حدود ۳ متر پرت میشود که بلافاصله بی هوش شده و به بیمارستان لقمان الدوله ادم منتقل میشود. کمی بعد از ورود به بیمارستان از بی هوشی خارج میشود. رادیوگرافی جمجمه که از وی بعمل میآید شکستگی در استخوانهای تامپورال و پاریتال چپ را نشان میدهد. تا دوروز بعد از حادثه جز سردرد ناراحتی دیگری نداشته ولی از روز سوم بیمار خواب آلود شده و یک همی پارزی راست ظاهر میشود لذا به بخش جراحی مغز و پپی بیمارستان پهلوی منتقل میگردد. در معاینه بیمار در کما بود که بسختی میشد او را از آن حالت خارج کرد. ادم پایی دوطرف، مردمکها مساوی و رفلکس بنور موجود بود. نبض ۵۲ در دقیقه. وقتی که سعی میکردیم با او صحبت کنیم اختلال تکلمی واضح بود و یک همی پارزی راست که صورت

دست را بیش از با گرفته بود مشهود بود. آنژیوگرافی از کاروتید چپ وجود ضایعه فضاگیری را در لوب تامپورال نشان میداد ولی آثاری که دلالت بر آنژیوم نماید مشهود نبود.

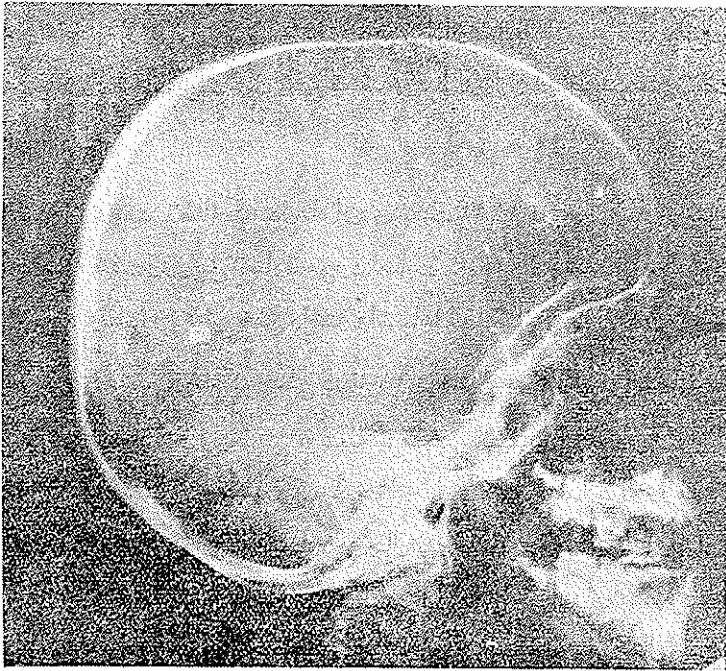
شرح عمل - تحت بی‌حسی موضعی سوراخی در ناحیه تامپورال چپ احداث و آنرا وسیع‌تر نمودیم سپس دور مر را تا آنجا که وسعت سوراخ استخوانی اجازه میداد باز نمودیم. شکنج تحتانی تامپورال رنگ خاکستری روشنی داشت. کانون را که وارد مغز نمودیم چند قطره خون قدیمی خارج گردید لذا یک شکاف افقی روی شکنج تحتانی تامپورال دادیم و در عمق یک سانتیمتری به حفره‌ای برخوردیم که مملو از لخته‌های خونی بود. لخته‌ها را تخلیه و خونریزی را بند آوردیم. بعد از عمل بیمار با سرعت بطرف بهبودی رفت و هیچگونه عارضه‌ای برای وی باقی نماند و بعداً او را از لحاظ سرعت تحت درمان دارویی قرار دادیم.

۱۱- دختری بود ۶ ساله که در ماه اردیبهشت ۱۳۳۴ در بیمارستان پهلوی بستری گردید در حالیکه هفت روز قبل تصادفاً مورد اصابت گلوله واقع شده بود (طفل در مزرعه مشغول بازی بوده و لباس رنگینی به تن داشته و اشتهاهاً بجای یک قارول هدف گیری میشود) در اثر این حادثه زخم کوچکی در ناحیه فرونتال چپ وی تولید میشود. در آن موقع طفل بی‌هوش نمیشود و زخمش بوسیله پزشکی پانسمان میشود. ۴ روز بعد طفل دچار درد سر شده و استفراغ میکند و کم‌کم خواب‌آلود میشود لذا برای درمان به تهران اعزام میشود. هنگام ورود به بیمارستان در حال نیم‌اغما بود. مردمک‌ها مساوی، نبض ۱۰۰ در دقیقه شروع ادم پایی دو طرفی و در طرف راست همی‌بارزی مشهود و زخم سر در حال التیام بود. رادیوگرافی جمجمه شکستگی در استخوان فرونتال چپ همراه با وجود چند تکه استخوانی در لوب فرونتال نشان میداد. علاوه بر این یک تکه فلز نیز در ناحیه اکسیپیتال دیده میشود.

تحت بی‌حوشی عمومی زخم را مجدداً باز نموده و روی استخوان شکستگی نامنظمی دیده میشد که با اسباب مخصوص آنجا را باز نمودیم سپس دور مر را باز نموده و یک هماتوم بزرگ که در لوب فرونتال بود تخلیه نمودیم. آنگاه دور مر را دوخته پوست را سوتور نمودیم تا ۷-۸ روز بعد از عمل از محل زخم مختصری مایع خارج

میشد که بعداً قطع شد و زخم پوستی هم التیام یافت طفل بهبود کامل یافت و تاکنون نیز خوبست.

۱۲- پسری بود ۱۴ ساله که در ماه خرداد ۱۳۳۴ در بیمارستان پهلوی بستری گردید. ۴ ساعت قبل از ورود به بیمارستان از دو چرخه اش زمین میخورد. هنگام حادثه بی‌هوش نمیشود ولی ۳ ساعت بعد دچار یک درد سر شدید میشود در امتحان طفل در اغماء کامل بود. مردمک‌ها مساوی اما بنور جواب نمیدادند. تنفس سدادار و مشکل، نبض ۱۲۰ در دقیقه، حرارت 38.5 درجه سانتی‌گراد علاوه بر این صلابت گردن و کشیده

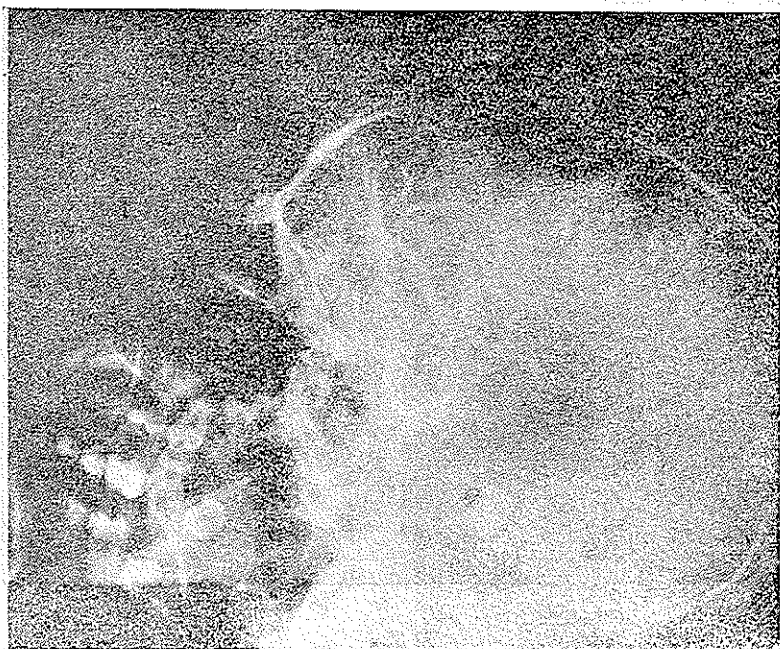


شکل ۲

شدن سر به عقب و یک همی‌پلژی راست نیز وجود داشت. در پونکسیون لمبر مایعی که بشدت خونی بود خارج شد و با این وضع پیش آگهی بدی برای بیمار پیش‌بینی میشد. روز بعد حالت بیمار بهتر شد بطوریکه از اغما خارج گردید. تنفس طبیعی و بتدریج بطرف بهبودی رفت اما بزودی متوجه شدیم که بیمار افزایش است.

روز چهارم از بیمار انژیوگرافی کاروتید چپ بعمل آمد و انژیوگرام وجود ضایعه فضاگیری را در لوب پاریتال نشان میداد که اطراف آن را عروق غیرطبیعی احاطه کرده بودند و از این جهت حدس یک انژیوم زده میشد. (شکل ۲)

چون افزای وهمی پلژی بیمار بطرف بهبودی میرفت ۳ هفته بعد از بستری شدن بیمار مرخص گردید. ۶ ماه بعد بیمار مجدداً مراجعه نمود. در این موقع راه رفتن بیمار همی پارتیک و تکلم وی نیز مختل بود. انژیوگرافی مجددی که از وی بعمل آمد انژیوم



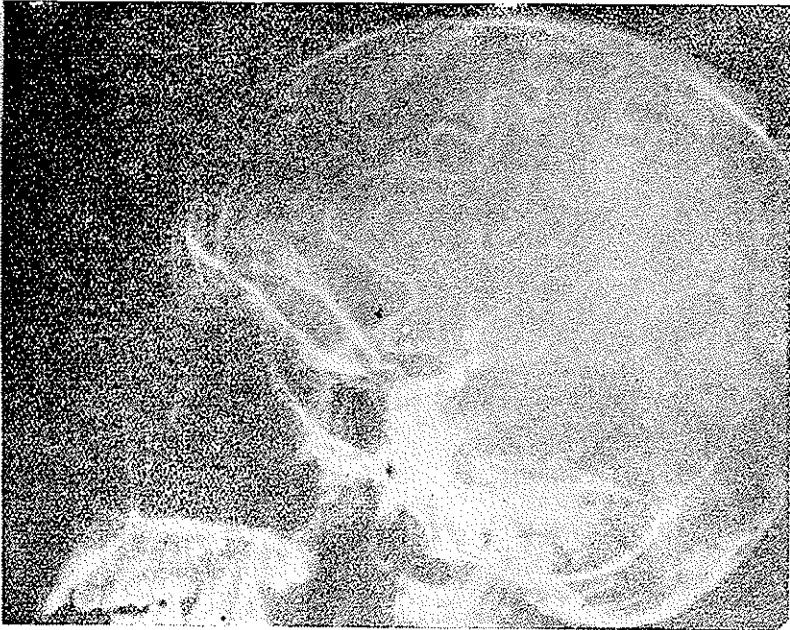
شکل ۳

واضحی را در ناحیه پاریتال چپ نشان میداد (شکل ۳) ولی با توجه بوضع بیمار اقدامی برای برداشتن انژیوم بعمل نیامد.

۱۳- راننده‌ای بود ۲۵ ساله که در ماه بهمن ۱۳۳۴ در بیمارستان پهلوی بستری گردید. علت مراجعه وی سردردی بود که از یکماه قبل عارض وی شده بود و از ده روز پیش

باینترف شدت یافته واستفراغهای مکرری نیز مینمود. از سه الی چهارروز باینترف بینایی وی نیز بسرعت روبکاهش میرفت. (شکل ۴)

در معاینه بخوبی مشهود بود که بیمار از سردرد بشدت رنج میبرد. برای معاینه بخوبی همکاری میکرد ولی بطور واضح و روشن نمیتوانست به سئوالات پاسخ دهد. علائمی که بیمار نشان میداد عبارت بودند از آدمپایی دو طرفه جلورفته، نیستاگموس،

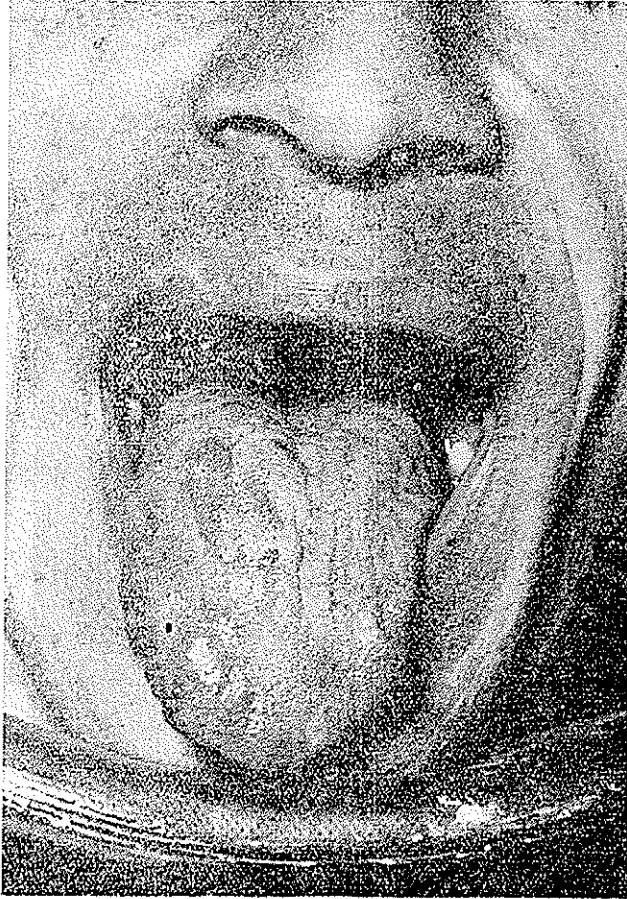


شکل ۴

ادیادو کوسینزی وهیپوتونی در نیمه راست بدن. روی زبان وی نژیوم بزرگی که تقریباً $\frac{4}{5}$ قد ایمی نیمه راست زبان را فرا گرفته بود دیده میشد. شکل (۵)

برای اینکه معلوم شود آیا قبلاً بیمار ضربه ای داشته یاخیر تحقیق کافی از وی بعمل آمد ومعلوم شد که یک هفته قبل از ظهور علائم ضمن توقف ناگهانی اتوبوس ضربه ای به سرش وارد شده است. با این سابقه تشخیص یک همتوم داخل مخچه بامکان وجود یک انژیوم مادرزادی بعنوان عامل مستعد کننده قبلی داده شد.

برای عمل در ناحیه عقب مخچه (۱) د کمپرسیون شد سپس کانولی را وارد لوب راست مخچه نمودیم که در مسیرش به مقاومت مختصری برخورد کرد. لیکن کیست یا هماتومی وجود نداشت. بعد از این عمل درد سر بیمار و علائم مخچه ای وی بسرعت

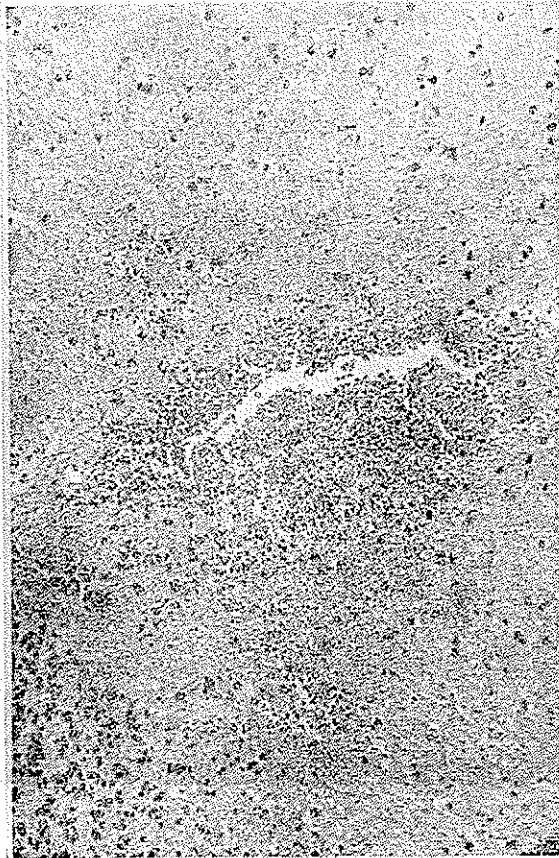


شکل ۵

مرتفع گردید فقط هنگام مرخصی مختصری اتاکسیک بود.

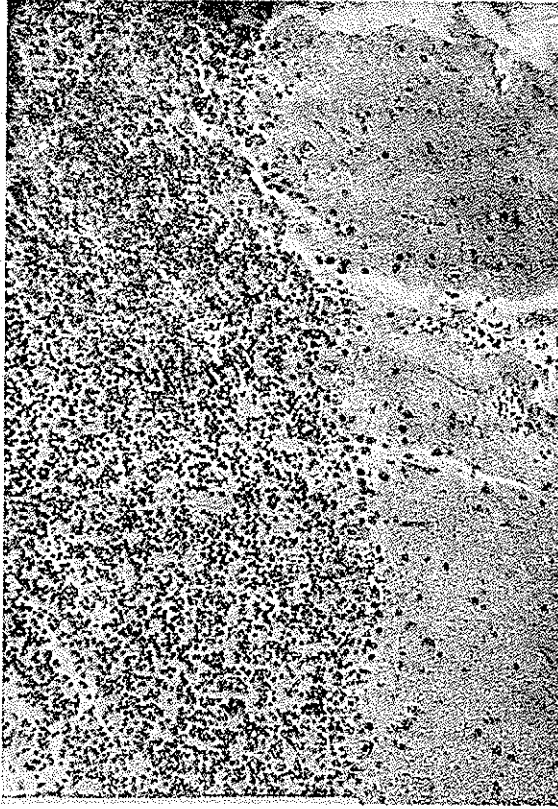
سه هفته بعد بعلت باز گشت علائم؛ بیمار بستری گردید و مجدداً مورد عمل جراحی قرار گرفت. این بار شکافی روی لوب راست مخچه داده شد. در داخل لوب هماتوم سفتی

وجود داشت که نسج مخچه را انفیلتره کرده بود و در ظاهر اثریومی مشهود نبود. لذا تمام لخته‌های خونی را تخلیه نموده و تکه‌ای از نسج مخچه را که مجاور لخته‌ها بود برای آزمایش نسج‌شناسی برداشتیم. بعد از عمل ناراحتی‌های بیمار سرعت رفع شد و تاکنون نیز خوبست. (شکل ۷۹۶)



شکل ۶ - تصویر میکروسکوپی از نسج مغزی

آزمایش نسج‌شناسی تکه برداشته شده خونریزی بین نسجی را که بوسیله عروق خونی با جدار نازک احاطه شده بود نشان میداد.

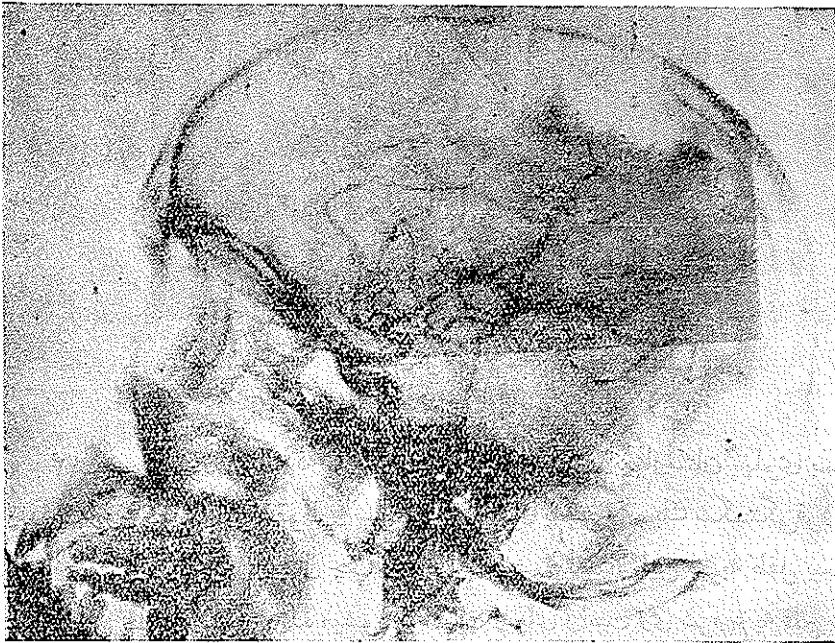


شکل ۷

۱۴- پسری بود ۸ ساله که در ماه اردی بهشت ۱۳۳۶ در بیمارستان پهلوی بستری گردید. سه روز قبل در اثر سقوط و اصابت تکه آجری به سر وی یک شکستگی فرورفته همراه بازخم باز در ناحیه پاریتال چپ وی تولید میشود بعد از این ضربه طفل بیهوش نمیشود لیکن بطور وضوح دیده میشود که دست و پای راست وی شروع به فلج شدن کرده طفل در یک بیمارستان محلی زخم بندی میشود ولی چون خواب آلود میشود لذا به بخش جراحی مغز و پی بیمارستان پهلوی منتقل میگردد. هنگام معاینه طفل خواب آلود بود ولی همکاری میکرد. یک همی پلژی راست و افازی مختصری در معاینه بچشم میخورد. رادیوگرافی جمجمه یک شکستگی همراه با فرورفتگی را در ناحیه پاریتال چپ نشان میداد.

روز بعد خواب آلودگی بیمار شدت یافت لذا از محل زخم مورد عمل قرار گرفت. بعد از باز کردن زخم استخوان فرو رفته نمایان شد. قسمت فرو رفته استخوان را برداشتیم و سوراخ را نیز قدری وسیع تر نمودیم. در زیر استخوان پارگی در دورمر دیده میشد که بعد از اکسیژون آنرا نیز وسیع تر نمودیم. روی کورتکس نیز آثار له شدگی وجود داشت. کورتکس را قدری باز نمودیم و در زیر کورتکس به يك همانوم زیر قشری برخوردیم. همانوم را تخلیه و خونریزی را بند آوردیم. بعد از دوختن دورمر پوست را سوتور نمودیم. وضع بیمار بعد از عمل بخوبی بطرف بهبود رفت ولی همی پلاژی وی با هستگی مرتفع میشد و کاملاً نیز بر طرف نگریدید.

۱۵- مردی بود ۲۲ ساله که ۶ در ماه ۱۳۳۶ پنجم روز بعد از يك شکستگی باز



شکل ۸

جمعیه در بیمارستان پهلوی بستری گردید قبلاً در بیمارستان دیگری تحت درمان قرار میگيرد که در آنجا پوست سراکسیژيون شده و قسمت فرو رفته استخوانی نیز برداشته شده بود بعد از حادثه بیمار بیهوش نشده ولی ۳ روز بعد در دسر ناراحت کننده و ضعف

نیمه‌راست بدن عارض وی می‌شود. هنگام بستری‌شدن در بیمارستان پهلوئی بیمار کاملاً باهوش بود و همکاری می‌کرد. تنها علامت وی همی‌پارزی مختصر راست بود که دست را بیش از پا گرفته بود. از بیمار آنژیوگرافی چپ بعمل آمد و آنژیوگرام ضایعه‌فضاگیری را در ناحیه پاریتال چپ نشان میداد. (شکل ۸)

در عمل يك هماتوم بزرگ بسته‌شده تحت قشری وجود داشت که تخلیه شد. بیمار بعد از عمل بسرعت بطرف بهبودی رفت و تمام علائم نیز مرتفع گردید.

بحث

از پانزده بیمار ذکر شده ۱۳ نفرشان مرد بودند و ۲ نفرشان زن گرچه تعدادشان کافی برای عمومیت دادن نیست ولی می‌شود علت را مربوط به این دانست که مردها بیشتر در معرض ضربه واقع می‌شوند.

اگر دو بیماری را که دچار ازدیاد فشار خون بوده‌اند کنار بگذاریم میتوانیم بگوئیم که اکثراً در سنین جوانی بوده‌اند (بین ۶ تا ۳۵ سال)

وجود عامل عروقی (انژیوم) در ۴ مورد از بیماران، نشان میدهد که عقیده داندی در هماتوم‌های بعد از ضربه هم صادق است. داندی در ۱۹۲۸ نشان داد که معمولاً يك عامل توموری یا عروقی در خونریزی داخل مغزی جوانها دخالت دارد.

در تمام هفت موردیکه عامل مستعد کننده قبلی وجود داشته ضربه وارد شده به حجمه خیلی سبک بوده است. بنا بر این امکان دارد تمام مواردی که قبلاً بنام خونریزی خودبخودی ذکر میشده يك ضربه مختصر وجود داشته است و علت ذکر نشدن آن یا این بوده که بیمار آنرا فراموش کرده و یا اینکه هیچگاه بیمار بهوش نیامده که آنرا ذکر کند و اطرافیان نیز توجهی بآن نداشته‌اند. چنانکه در مورد بیمار چهارم اگر بیمار بهوش نمی‌آمد میبایستی آنرا در ردیف خونریزی خودبخودی ذکر میکردیم.

در ۴ موردیکه عامل مستعد کننده قبلی داشته‌اند در یکی از آنها این عامل يك آنژیوم خیلی کوچک بوده است. این دسته خیلی قابل توجهند زیرا در عده‌ای از خونریزی‌های خودبخودی این عارضه را یافته‌اند.

شکی نیست که عده زیادی از این موارد که آنژیوم کوچکی دارند مورد توجه جراح و اناتوموپاتولوژیست قرار نمیگیرند. بعنوان مثال بیمار دوم نمونه خوبی از این

دسته است زیرا اگر مغز و لخته‌ها بخوبی مورد تجسس واقع نمیشدند آنژیوم کشف نمیشد گرچه آنژیوگرافی وسیله خوبی برای تشخیص آنژیوم است ولی گاهی آنژیوم را نشان نمیدهد. مثلاً در مورد بیمار دوازدهم اولین آنژیوگرام چیزی نشان نداد ولی آنژیوگرافی که ۶ ماه بعد تهیه شد آنژیوم را بخوبی نشان میداد. علت آنستکه هماتوم باعث کولاپس عروق آنژیوم میشود و لذا در آنژیوگرام اولیه چیزی دیده نمیشود. بطور کلی بایستی همیشه نزد جوانی که بعد از ضربه مختصری دچار یک خونریزی داخل مغزی شده ب فکر یک عارضه عروقی مادرزادی در مغز وی بود.

تومور مغز: در سال ۱۹۳۳ الدبرگ (۱) ضمن تجزیه و تحلیل ۸۳۲ مورد تومور مغز نشان داد که فقط در ۳/۷ درصد از آنها هموراژی بزرگی وجود داشته است و تنها در ۱/۸۴ درصد علائم بیماری مربوط به خونریزی بوده است.

خونریزی بعد از ضربه در تومور بدون علامت (بیمار ششم) خیلی نادر است. من فقط یک مورد دیگر از این حالت را در اتوپسی سربازی در سال ۱۳۱۷ در تهران دیدم. این سرباز بعد از یک مشت بازی در سربازخانه بی‌هوش میشود و کمی بعد فوت میکند. در کالبد گشائی معلوم شد که علت فوت وی خونریزی شدید بوده که از یک مننژیوم پارساژینتال شده است.

ضربه: در مواردی که ضربه وارد به جمجمه بسته است معمولاً هماتوم اولیه دیررس در مرکز لوب تامپورال تشکیل میشود (۲). ممکن است خونریزی مستقیماً در همان محل وارد شدن ضربه تولید شود که در این صورت علائم کنتوزیون مغزی دیده میشود (بیمار هفتم) و یا ممکن است در مرکز لوب تامپورال طرف مقابل بدون وجود آثار سطحی ضربه بوجود آید. (۳) در زخم‌های باز بداخل جمجمه هماتوم نادر نیست چنانکه طبق آماري که شورستین (۴) در سال ۱۹۴۷ منتشر کرد ۸۷ هماتوم داخل مغزی در ۳۱۶ مورد زخم‌های باز بداخل جمجمه دیده است (۲۳ درصد) او هم چنین مشاهده کرده است که در ۷۵ درصد آنها نیکه زخم‌های خیلی کوچک ولی باز بداخل جمجمه داشته‌اند هماتوم داخل مغزی وجود داشته است.

بیمار یازدهم از این جهت قابل توجه است که با وجودیکه ساچمه از ناحیه فرونتال

وارد شده و تا ناحیه اکسپینتال رفته است هماتوم در محل ورود ساچمه (لوب فرونتال) تولید شده است و در بیمارانهم با وجودیکه نوک چاقو بداخل مغز نرفته بود ولی در اثر فشردن تابل داخلی استخوان بداخل لوب فرونتال تولید هماتوم نموده بود .

ازدیاد فشارخون شریانی : در هر دو بیماران پنجم و هشتم ضربه وارده خیلی ناچیز بوده و تا چند ساعت بعد از ضربه عمل بیهوش نشده اند . بنابراین توصیف اینکه آیا ضربه چه رلی در تولید هموراژی داشته خیلی مشکل است . ممکن است فکر کرد که ضربه تولید وضعی در جدار عروق نموده و بقیه کار را فشار خون انجام داده و یا ممکن است قبول کرد که هیجان حاصله از ضربه کافی بوده است که پیش بیمار مبتلابه فشارخون هموراژی داخل مغزی تولید شود .

پاتولوژی : موقعیکه سطح مغز نمایان میشود اگر هماتوم زیر قشری باشد رنگ کورتکس خاکستری روشن است (۱) در بعضی از بیماران ما (۳-۴-۷) حفره محتوی خون مایع بود در حالیکه در سایرین خون لخته شده وجود داشت . شکی نیست که در آندسته ایکه حفره محتوی خون مایع است لخته خونی هم دیده میشود و آنهاییکه بهبود مییابند این لخته ها بعداً جذب میشود .

تورنی و درودر (۲) نزد بیمارانیکه چند ساعت بعد از ضربه فوت شده اند در محل ضربه هماتوم لخته شده یافته اند اما ۱۲ تا ۱۵ ساعت بعد لخته ها شرتی شکل می شوند .

علت بالا رفتن فشار داخل جمجمه ممکن است در نتیجه خونریزی مداوم بداخل نسج مغز باشد چنانکه در بیمار نهم ۵ روز بعد از ضربه هماتوم بسته شده در مغز وجود داشت و یا ممکن است در نتیجه جذب آب حجم هماتوم افزایش یابد (بیمار چهارم)

ممکن است بطور تصادفی هماتوم جذب و بهبودی حاصل شود. در این موارد ممکن است در محل هماتوم حفره بزرگی که محتوی مایع سیال برنگ خون روشن باشد و یا اسکار خطی شکل تولید شود (۳) بالاخره کالسیفیکاسیون هماتوم و یا جدار آن نیز دیده شده است . (۴)

تشخیص: عده زیادی از هماتوم های داخل مغزی اشتباهاً هماتوم خارج دورمری تشخیص داده میشوند زیرا فاصله بدون علائم آن آنقدر شبیه به هماتوم خارج دورمری است که اشتباه آنها را با یکدیگر ممکن میسازد. فقط چند نکته هست که با آن میتوان بین این دو عارضه تشخیص افتراقی داد و آنها از اینقرارند:

۱- تغییرات مردمک که معمولاً در هماتوم خارج دورمری دیده میشود و در هماتوم داخل مغزی غالباً وجود ندارد.

۲- در هماتوم داخل مغزی حالت عمومی بیمار متغیر است در صورتیکه در هماتوم خارج دورمری مرتباً بدتر میشود.

۳- بالاخره قاطع ترین وسیله تشخیص انژیوگرافی است. عاملی (۱۳۳۵) - روسو و همکاران (۱) (۱۹۵۲) - و بسرو همکاران (۲) (۱۹۵۱).

انژیوگرافی نه فقط محل هماتوم را نشان میدهد بلکه ممکن است عروق غیر عادی را که علت هماتوم میباشد نیز نشان دهد. انژیوگرافی وسیله بی ضرری است و هیچگاه نبایستی از بکار بردن این وسیله مفید در تشخیص و درمان این عارضه خطرناک کوتاهی کرد.

درمان: هیچکس بهتر از آنچه که هاروی کوشینگ در سال ۱۹۰۳ درباره درمان هماتوم مغز ذکر کرده چیزی نمیتواند بگوید.

کوشینگ میگوید: من هیچ دلیل نمیبینم که این موارد را در حالیکه بسادگی با عمل جراحی بهبودی حاصل مینمایند کنار بگذاریم. زیرا خونریزی سطحی و در زیر کورتکس است. علاوه بر این بایستی با اکثر خونریزی هائیکه در سایر نقاط مغز میشود نیز همین کار را کرد.

عده زیادی از جراحان اعصاب گزارش متعددی درباره درمان موفقیت آمیز هماتوم داخل مغزی منتشر نموده اند. بطور کلی سه راه برای درمان وجود دارد.

۱- احداث سوراخی روی محل هماتوم و تخلیه آن با وارد کردن کاتول بداخل حفره هماتوم.

۲- دکمپرسیون و سپس تخلیه هماتوم بعد از دو هفته. هنگامی که لخته هاشر بتی شکل شده اند.

۳- کرانیوتومی کامل و تخلیه لخته ها .

هر سه راه درمانی فوق‌الذکر در معالجه بیماران ذکر شد مورد استفاده قرار

گرفته است . بدین ترتیب :

۱- بیماران ۳-۴-۶ با تخلیه ساده درمان شده‌اند در بیمار ۷ با تخلیه ساده وضع

بیمار بهتر شد ولی چند روز بعد بیمار فوت شد شاید اگر لخته ها را کاملاً در همان وهله اول تخلیه میکردیم نمیتوانستیم جان بیمار را نجات دهیم .

۲- بیمار ۱۳ را ابتدا د کمپرسیون نمودیم و پس از دو ماه از روز حادثه عمل دوم

را برای تخلیه هماتوم انجام دادیم و ملاحظه شد که پس از دو ماه لخته‌ها تغییر شکل نداده و همانطور باقی بودند و اینکه آیا اگر در همان وهله اول لخته ها را تخلیه میکردیم و بیمار درمان میشد قابل بحث است .

۳- هماتوم بیماران ۹-۱۰-۱۱ و ۱۳ را در همان عمل اول تخلیه کردیم و نتیجه

نیز عالی بود .

بطور کلی اگر ملاحظه شد که فشار داخل جمجمه در مدت چند روز بعد از ضربه

بسرعت و با افزایش می‌رود بایستی حتماً هماتوم را تخلیه کرد ولی اگر علائم واضح از دیاد فشار

داخل جمجمه دو تا سه هفته بعد از ضربه ظاهر شد میتوان به یک تخلیه ساده اکتفا کرد

بالاخره اگر بعد از یک تخلیه ساده هماتوم علائم (بی‌هوشی - همی‌پارزی - افزایش وغیره)

کاملاً از بین نرفتند بایستی مطمئن بود که یک لخته بزرگ وجود دارد در این حال

بتر است که بعد از تهیه یک انژیوگرام بیمار کرانیوتومی شود .

خلاصه

۱۵ مورد خونریزی دیررس بعد از ضربه در مغز شرح داده شد. فاصله بدون علامت

متفاوت و از ۲ ساعت تا یکماه بوده است. لا اقل در ۷ مورد یک عامل مستعد کننده قبلی وجود

داشته است و اهمیت انژیوگرافی های کوچک بعنوان یک عامل خونریزی نژدجوانان نشان داده شده

است. حالات مختلف بالینی، آسیب شناسی و درمان شناسی آنها نیز مورد مطالعه قرار گرفته است .

من تشکرات خود را بحضور استاد سابقم پروفیسور برودی هیوز برای انتشار سه مورد

اولیه این بیماران تقدیم میدارم.

همچنین از کارکنان بخش رادیولوژی بیمارستان پهلوی بمناسبت همکاری

صمیمانه ای که نموده‌اند تشکر میکنم .

نتیجه	درمان	عامل مستعد کننده	فرم ضربه	فاصله بدون علامت	سن	جنس	ردیف
فوت	سوراخ تجسسی	؟	مختصر	۱۱ روز	۳۲	مرد	۱
فوت	—	انژیوم	مختصر	۱۲ تا ۱۴ ساعت	۱۰	زن	۲
بهبود	احداث سوراخ و تخلیه	انژیوم	مختصر	۲ روز	۱۰	مرد	۳
بهبود	تخلیه	—	مختصر شدید	۷ روز	۱۸	مرد	۴
فوت	—	فشار خون	مختصر	۲ ساعت	۵۵	مرد	۵
بهبود	تخلیه هماتوم در پشت تومور	تومور مغز	مختصر	۸ روز	۱۷	مرد	۶
فوت	تخلیه	؟	شدید	۳ روز	۳۲	مرد	۷
فوت	تجسس	فشار خون	مختصر؟	۴ ساعت	۶۵	مرد	۸
بهبود	تخلیه لخته‌ها	—	زخم نافذ با داخل مغز	۵ روز	۲۵	مرد	۹
بهبود	تخلیه لخته‌ها	—	شدید	۳ روز	۳۵	مرد	۱۰
بهبود	تخلیه لخته‌ها	—	زخم نافذ با داخل مغز	۷ روز	۶	زن	۱۱
بهبود	یونگسیون امبر مکرر و کمپرسور	انژیوم	مختصر	۳ ساعت	۱۴	مرد	۱۲
بهبود	تخلیه لخته بعد از مدتی	انژیوم	مختصر	یکماه	۲۵	مرد	۱۳
بهبود	تخلیه لخته‌ها	—	شکستگی درم	۲ روز	۸	مرد	۱۴
بهبود	تخلیه لخته‌ها	—	شکستگی درم	۵ روز	۲۲	مرد	۱۵