

نامه ما مانه دانشکده پزشکی

بنیت تحریریه:

دکتر محمد حسین ادیب
دکتر ناصر انصاری
دکتر محمد بهشتی
دکتر حسین شهباب
دکتر محمود سیاسی
دکتر جهان شاه صالح
دکتر صادق غزیری
دکتر محمد قریب
دکتر صادق مقدم
دکتر محمد علی ملکی
دکتر حسن میردامادی
دکتر ابوالقاسم نجم آبادی

رئیس بنیت تحریریه: دکتر جهان شاه صالح
صاحب اختیار و مدیر مجله: دکتر محمد بهشتی

شماره دهم

تیر ماه ۱۳۴۶

سال چهاردهم

پیوند میز نای بایک قطعه لوله ای و پایه دار از آبدان (۱)

نگارش

عطاءالله متین

و

دکتر کریم معتد

کارورز بخش میزه راه بیمارستان

دانشیار و رئیس بخش وابسته میزه راه

سینا

بیمارستان سینا

در اواخر قرن اخیر بواری (۲) و کازانی (۳) روی حیوانات این طریق پیوند

را امتحان کرده اند بعداً روی انسان اعمال شد در چند سال اخیر پروفسور کوس (۴)

هم با تغییراتی روی انسان با موفقیت این عمل را انجام میدهد.

۱- implantation ureteral par l'intermediaire d' un lambou vesical

pedicule' et tubulé.

۲- Boari

۳- Casati

۴- Kuss

در بخش میز ه راه بیمارستان سینا زیر نظر آقای دکتر سعید مالک (لقمان الملک) این عمل برای اولین دفعه با موفقیت کامل انجام گردید.
شرح حال بیمار و شرح عمل در زیر بنظر میرسد:

خانم ز - الف - ۳۰ ساله اهل همدان در تاریخ ۳۵/۱۰/۱۰ بعلت خروج ادرار از واژن ببخش میز ه راه بیمارستان سینا مراجعه کرده است.
این عارضه از یکماه قبل از مراجعه بعلت عمل هیسترکتومی در اثر پارگی رحم بوجود آمده است در جریان این یکماه بیمار تب و لرز هم میکرده و در بخش حمایت مادران بستری بوده است.

بیمار دارای سه بچه است و سابقه دوسقط شش ماهه و پنج ماهه داشته است بیمار ابتلا ببیماریهای مقاربتی را منکر است. در هشت سال قبل مبتلا بحصبه شده است هنگامیکه در بخش بستری گردید از وی معایناتی بعمل آمد که ذیلا شرح داده میشود
نبض ۱۰۰ - فشار خون $\frac{۱۴}{۹}$ درجه حرارت ۳۹ - دردستگاه های دیگر بجز دستگاه ادراری تناسلی عیبی مشاهده نشد.

از مهبل ترشح چرکی خارج میشد که بوی ادرار میداد پس از آنکه محلول بلودومتیلن در آبدان وارد گردید ادراریکه از مهبل خارج میشد رنگی نبود لذا فیستول آبدان مهبل (۱) نبود.

در توشه و ازیئال در محل دهانه زهدان برجستگی واضحی حس میشد که در نوك آن يك سوراخ وجود داشت در امتحان با اسپیکولم از این سوراخ چرک فراوانی خارج میگردد.

فرمول شمارش - در تاریخ ۳۵/۱۰/۱۵ بعمل آمد که گویچه قرمز ۳۱۲۰۰۰۰
گویچه سفید ۸۸۰۰ نوتروفیل سگمانته ۶۴ ائوزینوفیل ۶ منوسیت ۲ لنفوسیت ۲۷
بود. سرعت رسوب گلبول قرمز در ساعت اول ۱۲۰ میلیمتر در ساعت دوم ۱۲۸
میلیمتر بود.

اوره خون در ۳۵/۱۰/۱۵ ۰/۳۸ گرم در لیتر بود.

زمان انعقاد در ۳۵/۱۰/۱۳ ۲ دقیقه و ۳۰ ثانیه

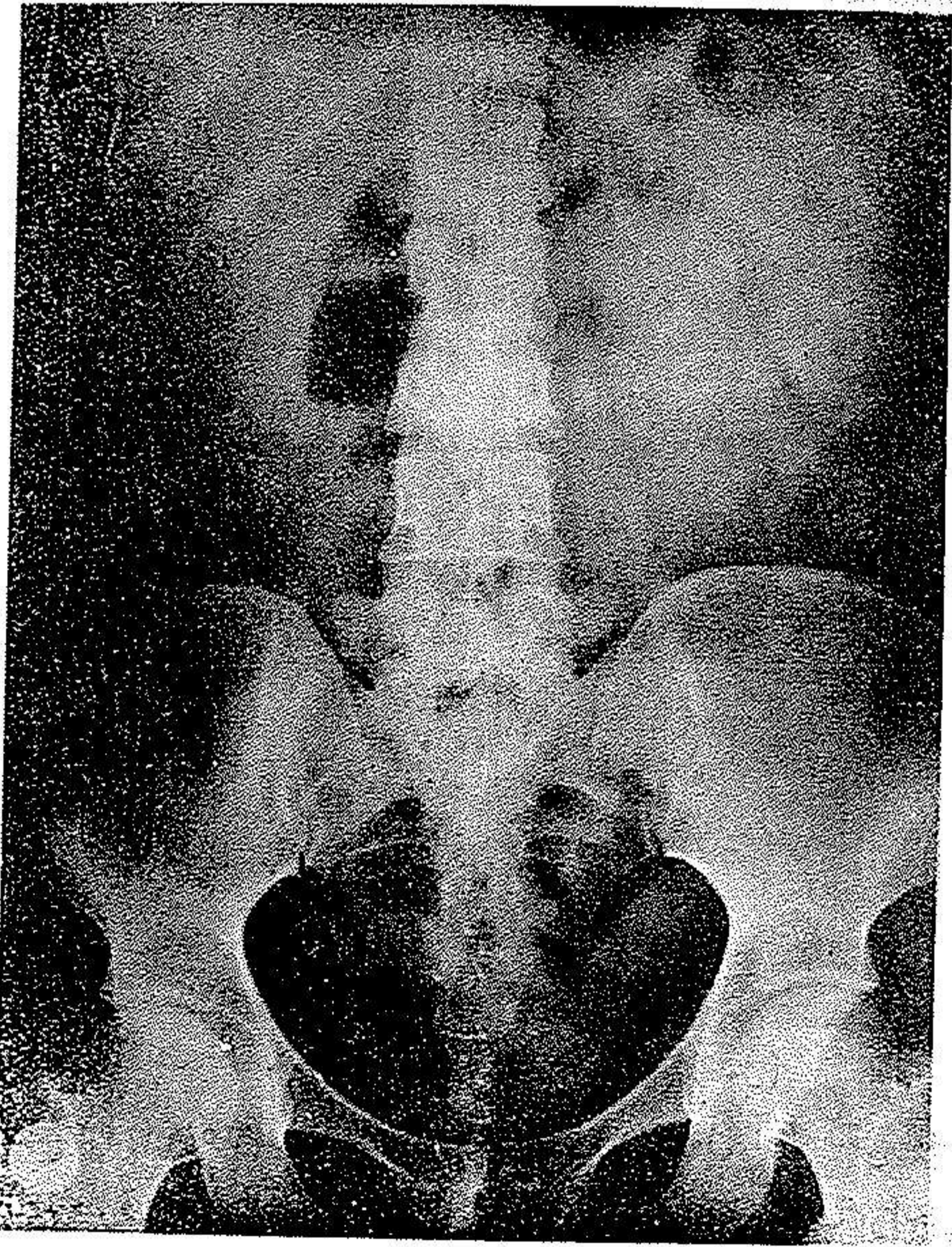
« سیلان » یک دقیقه و ۳۰ ثانیه

واسرمن در ۳۵/۱۰/۱۵ منفی بود

در تاریخ ۳۵/۱۱/۷ از وی اوروگرافی بعمل آمد که نتیجه آن بشرح زیر

وده است.

در کلیشه ساده (شکل ۱) در نواحی مربوط بجهاز ادرار سایه سنگ مرئی دیده

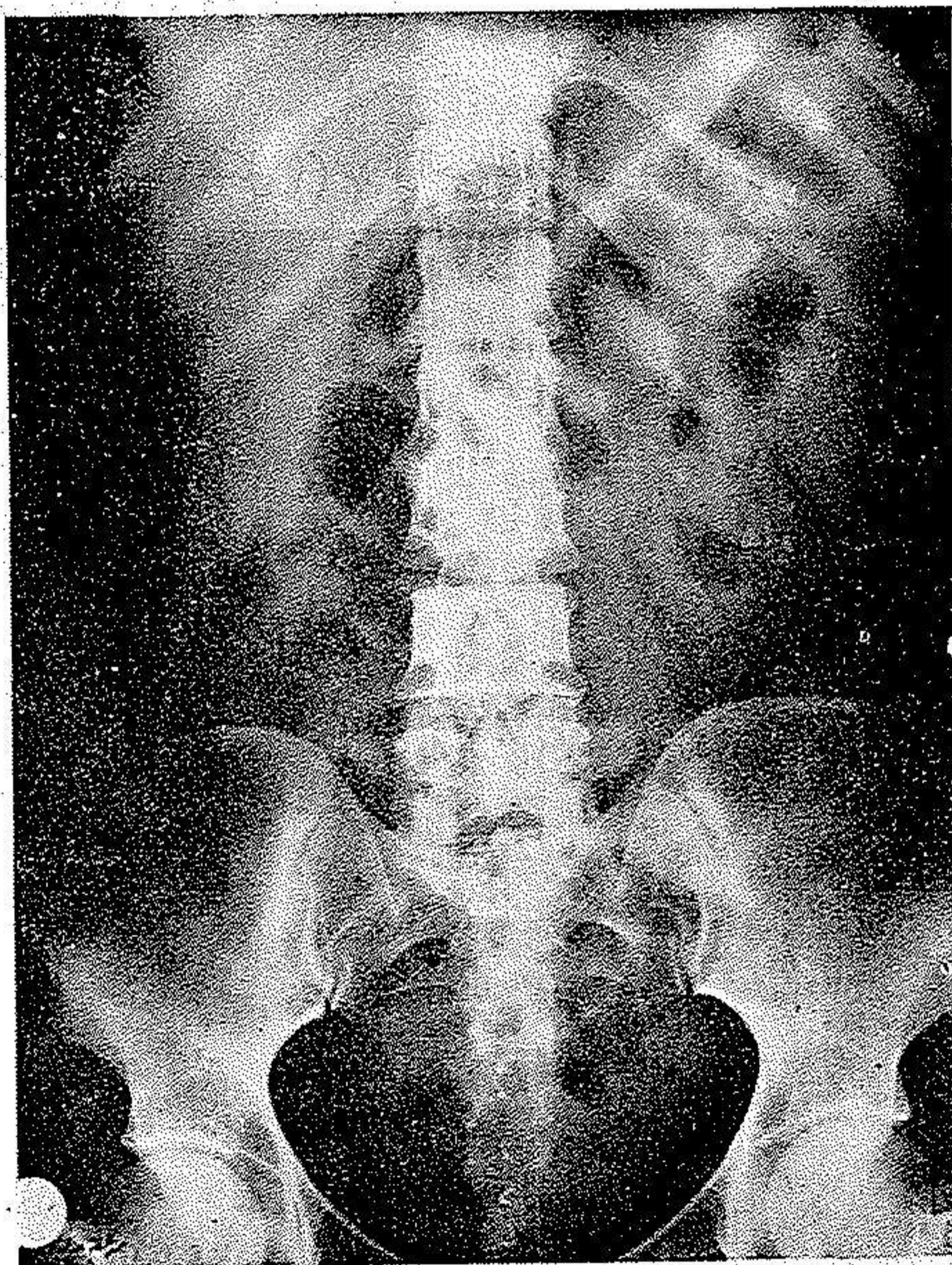


شکل ۱- کلیشه ساده (قبل از عمل)

نمیشود فاصله مابین اندام دو مهره قطنی دوم و سوم از بین رفته است در کمپرسیون

در طرف چپ حفرات پر شده‌اند و مرئی هستند ولی در طرف راست حفرات ترسیم نشده است.

پس از رفع فشار میزنای در طرف چپ اتساع دارد میزنای طرف راست نمایان نیست یکساعت پس از تزریق آبدان تصویر شده است شاخ (۱) طرف چپ فرورفته و در طرف راست ارتفاع آبدان بیشتر است (اشکال ۲-۳-۴-۵)

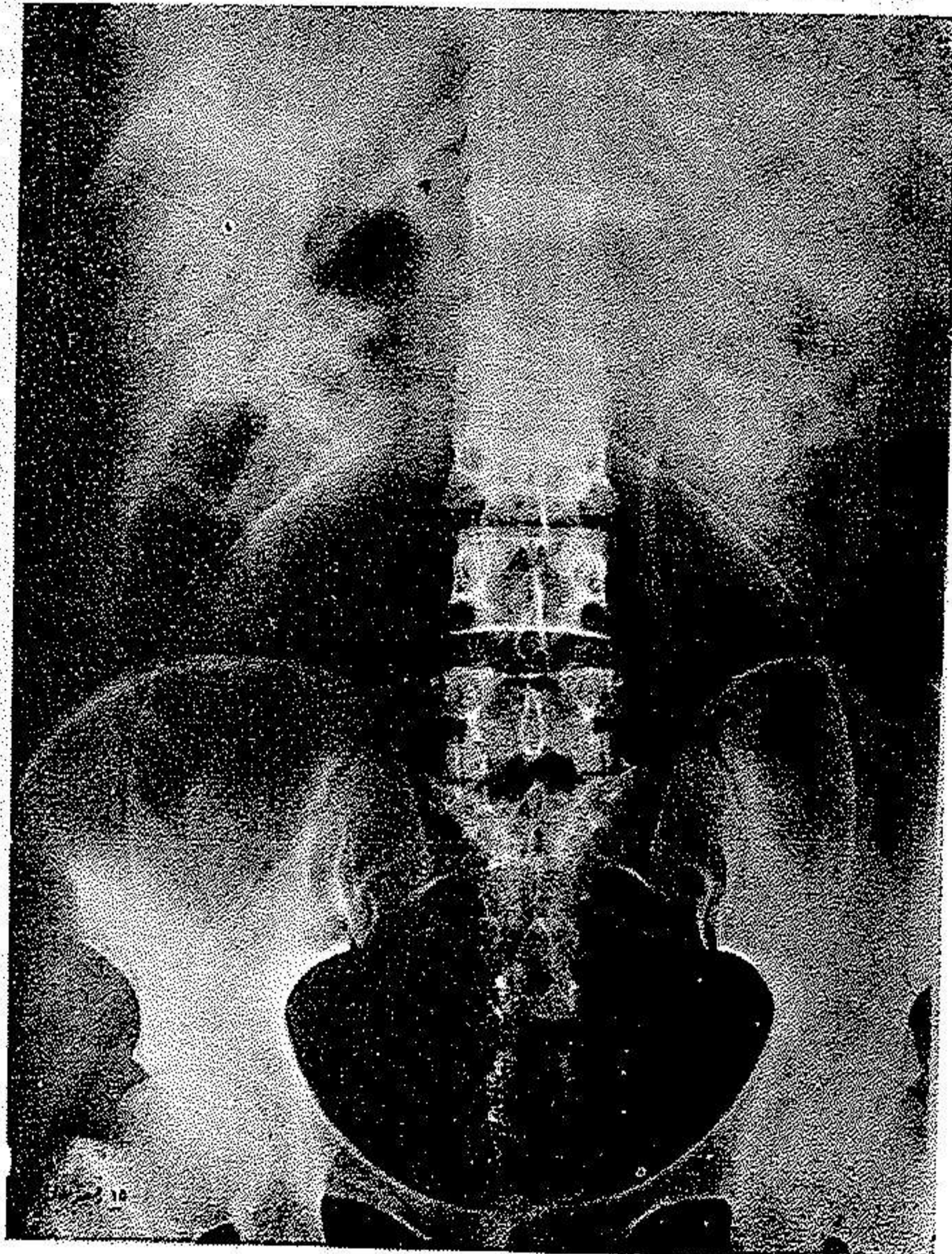


شکل ۲ - پنج دقیقه بعد از تزریق (قبل از عمل)

در تاریخ ۳۵/۱۱/۱۳ از بیمار سیستوسکوپی (۲) بعمل آمد سعی شد سونزی از سوراخ میزنای طرف راست بگذرد و نگذشت ولی در طرف چپ براحتی گذشت و میزنای آزاد بود.

بنا بر این مسلم شد که بیمار مبتلا بفیستول اورترو - واژینال طرف راست (۱) میباشد که در حین عمل هیسترکتومی ایجاد شده است. با این تشخیص بیمار را برای عمل آماده کردیم و برای این منظور بوی تزریقات پنی سیلین و استرپتومایسین بعمل آمد و مقویات داده شد. درجه حرارت بیمار که بالا بود کم کم پائین آمد و نبض به

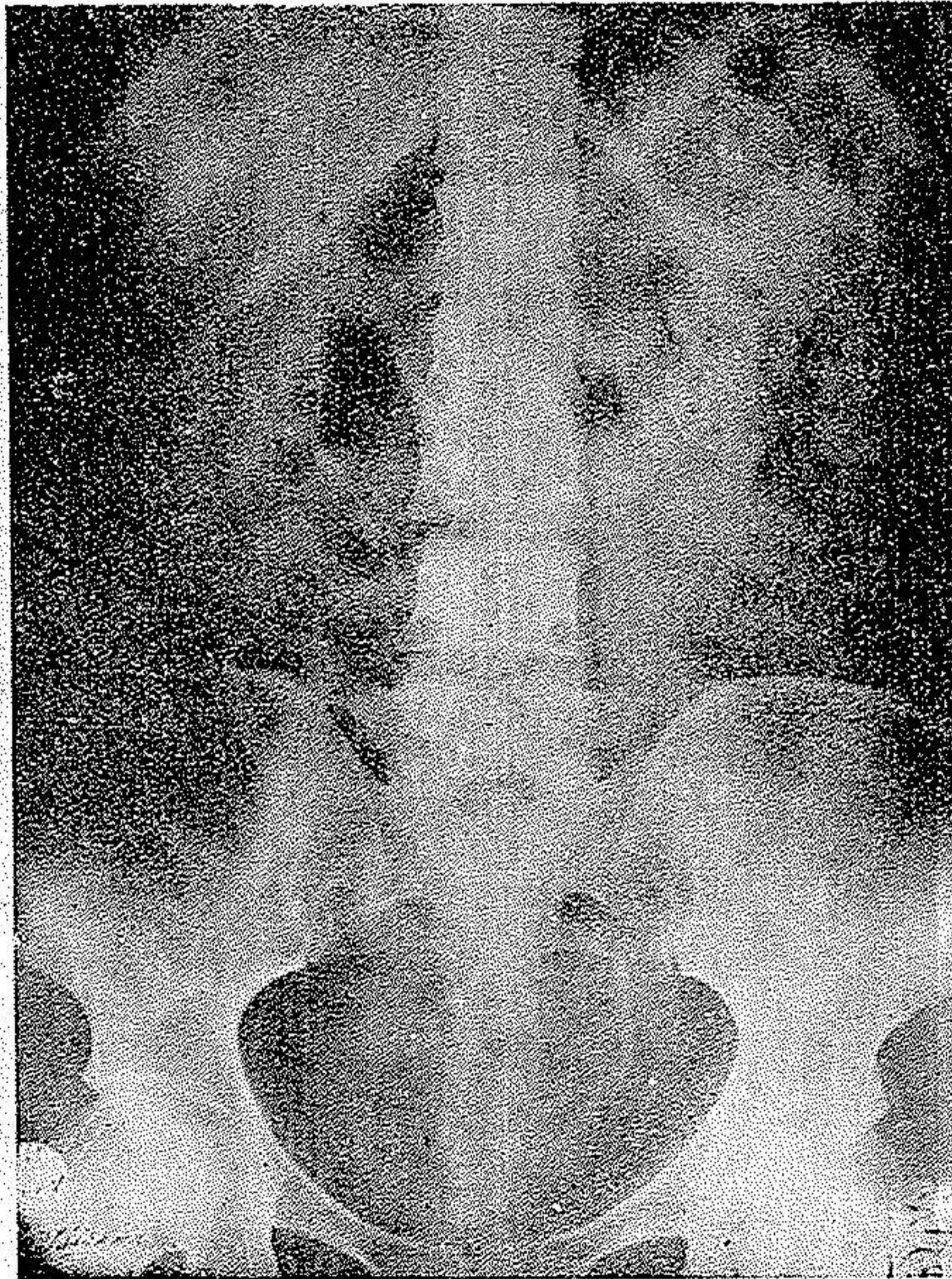
۸۸ رسید.



شکل ۳ - پانزده دقیقه بعد از تزریق با فشار (قبل از عمل)

بیمار دو بار سیستوسکپی شد در بار اول سیستیت (۲) شدیدی داشت که در اطراف سوراخ میزنای راست شدیدتر بود پس از رفع عفونت برای بار دوم سیستوسکپی شد که

آبدان سالم بود و سوراخ میزنای طرف راست اژاکولاسیون (۱) نداشت.
 با امتحانات لازمی که بعمل آمده بود بیمار روز ۱۲/۱۲/۳۵ مورد عمل جراحی
 قرار گرفت. عملی که شرح آن در زیر داده خواهد شد با سم عمل بوار میهنوراست
 که با تغییراتی با سم پیوند میزنای با یک قطعه لوله ای و پایه دار از آبدان موسوم
 گردیده است.

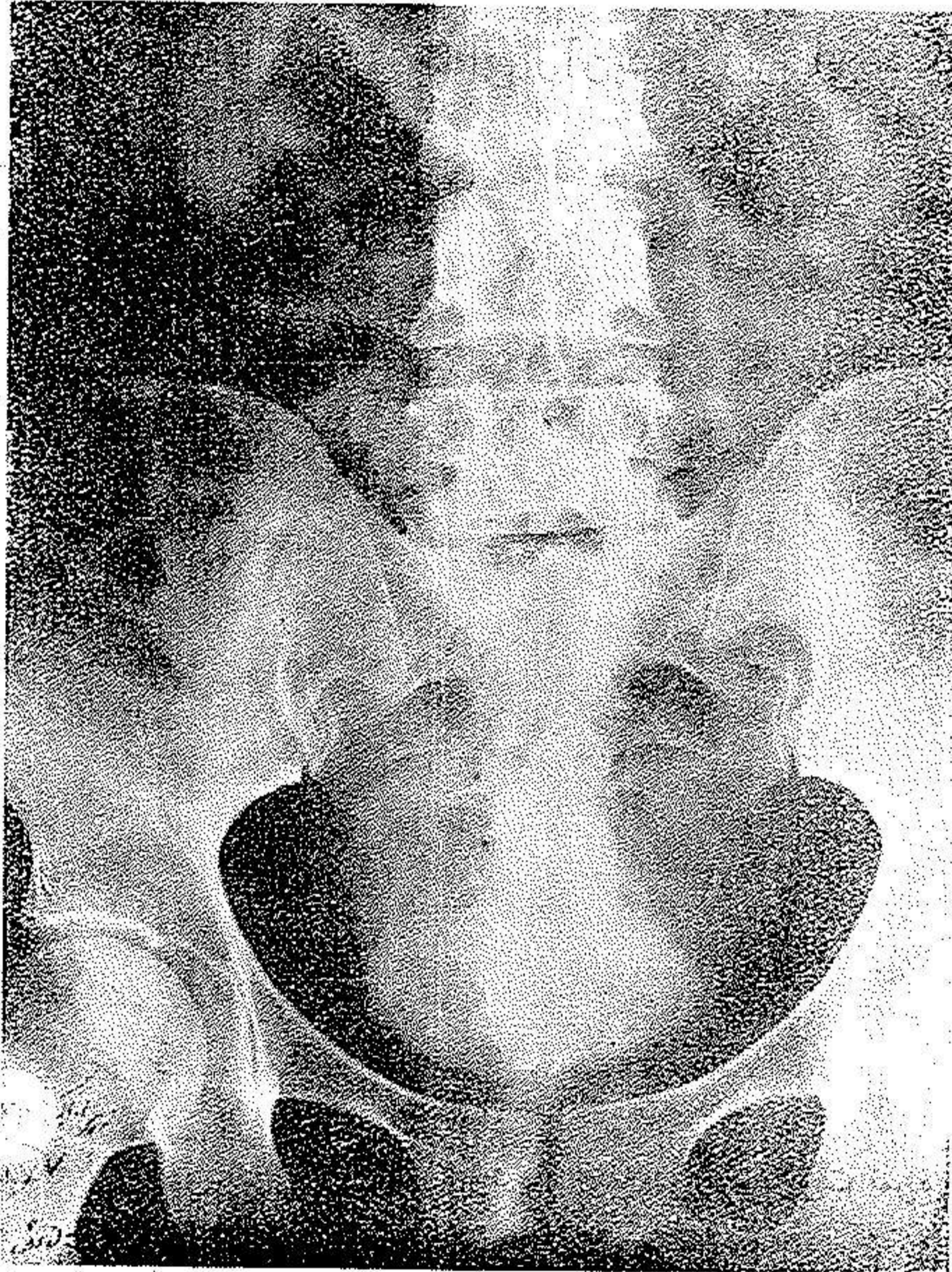


شکل ۴ - ۲۰ دقیقه بعد از تزریق پس از رفع فشار (قبل از عمل)

شرح عمل : ...

پس از شستشوی آبدان با محلول اکسی سیانور دومر کور $\frac{1}{6000}$ بوسیله

سوند نلاتون و متمکن گذاردن آن سوند در آبدان - بیهوشی بوسیله اتر با جریان بسته و ضد عفونی نمودن محل عمل بوسیله تنطوریده شروع شد. شکاف پوست همان شکافی است که برای پیدا کردن میزنای در قسمت خاصه ای لگنی (۱) معمول است منتهی قسمت پائین شکاف بسمت پائین و داخل تا حدود لبه خارجی عضله راست



شکل ۵ - یکساعت بعد از تزریق (قبل از عمل)

بزرگ (۲) امتداد پیدا کرد.

پس از قطع عضلات و حتی قطع غلاف عضله راست بزرگ پریتون بسمت

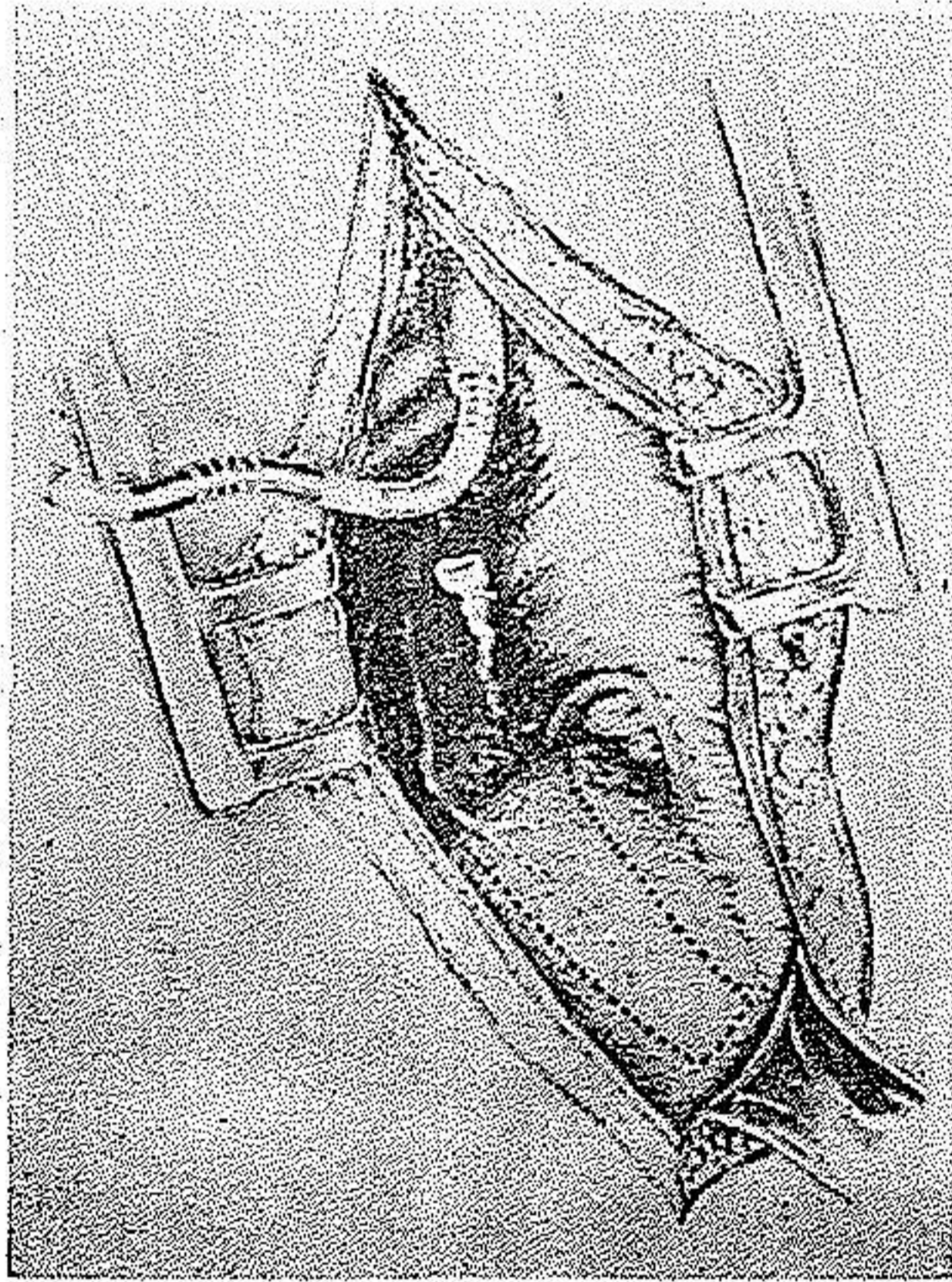
داخل رانده شد در محل تقاطع میزنای (۳) و عروق خاصه ای میزنای نمایان شد

۱ - ilio-pelviene

۲ - grand droite

۳ - ureter

بآهستگی بدون آنکه اتصالش با اطراف قطع گردیده و عروق آن از بین برود تا محلیکه نسج التهابی و التیامی در لگن بود میزنای مجزا و قطع گردید انتهای پائین آن بسته شد و در انتهای فوقانی که کاملاً سلامت و از نسج التیامی مبرا بود يك سوند میزنای نمره ۱۶ تا لگنچه متمکن گذارده شد؛ آبدان که قبلاً آماده شده بود بوسیله ۱۵۰ C.C. هوای استریل پر شد و قطعه‌ای از آن پشکل زیر برای تشکیل میزنای مصنوعی در نظر گرفته شد (شکل ۶)

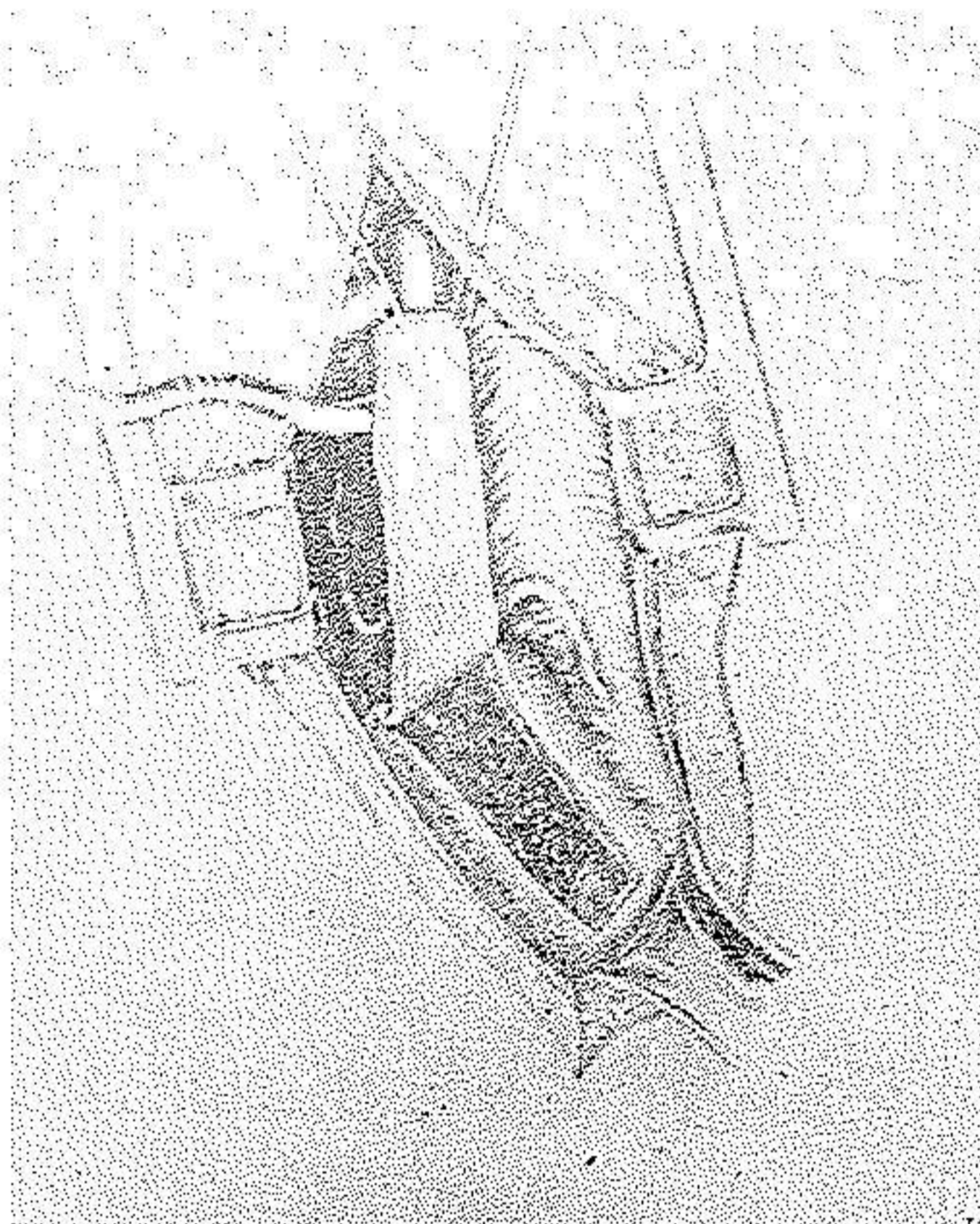


شکل ۶

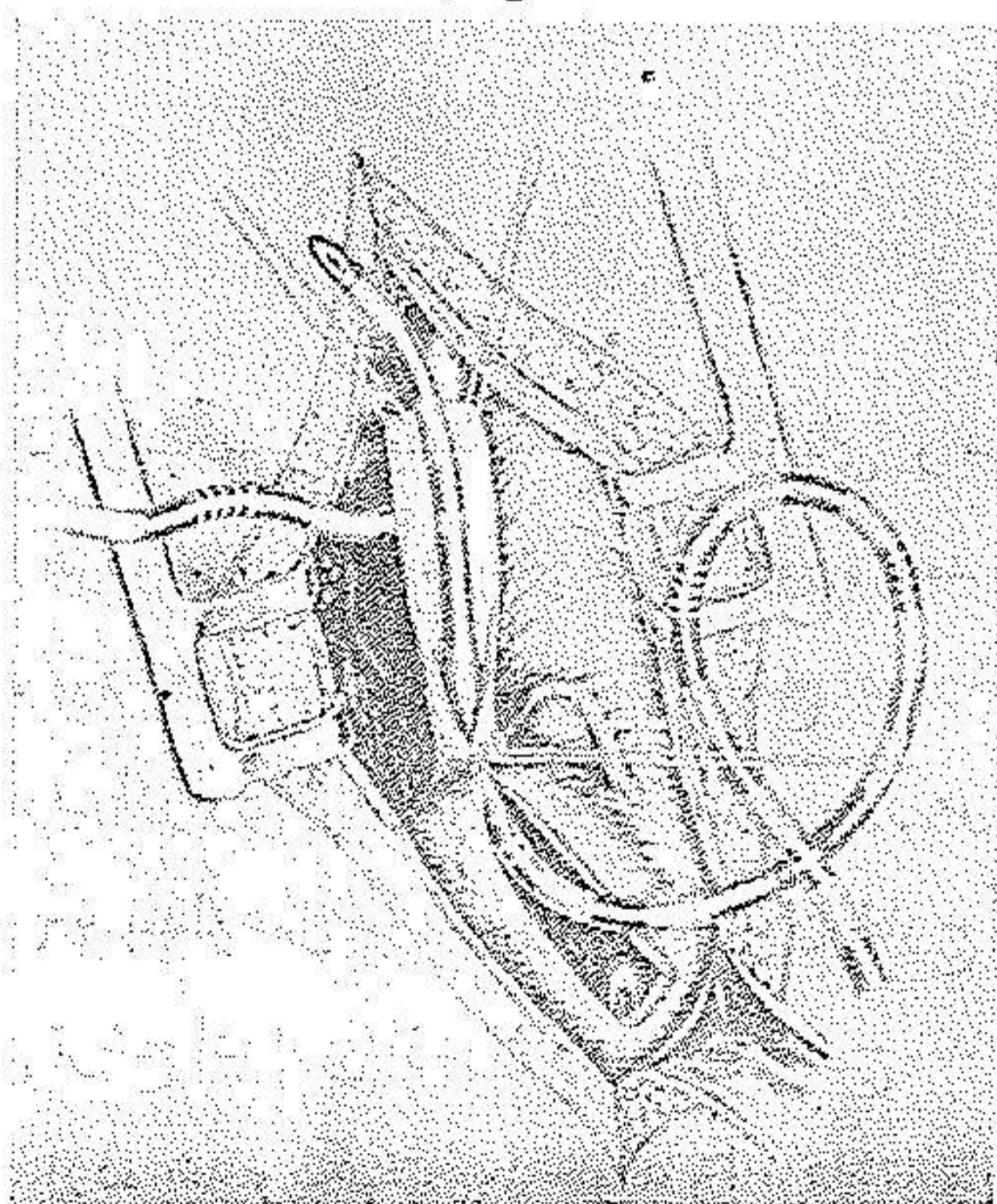
شکافیکه لازم بود با آبدان داده شود بوسیله دو کات کوت نمره ۳ بفاصله ۲ سانتی متر با آبدان ثابت شد و بشکل يك مربع مستطیل بطول تقریباً ۱۰ سانتی متر و پهنای ۲/۵ سانتی متر در قسمت نزدیک گردن آبدان و ۳/۵ سانتی متر در قاعده آن جدا شد و این قسمت از آبدان بطرف میزنای کشیده شد (شکل ۷)

این قطعه از مثانه طوری جدا شد و انقدر شکاف امتداد یافت که براحتی بدون کشش به میزنای میرسید سپس سوندی که در میزنای بود انتهای پائین آن روی این قطعه از آبدان قرار گرفت (شکل ۸) و بوسیله بنجیه های مجزا با کات کوت نمره ۱ این

قسمت بشکل لوله در آمد و انتهای این لوله با انتهای تحتانی میزنای بسوسیده ۵ بخیه



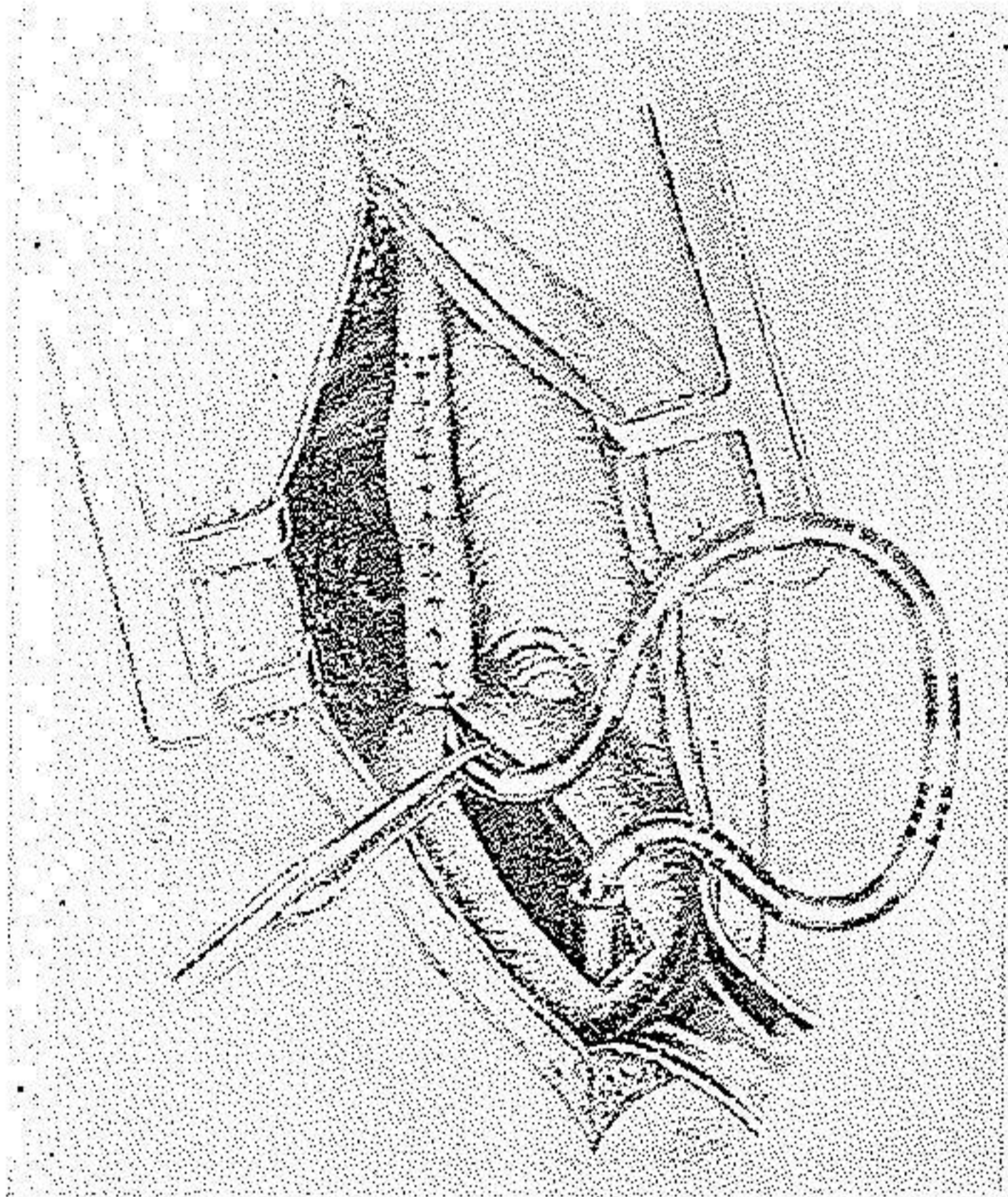
شکل ۷



شکل ۸

مبجز ابا همان نمره کات کوت (شکل ۹) در آمد. بقیه سوزند که در میزنای بود از مجرا

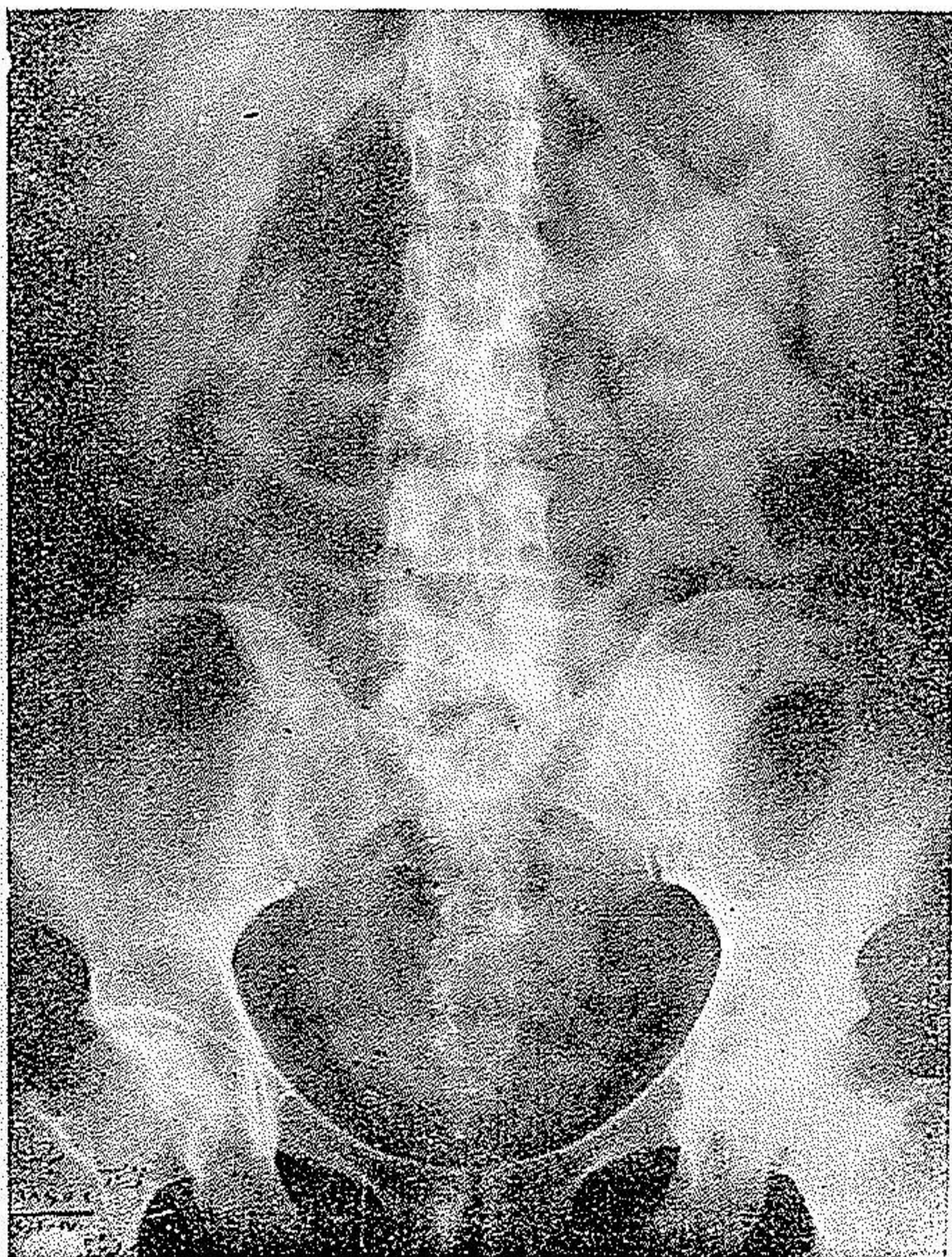
خارج گردید و متمکن گذارده شد آبدان درد و طبقه دوخته شد يك سند نلاتون در آن متمکن گذاشته شد. پس ادرار کلیه چپ از سوند نلاتون و ادرار کلیه راست از سوند میزنای مستقیماً بخارج میریخت يك درن (۱) در ناحیه رتزیوس (۲) و یکی بالاتر نزدیک محل اتصال میزنای باین قطعه از آبدان گذاشته شد و جدار و پوست دوخته شد.



شکل ۹

بعد از عمل - مرتب کنترل میشد که سوند میزنای و سوند آبدان کار کنند بدون هیچ ناراحتی هر دو سوند شروع بکار کردند روز ۱۰ بعد از عمل انتهای سوند میزنای مسدود شده بود کار نمیکرد و از درن بالا ترشح ادرار خارج شد سپس بدقت سوند که در آن رسوب ادراری پر شده بود پاک شد و هر روز مرتب کنترل میشد. تا اینکه روز ۲۶ بعد از عمل سوند میزنای و آبدان خارج گردید این بار پس از ۲۴ ساعت مختصری ترشح ادراری از درن رتزیوس خارج شد مجدداً سوند نلاتون در آبدان متمکن گذارده شد و یک هفته بعد سوند را برداشته و بیمار براحتی ادرار مینمود.

برای احتیاط درن ناحیه رتریوس با وجودیکه ترشح نداشت نگاهداشته شد چند روز بعد این درن هم برداشته شد و تا ۸ ساعت پانسمان خشک بود .
در روز ۳۶/۱/۱۷ یعنی ۴۶ روز بعد از عمل مجدداً اورو گرافی بعمل آمد کلیه راست که قبلاً هیچ در او ده گراف نمایان نشده دیگر افتاد (شکل ۱۰-۱۱-۱۲-۱۳-۱۴)

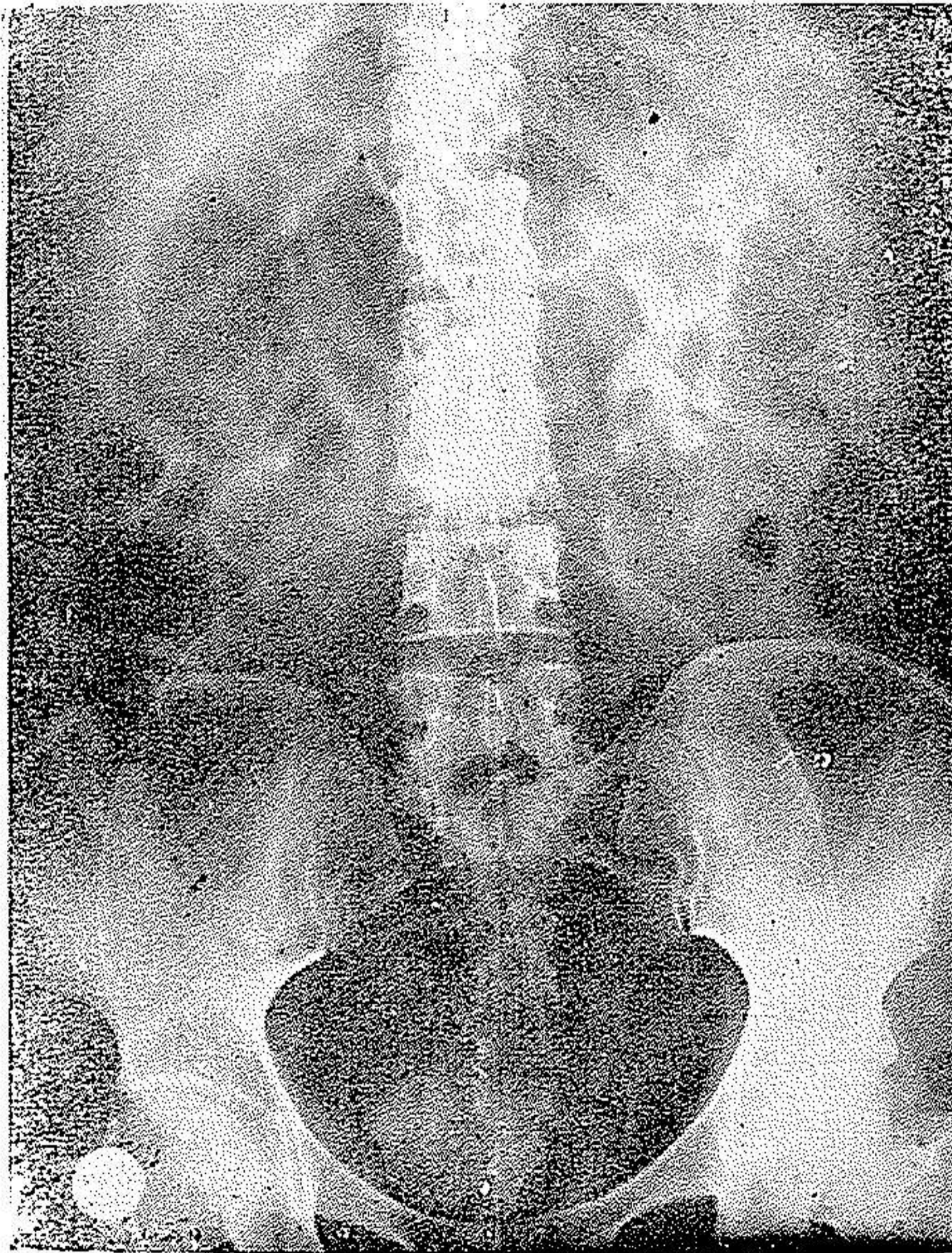


شکل ۱۰ پنجم دقیقه بعد از تزریق (پس از عمل)

بیمار در ۳۶/۱/۱۸ از بیمارستان مرخص گردید .
قرار شد بعد از یکماه مجدداً اورو گرافی بعمل آید .
در تاریخ ۳۶/۱/۲۵ بیمار بیمارستان مراجعه نمود- از وضع ادرار کاملاً راضی بود برای تقویت مقداری ویتامین و آهن تجویز شد .

نتیجه :

هر وقت در هنگام عمل جراحی حالب قطع شد فوراً بایستی اورترورافی سیر کوار کرد (۱) تا عواقب وخیم فیستول پیدا نشود ولی اگر نادیده گذشت و بعداً فیستولیزه

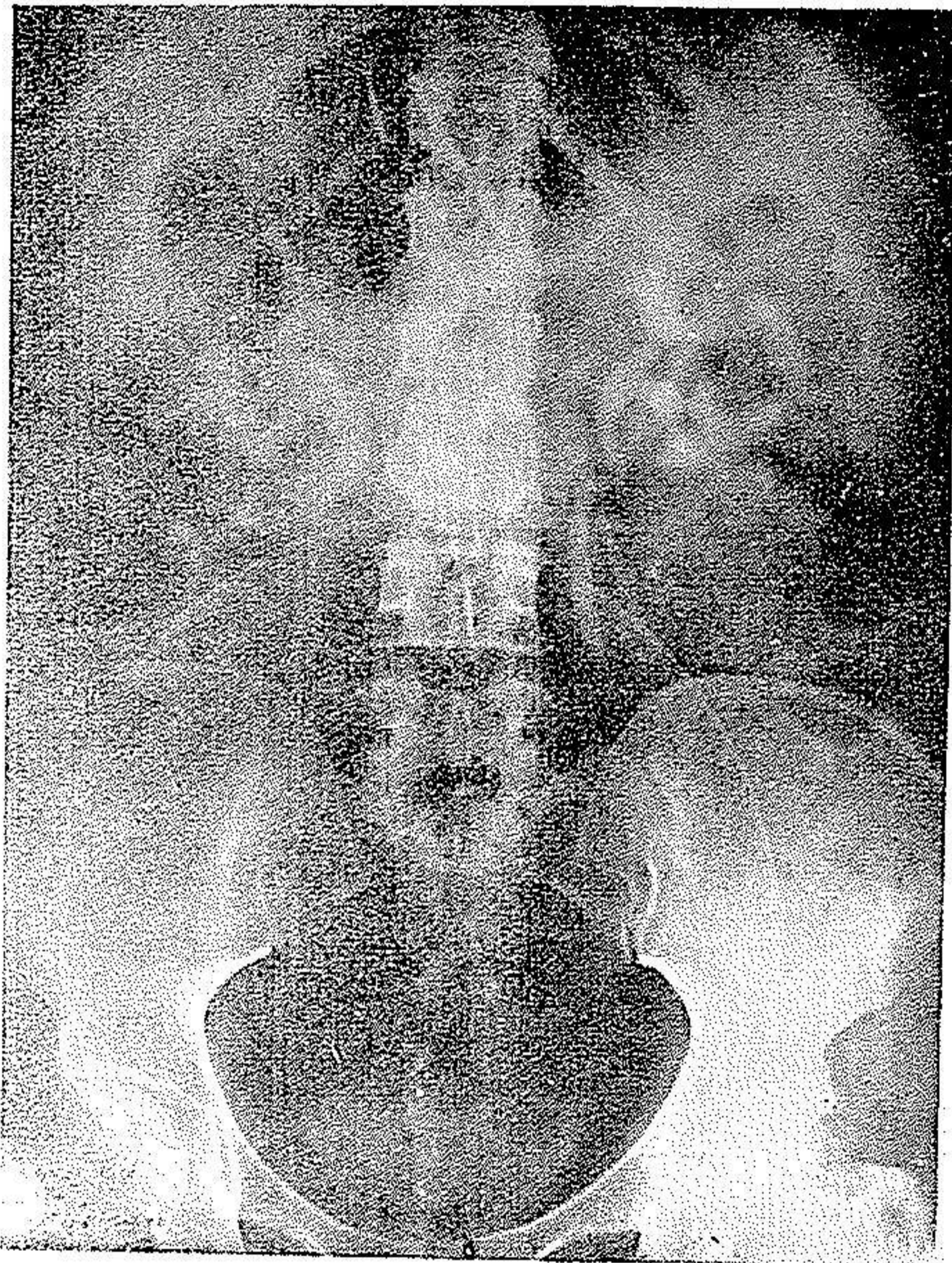


شکل ۱۱ - یکساعت بعد از تزریق (پس از عمل)

شد چون مقدار زیادی نسوج التهابی و التیامی پدیدار میگردد اورترورافی مقدور نمیشود به علاوه چون میزنای کوتاه است و نمیتوان به آبدان رساند لذا اورتروسیستوستومی (۲) هم نمیتوان نمود - لذا سه راه باقی میماند یا آنکه :

۱- نفرکتومی نمائیم و آن بشرطی است که کلیه طرف مقابل بتواند کار بدن

را انجام دهد و کلیه فیستولیزه اسکالروزه شده و بدون عمل و اثر باشد البته در این صورت بیمار فقط یک کلیه خواهد داشت و ناقص است .

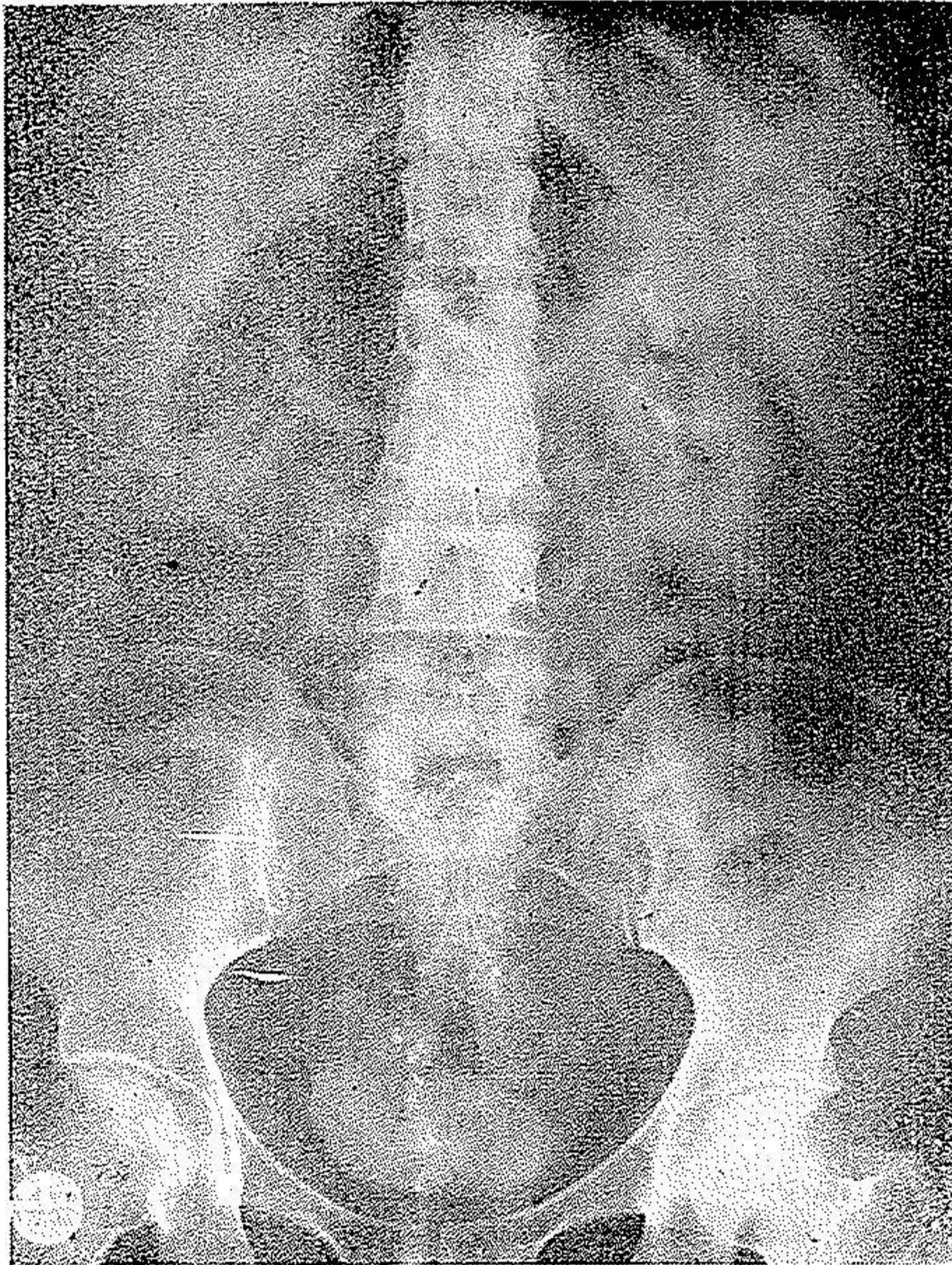


شکل ۱۲- ۲۵ دقیقه بعد از تزریق با فشار (پس از عمل)

- ۲- میز نای را پیوست یاروده وصل کنیم این عمل همیشه و هر آن خطر پیلو-نفريت صعودی را دارد و بیمار تمام عمر احتیاج به داشتن اسباب مخصوصی برای جمع کردن ادرار دارد که بینهایت مشکل و مزاحم است .
- ۳- مطمئن ترین و بدون خطرترین طریقه همان وصل کردن میز نای با آبدان بوسیله یک قطعه از آبدان میباشد البته اگر اتفاقاً این عمل با عدم موفقیت روبرو شد میشود از دو عمل قبل استفاده نمود .

پس بطور خلاصه نتیجه این عمل عبارت از:

۱- نگاه داشتن کلیه



شکل ۱۳- نیم ساعت پس از تزریق بعد از رفع فشار (پس از عمل)

۲- بیمار از زحمت داشتن اسباب مخصوصی که در اورتروستومی کوتاهه (۱)

برای جمع کردن ادرار تمام عمر باید همیشه داشته باشد راحت است.

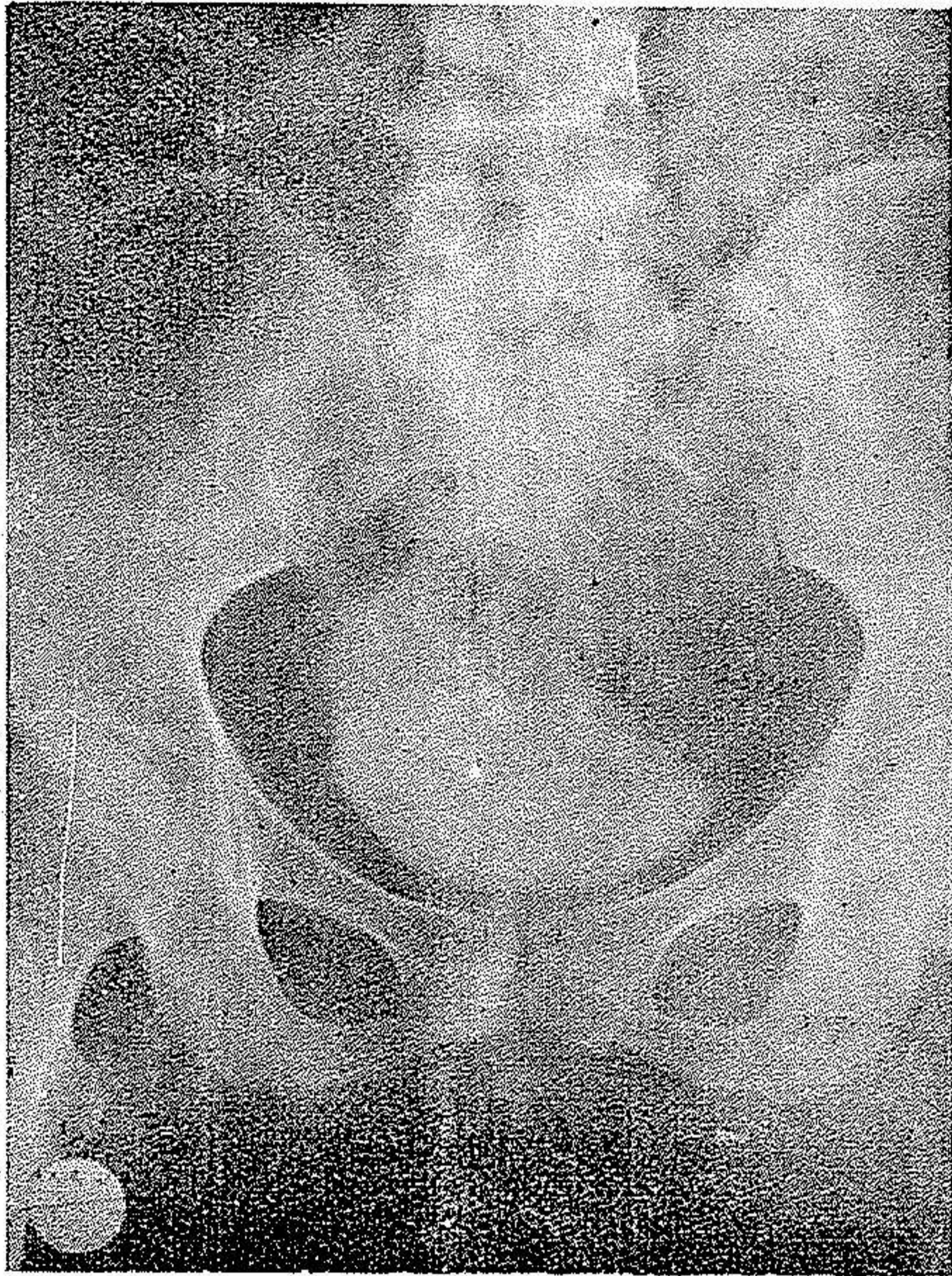
۳- از پیلو- نفریت که در اورتروستومی انتستینال (۲) تولید میشود

محفوظ میماند.

۱-- ureterostomie cutané'

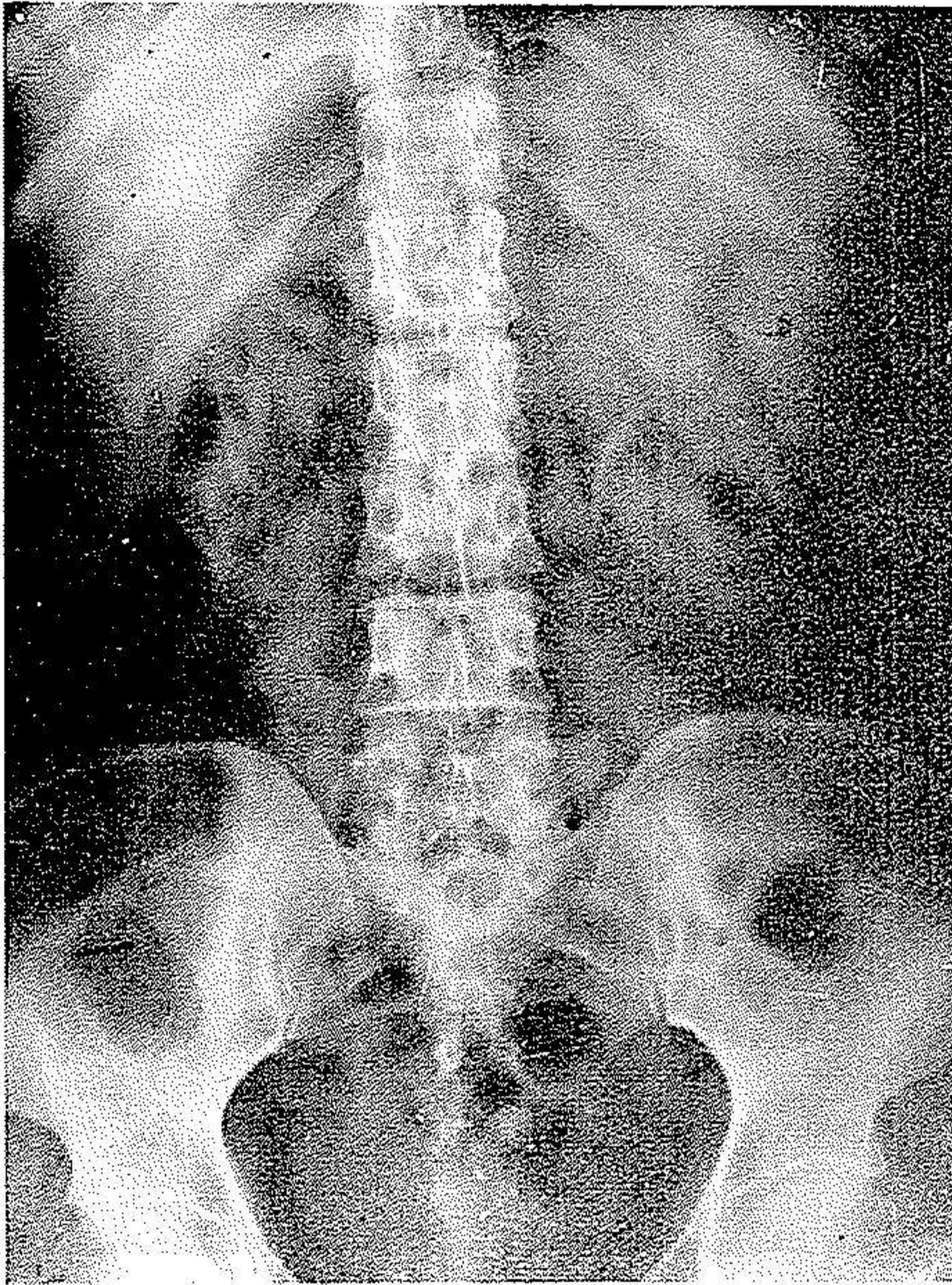
۲-- ureterostomie intestinal

۴ - ادرار مانند حالت طبیعی در مثانه جمع می‌شود و بیمار بدون اشکال

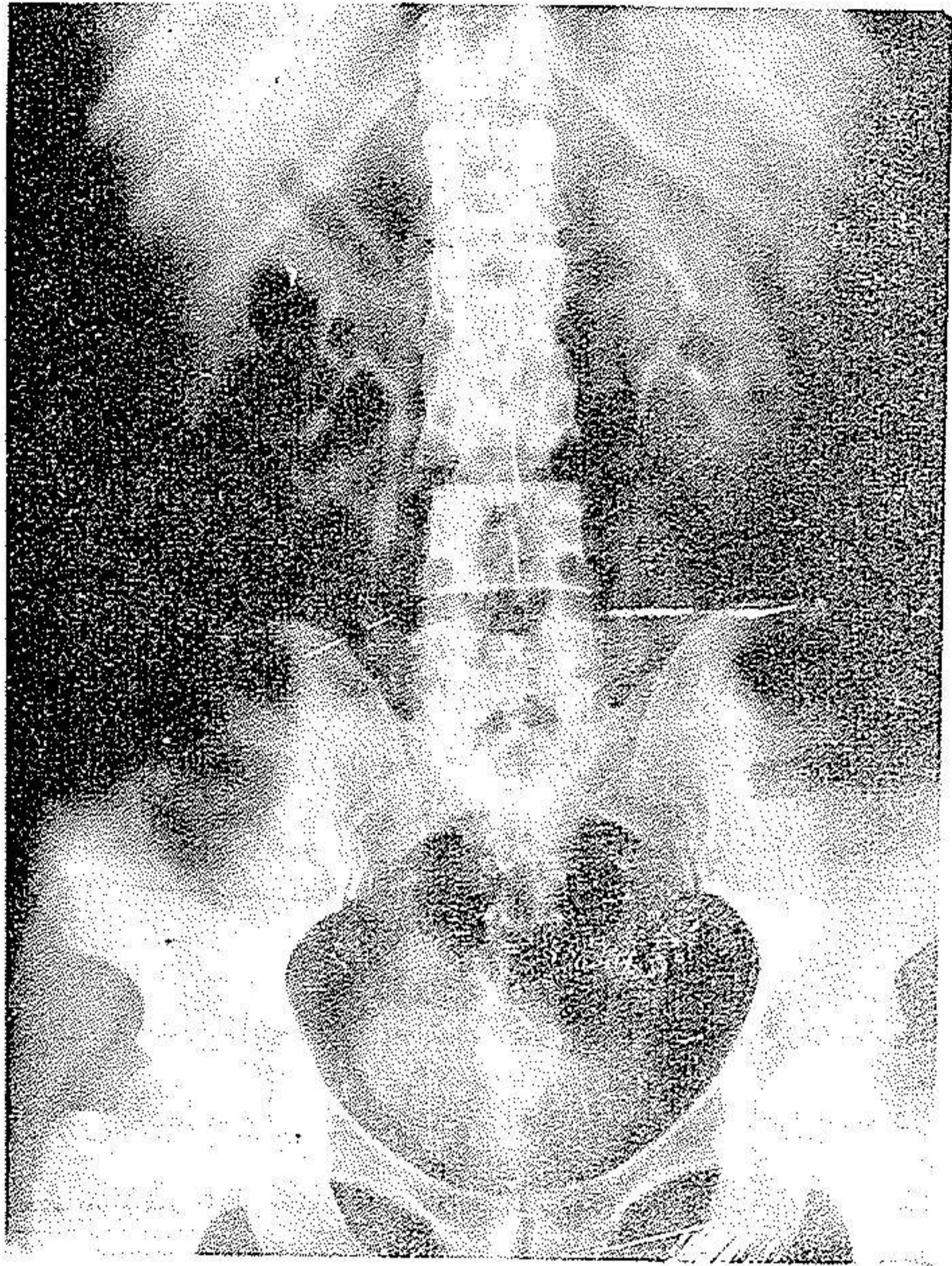


شکل ۱۴ - یکساعت بعد از تزریق (پس از عمل)
آنرا دفع می‌نماید و با اشخاص عادی هیچگونه تفاوتی نخواهد داشت.
ضمیمه

در تاریخ ۱۳۰۳/۰۳/۳۶ بیمار مجدداً مراجعه نمود کاملاً از وضع خود راضی بوده
از وی اوراگرافی در همان تاریخ بعمل آمد که نتیجه آن همانطوریکه در اشکال
شماره ۱۵ و ۱۶ مشاهده می‌کنید کاملاً رضایت بخش بوده است



شکل ۱۵ - اوروگرافی که در تاریخ ۱۳۶۳/۳/۳۶ از بیمار بعمل آمد
وضع کار کلیه ها رضایت بخش است



شکل ۱۶

اوروگرافی که در تاریخ ۱۳۳۶ ر ۳۶ عمل آمد