

درمان جراحی تنگی دریچه میترال

از طرف راست

نگارش

دکتر داود کاظمی

دکتر جهانگیر میرعلاء

دانشیار کرسی بیماریهای قلب

در این مقاله شرح مختصری از تاریخچه و طرق مختلف درمان جراحی تنگی دریچه میترال شرح داده شده روش جراحی و مزیت و رجحان باز کردن دریچه میترال را از طرف راست بتفصیل بیان میکنیم و آمار ۲۴ نفر از بیمارانی که از این راه از تاریخ مهرماه ۱۳۳۵ تا اسفند همان سال در بیمارستان پهلوی و بیمارستانهای خصوصی تهران عمل شده اند از نظر تمان میگذرانیم.

اولین تعریف آسیب شناسی و بیان حالتی از دریچه میترال که امروزه آنرا بنام تنگی دریچه میترال مینامیم. در سال ۱۷۰۵ میلادی بتوسط دیویوسنس (۱) انجام گرفت. سپس در سال ۱۷۶۱ مورگانگی (۲) در اتوپسی یک پیر مرد ۶۲ ساله سنگتراش این تنگی را یافت. در سال ۱۸۱۹ علائم بالینی این بیماری بتوسط لاینک (۳) برشته تحریر درآمد. پی کارین (۴) برای اولین بار در سال ۱۷۸۸ رابطه این بیماری را با روماتیسم بیان نمود ولی بویولاد (۵) این رابطه را یک امر اتفاقی میدانست. مصادف با همین زمان بود که فارینا (۶) برای اولین بار در تاریخ پزشکی بخیه بر روی زخم یک قلب گذاشت ولی متأسفانه بیمار بعد از چند روزی فوت نمود. لو ترورن در همان سال عمل فوق را با موفقیت بر روی بیمار دیگری انجام داده است. محققین دیگری تا اوایل قرن نوزدهم عملیات و نظریات ساده و مختصری بر روی اجساد و حیوانات انجام و بیان کردند تا

۱- devieu sens

۲- Morgangi

۳- Lannec

۴- Picarin

۵- Bouiloud

۶- Farina

اینکه بالاخره بر نهاییم (۱) تنگی تجربی دریچه میترال را بوجود آورد و علائم ایجاد شده را با آن مقایسه نمود. در سال ۱۹۱۳ جگر (۲) پیشنهاد کرد که یک پیوندوری بین ورید های ریوی چپ و بطن چپ برای منحرف کردن مسیر خون از دریچه میترال برقرار گردد ولی چون این عمل از نظر فیزیولوژی چندان مناسب بنظر نمی رسید کم کم منسوخ گردید با وجود اینکه دکتر لیتواک (۳) (یکی از همکاران آمریکائی) همین تجربه را در دو سال گذشته بر روی چندین سگ بمورد اجرا گذاشت ولی بازم نتایج رضایت بخشی نگرفت.

در حقیقت میتوان گفت که کاتلر (۴) در بیستم ماه مه ۱۹۲۳ اولین عمل تنگی دریچه میترال را روی یک دختر ۱۱ ساله انجام داد و بوسیله یک تیغه فلزی (تئاتوم (۵)) دریچه میترال را باز نمود و با وجود آنکه ایجاد نارسائی نموده بود چنین تصور میکرد که عواقب نارسائی کمتر از تنگی خواهد بود. تعجب در این بود که بیمار فوق برای مدت چهار سال و نیم زنده ماند و سپس بعلت ایجاد نارسائی فوت نمود. پس از آن کاتلر دو عمل دیگر بطریق فوق از راه بطنی انجام داد ولی هر دو بزودی بعلت ایجاد نارسائی شدید فوت نمودند.

در سال ۱۹۲۵ سوتار (۶) اولین عمل موفقیت آمیز تنگی دریچه میترال را از راه زائده دهلیزی چپ انجام داد و انگشت سبابه خود را وارد دهلیز چپ نمود. تنگی را باز نمود و طرز انجام این عمل را منتشر کرد. قریب به ۲۰ سال این کشف مهم در بوته فراموشی افتاد تا اینکه پروفیسور بیللی (۷) در ۱۲ ژوئن ۱۹۴۶ پس از تجربیات زیاد در آزمایشگاه بر روی سگ عمل سوتار را بر روی بیمار تجدید کرد. این بیمار در روز دوم بعد از عمل فوت نمود و در اتوپسی مشاهده گردید که دریچه بخوبی باز گردیده است. دو سال از این واقعه گذشت و در ۲۲ مارس ۱۹۴۸ پروفیسور بیللی اولین بیمار بهبودی یافته از عمل جراحی تنگی دریچه میترال را بعالم پزشکی معرفی نمود در ۱۶ سپتامبر

۱- Bernheim

۲- Jeger

۳- Litwak

۴- Cuttler

۵- Tenatom

۶- Souttar

۷- Baily

۱۹۴۸ پروفیسور بروک (۱) عمل فوق رانزد بیمار ۲۴ ساله‌ای در لندن به‌مورد عمل قرار داد. در همین هنگام هار کینز (۲) ابتدا بروش کاتلر و سپس بطریقه سوتار از راه ورید فوقانی ریوی چپ بوسیله اسبابهای مخصوصی قسمتی از لث جدار ری را برداشت. ولی کم کم دست از این طریق کشید و روش سوتار را پیش گرفت. بعدها سویت (۳) و بلاند (۴) بعلمت مرگ و میر زیادی که از طریق فوق داشتند در صدد پیوند ورید آزیگوز بقسمت فوقانی ورید تحتانی ریه چپ برآمدند تا بدین وسیله مقدار خونی که وارد دهلین چپ میشود کمتر نمایند. ولی بهرور زمان این روش منسوخ گردید و روش پروفیسور بیلی متداول و مورد قبول عموم جراحان دنیا گردید. پس از تکمیل روش باین نکته پی برده شد که با کمک انگشت تنها نتیجه مطلوبه را نمیتوان بیش از ۲۵٪ نزد بیماران گرفت و لازمست اسبابهای برای برش کیسورها تهیه گردد تا بتوان بدینوسیله کیسورهای فیبروز و سختی را که با فشار انگشت باز نمیشوند برید و نتیجه کامل گرفت. بیلی - بروک - داگلیوتی (۵) هر یک گیوتین ها و چاقوهای مخصوصی تهیه کردند که امروزه متداول است و هر یک بنوبه خود قابل استفاده میباشد.

بامتداول شدن و پیشرفت‌های تکنیکی در جراحی تنگی دریچه میترال کم کم ترس و واهمه بیماران ریخته شد و امروزه یکی از روش‌های درمانی حتمی در مورد این بیماران گردیده است و تا کنون شاید هزار بیمار مبتلا باین بیماری‌ها در سراسر جهان عمل شده‌اند که نتایج آن نسبت به کلینیک‌های مختلف و استادی و آشنائی جراحان باین عمل فرق می‌نموده است. در کلینیک پروفیسور بیلی تا آخر ژوئن ۱۹۵۶ بیش از ۱۲۰۰ بیمار مبتلا بتنگی دریچه میترال بطرق مختلف عمل شده‌اند. آمارهای متعددی در ضمن مقالات بیشماری از هر لحاظ گرفته‌اند که بحث هر یک از آنها مستلزم وقت زیادی میباشد.

بعلمت وجود بعضی از ضایعات دیگر بانگی دریچه میترال از قبیل نقص مادر-

۱- Brock

۲- Harkens

۳- Sweet

۴- Bland

۵- Doglioti

زادی بین جدار دودهلیز و وضع غیرطبیعی وریدهای ریوی وجود تنگی دریچه سه لتی وجود تنگی دریچه آورتا و وجود ضایعات نسج ریوی را در طرف راست و پی بردن ببعضی معایب روش سابق کم کم محققین را بفکر انداخت که این ضایعات را ترمیم و از عوارض ناشیه از عمل جلوگیری نماید این فکر کم کم در مغز جراحان از یکطرف و پیشرفت های نوین عالم طب از طرف دیگر رسیدن باین آرزو را مقرون بحقیقت کرد. تا اینکه برای اولین بار نپتون (۱) در ۲۰ اوت ۱۹۵۳ بیماری را که بنقص مادرزادی بین جدار دودهلیز و دریچه میترال (سندرم لوتباخ) بود هر دو ضایعه را با موفقیت از طرف راست در یک زمان عمل کرد. کم کم به مزیت های بی شمار این روش پی برده شد و پس از آشنائی به زایای آن گروهی طرفدار این طریقه گشتند بطوریکه امروزه این روش نوین در کلینیکهای زیادی جایگزین روشهای سابق گردیده است.

روش جراحی

پس از اینکه تشخیص تنگی دریچه میترال بوسیله علائم بالینی - آزمایشگاهی و فیزیولوژیکی داده شد و بیمار را آماده برای عمل جراحی نمودیم، به پشت بروی تخت عمل میخوابانیم در حالیکه هر دو بازویش با بدنش زاویه ۹۰ درجه میسازد. عامل بیپوشی سدیم پانتتال (۲) را از راه وریدی تزریق کرده (در ۰.۹۰). بیمار آن که بیماری قلبی مبتلا هستند بهتر است که قبلا لوله پلاستیکی در ورید بازویی یا پائینی گذاشت) پس از بخواب رفتن و تزریق داروهای پارالیتیکی لوله مخصوص داخل حنجره را بطریق کاون (۳) و رات (۴) قرار داده و بیمار را آماده برای عمل می نمایم.

جدار قدامی هر دو سینه را از بالا تا زیر بغل و از پائین تا کنار دنده ها بامواد ضد عفونی پاک و تمیز کرده سپس قسمت عمده سینه را بوسیله روکش های استریل پوشانیده بجز قسمتی از سطح قدامی سینه راست که مجاذی سومین و چهارمین فضای بین دنده است اگر بیمار زن باشد یک برش منحنی در حدود ۵ میلی متر پائین خط

۱ - Neptun

۲ - Sodium panothetal

۳ - Keown

۴ - Ruth

پستانی سینه که از کنار استخوان جناق سینه شروع و تا زیر بغل میرود میدهیم و اگر بیمار مرد باشد همین برش منحنی را با شعاع کمتری میدهیم در مورد انتهای قدامی یا جلوئی برش باید متوجه آن بود که همیشه این انتها زیر محل تلاقی قسمت دسته با قسمت بدنه ای استخوان جناق سینه قرار گیرد. پس از بریدن پوست سطح زیر پوستی را بریده نقاط خونریزی را بوسیله هموستاتهای معمولی گرفته یا بوسیله گره یا بوسیله جریان الکتریکی خونریزی را بند میآوریم. انساج عضلات سینه را حتی المقدور سعی می نمائیم از یکدیگر جدا کنیم و فقط در صورت احتیاج و ضرورت آنها را میبریم. نقاط خونریزی را در این عضلات نیز با وسایل ممکنه بند میآوریم. برای بدست آوردن وسعت بیشتری در میدان عمل با قدری فشار در قسمت خارجی برش میتوانیم انساج عضلات را از یکدیگر بدون قطع آن جدا نمائیم.

چهارمین فضای بین دنده ای را پیدا کرده و برشی بوسیله چاقو با منتهای دقت در وسط این فضا به موازات لبه تحتانی دنده فوقانی داده و پس از بریدن پرده جنب وارد فضای سینه ای راست میشویم سپس بوسیله قیچی و یا کمک انگشت سبابه دیگر در حالیکه قیچی را هدایت میکند. این برش را از طرف جلو و عقب امتداد داده و از طرف خلف میتوان تقریباً تا نزدیکی های زائده های عرضی مهره های سینه ای پیش رفت.

شریان و دو ورید پستانی داخلی راست (۱) را در طرف قدام برش با دقت کامل جدا کرده و پس از قرار دادن دو همستات بر روی هر یک از شریان و دو ورید هر یک را جدا گانه از میان قطع کرده و بوسیله گره های جراحی انتهای هر یک را با دقت کامل گره می زنیم. سپس مفصل غضروفی دنده ای (۲) سومین دنده را جدا کرده و پس از قرار دادن گاز بر روی لبه های دنده ها اسباب باز کننده دنده فینو کیتو (۳) را با داخل برش قرار داده و آنرا بتدریج باز میکنیم در این موقع باید مواظب چسبندگیهای احتمالی بین ریه و پرده جنب بود. در صورت وجود آنها را با کمال دقت و بدون آسیب رساندن نسج ریه قطع نمود پس از بدست آوردن میدان کافی برای عمل ریه را با گاز

۱- internal mammary vessels

۲- costo-cartilagenous

۳- finochioto

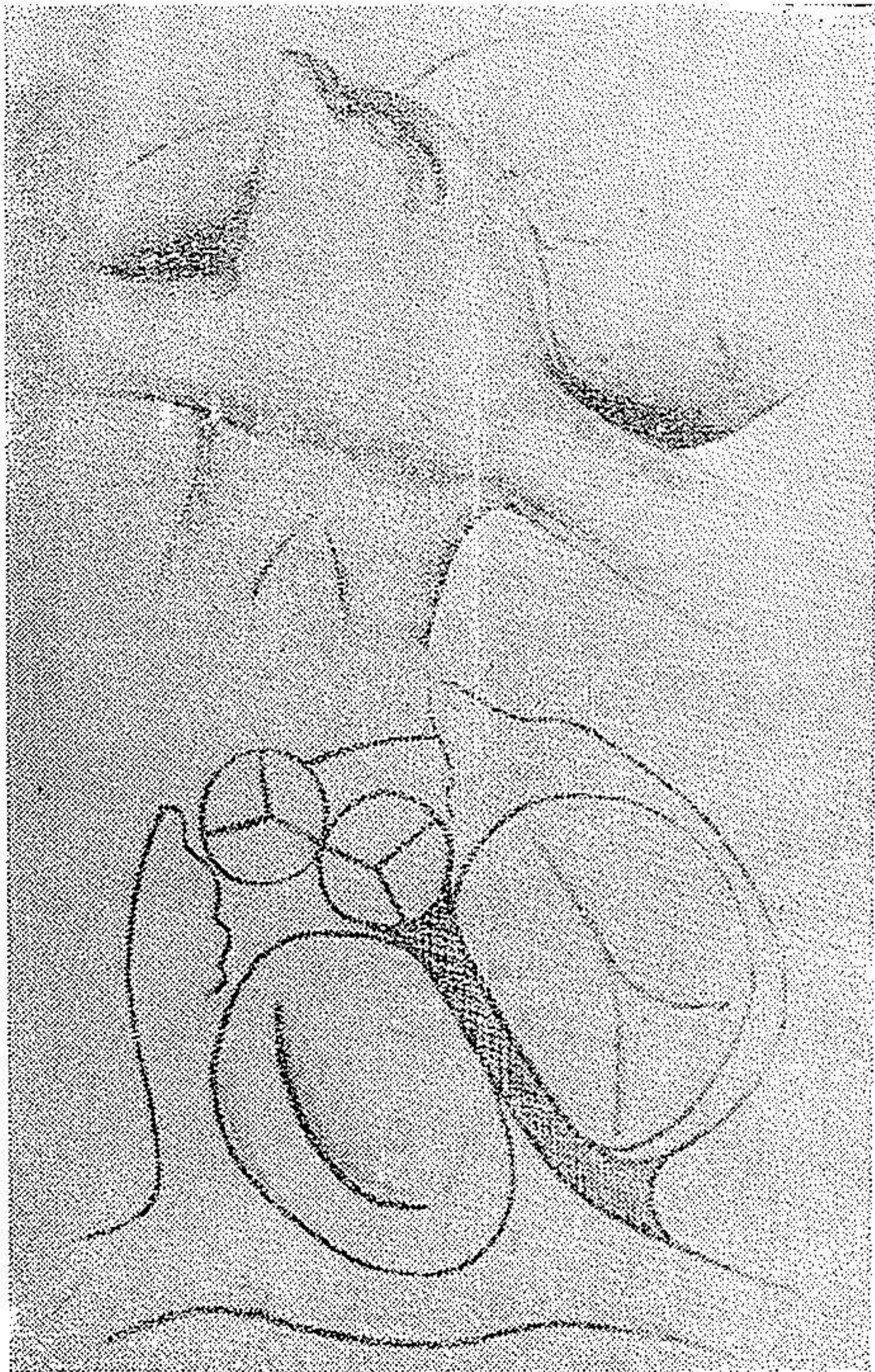
نمناکی بعقب میزنیم. سپس برش شبیه بحرف لائینی (ال) بروی پریکارد می‌دهیم محور عمودی این برش از نقطه ای که $2/5$ سانتی‌متر بالای دیافراگم و $1/5$ سانتی‌متر قدام عصب فرنیک است شروع می‌کنیم و بطرف جناق سینه پیش می‌رویم. شاخه دیگر این برش بموازات عصب فرنیک تا قاعده قلب پیش می‌رود. نقاط خونریزی لبه پریکاردی را بدقت هر چه تمام تر گرفته و می‌بندیم زیرا بی‌دقتی در بند آوردن این خونریزیها ممکن است باعث خونریزیهای زیادی بعد از بستن سینه بشود. قسمت بریده شده پریکارد را بوسیله بخیه بالا نگاهداشته و بدین وسیله میدان خوبی برای عمل پیدا می‌نمائیم.

در اینموقع با قراردادن قاعده آورت بین انگشت سبابه چپ و شست می‌توان وجود یا عدم تنگی یا نارسائی دریچه آورت را حدس زد (وجود لرزش انقباضی و ضعیف بودن صدای دوم آورتائی و یا وجود لرزش انقباضی) گاه با فشار دادن قاعده آورتا بین دو انگشت می‌توانیم وجود کلیسیم را در داخل دریچه آورت حدس زد. (شکل ۱ و ۲ و ۳)

سپس متوجه شیار موجود بین دهلیز راست و ورید فوقانی ریوی راست شده و تقریباً در قسمت وسطی آن یعنی درست روی برآمدگی وریدی شیاری بطول یک سانتی‌متر و نیم و سپس دو سانتی متر تشریح کرده و با وارد کردن انگشت سبابه چپ اندازه تقریبی آنرا می‌توان حدس زد. پس از خاتمه اینکار یک بخیه لیفی بفاصله پنج تا ۶ میلی‌متر بدور این شیار تشریح شده گذاشته و در انتهای این بخیه از توی شریان بندرومل (۱) رد می‌کنیم. در موقع گذاشتن بخیه لنفی باید خیلی مواظب باشیم تا هر یک از مواضع بخیه‌ها از دیواره دهلیزها رد شود در انتهای قدامی این شیار متشکله بخیه ساده ای بوسیله نخ پنبه‌ای نمره ۳ صفر با سوزن گذاشته و پس از گره زدن آنرا قطع نکرده زیرا بدینوسیله دوختن شیار بعد از تمام شدن عمل آسانتر در ضمن از پارگی و بالنتیجه بزرگ شدن این شیار جلوگیری می‌کند.

سپس نوک انگشت سبابه چپ را (عده‌ای از جراحان دستکش این انگشت را

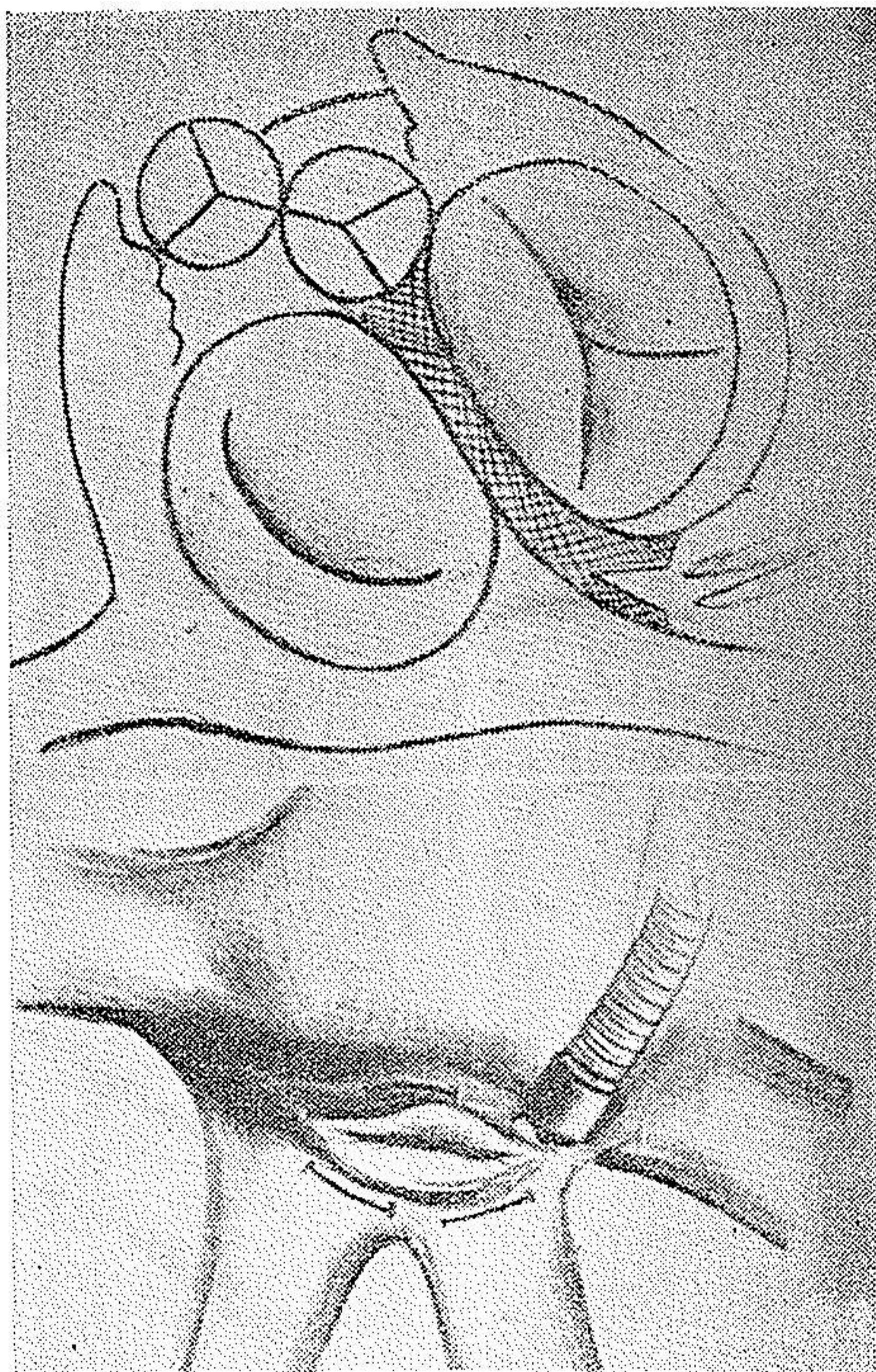
میبرند و انگشت بدون پوشش را وارد قلب میکنند) داخل این شیار متشکله میکنیم در حالیکه دستیار لبه فوقانی این شیار را بوسیله یک فرسپس نگاهداشته باشد. بوسیله چاقوی نمره ۲۰ که طول لبه آن بیش از ۱ الی ۱/۵ سانتی متر نمیباشد برشی در منتهی علیه



شکل ۱

قسمت عقب این شیار معاذی دیواره بین دهلیزی میدهیم (شکل ۴) و چاقورا با دقت کامل خارج میکنیم انگشت سبابه چپ را در این موقع مانند یک روپوش بروی این برش

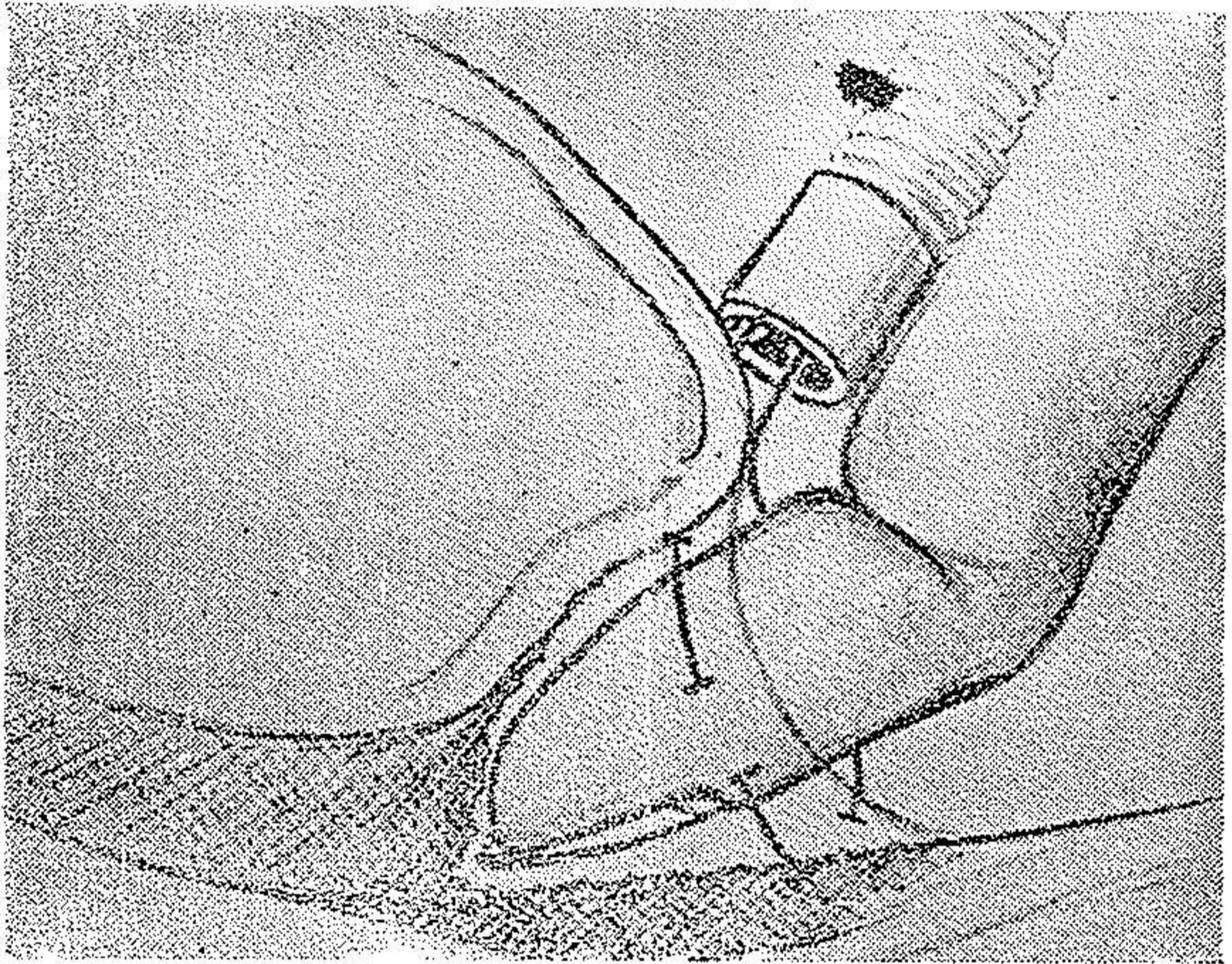
قرار داده بطرف جلو و چپ فشار داده و با هستگی هر چه تمامتر وارد دهلیز چپ میکنیم



شکل ۲

دستیار بنحیه لیفی را با هستگی تنگ کرده تا از خون ریزی احتمالی جلو گیری نماید. بعلت موضع تشریحی دریچه گاه میبایستی که تمام انگشت سبابه را وارد دهلیز چپ کرده تا تسلط کامل بر این دریچه یافت. دهانه دریچه معمولاً بطور افقی قرار گرفته و کیسور خلفی نزدیکتر بجراح میباشد پس از کاوش و آگاهی بوجود یا عدم نارسائی

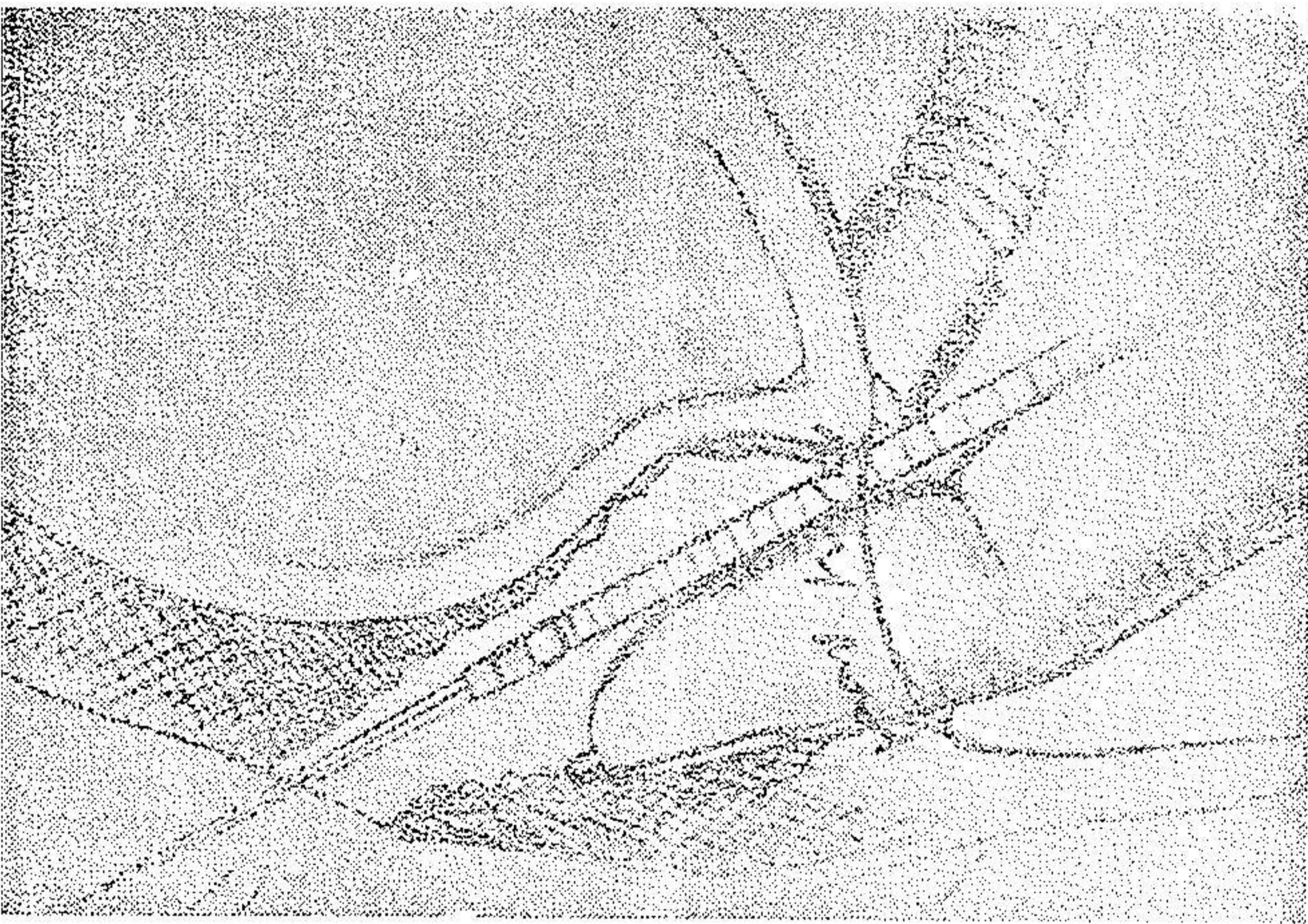
ضایعات احتمالی زائده های دیگر و یا وجود آمبولی ترمیم لازم را مینمائیم .
پس از تمام شدن کاوش جراح نوك انگشت سبابه خود را بنزدیکترین و در



شکل ۳

دسترس ترین کیسور (قدامی طرفی) تکیه داده و با وارد آوردن فشار ملایمی در حدود ۲۰ تا ۳۰٪، حالات ملاحظه خواهد گردید این کیسور باز شده و احتیاج ببردن آن را نداریم (شکل ۵) و در صورت مقاومت و باز نشدن میبایستی از وارد آوردن فشار زیاد خودداری نمائیم سپس به این طریق کیسور خلفی را در صورت امکان باز می کنیم (۰/۵۰) نکته ای را که باید خیلی توجه نمود آنستکه انگشت خود را هیچوقت نباید بیش از ۴ تا ۵ ثانیه در توی دریچه نگاهداشت بهمین جهت پس از هر فشار به کیسور باید انگشت خود را از دریچه بیرون آورد و به سطح قدامی یا طرفی دهلیز چسبانید اگر با وارد آوردن فشار ملایم دریچه دولتی را با اندازه کافی (۱/۵ تا ۲ انگشت یا ۳/۵ تا ۴ میلی متر مربع) باز کردیم و رضایت خاطر را از عمل خود داشتیم عمل را خاتمه می دهیم .

اگر قادر به باز کردن کافی بدینوسیله نشدیم میبایستی برشی بوسیله چاقوهای مخصوص بکیسور قدامی و خلفی می‌دهیم برای برش کیسور قدامی چاقوی چپ و برای



شکل ۴

کیسور خلفی چاقوی راست را استعمال می‌کنیم (شکل (۶)).

نکته‌ای را که باید متوجه آن بود اینست که همیشه برش را بین رابطه‌های ستونی لنی (۱) قرار داد تا از ایجاد نارسائی جلو گیری کند.

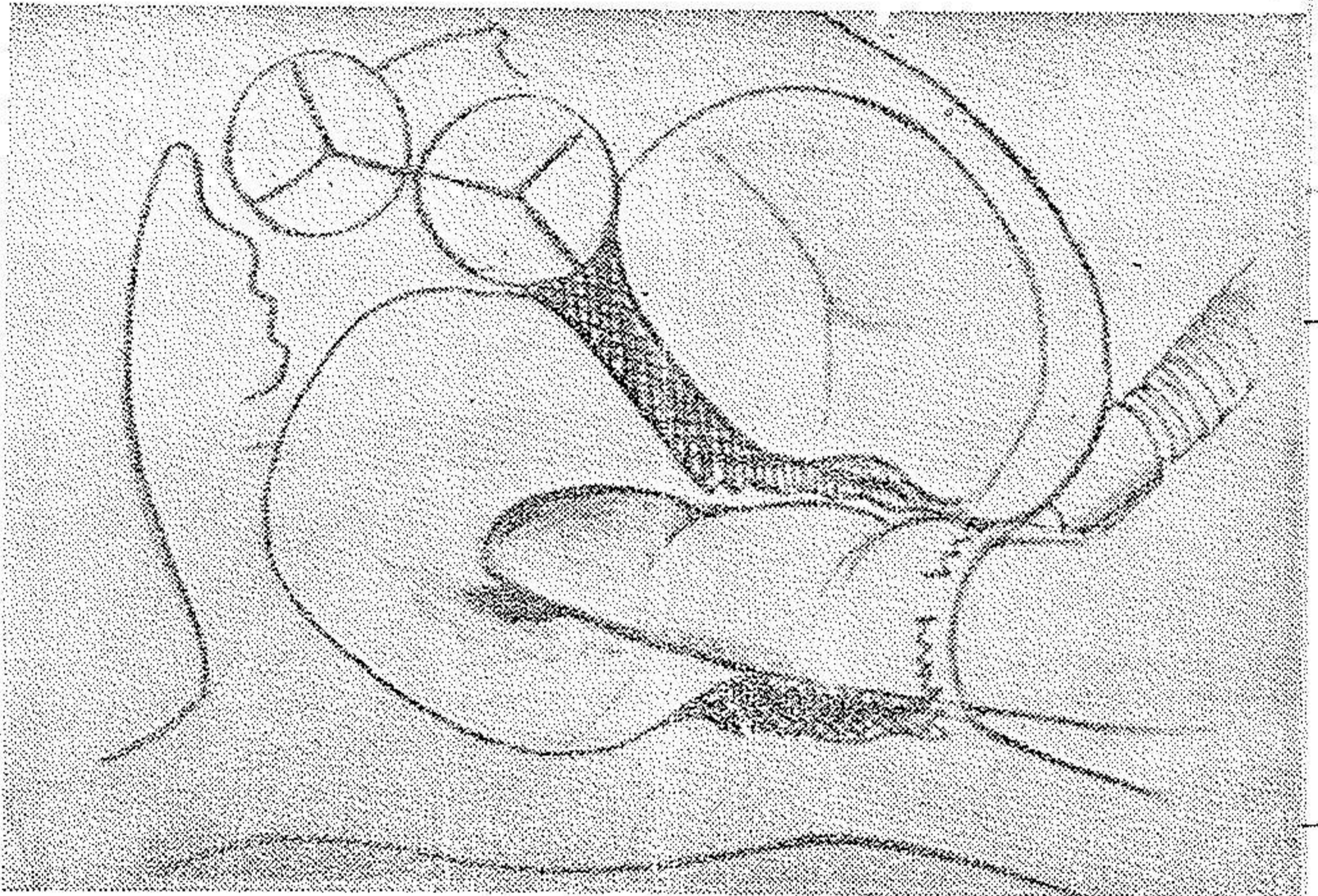
تنگی زیر دریچه‌ای را باید مانند متدی که معمولی است بوسیله نیکول (۲) کاملاً شرح داده شده است عمل نمود.

پس از باز کردن دریچه با اندازه کافی انگشت را با آهستگی از دهلیز چپ در حالی که بنحیه لیفی را نیز با آهستگی تنگ می‌کنیم بیرون کشید و دو لبه شیار متشکله

۱ - chordae tendineau

۲ - Nichols

تشریحی را که در این حالت بهم نزدیک شده است با بنجیه انتهائی که قبلاً گذاشته بودیم در دور دیف (نشکی و ساده) دوخته و پس از اطه‌مینان کامل از خونریزی در صورت امکان میتوان بنجیه لیفی را برداشت (شکل (۷)).



شکل ۵

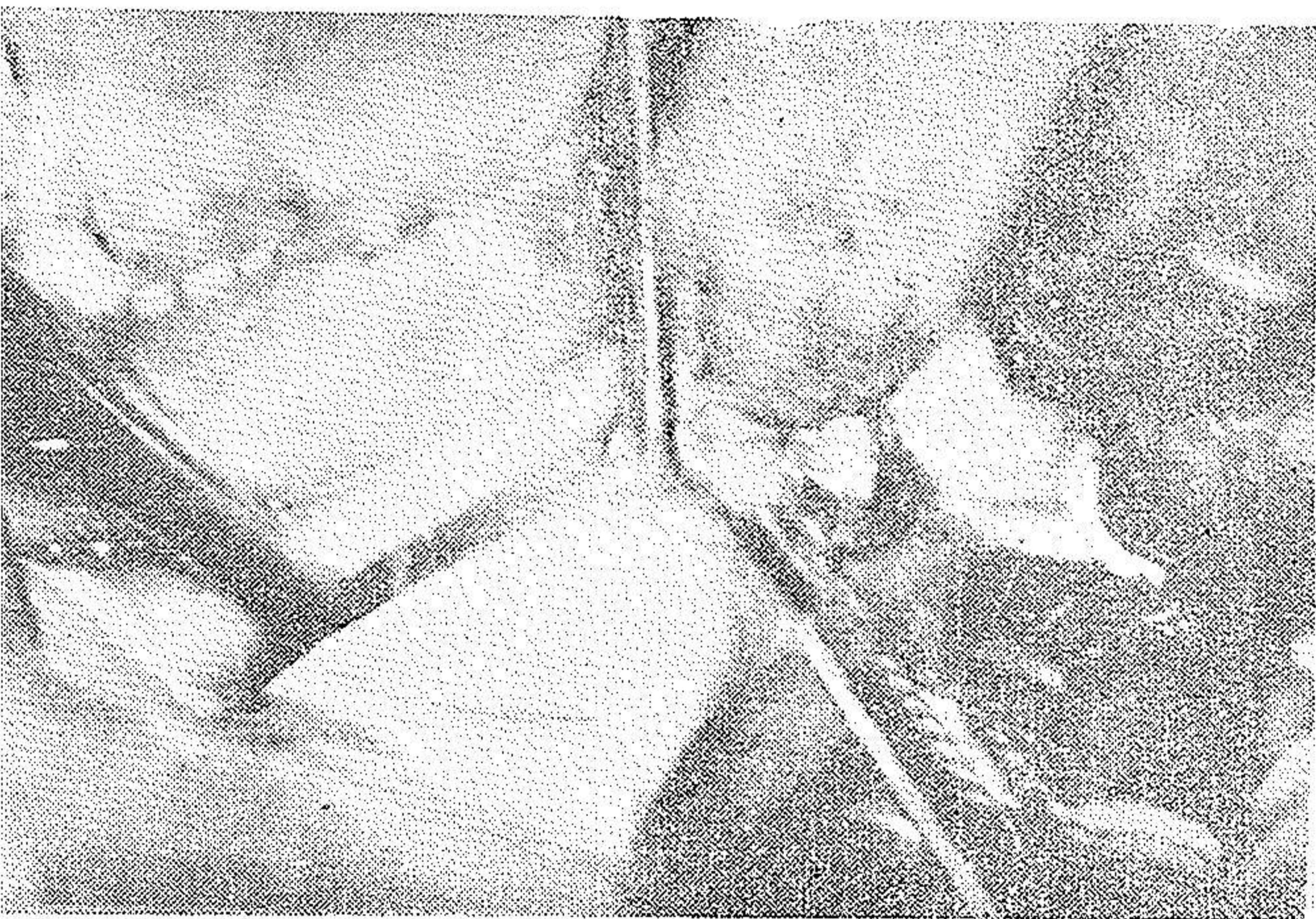
پس از اتمام عمل سینه را مانند معمول پس از گذاشتن یک لوله پلاستیکی دوخته و عمل را خاتمه میدهم.

مزایای عمل تنگی دریچه دو لته از طرف راست

- ۱- پی گردی دریچه سه لته از راه زائده دهلیزی راست آسان بوده و اگر این دریچه دچار ضایعه تنگی و یا نارسائی باشد میتوان بوسیله برش کیسور یا چین زدن قسمت دیواره دریچه ضایعات را از بین برد.
- ۲- لمس قسمت خارجی قاعده آورتا و قسمت خارجی فوقانی دهلیز چپ آسان تر بوده و تحقیق وجود یا عدم تنگی دریچه آورتا سهلتر میباشد و در بیشتر بیماران

دریچه آورتا را میتوان پس از رد کردن انگشت سبابه چپ از میان دریچه دولتی حس کرد ولی حتی المقدور باید از این آزمایش خودداری نمود زیرا ممکن است در حین آزمایش یک یا چند از نواریک‌های داخلی قلب پاره شود.

۳- دیواره بین دهلیزی را با سانی میتوان لمس نمود و اگر نقیصه ای وجود داشته باشد میتوان بوسیله عمل مرمت نمود در ۳ بیمار از ۵۲ بیمار این نقیصه در عین پی‌گردی پیدا شده و در یک زمان مرمت گردیده است.

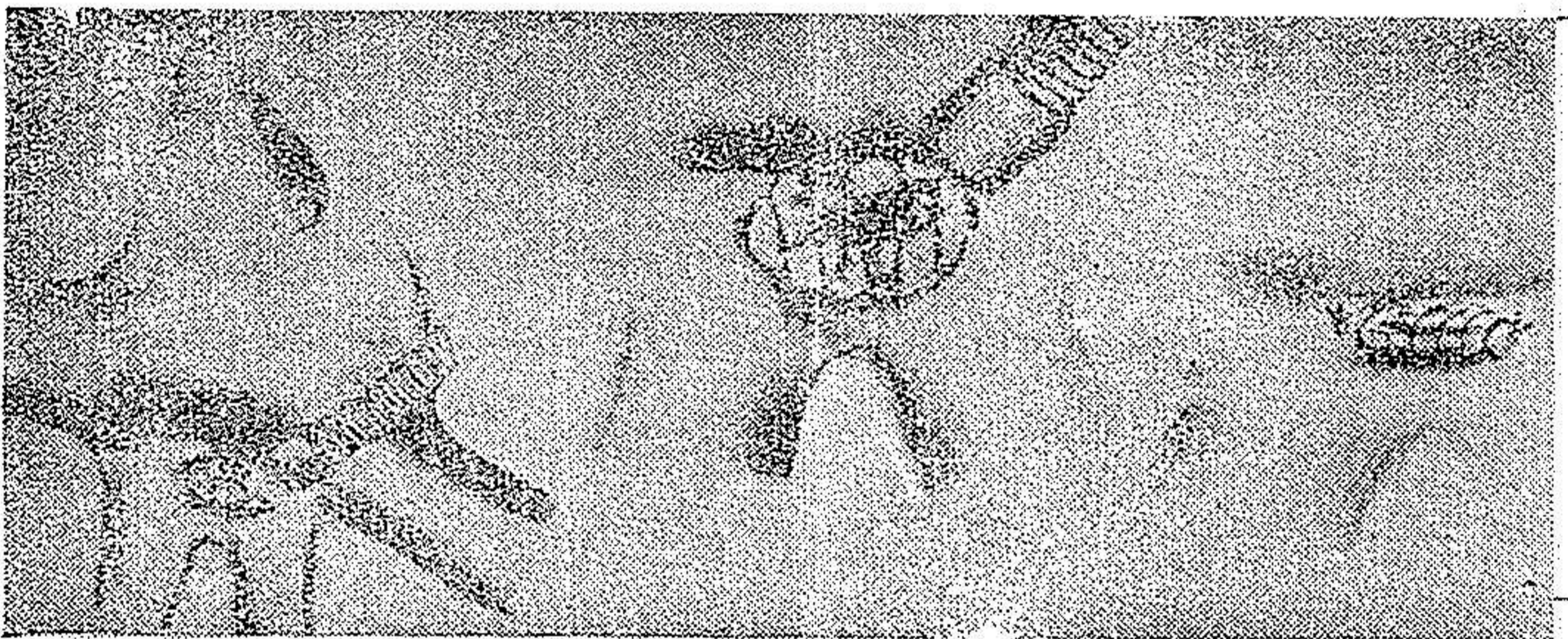


شکل ۶

۴- قادر بکاش دریچه دولتی بوده بدون آنکه لخته‌خونی را که در ۲۳٪ از بیماران مبتلا بتنگی دریچه دولتی دیده میشود لمس نمود همان طوریکه میدانیم قطعات ریز از این لخته‌خون در هنگام عمل تنگی‌ها دریچه دولتی از راه زائنده دهلیزی چپ ممکن است جدا شده و باعث آمبلی شریانی بشود در ۱۲۰۰ عمل تنگی دولتی تقریباً ۶٪ از بیماران مبتلا باین عارضه شده‌اند در ۱۳٪ بیماران این لخته‌خون بسقف

زائده دهلیز چپ یا دیواره طرفی یا قدامی دهلیز چپ چسبیده و گاهی تا ۰.۲٪ از تمام قسمت فوقانی دهلیز چپ را میپوشاند (برعکس تومر های فیبرومیکروماتوز قلب که بیشتر بر سطح دیواره دهلیز چپ میچسبند) بدین وسیله داخل کردن انگشت از طرف راست خطر وقوع این عارضه را کمتر میکند.

۵- از نظر تکنیک باز کردن کیسور خلفی دریچه دولتی از طرف راست خیلی آسان تر و سهولتر میباشد و همانطور که میدانیم باز کردن این کیسور چه با فشار انگشت و چه با چاقو از طرف زائده دهلیز چپ کار مشکل میباشد و بریدن کیسور خلفی بسیار



شکل ۷

دقیق انجام شود و الا تولید نارسائی می نماید و بریدن کیسور قدامی با گیوتین که در ۰.۷۰٪ بیماران ایجاب می نماید دقیق تر و آسان تر انجام میگیرد.

۶- در بیمارانی که قبلاً مورد عمل جراحی از طرف چپ برای تنگی دریچه دولتی شده اند و بنا به عللی میبایستی دو باره عمل شوند این را بنظر بهترین راه میآید زیرا زائده دهلیز چپ در موقع عمل اولیه از بین رفته و اعضاء مجاور بقلب نیز چسبندگی شدیدی پیدا کرده اند.

۷- وجود دیواره کلیسوم بعلاوه خونی کهنه در دیواره طرفی دهلیز چپ گاه ورود بدلیز چپ را مشکل کرده و در این صورت راه راست بنظر سهل تر و آسان تر می آید.

۸- حالت بر پشت خوابیده این بیماران از نظر فیزیولوژی و بیهوشی در این حالت بهتر بوده شخص بیهوشی دهنده قادر است که با سانی بیمار اکسیژن رساننده و خلط های ایجاد شده را نیز بر راحتی بیرون بکشد عقیده فیزیولوژیست ها بر اینست که بیمار کمتر CO_2 در این حالت فرق میکنند) به مراتب بهتر قابل تحمل بوده و چه بسا بیماران که حالت عمومی آنها واقعاً وخیم است حالت بر پشت خوابیده را تحمل کرده تا حالت پهلوئی. ر کود فشار خون به محض قرار دادن بیمار بحالت پهلوئی چه بسا دیده شده است.

۹- خطر صدمه یا مجروح کردن دیوار دهلیز چپ در این راه به مراتب کمتر است.

۱۰- در بعضی از حالات مرمت نارسائی دریچه دولتی بوسیله گذاردن قطعه ای از غضروف استخوانی در کمی سور خلفی از این راه ساده تر میباشد.

۱۱- اغلب اوقات بیماران مبتلا بتنگی دریچه مزمن دولتی دچار فتور مزمن قلب راست بوده و واکنش های مزمنی در پرده جنب وجود دارد در این صورت باز کردن طرف راست میتران ضایعه های ریوی یا جنبی را نیز بوسیله عمل جراحی مرمت نمود.

۱۲- بعد از عمل بزودی مریض ها قادر بحرکت دادن بازوی راست بدون هیچگونه ناراحتی میباشند.

۱۳- از نظر زیبایی بعلمت برش زیر پستانی که داده میشود این راه نیز قابل ملاحظه میباشد زیرا اگر بیمار زن جوان باشد در آینده هیچ ناراحتی برای پوشیدن سینه بند و یا لباسهای سینه باز یا پشت باز میهمانیهای شبانه و یا لباسهای شنا نخواهد بود و این از نظر روانشناسی برای اینگونه خانمها مهم بوده زیرا قادر به نشان دادن زیبایی اندام خود با وجود جراحی میباشند و اگر مرد باشد بعلمت برش کم در زیر پستان خیلی زودتر قادر با استفاده از بازوهایش میباشد زیرا در این برش فقط قسمت کمی از عضله سینه بزرگ بریده میشود در صورتیکه در برشی که حالت پهلوئی چپ داده میشود قسمت عمده ای از عضلات تراپزرو مپوئید و سراتوس بزرگ و لاتیسوس

عقبی بریده میشود و این خود تا اندازه‌ای باعث محدودیت حرکت میگردد.

- ۱۴- در صورت وجود تنگی در دریچه سه‌لته و آورتا میتوان آنها را در یک زمان ترمیم نمود و این خود از لحاظ صرفه در وقت و انرژی و بهبودی حال مریض و همچنین از لحاظ مالی مسئله مهمی بشمار میرود.
- ۱۵- جلوگیری از خونریزی در هنگام عمل و یا بکار بردن گیوتین بعلمت وجود مسیری که درد نقطه قابل کنترل باشد (یکی محل ورود بین جدار دهلیز و دیگری محل ورود بخورد دهلیز چپ) مطمئن‌تر و آسانتر میباشد.

نقطه‌های ضعف عمل در پیچه تنگی میترال از طرف راست

- ۱- دسترسی بکمیسور قدامی بعلمت دور بودن قدری مشکل‌تر است و آن بیشتر بعلمت آنست که فشار مخالف بوسیله دیواره دهلیز چپ نمیتوان وارد آورد. ولی بریدن این کمیسور از طرف راست آسانتر است.
- ۲- در مواردیکه بوجود نارسائی دریچه دولتی یا بودن تنگی مشکوک هستیم و قصد ترمیم نارسائی دریچه دولتی را داریم بهتر است بیمار از طرف چپ عمل شود.
- ۳- گاهی ممکن است که بخیه لیفی که بدور شیار واقع بین ورید فوقانی ریه راست و دهلیز راست وجود دارد پاره شود و خونریزی دست دهد برای جلوگیری از آن بایستی دهلیز راست را بورید فوقانی فشار داده و بخیه را ادامه داد.
- ۴- آمبولی‌های مواج در دهلیز چپ را نمیتوان از این راه خارج نمود.
- ۵- جراحی که دارای انگشت سبابه چپ کوچک و کوتاه باشد در موقع انجام این عمل برای باز کردن کمیسور قدامی در صورتیکه اتساع شدید دهلیز چپ موجود باشد ممکن است باشکال برخورد نماید.

خلاصه :

شرح مختصری از تار پیچه و طرق مختلف ترمیم تنگی دریچه میترال را دادیم و بعلمت مشکلات تکنیکی و خطر جدا کردن ترمبوز از طرف چپ روش عمل را از

شماره	تاریخ	نام	جنس	اندازه دریچه قبل از عمل	وجود کلسیم	وجود نارسانای دریچه قبل از عمل
۱	۳۰/۷/۳۱	تقی ع	مرد	۸ × ۹ م	—	—
۲	۳۰/۱۱/۶ ^۲	اسدالله محمد	مرد	۱/۲ انگشت	—	۵cc
۳	۳۰/۷/۳	احمد یدالله	مرد	۱/۲	—	۳cc
۴	۳۰/۷/۱۷	علی اکبر یوسف	مرد	۲ میلیمتر	—	۳cc
۵	۳۰/۷/۲۴	خانم «	زن	فوك انگشت	×	—
۶	۳۰/۸/۱۰	ابوالفتح باقر	مرد	کمتر از نوک انگشت	×	—
۷	۳۰/۸/۱۵	کبری حسن	زن	« «	—	—
۸	۳۰/۸/۲۹	رستم لطفعلی	مرد	« «	—	۲-۳cc
۹	۳۰/۹/۱۳	ابراهیم ر.	مرد	۳ میلیمتر	×	—
۱۰	۳۰/۹/۱۹	محمد رضا ابوالقاسم	مرد	۱۰ × ۱۰ «	×	۲cc
۱۱	۳۰/۹/۲۷	سرور غلام	زن	۹ × ۶	—	—
۱۲	۳۰/۱۰/۱۷	جواد حسن	مرد	۶ × ۹	×	۵cc
۱۳	۳۰/۱۰/۲۵	حمید حسین	مرد	۴ × ۹	×	—
۱۴	۳۰/۱۰/۲۷	صفیه حبیب الله	زن	۶ × ۸	—	—
۱۵	۳۰/۱۱/۱۳	مانوئل م.	مرد	۹ × ۷	—	—
۱۶	۳۰/۱۱/۲۵	حبیب ا.	مرد	۵ × ۴	—	—
۱۷	۳۰/۱۰/۷	مهری م.	زن	۵ × ۵	—	۵cc
۱۸	۳۰/۱۱/۱۰	محمدعلی قدمعلی	مرد	۴ × ۵	—	—
۱۹	۳۰/۹/۱۵	عفت ر.	زن	۴ × ۳	—	—
۲۰	۳۰/۱۰/۱۳	اکرم ت.	زن	۳ × ۳	—	—
۲۱	۳۰/۱۰/۱۴	صدیقه ك.	زن	۴ × ۵	—	—
۲۲	۳۰/۱۱/۱	اکبر ن.	مرد	۵ × ۵	—	—
۲۳	۳۰/۸/۲۲	خانم قطب	زن	۴ × ۵	×	۵cc
۲۴	۳۰/۸/۱۵	احترام نورالله	زن	۵ × ۴	—	—

طرف راست بطور مبسوط بیان کردیم و مزایای بیشتر این روش را بطور تفصیل بیان کردیم و همچنین مواردیکه از انجام این روش باید خودداری نمود متذکر گردیدیم. تا بحال در تهران ۲۴ نفر بیمار که مبتلا به تنگی دریچه میترال بودند از طرف راست عمل نموده و نتایج بسیار خوبی از آن بدست آورده ایم.

مأخذ و مدارك :

Referances

- 1— Riverius ; Observation in opera medica Universa Vanis.
Antoni Hugustan and SOC; Luqduni 1679 ; p, 539
- 2— Morgangi, John Babtist; de Sedibus et Causis Morbrum per Anatumen in doqutio, Libre Cinque 1761 (translated by Benyamin Alexander, M. 9. 1769)
- 3— Viesens, R. IBID, p.345
- 4— Bailey C.p Personal Communication
- 5— Bailey C.p Surgery of the heart, philadelphia 1955 Leat — Feihger.
- 6— Nichols, H.B Personal Communication
- 7 - Neptun W.b and Bailey C. P mitral through the right side-
T.hracic sergury 28, 15 195
- 8— Nichols,H,T, and Janison W.L Subvalvulare mitral stenosis
J. Thoracic surgury 29 64 1955
- 9— Surgical Treatment of Aortic Stenosis C.p Bailey, H.E, Bolton
R.S. Litwak J. Thoracic surgury 31, 375. 1956.