

نامه ما مانده دانشکده پزشکی

بنیت تحریریه:

دکتر محمد حسین ادیب	دکتر محمود سیاسی	دکتر صادق مقدم
دکتر ناصر انصاری	دکتر جهان شاه صالح	دکتر محمد علی بلکی
دکتر محمد بهشتی	دکتر صادق غزیزی	دکتر حسن میردامادی
دکتر حسین شهباز	دکتر محمد قریب	دکتر ابوالقاسم نجم آبادی

رئیس بنیت تحریریه: دکتر جهان شاه صالح
صاحب امتیاز و مدیر مجله: دکتر محمد بهشتی

شماره ششم

اسفند ماه ۱۳۳۵

سال چهاردهم

شرح حال يك مورد سیفیلیس احشائی

نگارش

دکتر صادق پیروز عزیزی

استاد دانشکده پزشکی

دکتر لاله زاری

دستیار افتخاری

بخش داخلی

دکتر حکیمیان

رئیس درمانگاه

بیمارستان بهلوی

دکتر مبصری

دستیار بخش داخلی

بیمارستان بهلوی

شرح حال مریضی که در صفحات بعد ملاحظه میفرمائید از طرفی سیر طبیعی حرفه پزشکی و از طرف دیگر یکی از جوانب دیگر اشکالات گوناگون حرفه ما را که حائز کیفیتهای ضد و نقیض مخصوص بخود میباشد بخوبی نشان میدهد و ثابت می کند:

۱- در آن اوان یعنی يك ربع قرن پیش که آوازۀ سیفیلیس بحرو برو کوه و دهن رافرا گرفته بود و ما با جرئت عجیبی تاریکی و اشکالات خود را با يك کلمه سحر انگیز (۱) سیفیلیس !! روشن و مرتفع میگردیم، چه بسا انکار شدید بیماران را با صراحت برگردن سو، نیت و دروغ محض و نفهمی و بی وجدانی میانداختیم چه بسا در مقابل تهمت ابتلا بسیفیلیس بزاری و قسم خوردن و انکار افراد اهمیت نمیدادیم و آنان و فامیل دور آنان وزن و بچه آنان را بیاد تزریقات نئوسالوارسان و بیسموت و غیره می بستیم و تصور میگردیم که وظایف خود را انجام داده ایم و با وجدان راحت سر بر بستر مینهادیم و می غنودیم ولی گاهی هم بندرت کار خوب و عمل فوق العاده انجام میدادیم یکی از ما بخوبی بیاد دارد که یکی از همکاران در بیمارستان رازی بیماری را با تشخیص مرض کاهلر از راه آهن برای تأیید تشخیص و معالجه فرستاده بودند در اثر اینکه تحت تأثیر شدید عصر قرار داشتیم و تربیت علمی آن روز حکم میکرد که هر چه نمی فهمیم سیفیلیس است و بسا وجود اینکه رادیولوژیست بحق متوجه مرض کاهلر شده بودند، باین بیمار بنا حق مداوای ضد سیفیلیس کردیم و بیماری اصلاح شد و بطوری اصلاح شد که در عرض چند هفته کلیه علائم مرتفع و استخوانهای متخلخل بیمار بمنظره استخوان طبیعی افراد سالم مبدل گردید و همین بیمار آقای دکتر نواب استاد محترم دانشکده پزشکی اصفهان را تحت تأثیر قرار داد و رساله بسیار خوب معظم له که گویا بنام اشکال تشخیص در امراض استخوانی در دانشکده ثبت است تحقق یافت.

۲- امروزه منظور که خاص و عام میدانند کار آن همه جانی بجائی رسیده است که به وجودیت سیفیلیس شك میکنیم و دیگر هیچ جا او را نمی بینیم و بقول فرانسویها چه عظمت و چه انحطاط عجیب (۲) که سیر طبیعی حرفه پزشکی را نشان میدهد - متأسفانه غفلت ما از این کیفیت و شك ما در وجود یکی از اسبابهاییکه در قدیم شایع و امروز شیوع کمتری دارد فرضیه سیفیلیس را بعقیده ما بفرنج کرده است در قدیم ما سیفیلیس را همه جا میدیدیم و هر چه نمی فهمیدیم سیفیلیس تلقی میگردیم و با احتیاط مختصر و با تزریق آرسنیک در معالجات سیفیلیس خدمات شایانی بمرضا میگردیم و چه

بسیار افراد را از مرگ و بی تکلیفی نجات میدادیم در صورتیکه امروز متکرر و وجودیکه شایع نیست ولی موجودی حقیقی است میگردیم و مریضها را از چشم دور میداریم و معالجه میکنیم و اینجاست که وجود ما مثل همیشه خطراتی متوجه بیماران میکنند و اینجاست که ضد و نقیض حرفه ما بخوبی نمایان است.

شرح حال بیماریکه در زیر ملاحظه میشود یکی از تظاهرات سیفیلیس کهنه (۱) بخصوص تظاهرات استخوانی و کلیوی و سرریزی و شاید کبیدی مرض میباشد.

سیفیلیس در کلیه از روز اول اثر میگذارد و نزد بیمار يك نفریت ثانوی و ثالثی و بعد نفریت های اسکالروزی تولید میکنند و حالات آناتومی و کلینیکی گرفتاری سیفیلیس کلیه بسیار گوناگون است و بطوریکه از تورم ساده و بی اهمیت در سیفیلیس ابتدائی گرفته تا اسکالروز گلو مریول ها یعنی مرض خطیر و کشنده شامل حال این بیماران میگردد گم های کلیه نیز با وجود ندرت یکی از این مراحل است و تصور میرود که با وجود فقدان سند قطعی بیمار مانیز بگم سیفیلیس دچار بوده است.

گرفتاری سیفیلیس سرروزها را ما بار دیگر دیده ایم چند سال قبل اشخاصیکه در سرویس داخلی رفت و آمد میکردند بخوبی بخاطر دارند که مرد محترم و مجملی که سبیلی شبیه بسبیل اهالی گل (۲) داشت در اطاق معروف به نمره ۲ مردانه بخش پزشکی بستری بود این بیمار فراموش شدنی نیست زیرا خود را یکی از خوانین یکی از ایالات معروف میدانست و خیلی خوش صحبت و آقامنش بود لهذا همه را شیفته اخلاق خوب خود کرده بود این بیمار را با تشخیص سرطان معده بیخوش مافرستاده بودند ولی مرضش بهمه امراض شبیه بود مگر سرطان و بالاخره هم علت دردهای معدی او را ما تشخیص ندادیم - روزی این بیمار بعلت پیچ خوردگی پا دردی در زانو پیدا کرد که بسرعت بهپیدار تر روز يك زانو مبدل شد و در عین حال در شکم اسیت و در جنب مایع پیدا کرد و در مقابل این پلی سریت حدس های عجیب و غریب زدیم و روز نهم يك + BW مثبت که قبلا منفی بود ما را بالا جبار بفکر سیفیلیس انداخت و خود بیمار یواشکی بما گفت

دیرینگی خانوادگی و مشخصه - شوهر بیمار در سه سال قبل بعادت نامعلوم فوت نموده است يك فرزند سالم دارد سابقه سقط ندارد ابتلا بیماری مقاربتی را منکر است. مدت سه سالست که قاعده نمیشود.

معاینه عمومی - حال عمومی نسبتاً خوبست پاها و شکم خیزدار، لبها کبود میباشند. از ناراحتیهای عملی تنگی نفس و دردناک بودن حرکات گردن قابل ذکر است.

دستگاه گردش خون - محل ضربان قلب و صداهای آن در چهار کانون طبیعی تاکی کاردی در حدود ۱۰۰ فشار خون شریانی $\frac{9}{7}$ فشار خون وریدی ۹ سانتیمتر آب لبها و زبان سیانوز دارند.

دستگاه تنفسی - سرفه های مرطوب با تنگی نفس هنگام راه رفتن وجود دارد در قسمت های پائین قفسه صدري از حرکات تنفسی کاسته شده در دوق در قاعده ریه ها بخصوص طرف راست کمی سوب مائیته (۱) حس میشود. در امس ارتعاشات صوتی قسمت پائین قفسه کم شده در سمع رالهای کرپیتان و سو کرپیتان بطور منتشر در قسمت تحتانی قفسه صدري بگوش میرسد.

دستگاه گوارش - لبها کبود و مرطوب میباشد اشتهای بغذا کم شده اجابت مزاج هر دو روز یکبار انجام میگردد شکم بشکل قورباغه در دوق مات و تقعر فوقانی دارد بالاخره علامت موج از وجود اسیت حکایت میکند.

کبد دردناک و باندازه سه بند انگشت بزرگ شده کناره آن مدور سطح آن صاف قوام آن نسبتاً سفت است.

دستگاه عصبی - سردرد بخصوص در نواحی متورم، سرگیجه هنگام راه رفتن تارشدن چشمها که گاه بگاه عارض میشود رفلکس های جلدي و وتری طبیعی هستند رفلکس فوتو تور طبیعی است.

دستگاه ادراری و تناسلی - امس نواحی کلیه بدون درد مقدار ادرار کم شده

سه سالست که بیمار قاعده نمیشود رحم ترشح ندارد.

دستگاه ارتباطی و حرکتی - در طرف راست پیشانی در منطقه سینوس پیشانی
توموری بزرگی گردوی کوچک وجود دارد که موج دار و دردناک میباشد در ملامسه
عمیق خورده شدن استخوان (۱) حس میشود همچنین در ناحیه آهیانه (۲) تورم موج
دار و دردناک ولی بدون استئولیز محسوس است.

خلاصه بیمار بست باخیز شکل کلیوی، اسیت، سردرد تور تیکولی بعلمت درد
وضایعات استخوانی همراه با استئولیز:

آزمایشات روزهای اول:

رادیوسکپی در بخش - فواصل بین دنده تاحدی افزوده شده ریه روشن تر
از طبیعی، انشعابات عروق قصبه‌ای نمایان تراز معمول، قوس آئورت برجسته است.
آزمایش ادرار - ۷ گرم آلبومین دارد؛ قند ندارد.
اوره خون - ۱/۴۰ گرم در لیتر.

شمارش گلبولی و فرمول لکوسیتی - گویچه سرخ ۳۹۰۰۰۰۰ سفید ۷۲۰۰۰

نتروفیل ۷۲٪ ائوزینوفیل ۱/۲٪ یک هسته بزرگ ۱/۴٪ لنفوسیت ۱/۲۴٪

پورده واسرمن - آزمایشات همولیز و فلو کولاسیون همه منفی هستند.

تشخیص راهنما - I - درباره ضایعات استخوانی بیماریهای زیر مطرح است:

بیماریهای تغذیه نسج استخوانی، متاستازهای سرطانی در استخوانها، میلومهای

های متعدد و گومهای سیفیلیسی

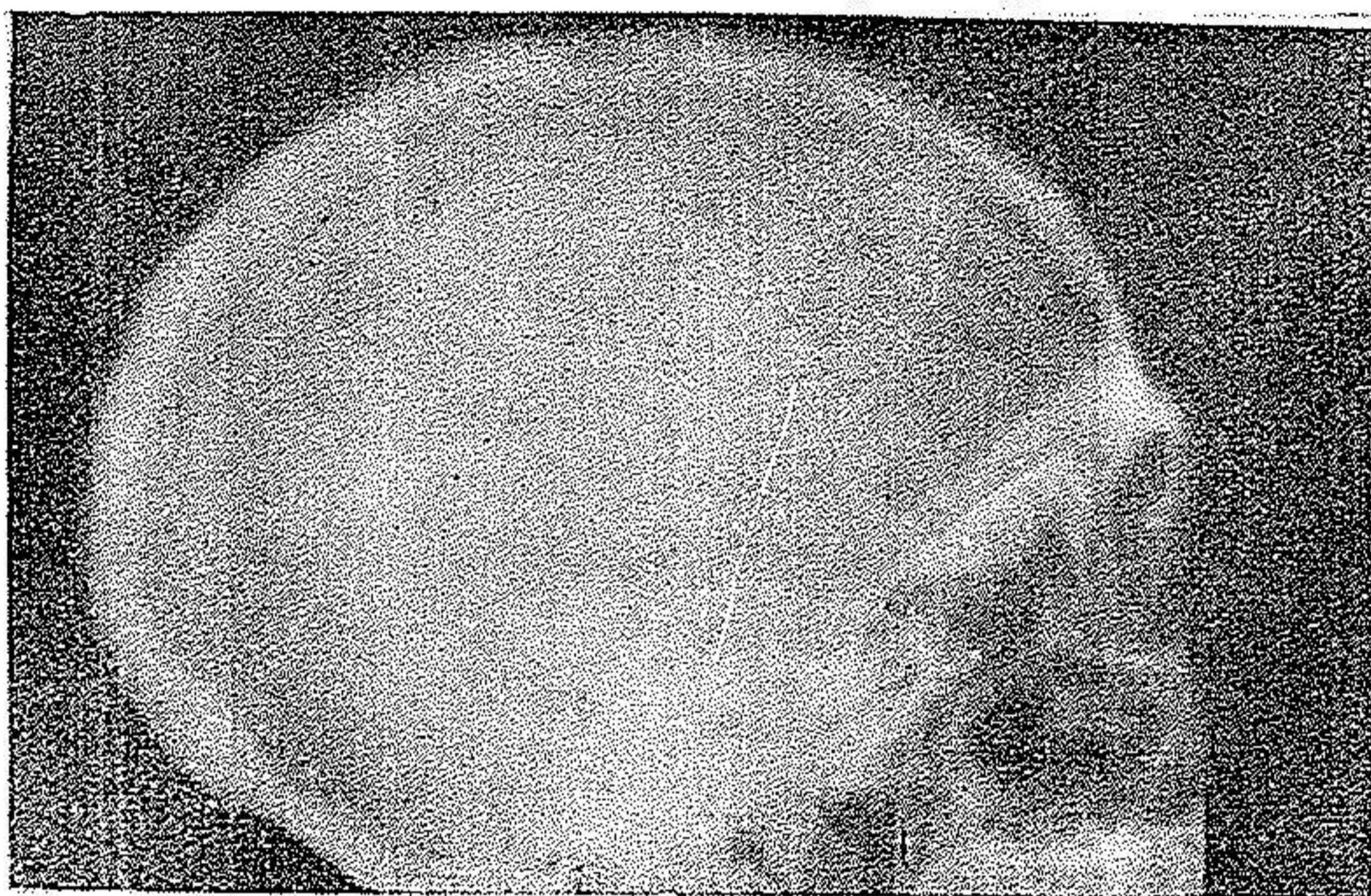II - درباره خیزو آلبومینوری: یکسندرم نفروز کهنه

III - در خصوص اسیت و کبد بزرگ: یکسندرم سیروزی یک بیماری عفونی

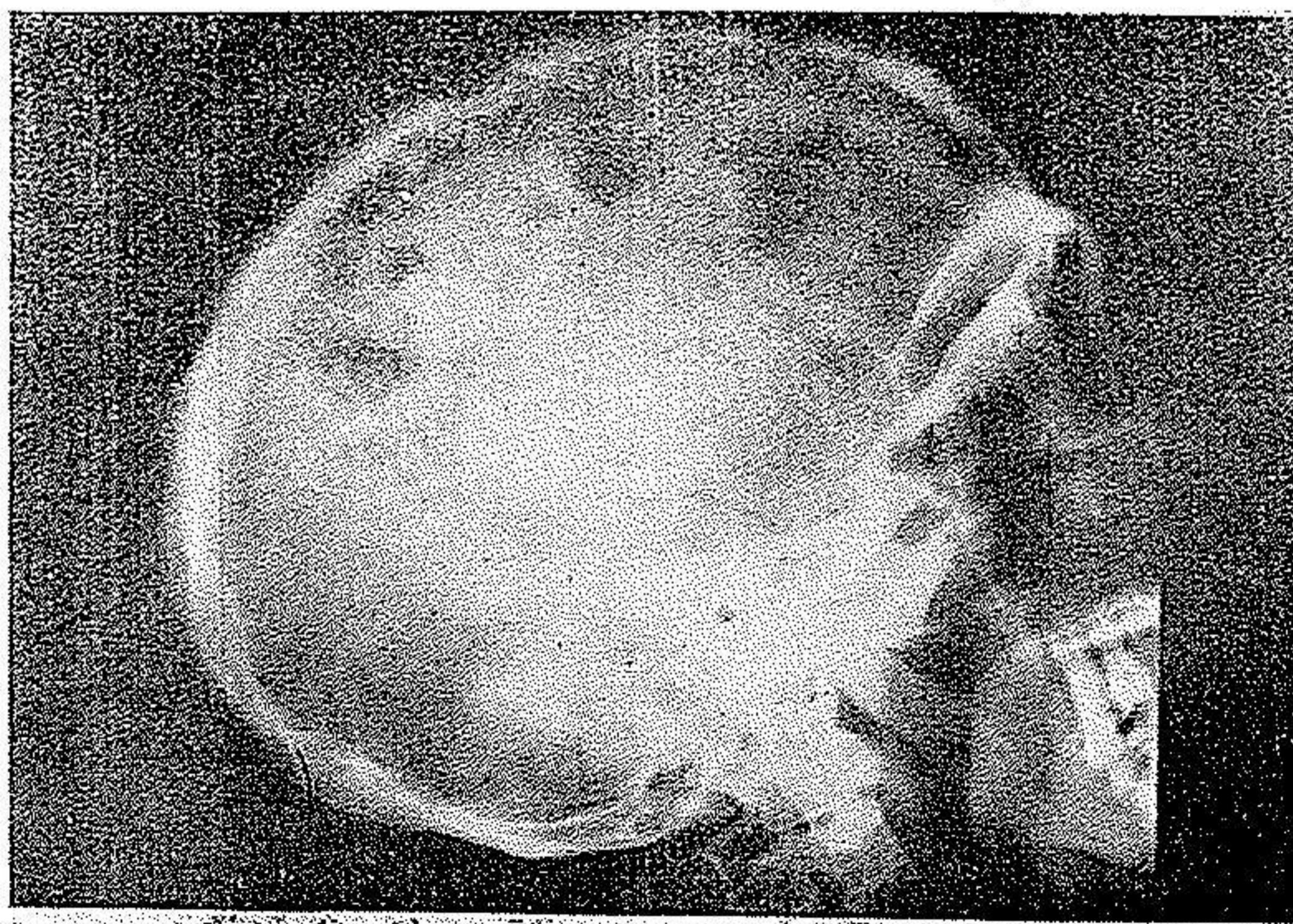
یا بیماری دستگه رتیکولواندوتلیال و بالاخره حالات نشو پلازی مطرح است.



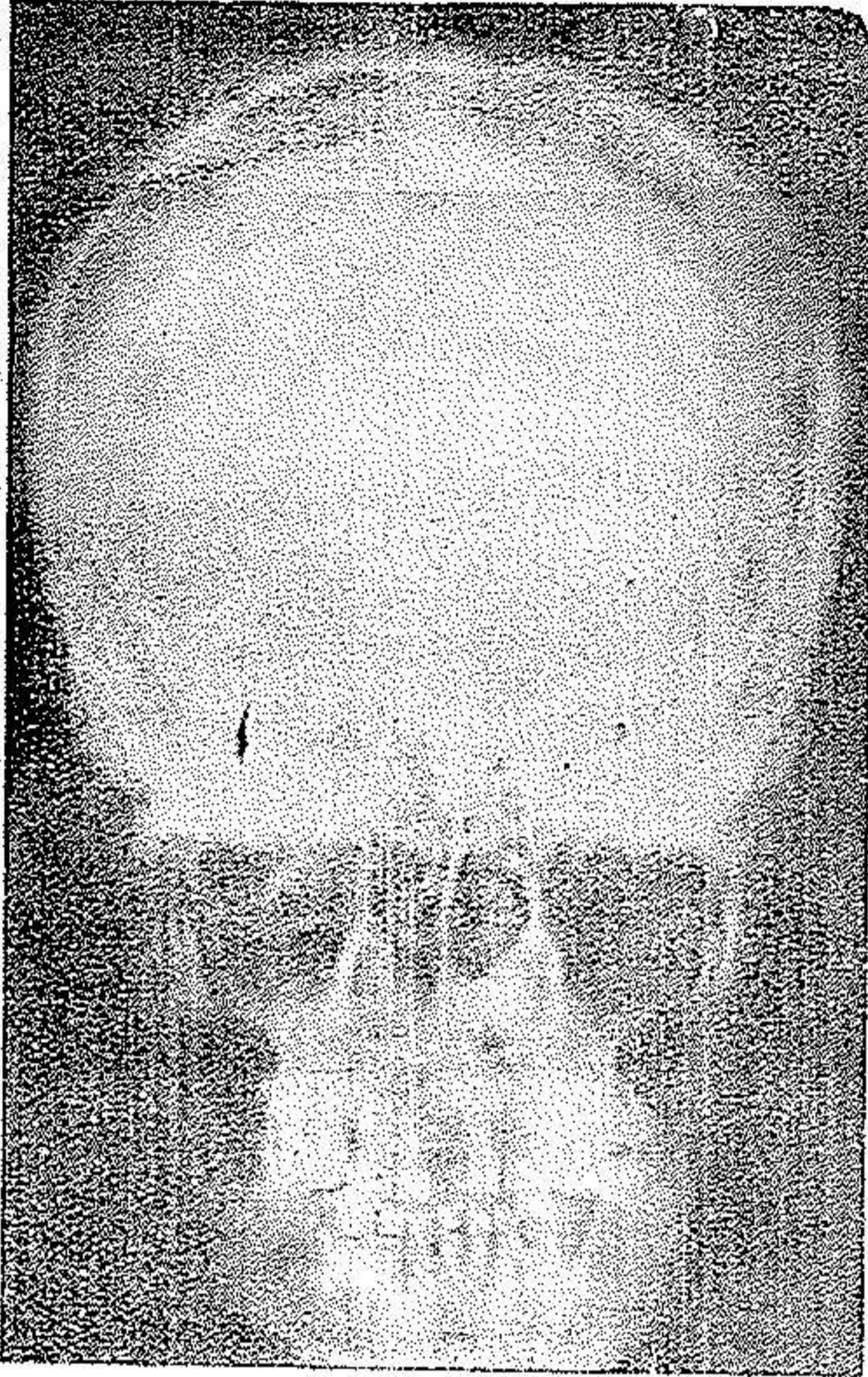
در این موقع بیمار از لحاظ بیماریهای قلبی و کلیوی تحت رژیم غذایی و درمان



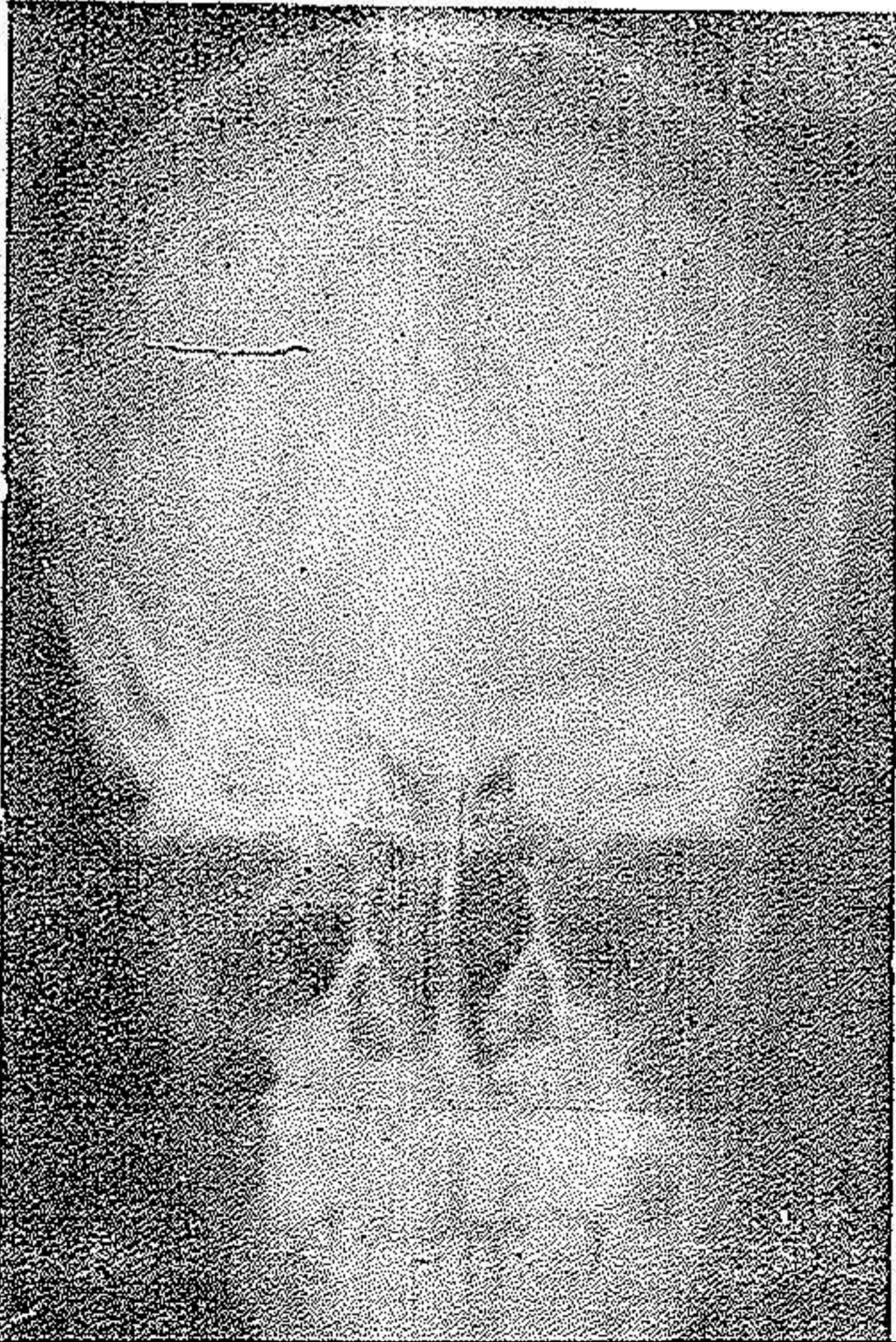
شكل ١ - نيم رخسار



شكل ٢ - روبرو



شکل ۳- نیم رخسار



شکل ۴- دو برو

دیژیتال قرار گرفت و برای تشخیص ضایعات استخوانی آزمایشات بت-رتیب زیر ادامه یافت .

۳۴/۸/۲۸ رادیو گرافی از استخوانهای سر: درجه پنجمه قسمتهای روشن کم و بیش مدوری دیده میشود با حدود مشخص در وسط بعضی از آنها قطعات استخوانی در حال نکروز نمایانست این تغییرات ممکنست نتیجه گوم های سیفیلیسی باشد (آقای دکتر فرهادی) (شکل ۱ و ۲)

۳۴/۹/۱ فسفاتاز قلیائی: ۱۰/۲ واحد بودانسکی .

۳۳/۹/۴ کلسیم خون: ۱۳۶ میلیگرم . پروتئین تام خون ۶۰ گرم در لیتر .

فسفر خون: ۲۷/۵ میلیگرم .

ادرار: آلبومین بنس جونس منفی، آلبومین ۷ گرم .

۳۴/۹/۵ پرتونگاری استخوانهای ساق و ساعد و دنده ها بجز مختصر استئو-

پوروز لکه (۱) تغییری نشان نمیدهد .

آزمایش مایع نخاع - واسرمن منفی، بنژوان کلوئیدال طبیعی آلبومین، ۱۲/۰

گرم در لیتر .

۳۴/۹/۱۵ اوره خون ۰/۳۶ وان سلايك ۰/۳۸/۸

اوره ادرار ۱۴ گرم در لیتر .

۳۴/۹/۱۸ پروتئین خون ۶۲ گرم

سرین ۲۸/۵ گلبولین ۳۳/۵ نسبت سرین گلبولین = $\frac{28/5}{33/5}$

سفالین (++)

کادمیوم (++)

تیمول معادل ۳۶ واحد .

۳۴/۹/۲۱ سرعت سدیم اتاسیون خون ۱۳۰ میلیمتر

فسفر ادرار ۱/۲۰ در لیتر

کلسیم ۰/۴۲۰ گرم «

۳۴/۹/۲۲ از تومور پیشانی بیوپسی گردیده و آزمایش میکروسکپی توسط آقای دکتر آرمین بعمل آمد نتیجه به قرار زیر است :

قطعه برداشته شده تراوه های استخوانی نشان میدهد مجاری مدولر فوق العاده محققن و واکنش پلاسموسیتی نشان میدهد سلولهای لیپوفاژ جلب توجه میکنند بدین علت آزمایش واسرمن لازم بنظر میرسد .

۳۴/۹/۲۳ زمان سیلان ۱/۵ دقیقه زمان انعقاد ۹ دقیقه

۳۴/۹/۲۶ آزمایش BSP : بعد از ۴۵ دقیقه ۰/۵ ماده رنگی در خون باقی مانده است .

۳۴/۹/۲۸ اسیت پونکسیون گردید : ۳ لیتر مایع نسبتاً شیری رنگ بدست آمد .

از این تاریخ درمان ضد سیفیلیسی باروزی ۸۰۰۰۰۰ واحد پنی سیلین و ۶ گرم یدوردو پتاسیم شروع گردید .

۳۴/۱۰/۱ بهبودی محسوسی در تومورهای استخوانی سر جلب توجه میکنند
 ۳۴/۱۰/۲ میلوگرام هیپرپلازی مغز استخوان را نشان میدهد مخصوصاً در رشته قرمزیک اریترو بلاست در مقابل ده لکوسیت دیده میشود .

۳۴/۱۰/۴ کلسترول تام خون ۲/۹ گرم در لیتر استریفیه ۱/۶۰

۳۴/۱۰/۱۱ آزمایش واسرمن : آزمایشات همولیز و فلو کولاسیون همه منفی هستند .

۳۴/۱۰/۱۴ قرمز کنگو: بعد از یک ساعت ۳۰ / ماده رنگی از جریان خون خارج شده است .

سرعت سدیماناسیون خون ۲۰ میلیمتر در ساعت اول .

پرتونگاری استخوانهای سر: با مقایسه با کلیشه های ۸/۲۸ ضایعات استخوانی وسیعتر بنظر میرسد .

۳۴/۱۰/۲۸ آزمایشات واسرمن تماماً منفی است .

۳۴/۱۱/۱ آزمایش مایع نخاع سیتولوژی ۳ لmfوسیت در هر میلیتر مکعب
واسرمن منفی.

۳۴/۱۲/۷ پرتونگاری استخوان سر: ضایعات استخوانی روبهبودی است
(شکل ۳-۴)

بیمار با بهبودی نسبتاً کامل در ۳۴/۱۲/۱۶ مرخص گردید.