

ابرواسیون از بخش کودکان دانشکده پزشکی اصفهان

يك نمو ندير قان خطير فاميلي در اثر اختلاف Rh

پدر و مادر

نگارش

دکتر فضل الله سرلتي

دانشیار و متصدی بخش کودکان

حسین رحيم پور

دانشجوی دانشکده پزشکی اصفهان

م. ع. اهل شهرضا و ساکن اصفهان سن دو روز در تاریخ ۳۵/۱۰/۸ بعلت ابتلاء بیرقان بیمارستان خورشید مراجعه و در بخش اطفال بستری می گردد. مادر نوزاد و پدرش در سابقه خود بیماری قابل ذکرى را بیان نمیکنند مادر نوزاد ۸ سال قبل ازدواج و پنج فرزند آورده (۴ پسر و یک دختر) بغیر از شیر خوار مبتلا بیرقان فعلی از بقیه اولادش یک نفر زنده و سه تا فوت نموده اند بشرح زیر:

- ۱- اولاد اول پسر بعلت تشنج و سیانوز بعد از ۲۵ روز زندگی فوت مینماید.
- ۲- « دوم پسر و فعلا ۷ ساله و سالم است.
- ۳- « سوم دختر و در سه سالگی در حوض آب افتاده خفه میشود.
- ۴- « چهارم پسر و بعلت یرقان شدید که از همان ساعات اول تولد شروع شده در روز پنجم زندگی فوت مینماید.

پنجمین اولاد مشارالیهها هم کودک بیماری است که فعلا بیخس اطفال مراجعه و بلافاصله پس از تولد بیرقان شدید مبتلا شده و بهمین علت نیز مراجعه کرده است.

علائم مثبت موجود در شیرخوار دوروزه عبارتند از:

وجود یرقان شدید در تمام نسوج و مخاطها (کبد چهار بند و طحال دو بند (۱)

hepatomegalie و splenomegalie - ۱

انگشت بزرگتر از طبیعی است) بعلمت شدت یرقان رنگ پوست زرد تیره مخاطها نیز دارای رنگ زرد تیره میباشند. ادرار پررنگ مدفوع نیز پررنگ است دستگاه گردش خون - تنفس - عصبی طبیعی در غدد لنفاوی ناهنجاری مشاهده نمیشود.

نوزاد براحتی بدنیا آمده و ضربه‌های زایمانی وجود نداشته پس از تولد براحتی نفس کشیده و بسیار نوزد چار نشده است.

پدر و مادر بدون سابقه سیفیلیس و در نوزاد بیمار نیز علامتی که احتمال این بیماری را بدهد وجود ندارد.

علائم آزمایشگاهی.

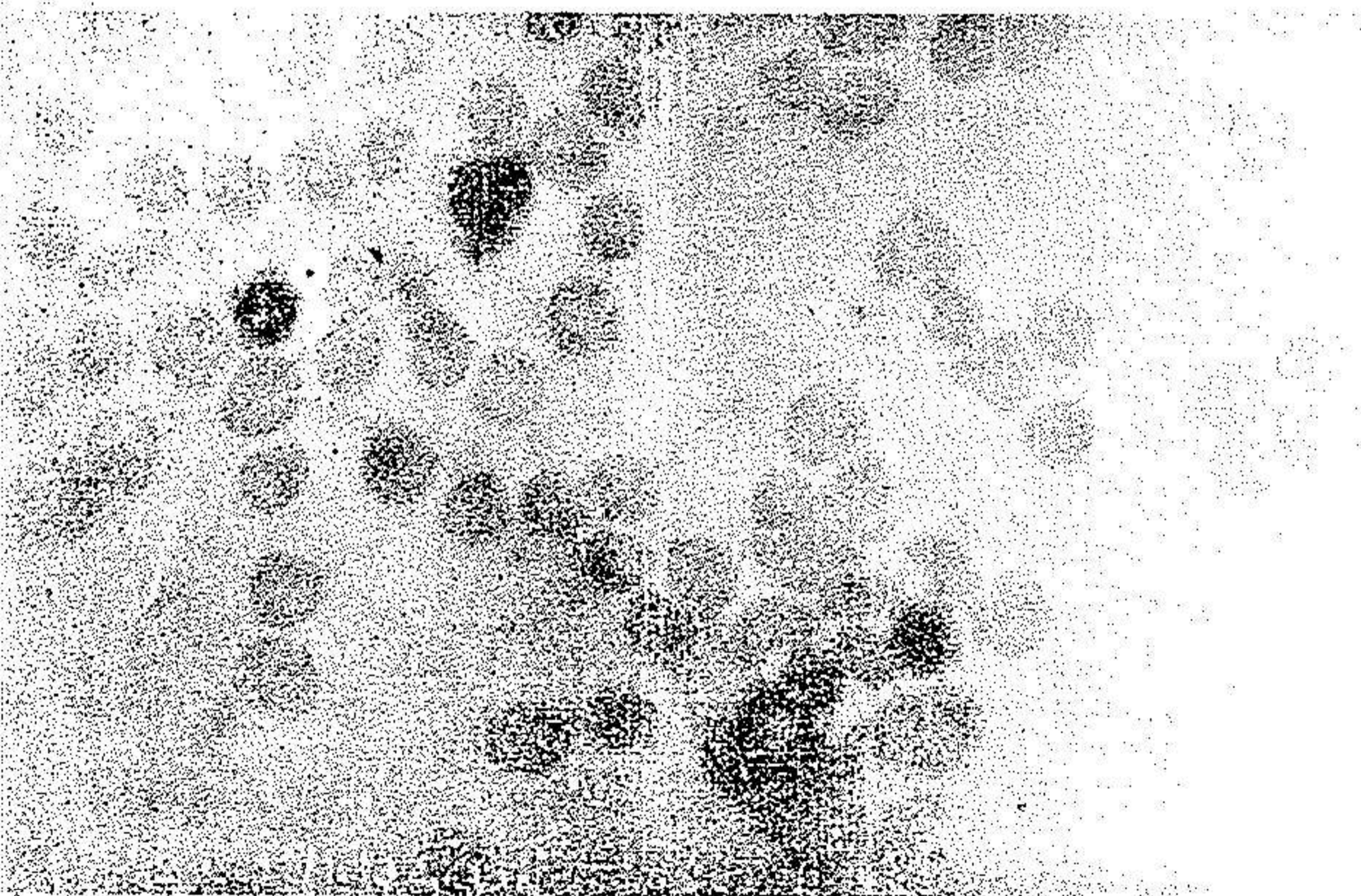
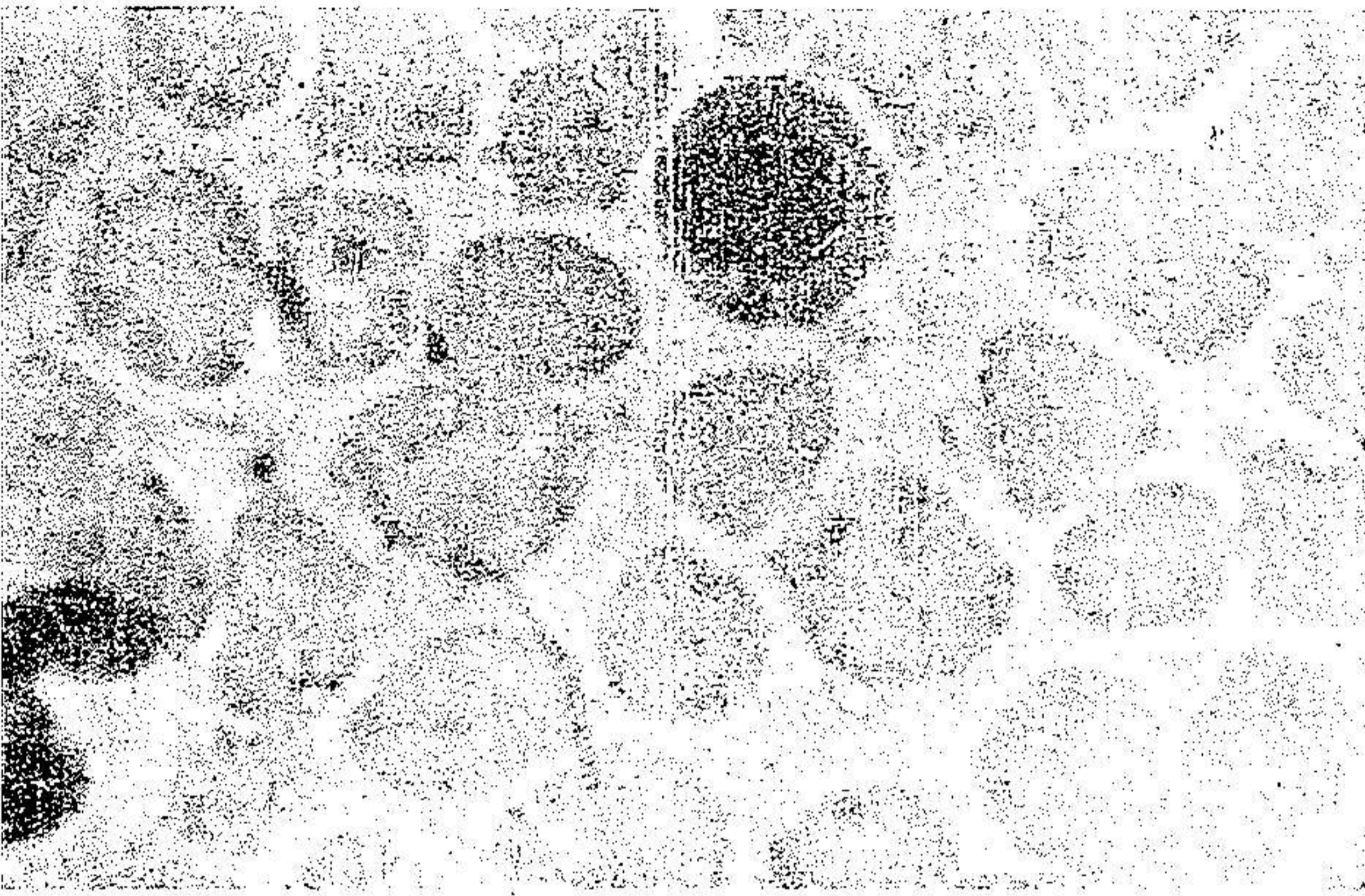
واسرمن مادر منفی - زمان انعقاد خون نوزاد بالوله های کاپیلر هفت دقیقه (در حدود طبیعی) زمان سیلان ۵/۴ دقیقه شمارش گلبولهای سفید ۶۲,۴۰۰ گلبولهای قرمز ۳,۲۵۰,۰۰۰ و انواع غیر طبیعی زیر در گلبولها مشاهده شده:

Poly chromasie + anisocytose + Poikilocytose +
Normo blast par 100 leucocytes 26 (Bare 3 polychro. 18 oxy 5)
3
(16,224 normoblastes par un mm

فرمول لوکوسیت:

Eosinophiles	1
Neutrophilo blastes	1
Promyelocytes neutroPhiles	1
Myelocytes neutrophiles	13
Neutrophiles juveniles	6
Neutr. â noyau en batonnet	21
Neutr. a noyau segmenté	45
LymPhocytes	7
Monocytes	5
	<hr/>
	100

خون پدر و مادر از نظر Rh امتحان گردید Rh خون پدر مثبت و Rh خون مادر منفی است. چنانچه ذکر شد دومین اولاد این فامیل هفت ساله بوده از نظر کلینیکی امتحان شده هیچگونه علامت پاتولوژیکی ندارد و Rh خون او نیز منفی است.



دو شکل بالا از خون طفل است که توسط آزمایشگاه آسیب شناسی اصفهان تهیه شده است
 و در آن نورمو بلاست ها مشاهده میشود

برای نوزاد مزبور ضمن دوروز بستری بودن معالجات معمولی یرقان با انضمام تزریق آمپولهای ویتامین C و ویتامین K انجام گردید ولی پس از بستری شدن ساعت بساعت بر شدت یرقان افزوده میشد و بیمار بیحال تر میگردد تا متأسفانه در حدود چهل ساعت پس از بستری شدن فوت نمود. تذکر آنکه ساعات اخیر زندگی بیمار دچار هیپوترمی (۱) شدید بوده است.

پس از فوت بیمار اتوپسی انجام گردید و مقداری از کبد و طحال برای آزمایش آسیب شناسی فرستاده شد. در اتوپسی کبد و طحال بیمار بزرگتر از معمول بود. کیسه صفرا پر از صفرا کاملاً آزاد و هیچگونه اختلالی در مجاری صفراوی مشهود نبود.

نتیجه :

آزمایش هیستولوژیک کبد و طحال بدینقرار است (عین نظریه آنا توموپاتولوژیست نقل میگردد)

در کبد : آثار سورشارژ صفراوی و هموسیدروز و اریتروبلاستوز نه-ایان است. مویرگهای پره‌ای کبد گشاد و در آنها اریتروبلاست فراوان بچشم میخورد. برخی از سلولهای کبدی در حال دژنرسانس اند توده های سیدروتیک در پارانشیم کبدی وجود دارد. سلولهای کوپفر فضاهای هم بندیرا بخصوص در ناحیه پری لوبرار (۲) فرا گرفته اند.

در طحال : ارتشاح اریتروبلاستهای آزاد در سینوسها و طناب بیلروت (۳) بچشم میرسد. کورپوسکولهای مالپیگی از بین رفته اند و کانونهای خون ساز زیر کپسول طحال مشاهده میشوند.

تشخیص علت : بعلمت بروز یرقان بلافاصله پس از تولد و شدید تر شدن آن، بزرگی کبد و طحال، سابقه پیدایش یرقان شدید دیگری در طفل ماقبل (نوزاد چهارمی) که منجر به مرگ او گردیده حدس اریتروبلاستوز (۴) را برای مادر کلینیک ایجاد نمود. آزمایش B.W منفی - نتیجه اتوپسی و طبیعی بودن مجاری صفراوی بخصوص

۱ - hypothermie

۲ - péri-lobulaire

۳ - billroth

۴ - erythroblastose

امتحان Rh خون پدر و مادر این حدس را بیقین تبدیل نمود و بالاخره آزمایش آسیب شناسی تشخیص را تأیید مینماید.

تنها در اینجا لازم است تذکر دهیم که چراسه زایمان اولیه بدون عوارض اریتروبلاستوز بوده و حتی اولاد دومین کاملاً سالم و طبیعی است و Rh او نیز منفی میباشد؟

چنانچه پدری از نوع هتروزیگوت باشد بعلمت تقدم $Rh+$ آزمایش خون پدر $Rh+$ را نشان داده ولی این پدر میتواند دارای اولادانی که $Rh-$ هستند باشد و بطور حتم دوزایمان اولیه این مادر کودکانی با $Rh-$ بوده اند تا در سومین شکم که با احتمال قوی کودک $Rh+$ بوده و سبب پیداشدن آگلوتینین (۱) آنتی Rh در خون مادر گشته است و دو کودک بعدی او نیز که $Rh+$ بوده اند باریتروبلاستوز دچار و در تابلوی یرقان خطیر فامیلی فوت مینمایند.

بدیهی است چنانچه پدری هوموزیگوت باشد تمام کودکان او دارای

$Rh+$ میباشدند.