

درمان جراحی يك مورد تنگی دریچه میترال

و میل و پوی

نکارش

دکتر شیخ

استاد کرسی و رئیس بخش
قلب بیمارستان پهلوی

دکتر کاظمی

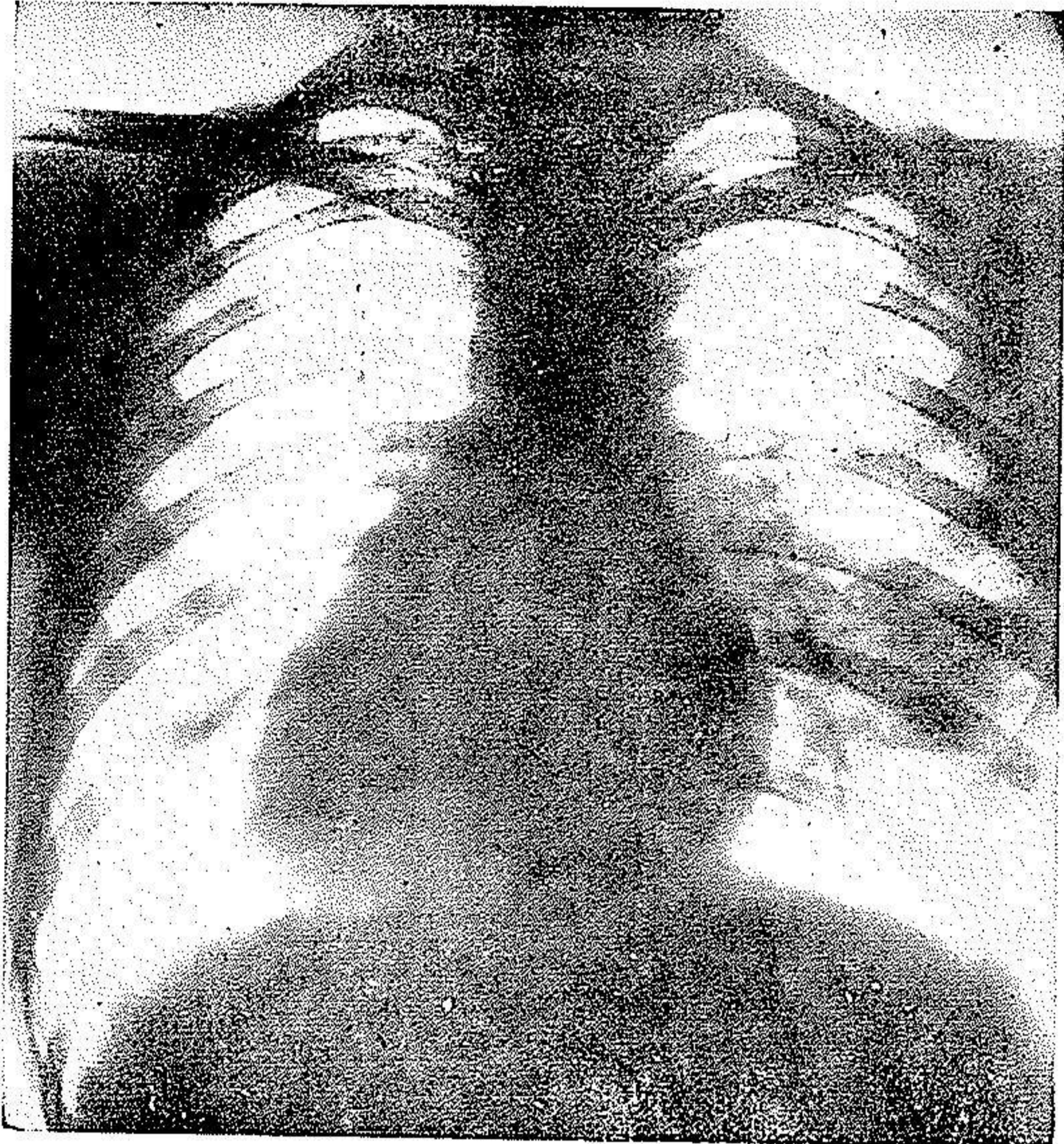
دکتر میرعلاء
دانشیار جراحی بخش قلب
بیمارستان پهلوی

درمان جراحی عوارض قلبی توأم با بعضی عوارض ریوی در يك مرحله نتایج مطلوبی را در بردارد و بخصوص که بیمار فقط یک مرتبه جراحی میشود و از هر حیث اجتناب از دفعات متعدد جراحی بنفع بیمار خواهد بود و خوشبختانه توسعه و بسط جراحی قلب و راههای مختلفه که برای اصلاح دریچه های قلب موجود است که شایانی بجراحی توأم قلب و ریتین در يك مرحله مینماید.

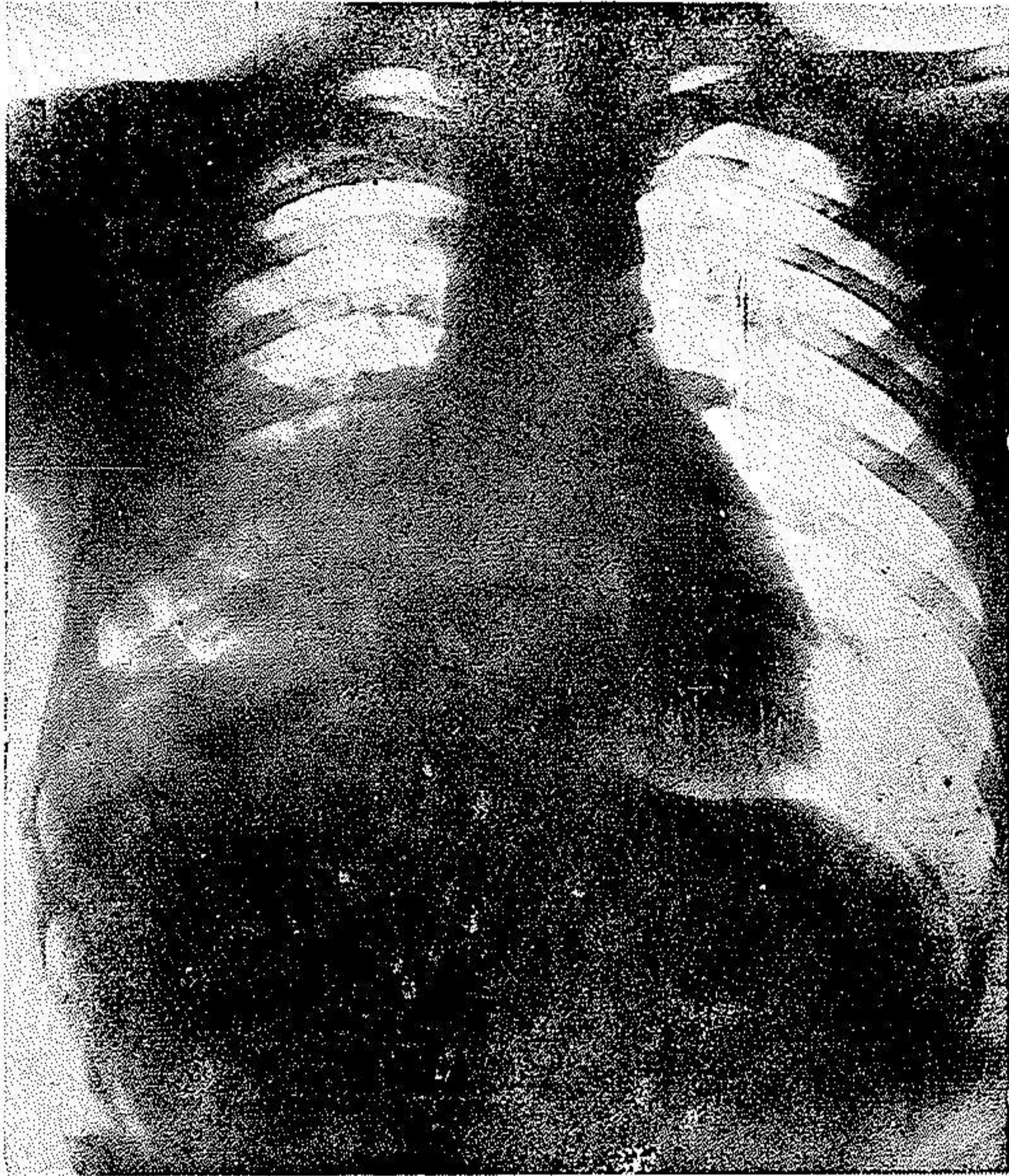
بیمار ۱۹ ساله ت. غ که شغل او کارگرو اهل مشهد بود بعلمت طپش قلب و تنگی نفس و احساس خستگی شدید در موقع کار و داشتن سابقه روماتیسم بیخس قلب بیمارستان پهلوی مراجعه نمود و تنگی دریچه میترال (دریچه دولتی) در اثر بیماری قلبی در او مکشوف گردید و تشخیص فوق در رادیو گرافی و الکترو کاردیو گرافی تأیید گردید. و در رادیو گرافی قفسه سینه (شکل ۱) علاوه بر مشخصات تنگی دریچه دولتی در قسمت ریه راست در نواحی قسمت لب (۱) میانی ضایعه مدور و محدودی هم وجود داشت که بیشتر يك ضایعه سلی بنظر میرسید و آزمایشات B.K در شیرۀ معده و خلط بیمار منفی ولی آزمایش تو بر کولین بیمار مثبت بود از این لحاظ بیمار مدت دو ماه تحت درمان ضد بیماری سل قرار گرفت (P.A.S و رمیفون و استرپتومایسین) ولی در عارضه ریوی بیمار تغییری مشاهده نگردید و در ضمن بیمار برای جراحی دریچه میترال آماده گردید در عمل قفسه سینه (که بوسیله دو نفر از ما انجام گرفت) از قسمت راست و قدام در فضای چهارم بین دنده ای باز گردید و ضایعه ریوی در قطعه (۲) خارجی قسمت وسطی (۳) ریه راست

حس گردید. و بیشتر يك عارضه سلی بنظر میرسید.

دریچه دولتی از بین دو ورقه جدار بین دودهلینز عمل گردید و امت های دریچه فیبروز و سخت شده بودند و سوراخ بین دولت کمتر از يك سر انگشت محسوس بود بطوریکه با فشار انگشت تا حدود يك انگشت باز گردید و چون این اندازه کافی نیست لذا کمی سوره های قدامی و خلفی هر دو بتوسط گیوتین بریده شدند و بزرگی سوراخ میترا ل قریب به دو انگشت گردید بدون اینکه خون در دهلینز چپ پس زدگی از بطن پیدانماید و نارسائی در دریچه تولید شود و بعداً ضایعه سلی لب وسطی ریه راست با طریقه سگمانتال رزکسیون (۱) برداشته شد و آسیب شناسی هم عارضه سلی را تأیید نمود بیمار بعد از عمل جراحی هم تحت درمان ضد سلی قرار گرفت و پس از دو ماه که تحت نظر قرار داشت بهبودی کامل ریوی و قلبی نائل شده بود و رادیوگرافی (شکل ۲) وضع ریتمین و قلب بیمار را بعد از دو ماه نشان میدهد که اثری از سل در آن موجود نیست و بیمار در نهایت سلامتی بکار مشغول گردید.



شکل ۱ - رادیوگرافی مورخه ۳۵/۶/۱۹



شکل ۲- رادیوگرافی مورخه ۳۵/۹/۶