

# نامه مالانه دانشکده پزشکی بهیت تحریریه

دکتر صادق مقدم  
دکتر محمد علی ملکی  
دکتر حسن سرزاد آبادی  
دکتر ابوالقاسم نجم آبادی

دکتر محمود سیاسی  
دکتر جهان‌شاه صالح  
دکتر صادق عزیززی  
دکتر محمد قریب

دکتر محمد حسین ادیب  
دکتر ناصر انصاری  
دکتر محمد بهشتی  
دکتر حسین شهراب

رئیس بهیت تحریریه - دکتر جهان‌شاه صالح  
مدیر داخلی - دکتر محمد بهشتی

شماره دهم

تیر ماه ۱۳۳۵

سال سیزدهم

## اشکالات تشخیصی در بیماریهای ریوی

نگارش

دکتر مجیدی  
دستیار

دکتر حکیمیان  
رئیس درمانگاه

دکتر صادق عزیززی  
استاد کرسی بالینی پزشکی

از آنجائیکه در ریه انواع عکس‌العمل منعکس میشود دارای اتیولوژی  
روشنی از لحاظ امراض نمیباشد و حتی اینجانبان بجز نت ادعای کنیم گذشته از دخالت  
عروق و اعصاب که ادراک پاتولوژی ریوی را مشکل کرده است گاهی محل عکس‌العمل  
خواه جنبی و پارانشیمی و خواه قصبه‌ای معلوم نمیگردد.

حکایتی که بطور اختصار متذکر میشویم در مورد اشکال تشخیص سل ریوی  
همواره برای مامثال کلاسیکی میباشد.

I- خانم هیجده ساله در هشت سال قبل به هموپتیزی مبتلا میشود رادیوگرافی  
تصویری قاچی در ریه راست نشان میدهد با تکه‌ای اینک هر هموپتیزی سلی است مگر

خلافش ثابت شود او را بیکی از آسایشگاهها میبرند و پس از چند روز پیشنهاد دمیدن هوا بریه بیمار میکنند ابوین بیمار بیکی از ما مراجعه میکند و ما به انکاء اینکه هیچ مرض ریوی سلی نیست مگر عامل حقیقی یعنی BK خود را نشان داده باشد رادیو گرافی مجددی پیشنهاد میکنیم که هیچ رقم تصویر پاتولوژیکی ظاهر نبوده است (سندرم لوفلر سندروم؟) بقول عوام جاترو بچه وجود نداشته است.

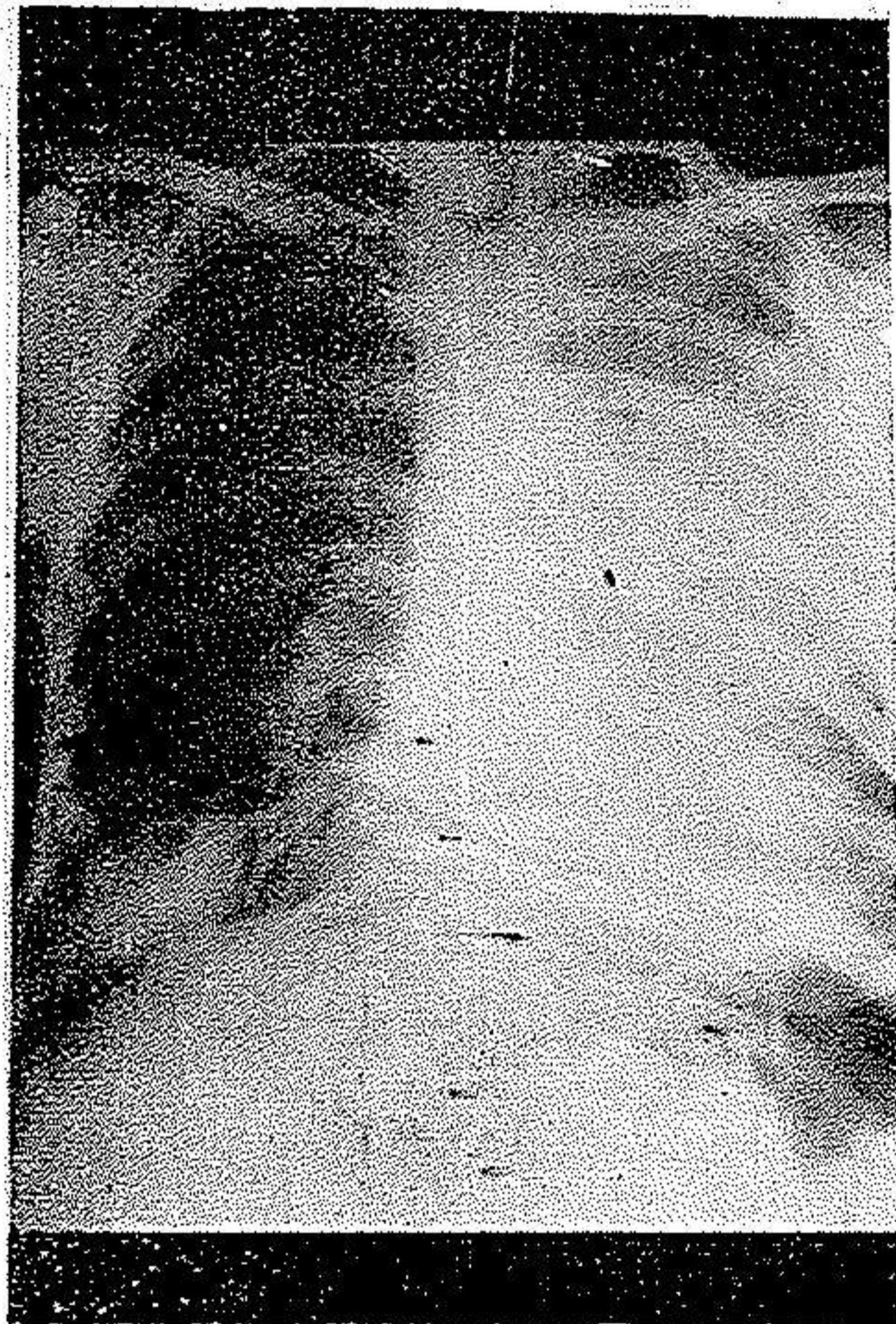
حکایت زیر در دو سال پیش برای یکی از همکاران بسیار عزیز ما اتفاق افتاد و در محیط طبی تهران سرو صدائی بر پا کرد بیماری این همکار محترم بایک درد شدید غشی ناحیه قلب شروع میشود بطوریکه انفارکتوس میوکارد را در نظرش مجسم میسازد و در اولین دفعه که در تحت امتحان قرار میگیرد علائم ذات الریه مسلم بوده است روز بعد یکی از ما بیمار را امتحان میکند و تشخیص را تأیید مینماید. عصر همان روز توسط همکار سومی که متخصص سل است امتحان میشود ذات الریه مسلم صبح جای خود را بسکوت تنفسی مطلق و از بین رفتن ارتعاشات صوتی داده بوده است لهذا تشخیص ذات الجنب سرو فیبری نی را مطرح میکنند و ضمناً اظهار میدارد برای من تعجبی ندارد که چند نفر استاد دانشکده قادر بتفکیک ذات الریه از ذات الجنب نبوده اند !!

روز بعد با حضور آقای دکتر قریب و پزشک معالج که با وجود تصدیق علائم ذات الجنب فعلی ذات الریه مسلم تر روز اول برایش معضل غیر قابل حلّی را تشکیل میداده است مشورتی بعمل میآید و در آنجا بمتخصصی که تشخیص ذات الجنب را داده و آنحرف رازده بود پیشنهاد بزل مایع میشود و مشارالیه بعد از استنکاف و تذکر مکرر خطرات احتمالی بزل مجبور بزل میگردد و با وجود سعی فراوان و سوزن زدن در محلّهای متعدد کمترین ترشح مایعی در سرنگ ظاهر نمیگردد در این موقع آقای دکتر قریب رویش را بمتخصص ناکام میکند و باوتند کر اصولی بعد را که فراموش نشدنی است میدهد :

این قضیه برای شما یک درس کلینیکی است و امیدواریم که همیشه در نظر خواهید داشت.

بدیهی است این بزل بقول معروف سفیدمباحثانی را تولید کرد دو کلمه در آنجا مکرر شد آتلکتازی؟ ذات الریه حجیم گرانسه؟ متأسفانه رادیو گرافی های متعدد و سایر بیماری نیز قاذز بتفکیك هیچیک نگردید.

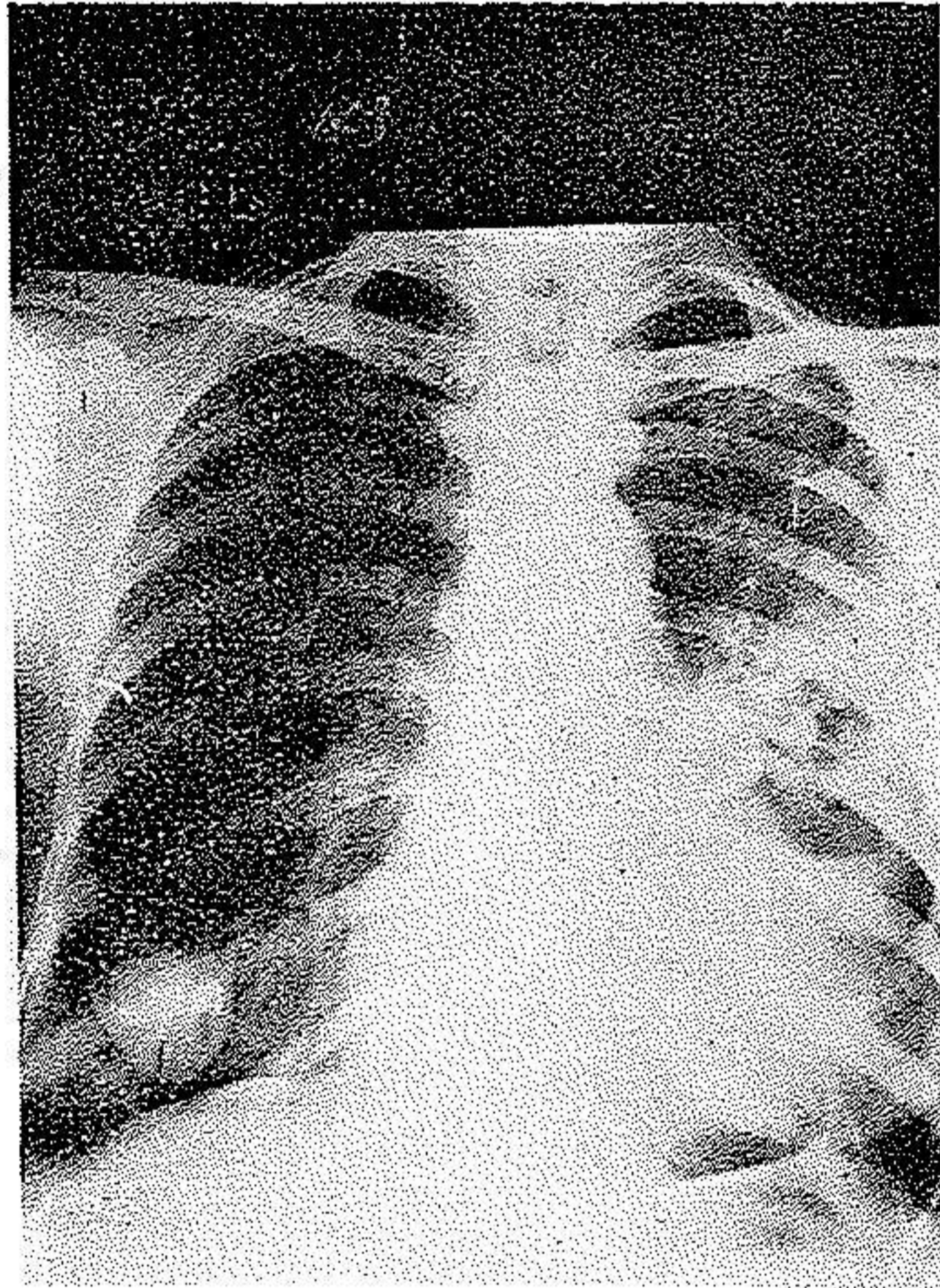
همچنین چند روز قبل بیماری را که همپتیزی کرده بود و رادیو گرافی (شماره ۱) در طرف راست ریه تصویر کیستی (۱) و در طرف چپ سایه یکنواخت که تمام فضای ریه چپ را گرفته بود یکی از مابه آقای دکتر اسخ برای مطالعات لازم معرفی کرد.



شکل ۱ - تصویر کیستی طرف راست و سایه یکنواخت فضای ریه چپ جناب ایشان ۴۸ ساعت بعد از ریه رادیو گرافی مینه ایندو از تصویر چپ خبری نبوده است و رادیو گرافی نیز این کیفیت را تأیید میکند (شکل ۲) سندرم لوفلر؟ آتلکتازی بعلت آزار وقت؟ هنوز بیمار تحت مطالعه است.

این حکایت نیز شنیدنی است چند سال قبل بیماری با تب و تصویر واضح يك گرانولی در بخش پزشکی بستری شدشش ماه تمام تحت مداوای آنتی بیوتیکهای ضد سل توأمأ و بمقادیر کافی قرار گرفت و بالاخره تب قطع نشد تصاویر ریه ی کوچکترین تغییری پیدانکرد فقط باحالات عمومی عالی که از روز اول نیز عالی بود از دست تزیقات

متعدد ما فرار نمود یک سال بعد که بمامراجعه کرد ریه کاملاً پاك شده کوچکترین تصویر مشکوکی وجود نداشت این بیمار در یکی از جلسات چهارشنبه بیمارستان پهلوی توسط یکی از مامعرفی شد.



شکل ۲

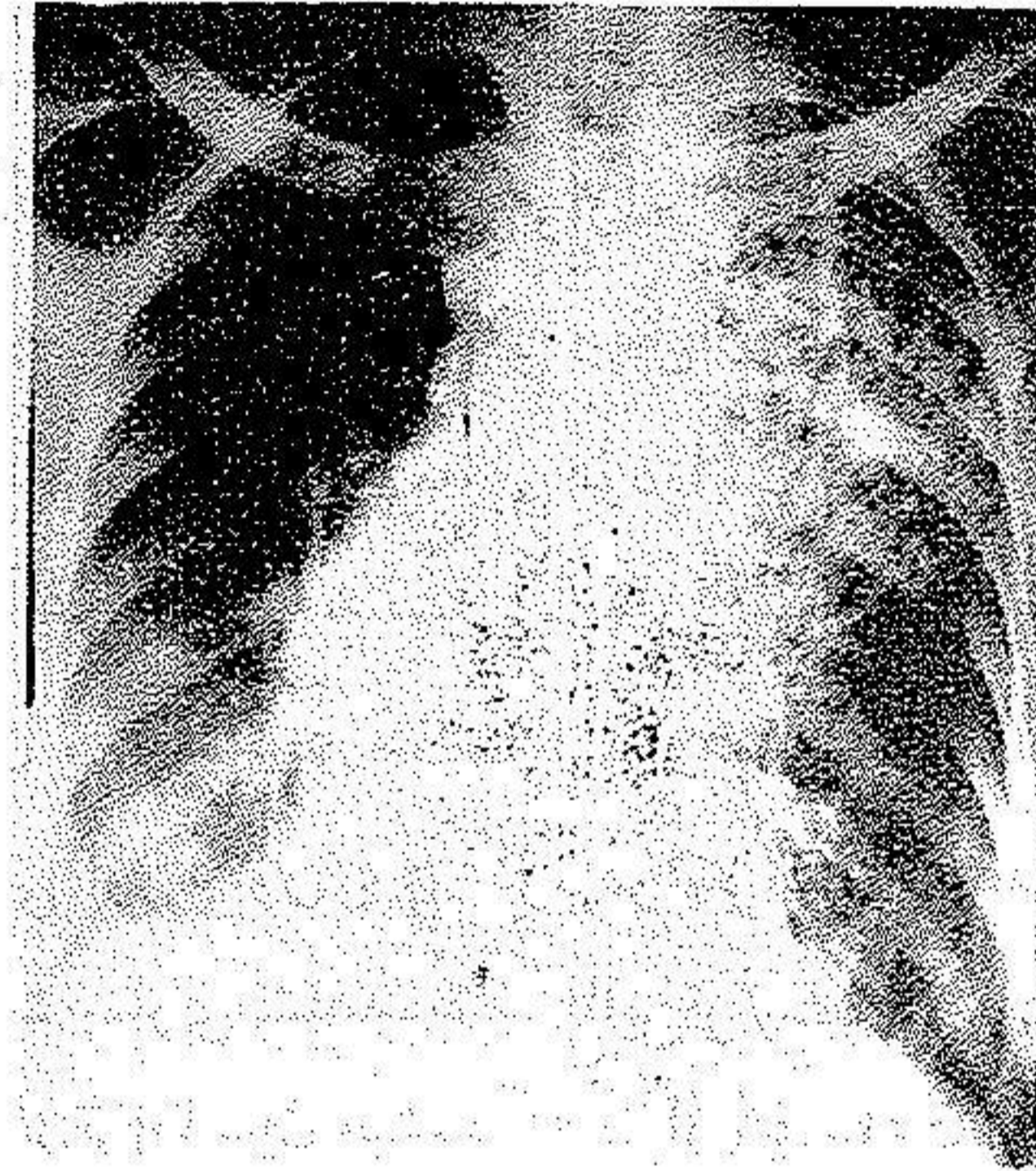
۴۸ ساعت بعد از رادیوگرافی شماره ۱ برداشته شده است و خبری از تصویر یکنواخت طرف چپ نیست بالاخره در همین نزدیکی خانم هفتادساله در حال کاشکسی ببیمارستان پهلوی مراجعه کرد و در ریه اش تصاویر کوچکی شبیه بگرانولی داشت صحبت امراض متعددی از قبیل گرانولی سلی و هیستوپلاسموز و مرض بنیه بوک شومن (۱) پنومو کونیوز (۲) و هموسیدروز (۳): (تصاویر ارزنی نارسائی قلب) و سرطان و غیره شد بدون روشن شدن قضیه بیمار فوت کرد (شکل ۳) توصیف حکایت زیر که مشروح خواهد بود نیز از همان انواع است.

محمد جواد عباس ۵۰ ساله رعیت اهل خمین تقریباً از اول دیماه ۳۴ مبتلابکم

۱ - Besnier-Boeck-Shaumann

۲ - Pneumoconiose ۳- Hemosidérose

دردی میشود که ۲۴ ساعت طول میکشد و بعد دردی در حدود ناف پیدامیکند که چون بهبودی حاصل نمیکند و بعلاوه روز بروز شدیدتر میشود در دهم دیماه به بیمارستان پهلووی مراجعه مینماید و در بخش پزشکی بستری میگردد بنا با ظاهر خود بیمار در این مدت تبی نداشته است.



شکل ۳ تصاویر شبیه گرانولی

### سوابق بیمار :

متاهل چهار فرزند دارد زانش سابقه سقط ندارد ابتلاء با مراضی را منکر است مشاهدات در موقع بستری شدن - بیمار خیلی خسته است و صورت محتمنی دارد بعلاوه در گوشه لب نیز تب خال دارد و نمیتواند بسؤالات جواب دقیق بدهد بر پوست جوارح عدّه عناصر کپیری و در روی پوست شکم چند عدد دانه عدسی شکل اریتمی موجود است. درجه حرارت در موقع ورود بیمارستان در حدود ۳۹ درجه سانتی گراد بوده است. در لمس طحال با اندازه دو انگشت از زیر دنده ها تجاوز کرده است و تومری در وسط و پائین شکم موجود بوده است که در وهله اول حدس مثانه پرادرار زده میشود و با خارج کردن ادرار احتباس ادرار مسلم میشود ولی از لحاظ امتحان دستگاه اعصاب علامت مرضی پیدانمیشود و بیمار صلابت قفاندارد.

دستگاه قلبی و عروقی - فشار خون بیمار  $\frac{۱۲}{۵}$  - قرعات نبض ۱۱۰ در دقیقه

باتب ۳۹ درجه بیمار لرز و عرق نداشته در امتحان دستگاه‌های دیگر علامت مرضی مشهود نیست.

دروهمله اول بعلت تبخال - احتباس ادرار بفکر مرض دستگاه عصبی و دروهله دوم به علت زیادی تعداد بیماران حصبه در بخش بفکر حصبه افتادیم.

آزمایشهای پاراکلینیک - بزل مایع نخاع مایعی شفاف نشان داد که یک گرم کلرورویازده سانتیگرام آلبومین داشت و از لحاظ سیتولوژی طبیعی بوده است. هموگولتور پس از ۸ ساعت منفی و پس از یکماه بهمین حال باقی بوده است و یدال منفی و وی فلیکس منفی رایت منفی بوده است.

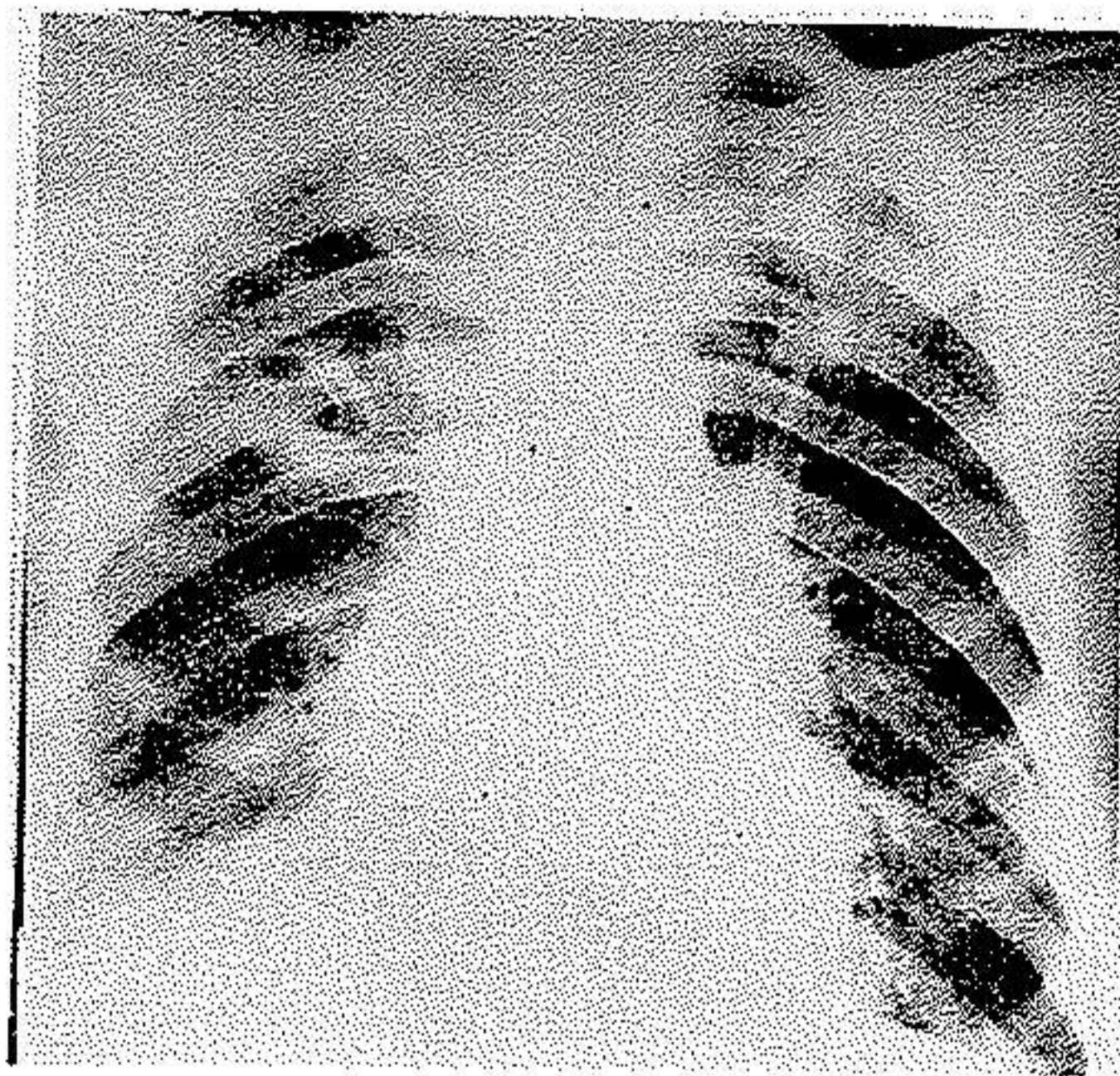
در هموگرام آنمی خیلی مختصر ۱۶۲۰۰ گلبول سفید که ۸۴٪ آن نوتروفیل سرعت سدیمانتاسیون ۸۰ میلیمتر در ساعت اول بوده است ادرار از لحاظ عناصر غیر عادی طبیعی است ولی اوره خون ۱/۸۴ گرم در لیتر نشان میدهد. معاینه از مثانه بوسیله اسباب بعمل آمد علامت بیماری مشاهده نشد. با این ترتیب درد و از دهم دی بفکر سپتی سمی یا پیوژنهابه بیمار تجویز ترامایسین میشود که پس از ۸ ساعت تب را از حال اتصال خارج میسازد و به ۳۷ میاندازد و از این تاریخ بعد نوسانات خیلی کوچکی پیدامیکند که گاهی یک درجه میرسد حالت عمومی بیمار رو به بهبود میرود.

یک هفته پس از بستری شدن در بخش احتباس ادرار موجود بوده و دل درد تخفیف مییابد و در عوض در قاعده ریه‌ها علائم پاتولوژیک ظاهر میگردد رادیوسکپی مرتب که از بیمار بعمل آمد تصاویر مشکوکی در هر دوریه نشان میدهد. در هیجدهم دیماه اولین رادیوگرافی درخواست و برای اولین بار در مقابل تصاویر واضحی سل با حفره (شکل ۴) مطرح شد به علاوه از مایع قاعده ریه راست نیز بزل شد و مایعی سرو فیبری نوز خارج گردید و از لحاظ آزمایشگاهی آنار مرضی مخصوصی نداشت (ریوالتام مثبت یک بولی نوکلئویک لنفوسیت در هر میدان)

آزمایشهای متعدد دیگری بعمل آمد که اهم آن بقرار زیر است:

ادرار - مقدار زیادی گلبول سفید نشان داد.

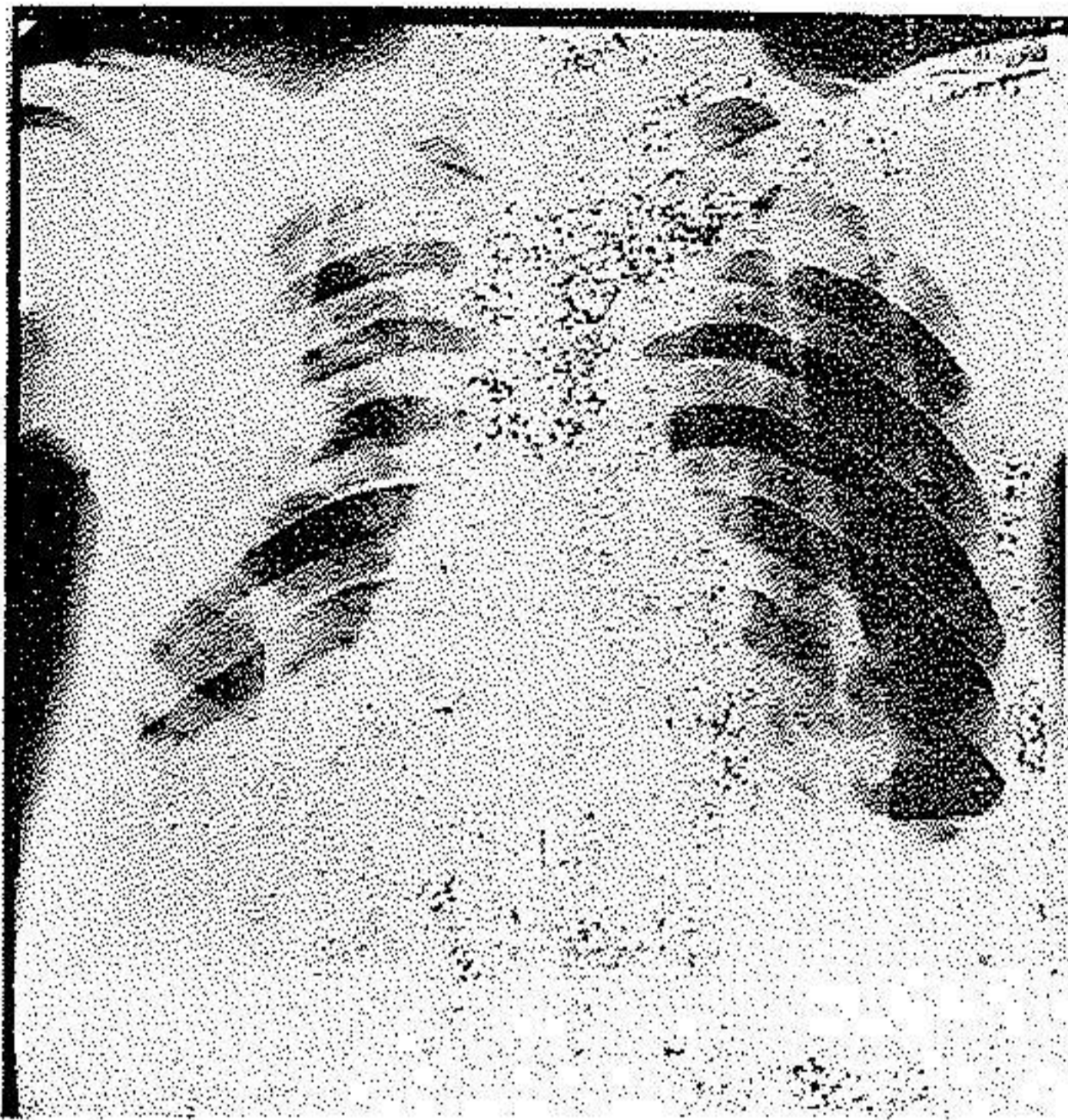
## هموگرام و میلیوگرام طبیعی



شکل ۴ - ریزش مایع قاعده ریه راست و تصاویر حفره دار درد و طرف ویدال منفی - اوره خون ۱۷۰ - در امتحان اخلاط که بکرات انجام شد بغیر از چند پنومو کک و استافیلو کک همیشه از لحاظ BK منفی بوده است معذالك عكس العمل مانتو (۱) بیمار مثبت بوده است . از پانزدهم دیماه باین بیمار پنی سیلین و استرپتومیسین تجویز می شود در ۲۸ دیماه تب بالامیر و دوده و گرام گلبولهای سفید را به ۱۶۴۰۰ و پولی - نو کلسر را به هشتاد درصد صعود میدهد .

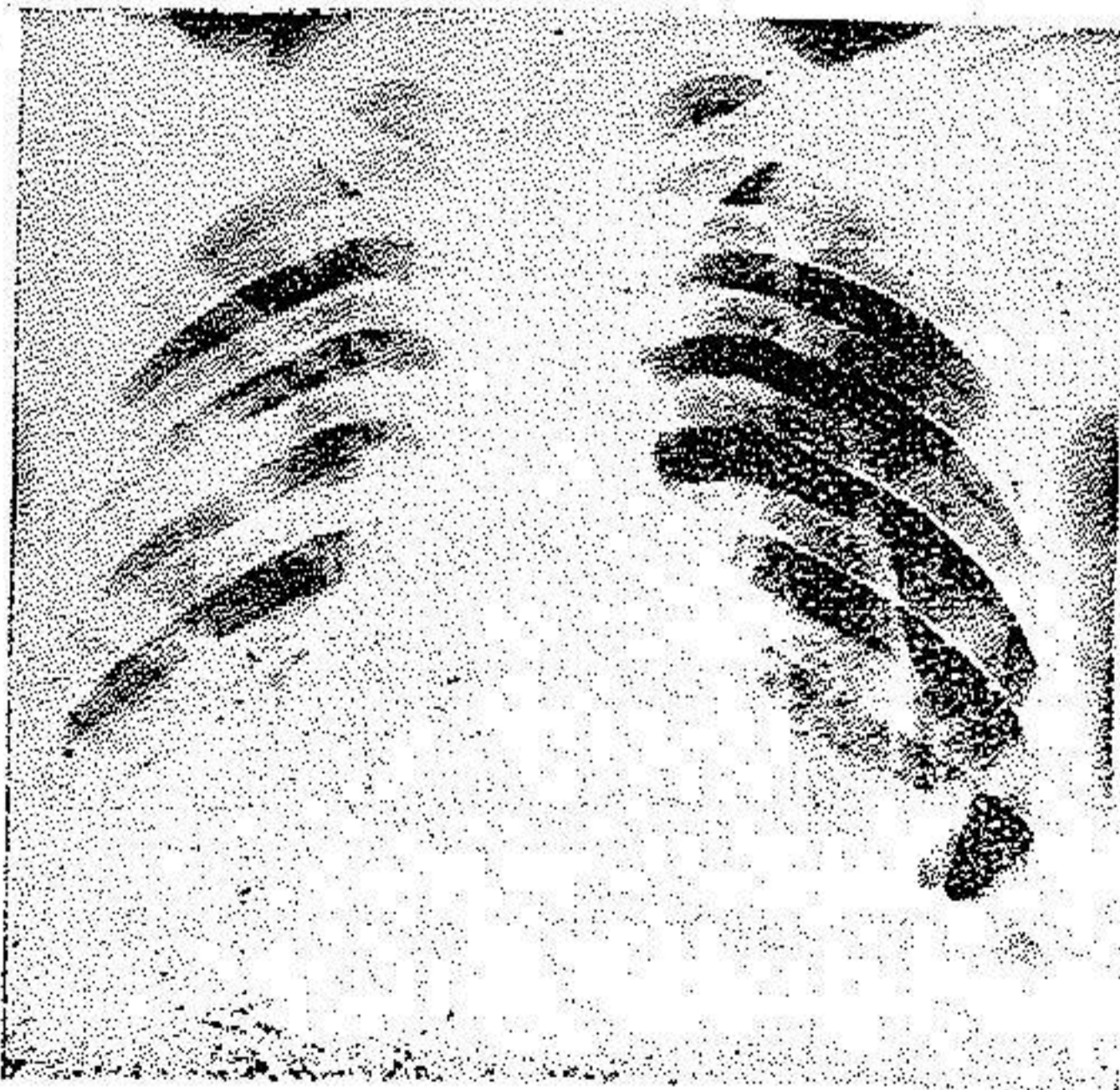
از این تاریخ توجه ما بر ریه جلب شد و عکسهای متعددی از ریهها تقاضا شد در سی دی در مقابل حفره های خلق الساعه امکان کیست هیداتیک را با توصیه میکنند و با وجود سرعت تشکیل این حفره ها عکس العمل کازونی منفی و و اینبرگ مثبت بوده است در همین اثنا رادیوسکپی و رادیو گرافی های مکرر نشان داد که بیمار مبتلا به پنومو تورا کس شده و مثل اینکه حفره ها بدرون جنب راه پیدا کرده باشند (شکل ۵) در مقابل این تابلو بنظر ما رسید که شاید این تظاهرات متعلق بتظاهرات استافیلو ککی باشد که از راه جهاز هضم بعد از یک دوره سپتی سمی در ریه جایگزین شده باشد و بهمین دلیل اعضاء متعددی مانند دستگاه اعصاب و کلیه و ریه را مبتلا نموده است معینا به احتمال وجود هیستوپلاسموز (۲) و امراض قارچی دیگر و تب از بیمار معاینات

متعدد بعمل آمد که منتج بنتیجه مهمی نشد.



شکل ۵

ریزش جنب راست باقی است تصاویر متعدد حفره در ریه راست و پنوموتراکس طرف چپ  
 فعلا پس از سه ماه که از شروع مرضش میگذرد حال عمومی بیمار خوب شده و با وجود  
 باقی بودن علائم رادیولوژیکی مختصری (شکل ۶) اصرار دارد که مرخص شود بنظر ما



شکل ۶ - تصاویر ریوی در حال بهبودی است و مایع جنب جنب شده است  
 چنین میرسد که بیماری در حین بهبودی است بخصوص مدتی است که علائم آزمایشگاهی



علائم مرضی نشان نمیدهد و او را خون نیز در یکماه و نیم قبل به ۴۲/۰ در لیتر رسیده است در خاتمه برای تکمیل پرونده این بیمار واجب است که گفته شود چون ظن بیماری سل برای این مریض میرفت تلقیح بنخوک هندی علائم مرضی نزد حیوان نشان نداد و حتی در اتوپسی حیوان علائم مرضی وجود نداشته است .