

متحرک ساختن استخوان رگابی در معالجه

اتواسکلروز* (۱)

نکارش

دکتر جواد هدایتی

عضو آکادمی بیماریهای گوش و حلق و بینی آمریکا

اتواسکلروز یا اتواسپونژیوز (۲) عبارتست از یک نوع بیماری که اغلب ارثی بوده و با هستگی و بتدریج بیمار را بطرف سنگینی گوش و کمی شنوایی و سپس به کری کامل میکشاند. نسبت شیوع بیماری در زنان تقریباً دو برابر مردانست و چنانچه در یک خانواده پدر و مادر هر دو بدین بیماری دچار باشند تمام یا تقریباً تمام دخترانشان به اتواسکلروز دچار میشوند و حال آنکه فقط نصف و یا تقریباً دوثلث از پسران بدین بیماری گرفتار میشوند. ظهور اتواسکلروز در مردان اکثراً در دهه دوم و سوم زندگی بوقوع پیوسته و در زنان بیشتر بهنگام بلوغ و آبستنی و مرحله بعد از زایمان و در زمان یأس شدید تر میشود. بعلاوه با احتمال قوی از لحاظ اتیولوژی تولید بیماری با بعضی تغییرات متابولیسم کلسیم در بدن بستگی دارد.

از نظر تشریح مرضی اتواسکلروز عبارتست از یک ضایعه کپسول استخوانی لایرنت که اکثراً دو طرفه بوده و جزو بیماریهای استخوانی از نوع استئودیستروفی (۳) شبیه به بیماری فنر کلنیک هوزن (۴) و یا بیماری پاجت (۵) محسوب میشود ضایعات مرضی بصورت پلاکهای استخوانی اسفنجی کوچکی در نقاط مختلف استخوان «پترو» (۶) ظاهر و خیلی با هستگی بزرگ شده و نمومیکنند ولی در دو نقطه بخصوص گوش این پلاکها بیشتر ظاهر شده و باعث تحجر یا سیفیکاسیون (۷) دستگاه متحرک انتقال صوت در

* این مقاله بمناسبت اولین مجمع سالیانه آکادمی بین المللی جراحان شعبه ایران در دوم اردیبهشت ماه گذشته بصورت سخنرانی از طرف دکتر هدایتی در طالار ابن سینا ایراد گردید

۱—Stapes Mobilization in Treatment of Otosclerosis

۲— otospongiosis

۳— osteodystrophy

۴— Von Recklinghausen

۵— Padget

۶— Petrous bone

۷— ossification

گوش میشوند: نقطه اول در کنار قدامی پنجره بیضوی (۱) است که بعداً بکنارهای فوقانی و تحتانی آن نیز سرایت میکند نقطه دوم در اطراف پنجره مدور (۲) یعنی در محل التصاق پرده آمپان ناوی میباشد. البته شیوع صفحات اسكلروز در کنار پنجره بیضوی بیشتر از پنجره مدور است.

پلاکهای استخوانی اسفنجی واسكلروز ممکنست قسمتی از لایرنت استخوانی یا تمام آنرا بانضمام مجاری نیمه حلقوی (۳) و حلزون (۴) را فرا گیرد و حتی ممکنست نو استخوان جدید بداخل پیچ تحتانی حلزون رفته و فضای پری لنف (۵) را نیز فرا گیرد و ضایعه مهمی که در حقیقت عملاً مانع شنوائی این قبیل بیماران بوده و معالجات جراحی و تدابیر عملی زیادی برای آن اندیشیده اند همانا آنکیلوز (۶) و بیحرکت شدن (۷) کف استخوان ركابی در پنجره بیضوی گوش میباشد و لذا چون عمل فیزیولوژیک یعنی حرکت استخوان ركابی از خارج بداخل و از جلو بعقب در پنجره بیضوی محدود و از بین رفته لذا عمل انتقال صوت از استخوانهای کوچک (۸) بگوش داخلی انجام نگرفته و عمل شنوائی انجام نخواهد گرفت.

علامت بیماری:

عبارتند از کری تدریجی و سنگینی گوش که ممکنست ماهها و حتی تا یکی دو سال بیمار آنرا حس نکند زیرا بطوریکه میدانیم از نظر بالینی و اودیومتری سنگینی گوش اکثر اموقی توسط بیمار حس میشود که کورب شنوائی در حدود ۲۰ تا ۳۰ دسیبل پایین افتاده باشد و عبارت آخری ممکنست اشخاص زیادی دچار اتواسكلروز شده باشند ولی تا موقعیکه مقدار کری آنها ۳۰ دسیبل و یا بیشتر نباشد عملاً این اشخاص از کر بودن خود واقف نباشند.

یکی از علائم دیگر وزوز گوش (۹) میباشد که اکثراً کم یا زیاد وجود

۱- oval window

۲- Round window

۳- Semi-circular canals

۴- Cochlea

۵- Perilymph

۶- Ankylosis

۷- Fixation

۸- ossicles

۹- Tinnitus

دارد ولی وجود آن از نظر تشخیص لازم نیست. گاهی از اوقات این بیماران از فراموشی - ناراحتی فکری - احساس پری و سنگینی سر و علائم نوراستنی شکایت مینمایند ولی علامت اصلی آن همان سنگینی تدریجی گوش است.

تشخیصی بیماری :

تشخیص این بیماری بتوسط تاریخچه بیمار، وجود بیماران کرد در یک خانواده و کری تدریجی بدون هیچگونه علت واضحی نزد بیمار معلوم میشود. در معاینه گوش چیز مهمی بجز احتقان (۱) مختصر پرده شراپنل و گاهی شفاف بودن زیاد پرده تمپان مشاهده نمیشود. در ابتدای بیماری اودیومتری نشان میدهد که ابتدا اکتاوها (۲) و فرکانسهای بم پائین افتاده و بعداً فرکانسهای زیر دچار میشوند ولی کورب شنوائی استخوانی در ابتدای بیماری کاملاً طبیعی میباشد پس از چند سال که بیماری پیشرفت نمود البته کم کم دژنرسانس دستگاه ثبت و درک شنوائی (۳) شروع شده و شنوائی استخوانی هم پائین میافتد. تشخیص این بیماری با کریهای دیگر از نوع کری دستگاه انتقال صوت بوسیله امتحان گله (۴) انجام میگردد.

معالجات جراحی :

تولید و پیشروی پلاکهای اسفنجی شده و استخوانهای جدید الوجود (۵) در اتواسکلروز بطور است که تا کنون هیچ معالجه پزشکی یا عمل جراحی نتوانسته این بیماری را معالجه کند ولی عدم توانائی دانش پزشکی امروزه در معالجه اصل بیماری اتواسکلروز دلیل بر آن نیست که خود کری را که بر اثر آنکیلوز کف استخوان رکابی در پنجره بیضوی بوجود آمده بهبودی نداده و یا بکلی معالجه نمود. چند عمل جراحی که منظور آن رفع فشار یاد که پرسیون (۶) مایع پری لنف در گوش میباشد از قبیل باز کردن ساکوس آندولنفاتیکوس (۷) و پونکسیون لومبر (۸)

۱- Congestion

۲- octaves

۳- Perception system

۴- Gelle test

۵- Neoformations

۶- Decompression

۷- Saccus endolymphaticus

۸- Lumbar puncture

و پونكسيون سوزا كسى پیتال (۱) تا كنون بكار رفته ولى نتايج محسوسى از آنها بدست نيامده اند.

عمل فنستريشن (۲) كه عبارت از توليد يك دريچه مصنوعى در روى گنبد جراحی مجارى نيم حلقوى ميباشد بتوسط پاسو (۳)، بارانى (۴)، جنكينز (۵)، هولمگرن (۶) و سوردى (۷) سالهاى قبل پيشنهاد شد و در ظرف ۱۵ سال اخير بتوسط ليمپرت (۸) و شامبو (۹) در آمريكا تكميل و تعميم يافته و اشكالات عمده آن بر طرف گردیده و امروزه هنوز عده زيادى از بيماران با آن معالجه ميشوند.

عمل تحريك استخوان ركابى (۱۰) كه اخيراً با اسم عمل روزن (۱۱) نيز مشهور شده و فعلاً تعميم بيشتري يافته تاريخچه قديمى دارد:

كسل (۱۲) آلمانى در ۱۸۷۶ سعى كرد كه در بيمارانى كه آنكيلوز استخوان ركابى دارند پس از برداشتن پرده تمپان و استخوانهاى چكشى و سندانى (۱۳) شنوائى آنها را بحد طبيعى بر گرداند ولى از اين كار نتيجه نگرفت و سپس تصميم گرفت در بيماران ديگر خود استخوان ركابى را نيز برداشته و در حقيقت عمل استيپدكتومى (۱۴) انجام دهد.

بوشرون (۱۵) در ۱۸۸۸ و ميو (۱۶) در ۱۸۹۰ نيز در اين راه كار كردند. ميو در ۲۰۰ عمل تحريك استخوان ركابى مختصر شنوائى بدست آورد و در ابتداى كارش در بعضى موارد حتى تا ۳ مرتبه نيز اين عمل را تكرر كرد ولى ويهم رفته نتايج درخشانى نداشت.

بليك (۱۷) و جاك (۱۸) در آمريكا نيز از ۱۸۹۱ تا ۱۸۹۳ چندين بار بدین عمل پرداختند ولى نتيجه مهمى از آن بدست نيامده و استيپدكتومى جاي آنرا گرفت و

- | | |
|--------------------------|-------------------------|
| ۱- Suboccipital puncture | ۲- Fenestration |
| ۳- Passow | ۴- Bárány |
| ۵- Jenkins | ۶- Holmgren |
| ۷- Sourdille | ۸- Lempert |
| ۹- Shambough | ۱۰- Stapes mobilization |
| ۱۱- Rosen | ۱۲- Kessel |
| ۱۳- malleus and incus | ۱۴- Stapedectomy |
| ۱۵- Boucheron | ۱۶- Miot |
| ۱۷- Blake | ۱۸- Jack |

البته باید دانست که تمام جراحان فوق این عمل را از راه پاره کردن پرده تمپان یعنی پاراسانتزیا میرنگوتومی (۱) انجام میدادند. بالاخره این اعمال در حدود ۵ سال قبل همگی رها شده و جای خود را بعمل فنستریشن (۲) که امروزه بتوسط لیمپرت (۳) تکمیل شده دادند.

در چهارم آوریل ۱۹۵۲ یعنی تقریباً چهار سال قبل موقعیکه سه ساموئل روزن (۴) در نیویورک هنگامیکه بمطالعه یک بیمار که مبتلا با تواسکلروز بوده و کاندید عمل فنستریشن بود اشتغال داشت برای تعیین قابلیت این بیمار جهت عمل فوق با اسباب مخصوصی دست بگردن استخوان رکابی زد - دفعهٔ بیمار فریادی از شغف بر کشید و کوری او بهبودی یافت لذا روزن تصمیم گرفت بجای عمل فنستریشن آنکیلوز استخوان رکابی در پنجره بیضوی را در هم شکسته و بیماران را بدین طریق بقیه معالجه نماید.

تکنیک عمل روزن :

این عمل عبارتست از نمایان کردن استخوان رکابی از داخل یک اسپکولوم معمولی در مجرای خارجی گوش پس از بیحسی موضعی مجرا و عمل کردن از داخل اسپکولوم با استعانت یک عینک ذره بین قوی زیس (۵) که جزئیات داخل گوش متوسط را در حدود ۳ تا ۵ برابر درشت نماید. بیحسی موضعی با مخلوطی از محلول گزیلو کائین (۶) و آدرنالین بمقدار خیلی کمی و با تزریقات متساوی در زیر پوست مجرای خارجی گوش در محل تلاقی قسمت استخوانی و غضروفی مجرا انجام میگردد و این تزریقات برای بیحس کردن جدار های مجرای خارجی گوش ، پرده تمپان و تمام گوش متوسط کافی میباشد.

روزن شکاف (۷) خود را بروی پوست مجرای خارجی گوش و بقاصله ۶ تا ۷ میلیمتر خارج از پرده تمپان در گوش راست از ساعت ۹ شروع و بنساعت ۳ ختم میکنند

۱ - myringotomy

۴ - Samuel Rosen

۷ - Incision

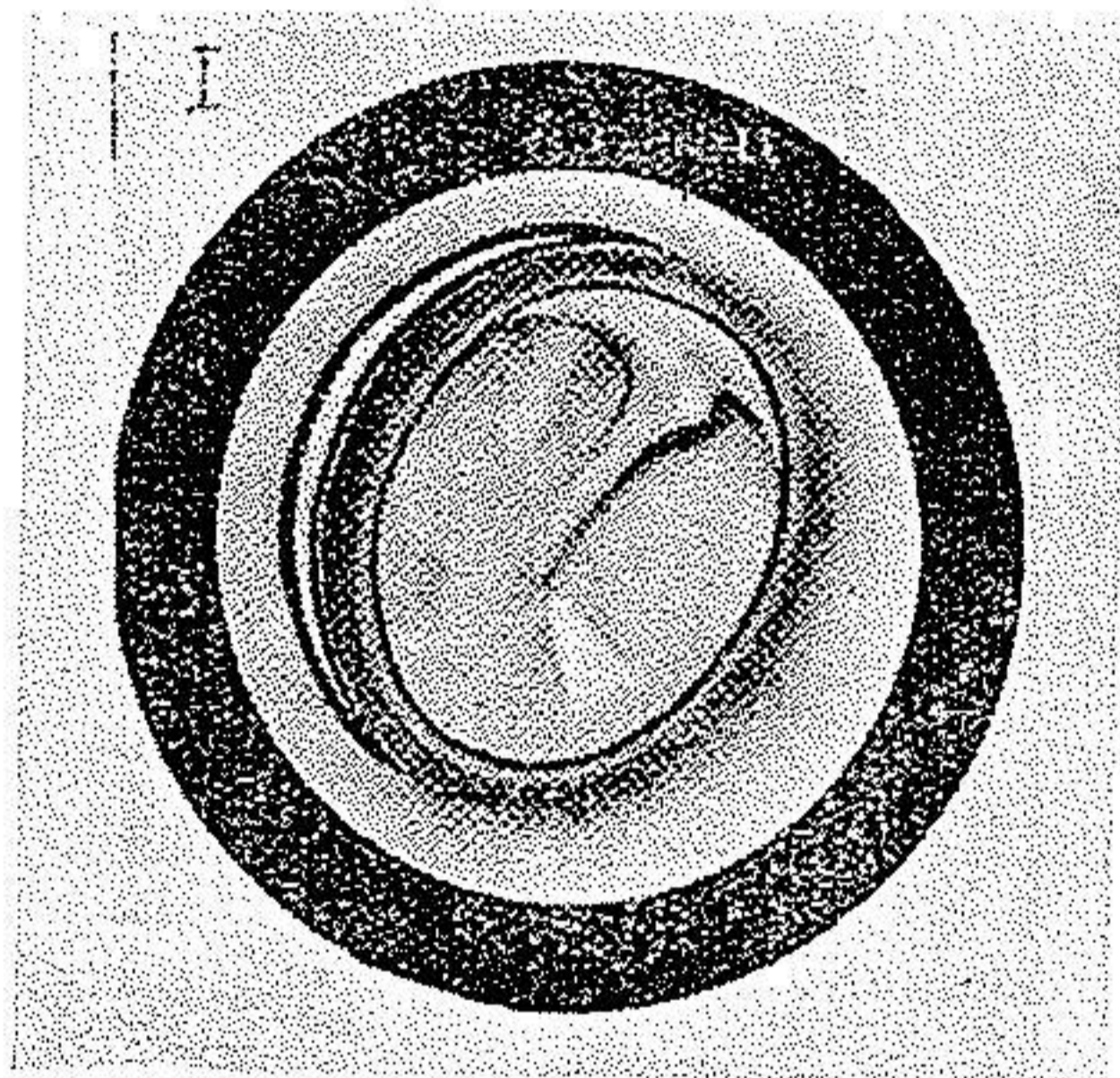
۲ - Fenestration

۵ - Zeiss

۳ - Lempert

۶ - Xylocaine

و در گوش چپ بالعکس از ساعت سه شروع نموده و بساعت نه ختم مینماید .
 بعقیده آلان شیر (۱) در نیویورک چون اغلب اوقات موقعیت پنجره بیضوی
 و استخوان رکابی فوقانی تر از ساعت نه و شاید در حدود ساعت ۱۰ یا ۱۱ میباشد لذا شکاف
 فوق منطقی نیست. شیر شکاف پوستی را بهمان فاصله ۶-۷ میلیمتر از پرده تمپان از
 ساعت ۱۲ شروع کرده و در سطح خلفی مجرای گوش مستقیماً پائین آمده و آنرا
 بساعت ۶ ختم میکند .



شکل ۱

پوست مجرای خارجی با دکولور (۲) های مخصوصی از استخوان مجرای
 خارجی گوش بادقت تا کنار پرده تمپان جدا شده و سپس خود پرده تمپان و کنار آن
 یعنی آنولوس تیمپانیکوس (۳) با اسباب مخصوصی از شیار استخوانی خود (۴) جدا
 شده و بدین طریق تمام نیمه خلفی پرده تمپان برداشته شده و بروی نیمه قدامی خود پهن
 میشود. در این هنگام با عینک مخصوصی جزئیات داخل گوش متوسطاً و صواباً پنجره
 مدور - عصب ژاکوبسون (۵) و زائده طویل استخوان سندانی (۶) دیده میشوند. در
 بعضی موارد مفصل استخوانهای سندانی و رکابی (۷) نیز دیده میشود ولی بقیه استخوان

۱- Alan Scheer

۲- Decolleur

۳- Annulus tympanicus

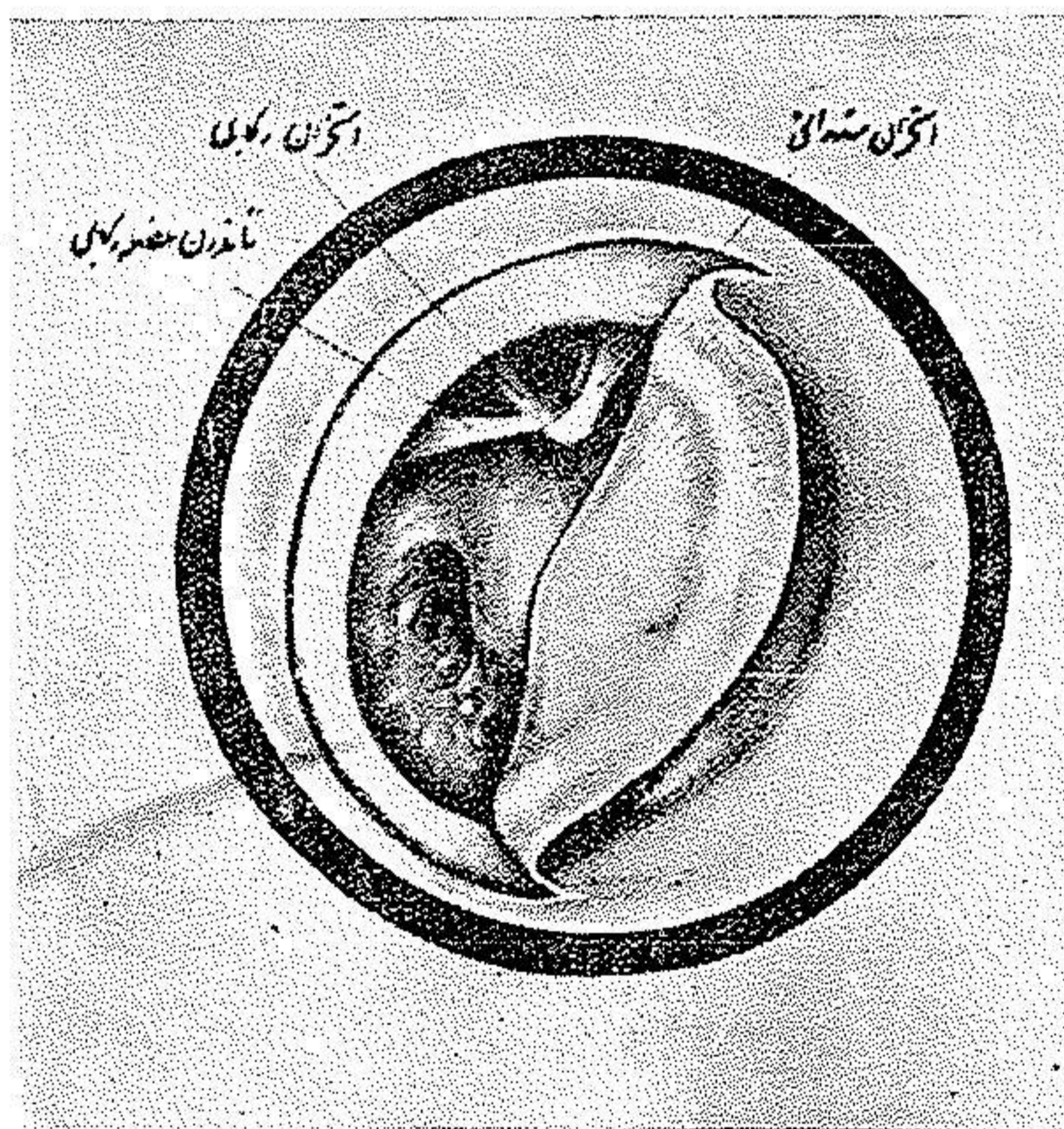
۴- Sulcus

۵- Jacobson's nerve

۶- Long process of the incus

۷- Incudo-stapedial joint

رکابی و تاندون عضله آن (۱) که از نوک برجستگی پیرامید (۲) خارج میشود در این موقع در زیر پیش آمدگی سطح خلفی استخوان مجرای خارجی گوش مخفی است و برای ظاهر کردن آن بایستی در حدود ۲-۳ میلیمتر از این برجستگی استخوانی را با کورت مخصوص تراشید. همینکه این برآمدگی استخوانی برداشته شد بقیه دستگاه انتقال صوت در گوش متوسط که عبارت از زائده طویل استخوان سندانی- مفصل استخوانهای سندانی رکابی (۳) و سروگردن و کنارها (۴) و کف استخوان



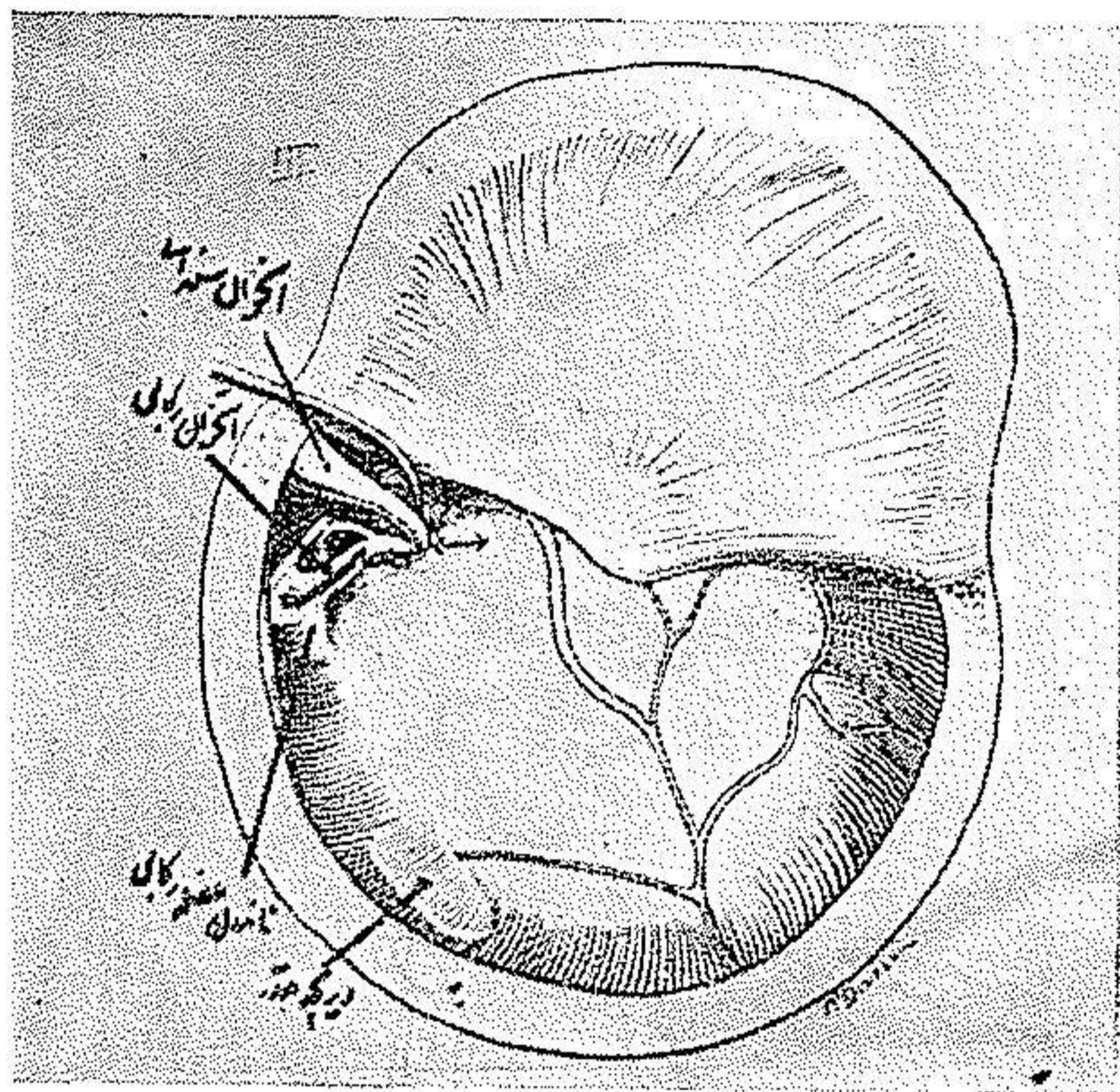
شکل ۲

رکابی در پنجره بیضوی و همچنین کورد دو آمپان (۵) و تاندون عضله رکابی و مفصل استخوانهای سندانی و چکشی میباشند دیده میشوند.

برای تعیین درجه تحرك استخوان رکابی بایستی يك میله فلزی نازکی بروی

- | | |
|---------------------------|------------|
| ۱- Stapedius muscle | ۲- Pyramid |
| ۳- Incudo-stapedial joint | ۴- crura |
| ۵- chorda tympani | |

زائده طویل استخوان سندانى نزدیک مفصل آن با سر استخوان ركابی قرار داده و به مقدار خیلی مختصری بطرف پائین فشار داد. چنانچه کف استخوان ركابی در پنجره بیضوی آزاد بوده و آنکیلوز نداشته باشد مختصر حرکتی بامیله فوق بروی زائده استخوان



شکل ۳

سندانى باعث میشود که استخوان سندانى - مفصل سندانى ركابی - سر و گردن و کنار های استخوان ركابی و همچنین تاندون عضله ركابی در آن واحد همه باهم حرکت کنند و مخصوصاً تاندون عضله فوق را بایستی همیشه در این موقع در مد نظر داشت زیرا حرکت آن در حقیقت حرکت کف استخوان ركابی و مفهوم آن آزاد بودن کف استخوان ركابی در پنجره بیضوی میباشد.

موقعیکه استخوان ركابی بحال نیمه آنکیلوز میباشد مقدار فشار بیشتری بتوسط میله بروی زائده استخوان سندانى لازم میشود تا اعضاء فوق هم باهم حرکت کنند و در اینصورت دیده میشود که حرکات فوق محدود بوده و تاندون عضله ركابی نیز به مقدار مختصری کوتاه و بلند میشود.

برعکس و قتیکه کف استخوان رکابی در پنجره بیضوی کاملاً آنکیلوزه و فیکس شده باشد حتی اگر فشار نسبتاً زیادی هم با استخوان سندانی وارد آید دیده میشود که فقط استخوان سندانی حرکت کرده و تمام اعضاء دیگر بیحرکت و ثابت میمانند.

در تمام موارد فوق توأم کردن حرکت دست با میله فلزی و دیدن حرکت اعضای فوق با عینک ذره بین زیس (۱) حس اطمینان و کمک مخصوصی بتشخیص جراح و شخص عمل کننده میدهند که در غیر اینصورت هیچ یک از آنها بتنهائی برای فهم وضعیت کافی بنظر نمیرسند.

برای رفع کامل آنکیلوز استخوان رکابی بایستی میله مخصوص قوی و نازکی را بکنار گردن استخوان رکابی قرار داده و با فشار متناوب و ثابتی آنرا در جهت تحتانی و خلفی یعنی درست در امتداد تاندون عضله رکابی کشید در اینموقع دفعه آنکیلوز استخوانی شکسته شده و بیمار فوراً بخوبی صداها را میشوند. این یک موقع حساس و دراماتیکی برای بیشتر بیماران و خصوصاً خانمها میباشد و بعضی از جراحان این احساس شنوایی یکدفعه را بدید بیماران کوری تشبیه میکنند که تحت عمل کاتاراکت بوده و فوراً پس از برداشتن عدسیه نور را درک مینمایند.

مقدار فشاری که بایستی بگردن استخوان رکابی برای درهم شکستن آنکیلوز وارد آورد بر حسب درجه اسکروز و فیکساسیون (۲) متفاوت بوده و فرق میکند و درجه فیکساسیون بهیچوجه ربطی بمقدار کوری و یا درجه بالا و پائین بودن کورب اودیو گرام بیمار ندارد. ممکنست بیماری مختصری کر باشد و آنکیلوز شدید داشته باشد در صورتیکه بیمار دیگر ممکنست با داشتن ۶۰ تا ۷۰ دسیبل کوری بامختصر فشاری که بروی گردن استخوان رکابی او وارد شود آنکیلوزش مرتفع گردد.

مقدار فشاری که ممکنست بگردن استخوان رکابی وارد شود بدون آنکه کنارهای رکاب (۳) شکسته شوند مقدار فشار معتنا بهی است. روزن ضمن امتحاناتیکه بمنظور

تعیین فشاری که ممکنست بگردن استخوان ركابی وارد شود چندین استخوان ركابی از نعش انسانی در آورده و کف آنها را بوسیله سیمان مخصوصی در جهت عودی بدیوار چسبانید سپس وزنه های مختلفی بوسیله سیم نازک بگردن آنها آویزان کرد و دید که بطور متوسط ممکنست يك وزنه ۱۶۶ گرمی با ۵۸ گرم کم و زیاد بگردن



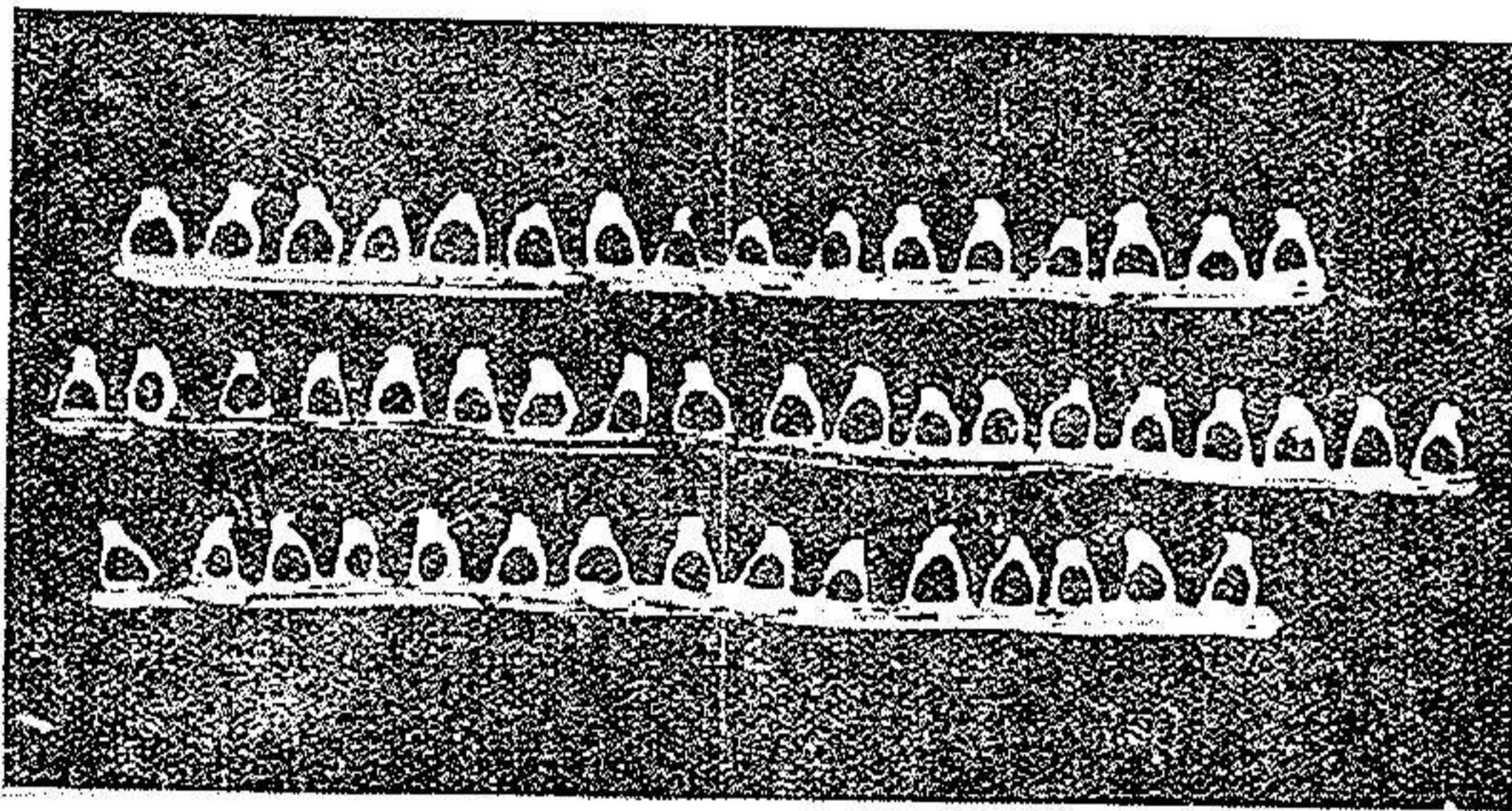
شکل ۴

استخوان ركابی آویزان کرد بدون آنکه کنارها و یا گردن آن شکسته شوند و در تصویر بالا بطوریکه ملاحظه میشود گردن يك استخوان ركابی توانست يك وزنه ۲۲۷ گرمی را بخوبی تحمل نماید.

برعکس چنانچه میله فلزی تحت نظر و دید مستقیم هدایت نشده و بعوض گردن بکنارهای استخوان ركابی فشار وارد آورد فشار مختصری ممکنست آنرا شکسته

و این عمل را بکلی بی نتیجه نماید لذا باید دقت فوق العاده بکاربرد که میله فلزی فقط بروی گردن استخوان گذاشته شود .

بطوریکه از تصویر (ه) ملاحظه میشود در این ۵ استخوان رکابی که از نعل تازه برداشته شده و در سیمان کار گذاشته شده اند کنارهای استخوان رکابی تغییرات مختلفی داشته و نسبتاً نازک میباشند برعکس گردن استخوان نسبتاً ضخیم بوده فشار زیادی را میتواند تحمل نماید .



شکل ه

پس از انجام اعمال فوق و متحرک ساختن استخوان رکابی بایستی چنانچه مختصر خون یا ترشحاتی در گوش متوسط و یا در پنجره مدور جمع شده باشد بالوله آسپیراتور نازکی (۱) شبیه بسوزن پونکسیون لومبر آنهار امکیده و اطمینان حاصل کرد که داخل گوش متوسط خشک میباشند. سپس نیمه خلفی پرده تمپان را بحال اولیه برگردانیده و پوست جدا شده سطح خلفی مجرای خارجی گوش را نیز بجای خود چسبانید .

پوست داخل گوش معمولاً پس از یک هفته جوش میخورد ولی رنگ نیمه خلفی پرده تمپان تا ۲-۳ هفته کمی قرمز است و سپس بحال طبیعی بر میگردد بعضی بیماران تا یکی دو ساعت پس از عمل مختصر سر گیجه دارند ولی اکثراً همان روز اول حرکت

کرده و غذای معمولی میخورند و ابداً از درد گوش شکایت ندارند و روز دوم ممکنست آنانرا از بیمارستان مرخص نمود .

چند بیمار که بتوسط نویسنده باهمان متد فوق و باشکاف شیر (۱) عمل شده اند هیچگونه عوارضی بعد از عمل پیدا نکرده و روز دوم یا سوم همگی از بیمارستان مرخص شدند. البته تا ۳ روز پنیسیلین و مواظبتهای بعد از عمل بآنها داده شده و بایستی ترشحات گوش را برداشت .

عوارض : (۲)

چنانچه دقت و مهارت در این عمل بکار رود هیچگونه عارضه ظاهر نخواهد شد ولی عوارضی که احیاناً ممکنست نتیجه عمل را خنثی کرده و یا بیمار را بمحظوراتی دوچار کنند عبارتند از:

۱- شکستن کنارهای استخوان رکابی - بطوریکه قبلاً ذکر شد تنها نقطه از استخوان رکابی که قابلیت تحمل فشار برای شکستن آن کیلوز کف آنرا دارد عبارت از گردن آنست و گذاشتن و فشار دادن میله مخصوص تحرك دهنده استخوان رکابی بایستی حتماً تحت دید مستقیم با کمک عینک و ذره بین مخصوص باشد و باید مطمئن بود که آن اسباب بروی گردن استخوان قرار گیرد و الا چنانچه میله فلزی اشتباهاً بروی کنار قدامی (۳) یا نقطه دیگری قرار گیرد باعث شکستن کنارهای استخوان شده و نتیجه عمل صفر خواهد شد زیرا هیچ وسیله دیگری وجود ندارد که آن کیلوز کف چنین استخوانی را از بین ببرد .

۲- در آمدن استخوان رکابی از پنجره بیضوی (۴) - هر چند این عارضه خیلی بندرت اتفاق میافتد ولی خوش آیند نیست و چنانچه عفونتی در گوش داخل شده باشد ممکنست منجر بآبیرتیت شود برای جلوگیری از این پیش آمد بایستی بهنگام فشار آوردن بروی گردن استخوان رکابی خیلی با نرمی و آهستگی و در عین حال

۱- Scheer incision

۳- Anterior crus

۲- Complications

۴- Avulsion of the stapes

محکم فشار آورد و فشار دائمی لازمی نیست بلکه فشارهای متناوب با شدت ثابت کافی بوده و پس از مختصری آن کیلوز را از بین خواهد برد.

۳- عفونت بعد از عمل - این عمل بایستی تحت ضد عفونی و گندزائی دقیقی انجام گیرد زیرا ممکنست با وجود موفقیت در آزاد کردن استخوان رکابی و برقراری شنوائی چنانچه عفونتی بعد از عمل تولید شود تولید چسبندگی ثانوی کرده و باعث ثابت شدن و فیکساسیون مجدد استخوان رکابی بشود.

۴- پاره شدن پرده تمپان - بهنگام شکاف اولیه عمل (۱) بایستی دقت کرد که شکاف در حدود ۶-۷ میلیمتر از کنار پرده تمپان فاصله داشته باشد و چنانچه این فاصله کمتر باشد ممکنست پرده تمپان رتر اکتیه شده و بجای اولیه خود نچسبد و در نتیجه سوراخ بزرگی پشت پرده تمپان بوجود آید همچنین بهنگام جدا کردن پوست مجرای خارجی از جدار استخوانی آن بایستی دقت کافی بکار رود تا از صدمه و سوراخ شدن وسط و کنارهای پرده تمپان جلوگیری شود.

۵- صدمه به عصب چهره (۲) - هر چند تمام دستکاری در این عمل خارج از حدود تاندون عضله رکابی بوده و از عصب فاسیال فاصله دارد و قاعدتاً نمیبایستی هیچ گونه لطمه ضمن عمل بآن وارد آید معیناً بهنگام کورتاژ (۳) دیوار خلفی مجرای خارجی گوش باید دقت کرد که کورت زیاد عمیق نرفته و باعث صدمه به عصب فاسیال نشود.

۶- بریدن کورد دو تمپان (۴) در بعضی موارد نادر کورد دو تمپان ممکنست طوری قرار گرفته باشد که قسمت یا تمامی مفصل استخوانهای سندانی و رکابی (۵) را پوشانیده و از دیدن آن جلوگیری کند بنابراین بعضی از اوقات لازم میشود که برای موفقیت عمل این عصب کوچک قربانی شود ولی اکثر اوقات یا عصب کمی از محل مزبور بدور بوده و یا چون کورد دو تمپان قابلیت ارتجاع و کشش مخصوص دارد

۱- Incision

۲- Facial nerve

۳- Curettage

۴- Chorda tympani nerve

۵- Incudostapedial joint

ممکنست آنرا از محل مورد عمل موقه^۱ کنار زد و سپس بعداً آنرا بجای خود بر گردانید
بهر حال چنانچه عصب غفلتا زیر کورت له شده یا آنکه تماماً بریده شود دفعة بیمار
دردی حس میکند که بگردن و فك اسفل کشیده میشود و بعداً نیز بیه-ار تامدتی مزه
فلزی و تلخی مخصوصی در دهان خود حس میکند این تلخی مخصوص برای آنست
که در اثر قطع کورد دو تمپان حس ذائقه در قسمت جلوی زبان در یکطرف از بین
رفته و لذامزه تلخی که در عقب زبان حس میشود تشدید یافته است - بدیهی است که
با وجود اینکه قطع کورد دو تمپان اختلال مهمی در بدن تولید نمیکند معینا بعلمت
همین بدمزگی دهان بایستی حتی المقدور از قطع آن خودداری کرده و آنرا سالم
نگاهداشت .

نتایج عمل متحرك استخوان رکابی :

در باره نتایج کلی این عمل هنوز بطور تحقیق نمیتوان قضاوت کرد. عمل روزن
فقط چهار سالست که در عصر نوین شروع شده و تنها در یکی دو سال اخیر در آمریکا
و اروپا بحد کافی رایج شده و بنابراین نتایج فعلی را نمیتوان نتایج قطعی تصور نمود .
با وجود این بموجب احصائیه که روزن (۱) از ۲۱۱ بیمار عمل شده خود در ماه آوریل ۱۹۵۵
منتشر کرده بیمارانی را که در دو سال و نیم قبل عمل کرده و عملشان باموفقیت توأم بوده اند
هنوز از نعمت شنوایی بهره مند میباشند بموجب احصائیه دیگری که در ماه مه ۱۹۵۵
بتوسط آلان شیر (۲) در نیویورک منتشر شده است از ۵ بیماری که بتوسط او عمل شده اند
در ۳۱ نفر آنها که عمل متحرك ساختن استخوان رکابی باموفقیت انجام یافته بتفاوت از
شش ماه تا ده ماه هنوز شنوایی آنها باقیست. در ۱۹ نفر دیگر بعلمت شکستن کنارهای
استخوان رکابی یا بعلمت تحجرو فیکساسیون (۳) پرده پنجره مدور (۴) و یا علل دیگری
نتیجه عمل باعدم موفقیت مواجه شده است .

در چند بیمار که تا کنون بتوسط خود اینجانب بامتد روزن و مودیفیکاسیون شکاف

۱- Rosen

۲- Alan Scheer

۳- Fixation

۴- Round window

عمل بامتد شیر (۱) انجام یافته نتایج تا کنون رضایتبخش بوده و افتخار این را داشته‌ام که این بیماران برای اولین مرتبه در ایران بتوسط اینجانب عمل وازشنوائی بهره‌مند شده‌اند و مخصوصاً بطوریکه بعضی از همکاران محترم بهنگام عمل اینجانب شاهد بوده‌اند شعف و ذوق زدگی دراماتیک این بیماران در همان روی تخت عمل بحدیست که در زندگی آنان يك خاطره فراموش نشدنی است .

در خاتمه میل دارم قبل از انجام این سخنرانی ببعضی از سوالات همکاران محترم راجع باین عمل که مسلماً از ذهن آنان گذشته و تعیین ارزش (۲) نتایج این عمل بدانها بستگی دارد تا حدودی که اطلاعات امروزه ما اجازه میدهد جواب دهم :

اول - آیا ممکنست که کف استخوان رکابی که در پنجره بیضوی گوش

آنکیلوزه شده کاملاً آزاد شود؟

جواب این سؤال بطور کلی مثبت است و چنانچه بادقت کامل فشار ثابتی بگردن

استخوان رکابی وارد شود دفعة آنکیلوز شکسته شده و بیمار در همان روی تخت عمل شنوائی از دست رفته خود را باز مییابد .

علل عدم موفقیت اکثراً شکستگی کنارهای استخوان رکابی است که در آن

صورت کف استخوان بهمان حال تحجر در پنجره بیضوی باقی خواهد ماند گاهی

نیز درجه تحجر بقدری شدید است که اصولاً بدون تولید عوارض نامطلوبی نمیتوان

باموفقیت تحجر را در هم شکست .

دوم - اگر بشود کف متحجر شده استخوان رکابی را با موفقیت متحرک

نمود در اینصورت آیا ممکنست مجدداً بیمار بشنود و تاچه حدود؟

برای جواب دادن بچنین سؤالی بایستی احصائیه دقیقی که اساس آن امتحان

کامل بیماران بوسائل اودیومتریك با صداهای خالص (۳) و متد تکلم (۴) و همچنین

امتحان فولر (۵) جهت تشخیص افتراقی کری گوش متوسط و گوش داخلی باشند تهیه نموده

۱ - Scheer ۲ - Evaluation ۳ - Pure tone audiometry

۴ - Speech reception threshold audiometry

۵ - Fowler recruitment test

و سپس قضاوت نمود در احصائیه که روزن در جواب این سؤال تا کنون تهیه کرده نتایج آن رضایتبخش بوده است.

سوم - آیا ممکنست شنوائی که بوسیله این عمل مجدداً برقرار شده برای همیشه باقی بماند؟

جواب این سؤال را فقط طول زمان و معاینات مجدد و امتحانات اودیولوژیک بیماران در آتیه خواهند داد ولی تا این تاریخ در یک احصائیه که روزن در باره ۲۰۶ بیمار خود منتشر کرده در نزد ۶۱ نفر که از دو سال و نیم قبل باینطرف عمل شده و تحرك استخوان رکابی آنها با موفقیت توأم بوده و بمقدار ۳۵ دسیبل و یا بیشتر شنوائی دارند نتایج آن بقرار ذیلست:

در مدت کمتر از سه ماه ۱۲ نفر - از سه تا شش ماه ۲۴ نفر - از شش تا دوازده ماه ۱۴ نفر - از یک تا دو سال ۹ نفر و از دو سال بیابا ۲ نفر. کلیه این بیماران تا کنون از نعمت شنوائی بازیافته بمقدار ۳۵ دسیبل و یا بیشتر متنعمند.

چهارم - آیا این عمل ممکنست کری بیماران را بیشتر و یا بدتر نماید؟
بموجب راپرتیهای که تا کنون واصل شده در هیچیک از موارد تا کنون دیده نشده که کورب شنوائی این بیماران بعد از عمل بیشتر از ده دسیبل پائین تر از کورب قبل از عمل آنها باشد.

پنجم - اندیکاسیو نهایی عمل روزن چه میباشند؟
در حال حاضر میتوان گفت که کلیه بیماران که مبتلا بکری تدریجی دستگاہ انتقال صوت بوده و امتحانات فیزیکی و ادیولوژیکی آنها دلالت بر تحجر کف استخوان رکابی در پنجره بیضوی در اثر اتواسکلروز را نماید قابل عمل روزن میباشند.

باضافه بیمارانیکه کری آنها کمتر از ۳۰ دسیبل میباشد چون مقدار این کری معتنا به نبوده و بیماری زیاد پیشرفت نکرده که ایجاب عمل فنستریشن را نماید و یا در بیمارانیکه قبلاً در آنها عمل فنستریشن انجام شده و نتیجه نگرفته اند و یا آنکه پنجره مصنوعی لایرنت آنها مجدداً بسته شده است ممکنست با این متد معالجه شوند.

ششم- عمل روزن را با عمل فنستریشن امپرت (۱) چگونگی می شود مقایسه کرد؟

عمل تحريك استخوان رکابی عملی است ساده، کوتاه ولی در عین حال فوق العاده دقیق (۲): شوك عمل بهیچوجه ندارد سرگیجه و استفراغ در آن نیست و هیچگونه موتیلاسیون (۳) برای بیمار در بر ندارد و همان روز عمل بیمار ممکنست غذای معمولی خود را خورده و روز دوم و یا سوم از بیمارستان مرخص شود. در صورتیکه از تمام نظریات فوق عمل فنستریشن عملی است مشکلتر، طولانی تر، دارای موتیلاسیون و خطر (۵) زیاد تر و دوره نقاهت آن نیز طولانی تر.

با وجود این بهیچوجه نمیتوان ادعا کرد که این عمل بطور کلی جانانشین فنستریشن شده و آنرا بکلی مطرود کرده است.

بدیهی است که در شرایط متساوی این عمل رجحان و مزیت زیادی نسبت به فنستریشن دارد ولی چنانچه محدودیتهای این عمل از قبیل تنگی زیاد و انحنای فوق العاده مجرای خارجی گوش و همچنین مواردی را در نظر بگیریم که این عمل باعث شکستگی کنارهای استخوان رکابی (۶) یا علل دیگر با عدم موفقیت مواجه شده است، آنوقت ارزش تکمیلی عمل فنستریشن بخوبی واضح میشود.

برعکس در مواردیکه بعلل مختلف عمل فنستریشن کمکی بیمار نکرده ملاحظه میشود که این عمل تاچه اندازه مفید بنظر میرسد. بنابراین باید نتیجه گرفت که هیچیک از اعمال فوق ناسخ عمل دیگر نبوده بلکه در موارد مختلف این دو عمل مکمل و کمک یکدیگر میباشند.

۳۶۹ خیابان رازی (بالای چهارراه بهرامی) - تهران .