

# يك مورد بیماری روزه همراه با جسم خارجی داخل قلب

نگارش

دکتر مسیح جاوه

و

دکتر نعمه الله کرامتی

دانشیار بیماریهای درونی دانشکده

دانشیار رادیولوژی دانشکده

پزشکی اصفهان

پزشکی اصفهان

هاشم ف - طفل هفت ساله اهل لارستان شیراز در تاریخ ۳۴/۹/۱۴ بعادت ناراحتی های قلبی (در چند سال اخیر) و تنگ نفس های متناوبی که ظاهر نموده است توسط مادر طفل بمحکمه اینجانب مراجعه و تحت معاینه قرار میگردد .  
شرح حال بیمار بقرار زیر است :

در سابقه خانوادگی طفل بیماری مادرزادی واضحی وجود ندارد . ولی در پرسش از مادر طفل این خصوصیات کشف میشود : قبل از طفل بیمار دو فرزند دیگر وجود داشته که اولی در چند ماهگی بایک ورم عمومی فوت کرده است و دومی که هنگام تولد بسیار ضعیف و وزنش کمتر از طبیعی بوده در دو ماهگی تلف شده است . بعلاوه يك سقط جنین نیز در این دوره وجود داشته است . پس از این طفل مادر بیمار دو فرزند دیگر پیدا کرده که فعلا سالمند .

پدر و مادر کودک خویشاوندی نزدیک دارند (پسر عم و دختر عموم میباشند) و این روش ازدواج در چند نسل گذشته آنها معمول بوده است .

سابقه بیماریهای مقاربتی در خانواده طفل وجود ندارد .

سابقه شخصی - دوران جنینی طفل نامبرده بگفته مادرش طبیعی بوده و هنگام تولد ظاهراً هیچگونه نقصی مشاهده نگردیده است و بخصوص نشانه که دلیل بر غیر عادی بودن طفل باشد توسط اطرافیان ملاحظه نشده است .

رشد طفل تا سن دو سال طبیعی و نشستن - راه رفتن و بسخن آمدن او عادی بوده است . در دو سالگی ، مادر متوجه میشود که کودک در حال سجده روی بالش

بخواب میرود ولی برای این طرز خوابیدن اهمیت زیادی قائل نشده است .  
تا سه سالگی نیز طفل ظاهراً سالم مینموده بازی میکرد و شاد و بشاش  
بوده است .

در این دوره روزی طفل پس از خوردن غذا از درد دل شکایت میکند و برای  
چند لحظه دست و پای او سرد میشود بلافاصله پس از این حالت مبتلا به تب میشود  
بیست و چهار ساعت بعد از بروز تب او را برای معالجه نزد پزشک میبرند و تحت درمان  
قرار میگیرد .

هنگام معاینه طفل در همین دوره پزشک متوجه میشود که در ناحیه جلوی قلب  
روی سینه يك لکه آبی رنگی شبیه بخون مردگی و کمی برجسته وجود دارد  
ولی برای این برجستگی اهمیت زیادی قائل نشده است و برای تب مجهول طفل را  
تحت درمان قرار میدهد .

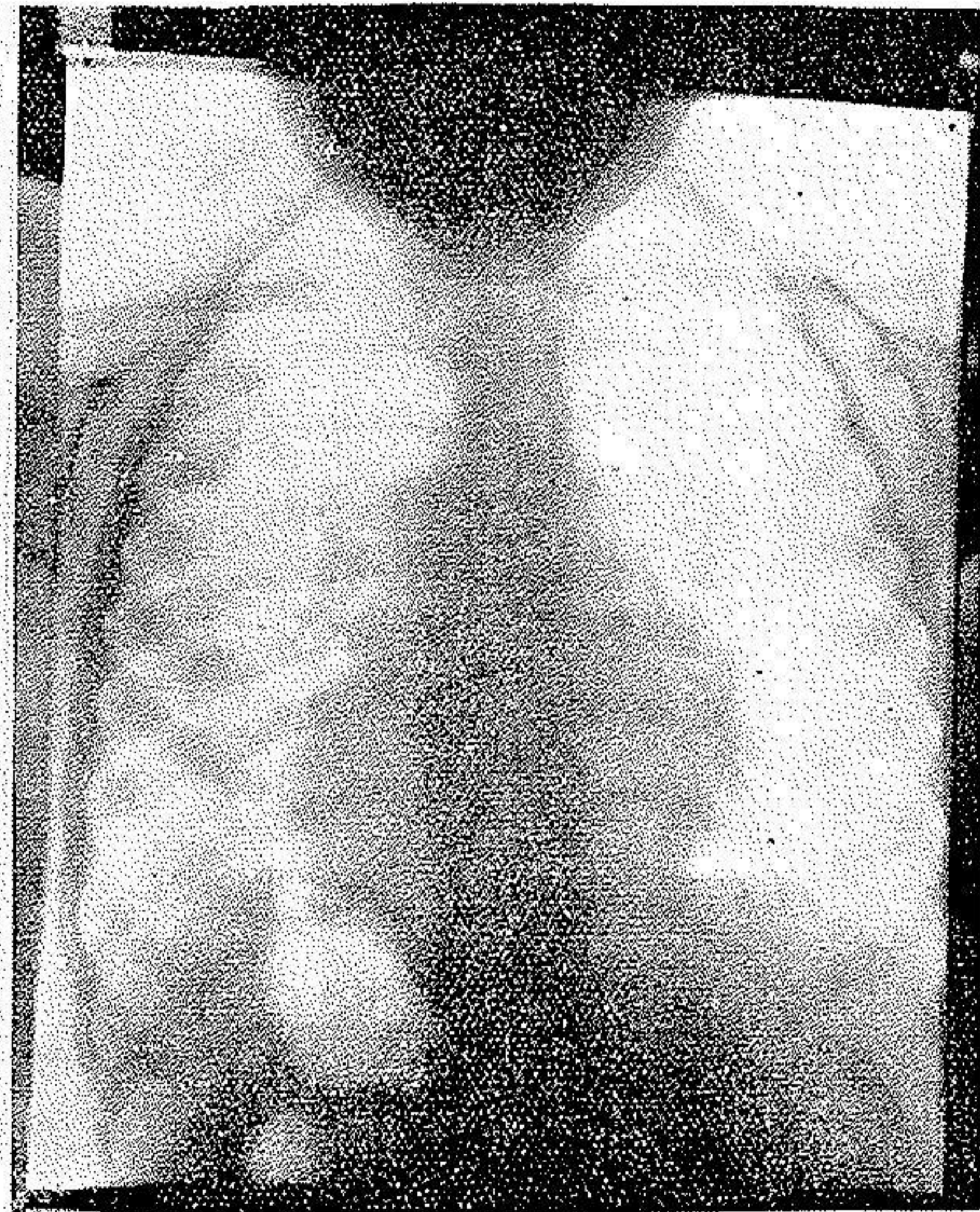
يك هفته پس از این حادثه صورت - سینه و پاهای بیمار متورم میشود ولی ورم  
در دستها وجود نداشته است این ورم مدت سه ماه ادامه مییابد و ضمناً ناراحتیهای قلبی  
بیمار جلب توجه اطرافیان را میکند و حتی بگفته مادر صدای قلب طفل را  
میشنیده است .

در این مدت بتدریج استخوان جلوی سینه (استرنوم) تغییر شکل پیدا میکند و  
کمانی میشود . چون حالت بیمار باعث نگرانی خانواده اش میگردد او را برای درمان  
ببیمارستان مرسلین شیراز معرفی مینمایند و در آن بیمارستان بستری میشود . پس از يك  
هفته رژیم بی نمک و معالجه ورمها مرتفع شده از بیمارستان خارج میگردد .

از آن تاریخ تا امروز که قریب چهار سالست حال عمومی طفل رضایت بخش  
بوده فقط در این دوره گاه گاهی ناراحتیهای قلبی برای طفل پیش آمده و مخصوصاً  
تنگ نفسهای شبانه که باعث کبودی رنگ میشده قابل توجه است : این تنگ نفس  
گاهی بعدی شدید بوده که طفل قادر بتکلم نبوده است . در يك سال اخیر تنگ  
نفسها دوران کوتاه تری داشته و در سالهای اخیر چندین مرتبه طفل مبتلا به رعاف  
گردیده است .

## معاینه بیمار :

در مشاهده طفل لاغر اندام و دارای سری بزرگ است رنگ چهره او طبیعی و بنظر باهوش و آرام می آید. در سینه تغییر شکل واضحی جلب توجه میکند که مربوط بکمائی شدن عظم قفس می باشد. این استخوان از وسط برجسته شده و برآمدگی بزرگی در قسمت وسط سینه بوجود آورده است. دنده ها نیز به تبعیت از استرنوم در محل اتصال غضروفها تغییر شکل و جهت داده اند .



شکل ۱ - روبرو - (قدامی - خلفی)

در ناحیه اپیگاستر هنگام سیستول عقب کشیدگی و در دیاستول برجستگی

مشاهده میشود .

در فضای پنجم و ششم دنده چپ نیز این برجستگی مشهود است و تا خط جلوی

زیر بغل ادامه مییابد .

کاروتیدها ضربانهای هم زمان سیستول دارند که در طرف چپ نمایان تر است .

پاها و دستها لاغر و شکم نسبتاً بزرگ است - ورم در پاها وجود ندارد

يك فتق مغبنی بزرگی مشتمل در طرف راست دیده میشود .  
انگشت دوم هر دو پای بیمار برخلاف طبیعی از انگشتان سوم و چهارم و پنجم  
کوتاه تر است .

در لمس - در ناحیه جلوی قلب و مخصوصاً در ناحیه که استرنوم برجستگی پیدا  
کرده است و بخصوص در قسمت بالای آن يك ارتعاش شدید تریل (۱) حس میشود .  
این ارتعاش همزمان سیستول بوده و تا نقاط دور مخصوصاً به چپ و راست و بطور  
خفیف تر تا ناحیه ترقوه و رأس قلب حس میشود .

شوک رأس در محل اصلی خود حس نشده و فقط هنگام خوابیدن بیمار بپهلوی  
چپ در فضای ششم بدست میرسد .

در ناحیه اپیگاستر نیز هنگام لمس شوک خفیفی که از تریل متمایز است  
حس میشود .

در لمس گردن تریل واضحی حس نمیشود .

در لمس شکم طحال و کبد طبیعی هستند .

دردق - ماتیتة قلب در جهت عرضی بزرگ شده و مخصوصاً در طرف راست  
این ماتیتة بیشتر افزایش یافته است .

در سمع - در قسمت وسط در همان ناحیه که ارتعاش وجود دارد يك سوفل سیتوليك  
بسیار شدید شنیده میشود . حداً عالی این سوفل در سومین فضای دنده چپ میباشد و  
تقریباً بهمان شدت در طرف راست استرنوم نیز شنیده میشود .

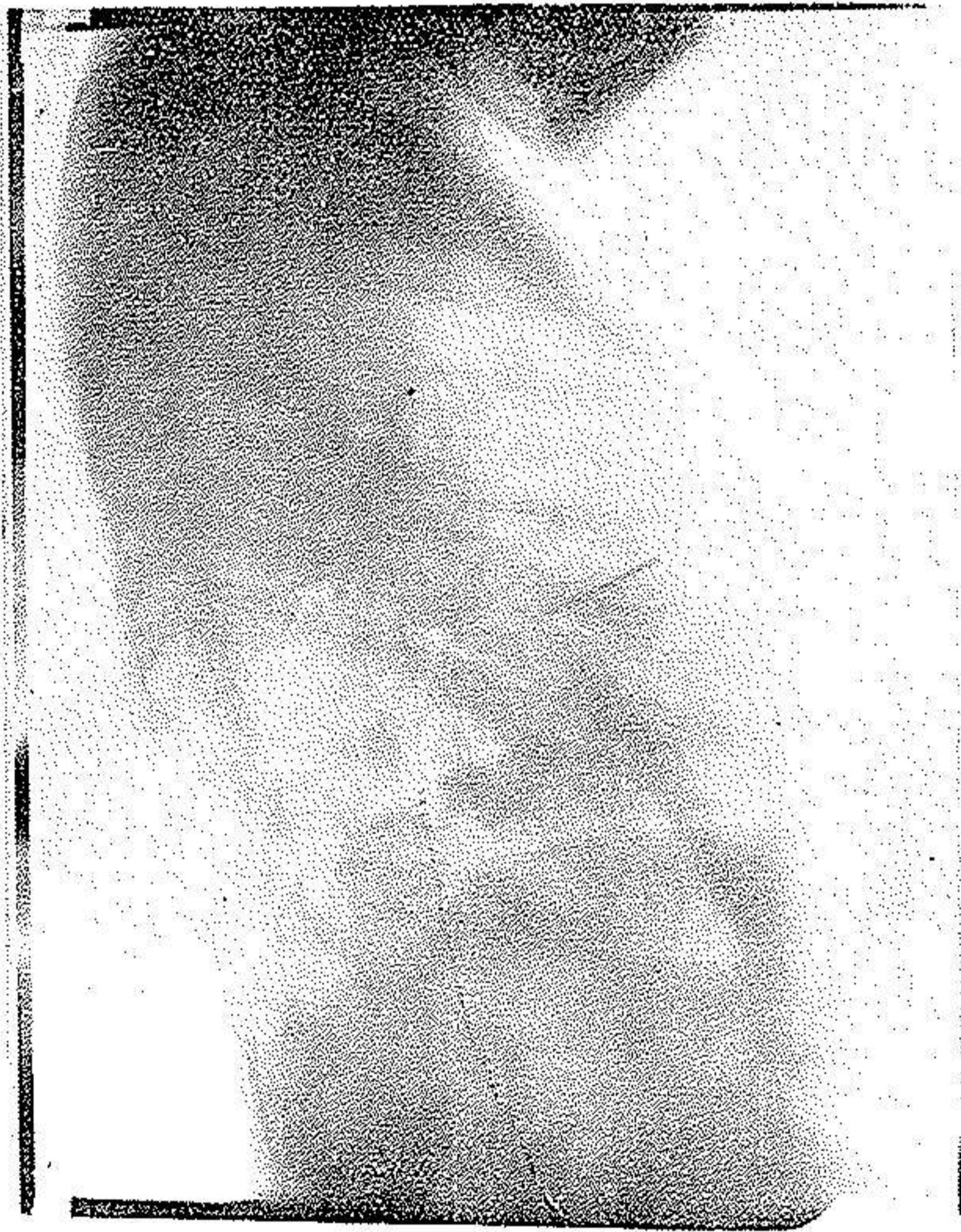انتشار این سوفل در تمام جهات است: در بالا تا ترقوه و در گهای گردن ادامه دارد  
در پائین تا رأس قلب و در پشت نیز این سوفل در کنار چپ ستون فقرات بگوش میرسد .  
در رأس قلب صدای اول شنیده میشود در کانون ائورت بزحمت میتواند صدای

دوم را یافت و در کانون شریان ریوی يك سوفل دیاستوليك میتواند شنید . این سوفل  
دیاستوليك در ناحیه دومین و سومین فضای دنده چپ شنیده میشود . شدت آن کم و

بیشتر نوع سوفله‌های عملی قلب است. در کانوئهای دیگر بعلمت سوفل شدید سیستولیک وسط قلب صدای دیگری بگوش نمیرسد.

نبض در حدود ۸۴ قرعه در دقیقه - فشار خون شریانی در بازوی چپ و راست  $\frac{۸}{۴}$  حرارت بیمار در زیر زبان  $\frac{۳۶}{۵}$  درجه سانتیگراد - تنفس ۲۳ - زمان جریان ۱۶ ثانیه است.

در امتحان عصبی رفلکس رآول جواب نمیدهد.



شکل ۲ - نیمرخ چپ

آزمایش ادرار: آلبومین - قند - صفر او اورو بیلین دیده نشد. در ته نشین ادرار لوکوسیت و گلبول قرمز و سایر عناصر غیر طبیعی وجود ندارد.

در آزمایش خون: سرعت سدیمانتاسیون در ساعت اول سه میلیمتر - مقدار هموگلوبین ۷۰ درصد و بر حسب گرم  $\frac{۱۱}{۲}$  گرم درصد - واسرمن منفی.

تعداد گلبولهای سفید ۷۶۰۰ گلبولهای قرمز ۳۵۲۰۰۰۰

فرمول: پولی نو کثر نو تروفیل باتونه ۳ درصد

پولی سگمانته « ۵۱

اوزینوفیل « ۳

لنفوسیت « ۳۵

مونوسیت « ۸

الکترو کاردیو گرافی: ریتم منظم ۸۵ در دقیقه - هیپرتروفی قلب با تقدم بطن راست در الکترو کاردیو گرافی گزارش داده شده است.

امتیحانات پرتوشناسی: پرتو بینی و پرتو نگاری

الف - از روبرو - شکل و حجم قلب و عروق تغییر کرده است:

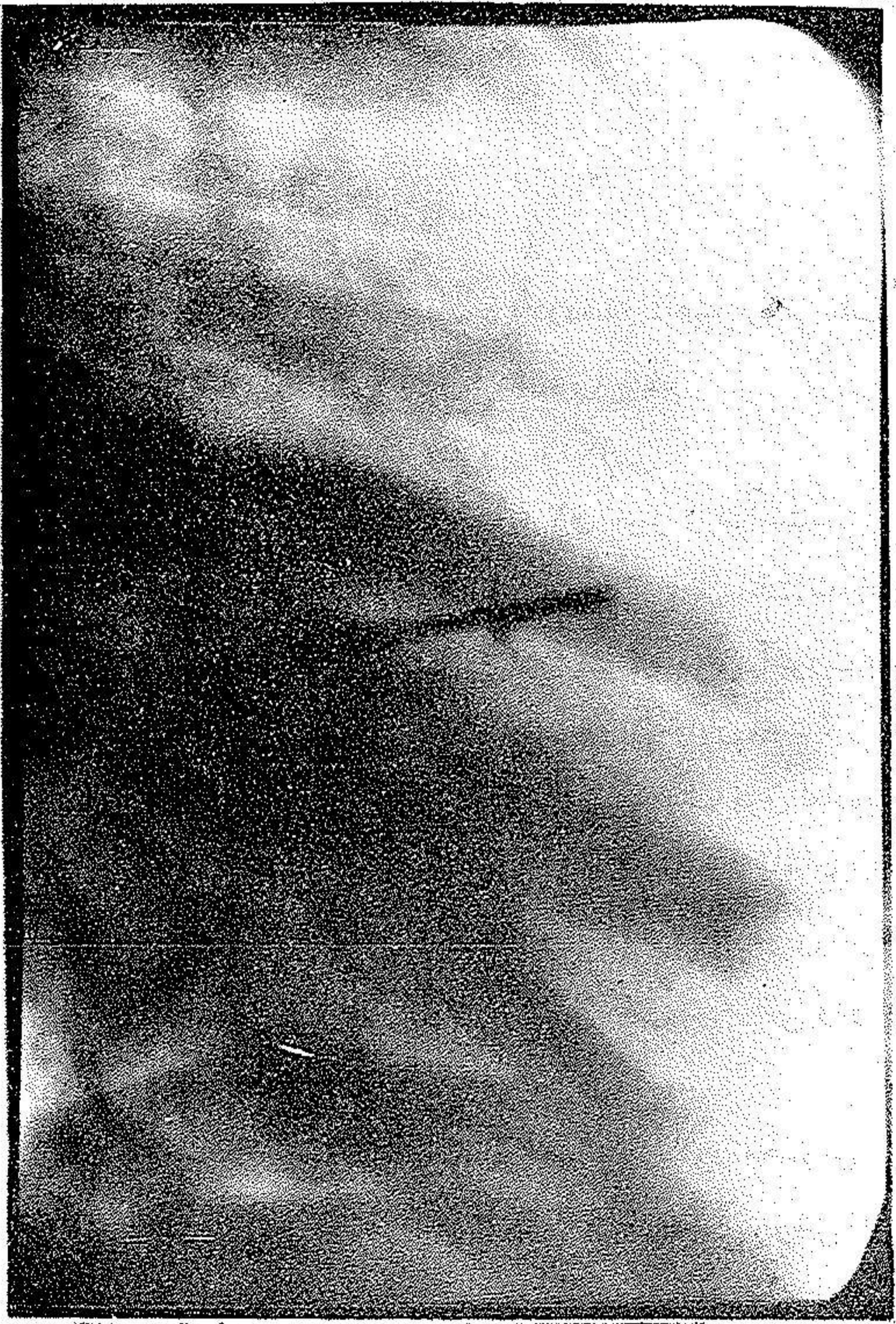
۱- در طرف چپ - قوس وسطی برجسته و دارای ضربانات تند بادامنه زیادتر از طبیعی است. قوس بطن چپ تغییر زیادی نشان نمیدهد. قوس آئورت بخوبی نمایان نیست ولی امتداد آئورت صدري در طرف چپ بخوبی نمایان است.

۲- در طرف راست - قوس تحتانی با قوس دهلیز راست فوق العاده برجسته است. علاوه بر تغییر شکل و حجم قلب جسم کدر باریک سوزن مانندی بطول چهار سانتیمتر و عرض يك میلیمتر تقریباً در وسط سایه قلب و نزدیک بقوس شریانهای ریوی مشاهده میشود در این وضعیت (روبرو) جهت این کنورت عرضی و دو انتهای آن بخصوص طرف چپ دارای حرکات ارتعاشی سریعی است.

ب - نیمرخ چپ. فضای روشن عقب استر نوم بطور محسوس کوچک شده است (بر اثر بزرگ شدن ناحیه انفوندیولر بطن راست) فضای روشن خلفی قلب کمی کوچکتر از طبیعی است (بر اثر افزایش خفیف حجم دهلیز چپ).

در این وضعیت جسم کدر تقریباً از دو سانتیمتری عقب استر نوم شروع شده و بطرف عقب و پائین متمایل است. طول آن تقریباً چهار سانتیمتر و انتهای خلفی آن دارای ارتعاشات سریعی میباشد. انتهای قدامی آن کمتر متحرک است.

در قسمت وسط جسم خارجی کدورتی شبیه به اپرون (۱) وجود دارد که در جهات مختلف از آن مجزا نمیشود.



شکل ۳ - نیمرخ راست

ج- در نیمرخ راست جهت کدورت فوق متوجه بطرف پائین و عقب و تقریباً

۱ - épéron

بهمان فاصله از سطح خلفی استرنوم قرار گرفته است .

همانطوریکه ذکر شد کدورت سوزنی شکل فوق در تمام جهات با سایه قلب منطبق بوده و از نظر موقعیت میتوان آن را در ناحیه انفوندیبولر بطن راست و یادر جدار بین دو بطن دانست .

از طرف دیگر ارتعاش شدید انتهای چپ و خلفی این کدورت و ثابت بودن نسبی انتهای راست و جلو میرساند که کدورت فوق الذکر در طرف چپ و عقب آزاد بوده و احتمالاً ارتعاشات شدید این قسمت مربوط به خورد آن با جریان خون و انقباضات عضله قلب باشد. بعلاوه تصویر ابرون مانند را میتوان مربوط به محل خروج جسم کدر از عضله قلب و دخول آن در یکی از حفره ها و پیدایش زنگ زدگی در اطراف آن محل دانست .

گذشته از کدورت سوزنی شکل فوق الذکر بلافاصله در زیر جدار قدامی قفسه صدري و در يك سانتیمتر و نیمی قسمت تحتانی استرنوم (قسمت مرئی) جسم کدر کوچک دیگری که دارای تیرگی فلزی است مشاهده میشود و میتوان احتمالاً آنرا مربوط به محل دخول و مسیر جسم خارجی سوزنی شکل در قلب دانست (۱)

### بحث درباره بیمار

چنانچه در شرح حال بیمار مشاهده میشود دو موضوع مختلف باید مورد بحث قرار گیرد. اول تشخیص بیماری - علت پیدایش و زمان ظهور آن - دوم تشخیص جسم خارجی - جنس آن - محل قرار گرفتن و نحوه ورود آن جسم در قلب .

اول تشخیص بیماری قلب - تشخیص با نشانه های مثبت زیر داده میشود .

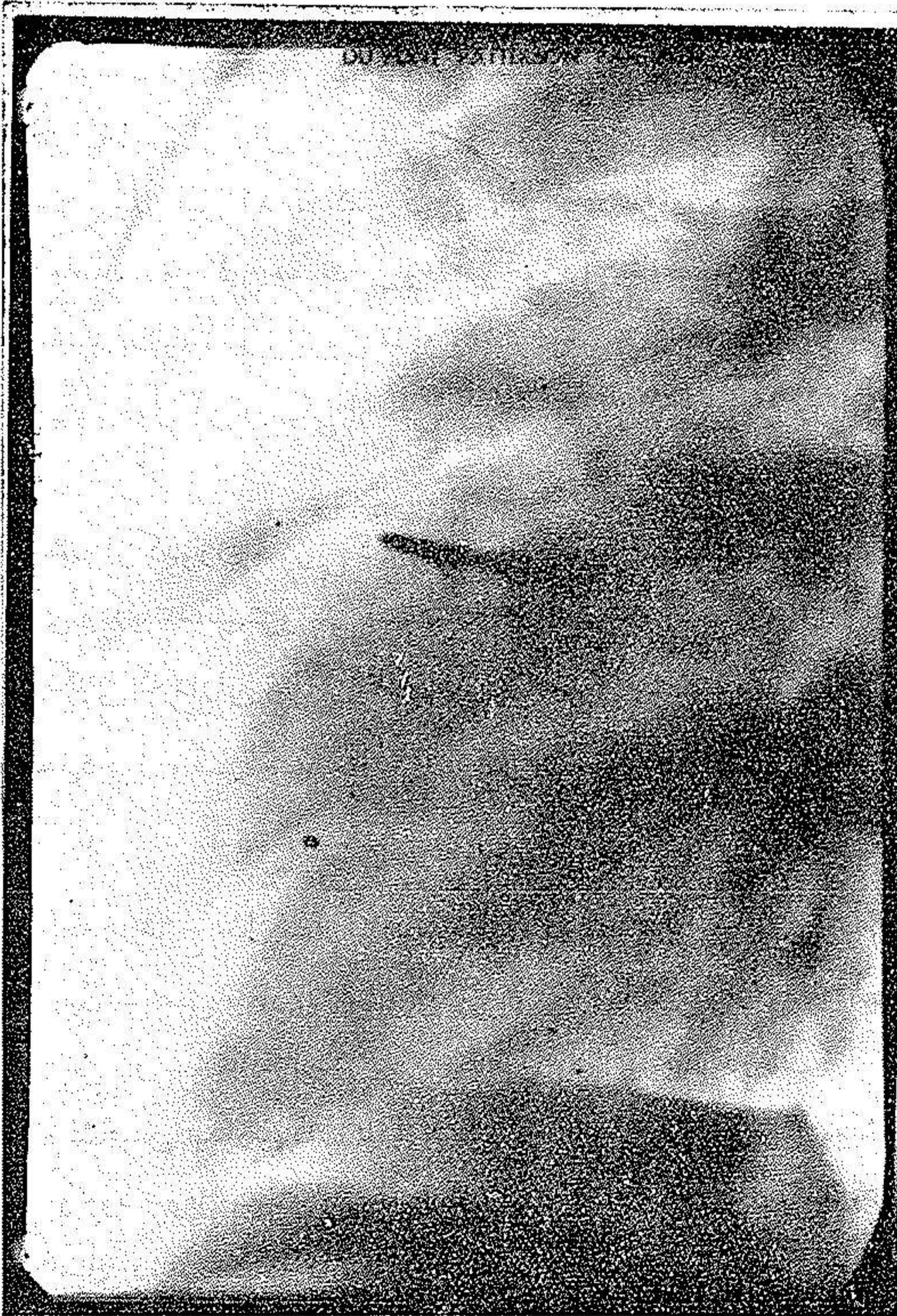
۱- وجود سوفل سیستولیک بسیار شدید در ناحیه وسط قلب با حد اعلاي صدا در سومین فضای دنده چپ که در تمام جهات منتشر میشود و مخصوصاً بطرف راست سینه میرود .

(۱) از آقای فاروقی دانشجوی سال چهارم آموزشگاه عالی بهداری که در تنظیم

شرح حال این بیمار زحماتی متحمل شده اند تشکر مینمائیم .



- ۲- ارتعاش سیستمولیک تریبل (۱) واضح در همان محدوده انتشار سوفل .  
 ۳- سوفل دیاستولیک خفیف در کانون شریان ریوی با انتشار کم .



شکل ۴- خلفی قدامی

۴- بزرگ شدن قلب مخصوصاً در طرف راست و برجستگی شدید شریان

ریوی در طرف چپ (در پر توشناسی)

۵- تقدم بطن راست روی الکترو کاردیو گرام .

بانشانه های فوق تشخیص بیماری روزه (۱) داده میشود که در آن جریان خون از بطن چپ بطن راست توسط يك مجرای نسبتاً وسیع برقرار میگردد (سوفل سیستمولیک نتیجه این وضعیت است). در نتیجه این وضعیت فشار داخل بطن راست و بالنتیجه شریان ریوی زیاد بوده و باعث اتساع بطن راست و شریان ریوی شده است. (اتساع شریان ریوی و بطن راست سوفل دیاستولیک را بوجود آورده است). ضمناً چون جریان خون در جهت قلب چپ بر است میباید سیانوز وجود ندارد .

این بیماری چنانچه میدانیم يك بیماری مادرزادی قلب و نوع ساده آن میباشد که علت آن بنحوی معلوم نیست تصور نمیرود که وجود جسم خارجی باعث بوجود آمدن مجرای بین دو بطن بوده باشد .

تشخیصهای مهمی را که باید در باره این بیمار در نظر گرفت و دلایل رد آنها را در زیر از نظر میگذرانیم .

الف - چهار پایه فالو (۲)

این بیماری در نتیجه اجتماع ضایعات زیر بوجود میآید :

باز بودن مجرای بین دو بطن - ضیق شریان ریوی - انحراف آئورت بر است اتساع و هیپر تروفی بطن راست. علائم آن در غالب موارد سیانوز - سوفل سیستمولیک که عموماً خفیف تر از سوفل بیماری روزه میباشد و در کانون شریان ریوی نیز آن سوفل سیستمولیک شنیده میشود در رادیولوژی سایه مخصوصی که کنار چپ قلب را معروضه انحراف آئورت را بطرف راست نشان میدهد و وجود دارد و بنا بر این خصوصیات بالینی و رادیولوژی آن با بیمار ما مطابقت نمیکند .

ب- مجموعه ایزن منژر (۲)

که با ضایعات اولیه : باز بودن جدار بین دو بطن - انحراف آئورت بر است و

ریوی در طرف چپ (در پر توشناسی)

۵- تقدم بطن راست روی الکترو کاردیو گرام .

بانشانه های فوق تشخیص بیماری روزه (۱) داده میشود که در آن جریان خون از بطن چپ بطن راست توسط يك مجرای نسبتاً وسیع برقرار میگردد (سوفل سیستمولیک نتیجه این وضعیت است). در نتیجه این وضعیت فشار داخل بطن راست و بالنتیجه شریان ریوی زیاد بوده و باعث اتساع بطن راست و شریان ریوی شده است. (اتساع شریان ریوی و بطن راست سوفل دیاستولیک را بوجود آورده است). ضمناً چون جریان خون در جهت قلب چپ بر است میباید سیانوز وجود ندارد .

این بیماری چنانچه میدانیم يك بیماری مادرزادی قلب و نوع ساده آن میباشد که علت آن بنحوی معلوم نیست تصور نمیرود که وجود جسم خارجی باعث بوجود آمدن مجرای بین دو بطن بوده باشد .

تشخیصهای مهمی را که باید در باره این بیمار در نظر گرفت و دلایل رد آنها را در زیر از نظر میگذرانیم .

الف - چهار پایه فالو (۲)

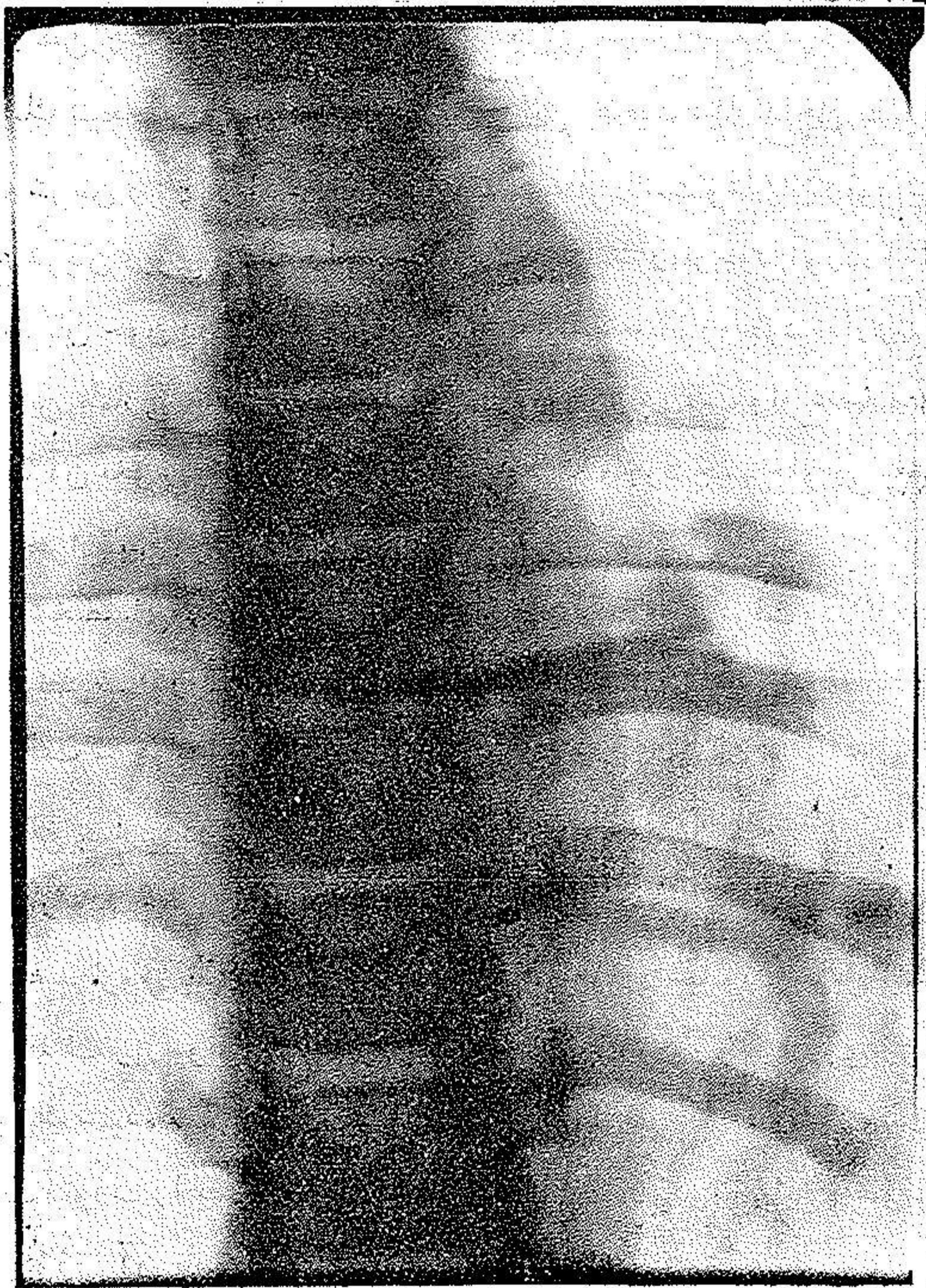
این بیماری در نتیجه اجتماع ضایعات زیر بوجود میآید :

باز بودن مجرای بین دو بطن - ضیق شریان ریوی - انحراف آئورت بر است اتساع و هیپر تروفی بطن راست. علائم آن در غالب موارد سیانوز - سوفل سیستمولیک که عموماً خفیف تر از سوفل بیماری روزه میباشد و در کانون شریان ریوی نیز آن سوفل سیستمولیک شنیده میشود در رادیولوژی سایه مخصوصی که کنار چپ قلب را معروضه انحراف آئورت را بطرف راست نشان میدهد و وجود دارد و بنا بر این خصوصیات بالینی و رادیولوژی آن با بیمار ما مطابقت نمیکند .

ب- مجموعه ایزن منژر (۲)

که با ضایعات اولیه : باز بودن جدار بین دو بطن - انحراف آئورت بر است و

هیپر تروفی بطن راست همراه هست. در این بیماری نیز که نادر است در عده زیادی از حالات سیانوز دیده میشود و سایه رادیولوژیکی همان انحراف آئورت بطرف راست



شکل ۵ - قدامی خلفی (بزرگ شده)

را نشان میدهد.

در بیماران نامبرده این علائم وجود ندارد.

## ج- باز بودن کانال شریانی (۱)

در این بیماری يك سو فل مخصوص دائمی یا دوزمانی نوع «تونلی» یا «آ نور بسمی» وجود دارد که محل اصلی آن دومین فضای دنده چپ و کنار استرنوم است و بیشتر بطرف بالا و رگهای گردن منتشر میشود و ممکن است در پشت هم شنیده شود. انتشار آن بطرف پائین کمتر است.

فشار خون باز و با ممکن است در دو طرف متفاوت باشد.

در صورتیکه خصوصیت سو فل و محل آن در بیمار ما با سو فل آ نور بسمی کانال شریانی تفاوت فاحش دارد.

د- تشخیصهای دیگر مانند نارسائی میترال با ضیق مستقل شریان ریوی بعلت محل مخصوص سو فل بیماری روزه و خصوصیات آن که تر مورد بحث قرار میگیرد.

## ۲- وجود جسم خارجی در قلب :

نوع جسم بعلت محل مخصوص جسم عایق و شکل آن تشخیص جسم خارجی در قلب مسلم است و هیچگونه شباهتی بیک دریچه یا جدار شریان آهکی شده و غیره را در قلب ندارد. آزادی يك طرف جسم که با جریان خون مرتعش است بیشتر دلیل این مدعی است.

این جسم از لحاظ شکل و اندازه و تیرگی سایه جسمی فلزی مانند سوزن بنظر میرسد.

محل آن - طبق مدارك رادیولوژی در ناحیه بطنهاست (ناحیه انفوندیپولار بطن راست) و ظاهراً بکطرف آن (طرف چپ) کاملاً آزاد است.

## راه ورود جسم خارجی در قلب :

در شرح حال بیمار چند موضوع جاب توجه میکنند :

۱- برو خوابیدن طفل در حال عادی.

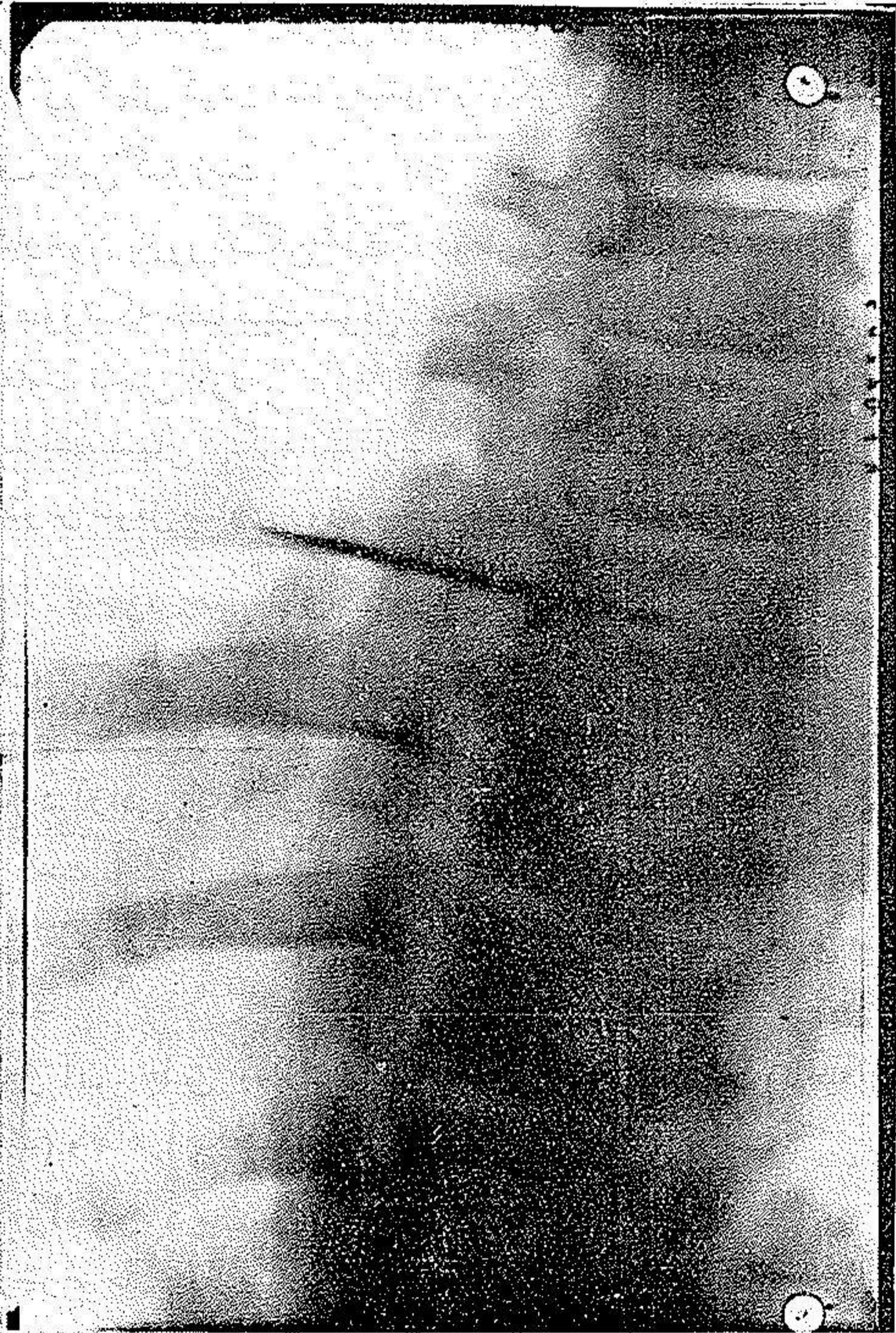
۲- دل درد شدید و حوادثیکه پس از خوردن غذا رخ داده است.

۳- نقطه کبودی که کسان بیمار ادعا میکنند پزشك هنگام معاینه آنرا در جلوی

سینه یافته است.

۴- وجود جسم کدر دیگری در زیر استخوان استرنوم نزدیک جدار قدامی

قسمت صدری .



شکل ۴- دروضع مورب قدامی چپ

دلایل يك و دو و چهار احتمال ورود سوزن را از جدار سينه در قلب میدهد. دليل دوم ورود سوزن را راه مری در قلب محتمل میسازد .

بنابر این بطور اختصار میتوان گفت بیمار ما که مبتلا بناخوشی روزه بوده است ابتدا این بیماری را بخوبی تحمل مینموده تا آنکه بر حسب تصادف سوزنی داخل قلب

اوشده است. از این تاریخ ببعده حوادث و اتفاقات نوع نارسائی قلب برای او ظاهر گردیده: ابتدا يك شوک خفیف (سرد شدن دستها) بعداً يك دور نارسائی قلب با ورم و تنگ نفس و پس از نجات از این اتفاقات یکدوره آرامش نسبی برقرار گردیده است که گاهی بعلت حملات نارسائی حاد قلب (بشکل تنگ نفسهای شبانه) این آرامش بهم میخورده است. ایندوره تقریباً سه سال ادامه یافته است.

کتب کلاسیک در مبحث جسم خارجی داخل قلب نیز این مراحل را کم و بیش متذکر شده اند. يك جسم خارجی با سرعت زیاد همراه با ضایعات خفیف ممکن است وارد قلب شده ابتدا يك شوک شدید یا خفیف بر حسب نوع جسم و ضایعات جدار قلب بوجود میآید که در بعضی موارد بیمار از آن نجات مییابد سپس ممکن است یکدوره آرامش بالنسبه طولانی مثلاً دو سال برقرار گردد بدون آنکه بیمار ناراحتی یا عارضه نشان دهد و بالاخره دوره عوارض و حوادث فرامیرسد.

#### « خلاصه »

بامشاهده چنین بیمار و وجود يك جسم خارجی در قلب مسلم مینمود و پیش بینی بیماری وخیم بود زیرا این جسم که با سرعت زیاد دائماً در قلب در حرکت است بالاخره آزاد شده و در محل دیگری يك آمبولی یا آسیب خطرناکی بوجود میآورد زیرا يك راه نجات برای بیمار متصور بود و آن توسط بعمل برای خروج جسم خارجی بود لذا این نظریه برای کسان بیمار تشریح گردید و چون خانواده بیمار از اهل فارس بودند عمل جراحی را در مرکز بهداشتی شیراز ترجیح دادند.

بیمار به بیمارستان نمازی معرفی گردید و طبق گزارش اولیه که از آن بیمارستان رسیده است وجود جسم خارجی را تأیید و تصمیم بعمل جراحی گرفته میشود.

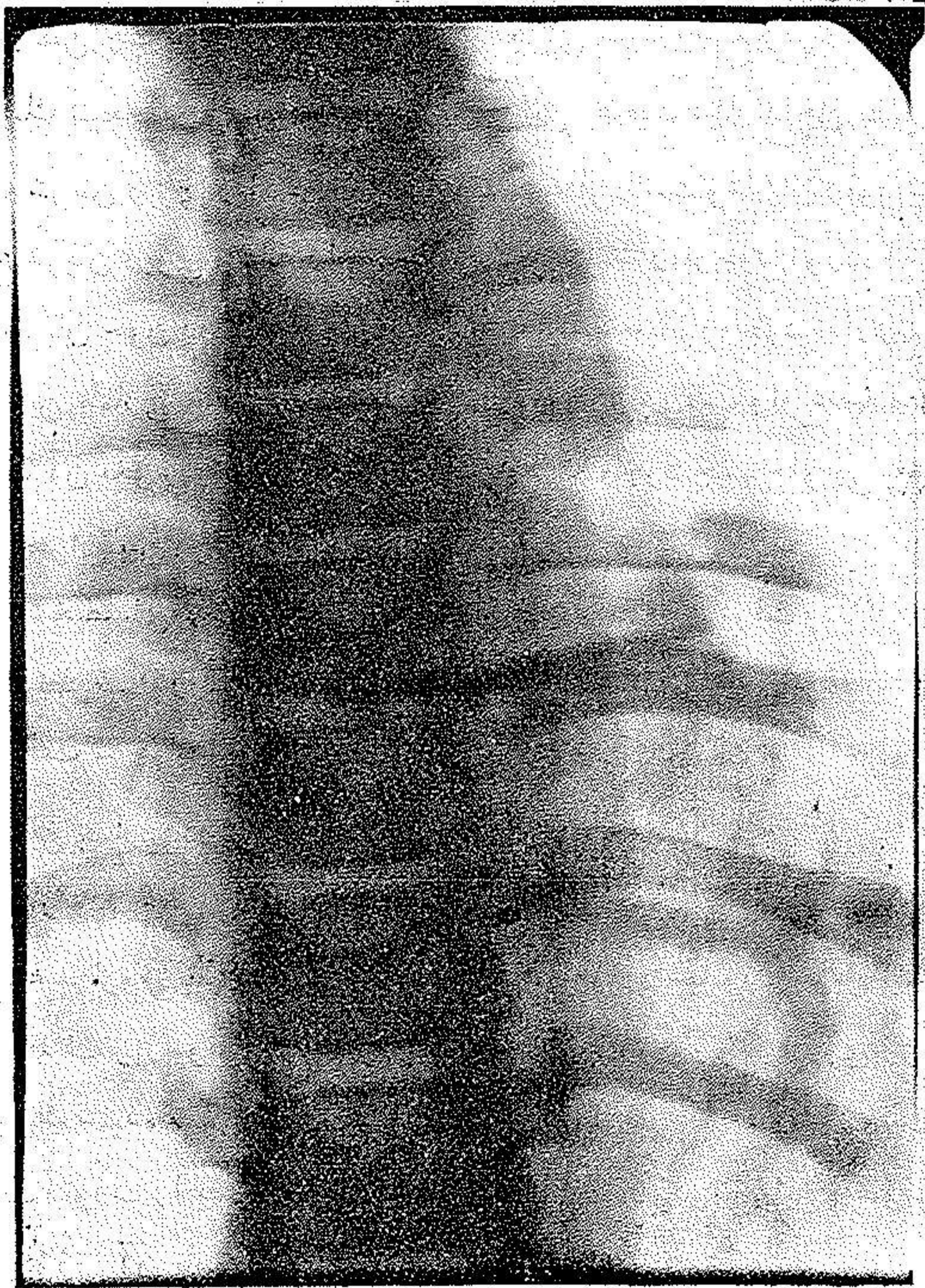
در تاریخ ۲۵ اسفند ۱۳۳۴ عمل جراحی انجام گردید ولی متأسفانه در حین عمل طفل فوت کرده است و تا کنون نظریه کتبی جراحان بیمارستان نمازی را در باره نحوه عمل - طرز بیهوشی و غیره دریافت نداشته ایم فقط اطلاعاتی که توسط یکی از دانشجویان پزشکی که با جراح بیمار تماس گرفته حاکی است که هنگام باز کردن

سینه در ناحیه دنده چهارم چپ قلب دچار فیبر یلاسیون شده و یکنوبت بر اثر ماساژ قلب بحرکت درآمده است سپس قلب را شکافته که از جهت سوزن و چگونگی آن مطلع گردند متأسفانه باز قلب بحالت فیبر یلاسیون درآمده و از کار میافتد. در ماساژ ثانوی سوزن از شکاف بطن چپ سردر آورده که آنرا خارج میسازند ولی قلب دیگر بکار نمیافتد. این جسم شباهت تامی بسوزن خیاطی داشته. قابل ارتجاع و بدون چشمه بوده و خوردگیهای زیادی پیدا نموده است.

در باز کردن قلب هنگام اتوپسی ثلث بالای سیتوم بامجرای متوسطی باز بوده و بطن راست و مخصوصاً شریان ریوی فوق العاده متسع بوده ولی ضیق یا ضایعه دیگری مخصوصاً انحراف آئورت بر است وجود نداشته است.



هیپر تروفی بطن راست همراه هست. در این بیماری نیز که نادر است در عده زیادی از حالات سیانوز دیده میشود و سایه رادیولوژیکی همان انحراف آئورت بطرف راست



شکل ۵ - قدامی خلفی (بزرگ شده)

را نشان میدهد.

در بیماران نامبرده این علائم وجود ندارد.

## ج- باز بودن کانال شریانی (۱)

در این بیماری يك سو فل مخصوص دائمی یا دوزمانی نوع «تونلی» یا «آ نور بسمی» وجود دارد که محل اصلی آن دومین فضای دنده چپ و کنار استرنوم است و بیشتر بطرف بالا و رگهای گردن منتشر میشود و ممکن است در پشت هم شنیده شود. انتشار آن بطرف پائین کمتر است.

فشار خون باز و با ممکن است در دو طرف متفاوت باشد.

در صورتیکه خصوصیت سو فل و محل آن در بیمار ما با سو فل آ نور بسمی کانال شریانی تفاوت فاحش دارد.

د- تشخیصهای دیگر مانند نارسائی میترال با ضیق مستقل شریان ریوی بعلت محل مخصوص سو فل بیماری روزه و خصوصیات آن که تر مورد بحث قرار میگیرد.

## ۲- وجود جسم خارجی در قلب :

نوع جسم بعلت محل مخصوص جسم عایق و شکل آن تشخیص جسم خارجی در قلب مسلم است و هیچگونه شباهتی بیک دریچه یا جدار شریان آهکی شده و غیره را در قلب ندارد. آزادی يك طرف جسم که با جریان خون مرتعش است بیشتر دلیل این مدعی است.

این جسم از لحاظ شکل و اندازه و تیرگی سایه جسمی فلزی مانند سوزن بنظر میرسد.

محل آن - طبق مدارك رادیولوژی در ناحیه بطنهاست (ناحیه انفوندیبولار بطن راست) و ظاهراً بکطرف آن (طرف چپ) کاملاً آزاد است.

## راه ورود جسم خارجی در قلب :

در شرح حال بیمار چند موضوع جاب توجه میکنند :

۱- برو خوابیدن طفل در حال عادی.

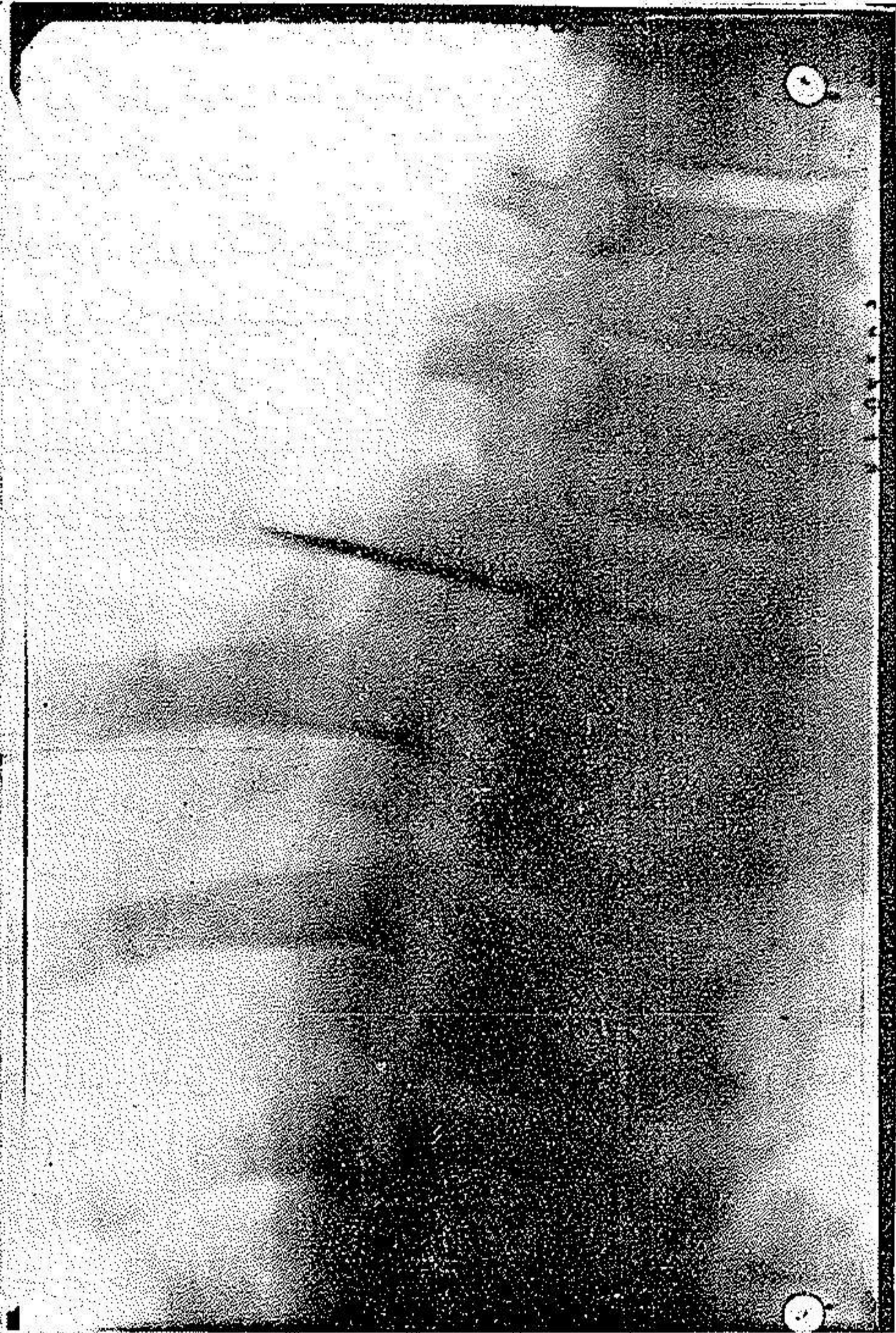
۲- دل درد شدید و حوادثیکه پس از خوردن غذا رخ داده است.

۳- نقطه کبودی که کسان بیمار ادعا میکنند پزشك هنگام معاینه آنرا در جلوی

سینه یافته است.

۴- وجود جسم کدر دیگری در زیر استخوان استرنوم نزدیک جدار قدامی

قسمت صدری .



شکل ۴- دروضع مورب قدامی چپ

دلایل يك و دو و چهار احتمال ورود سوزن را از جدار سينه در قلب میدهد. دليل دوم ورود سوزن را راه مری در قلب محتمل میسازد .

بنابر این بطور اختصار میتوان گفت بیمار ما که مبتلا بناخوشی روزه بوده است ابتدا این بیماری را بخوبی تحمل مینموده تا آنکه بر حسب تصادف سوزنی داخل قلب

اوشده است. از این تاریخ ببعده حوادث و اتفاقات نوع نارسائی قلب برای او ظاهر گردیده: ابتدا يك شوک خفیف (سرد شدن دستها) بعداً يك دور نارسائی قلب با ورم و تنگ نفس و پس از نجات از این اتفاقات یکدوره آرامش نسبی برقرار گردیده است که گاهگاهی بعلمت حملات نارسائی حاد قلب (بشکل تنگ نفسهای شبانه) این آرامش بهم میخورده است. ایندوره تقریباً سه سال ادامه یافته است.

کتاب کلاسیک در مبحث جسم خارجی داخل قلب نیز این مراحل را کم و بیش متذکر شده اند. يك جسم خارجی با سرعت زیاد همراه با ضایعات خفیف ممکن است وارد قلب شده ابتدا يك شوک شدید یا خفیف بر حسب نوع جسم و ضایعات جدار قلب بوجود میآید که در بعضی موارد بیمار از آن نجات مییابد سپس ممکن است یکدوره آرامش بالنسبه طولانی مثلاً دو سال برقرار گردد بدون آنکه بیمار ناراحتی یا عارضه نشان دهد و بالاخره دوره عوارض و حوادث فرامیرسد.

#### « خلاصه »

بامشاهده چنین بیمار و وجود يك جسم خارجی در قلب مسلم مینمود و پیش بینی بیماری وخیم بود زیرا این جسم که با سرعت زیاد دائماً در قلب در حرکت است بالاخره آزاد شده و در محل دیگری يك آمبولی یا آسیب خطرناکی بوجود میآورد زیرا يك راه نجات برای بیمار متصور بود و آن توسط بعمل برای خروج جسم خارجی بود لذا این نظریه برای کسان بیمار تشریح گردید و چون خانواده بیمار از اهل فارس بودند عمل جراحی را در مرکز بهداشتی شیراز ترجیح دادند.

بیمار به بیمارستان نمازی معرفی گردید و طبق گزارش اولیه که از آن بیمارستان رسیده است وجود جسم خارجی را تأیید و تصمیم بعمل جراحی گرفته میشود.

در تاریخ ۲۵ اسفند ۱۳۳۴ عمل جراحی انجام گردید ولی متأسفانه در حین عمل طفل فوت کرده است و تا کنون نظریه کتبی جراحان بیمارستان نمازی را در باره نحوه عمل - طرز بیهوشی و غیره دریافت نداشته ایم فقط اطلاعاتی که توسط یکی از دانشجویان پزشکی که با جراح بیمار تماس گرفته حاکی است که هنگام باز کردن

سینه در ناحیه دنده چهارم چپ قلب دچار فیبر یلاسیون شده و یکنوبت بر اثر ماساژ قلب بحرکت درآمده است سپس قلب را شکافته که از جهت سوزن و چگونگی آن مطلع گردند متأسفانه باز قلب بحالت فیبر یلاسیون درآمده و از کار میافتد. در ماساژ ثانوی سوزن از شکاف بطن چپ سردر آورده که آنرا خارج میسازند ولی قلب دیگر بکار نمیافتد. این جسم شباهت تامی بسوزن خیاطی داشته - قابل ارتجاع و بدون چشمه بوده و خوردگیهای زیادی پیدا نموده است .

در باز کردن قلب هنگام اتوپسی ثلث بالای سیتوم بامجرای متوسطی باز بوده و بطن راست و مخصوصاً شریان ریوی فوق العاده متسع بوده ولی ضیق یا ضایعه دیگری مخصوصاً انحراف آئورت بر است وجود نداشته است .