

نامه ما لانه دانشکده پزشکی بهیت تحریریه:

دکتر صادق مقدم
دکتر محمد علی ملکی
دکتر حسن سرور آبادی
دکتر ابوالقاسم نجم آبادی

دکتر محمود سیاسی
دکتر جهان شاه صاحب
دکتر صادق غزیری
دکتر محمد قریب

دکتر محمد حسین ادیب
دکتر ناصر انصاری
دکتر محمد بهشتی
دکتر حسین شهاب

رئیس بهیت تحریریه - دکتر جهان شاه صاحب
مدیر داخلی - دکتر محمد بهشتی

شماره هشتم

اردیبهشت ماه ۱۳۳۵

سال سیزدهم

سه شرح حال جالب از پولیپوز ارثی

روده دو پیک خانواده

نگارش

دکتر منوچهر صدیق

و

پروفسور یحیی عدل

دستیار بخش جراحی بیمارستان سینا

استاد کرسی جراحی دانشکده پزشکی

پولیپوز ارثی روده بیماری نسبتاً کمیابی است که مشخص آن وجود پولیپ

های فراوان و بیشماری بر روی مخاط قولون‌ها و رکتوم میباشند. این مرض چنانچه از

نام آن برمیآید ارثی بوده معمولاً به نیمی از افراد خانواده اعم از پسر یا دختر منتقل میشود.

پسر و دخترهای مبتلا بنوبه خود بیماری را به نیمی از فرزندان خود منتقل میکنند علائم

بیماری غالباً تا اوایل سنین هفت سالگی و گاهی تا بلوغ مخفی بوده و در این موقع با

اسهالی شدن مدفوع و وجود خون و بلغم در آن ناراحتیهای بیمار شروع میشود با ادامه

این حالت کم کم مریض لاغر و کم خون شده بوضعیت رقت باری میافتد. پیدایش سرطان

بر روی این پولیپ ها شایع بوده و غالباً پس از پانزده سال از شروع بیماری ظاهر میشود .

علائم پولیپوز روده معمولاً آهسته آهسته ظاهر میشود . این علائم بطوریکه اشاره شد اسپالی بودن مدفوع و وجود خون و بلغم در آن میباشد . ولی از آنجائیکه تکرر دفعات اجابت مزاج و رقیق شدن مدفوع بتدریج صورت میگیرد و یکی دو سال برای تکمیل تابلو کامل علائم لازم است بیمار تا مدت ها تصور نمی کند که مریض است و حتی گاهی شروع علائم سرطان بیمار را بطیب میکشاند . از اینرو بهتر است که همواره طبیب بامشاهده يك بیمار به جستجوی موارد دیگر آن در خانواده بیمار پردازد برای مسجل شدن تشخیص از سیگموئیدوسکوپی و رادیوگرافی پس از تنقیه باریته از قولون ها استمداد میجوئیم .

اگر در سیگموئیدوسکوپی تا ۲۵ سانتیمتری رکتوم پولیپی موجود نبود مسلم است که بیمار به پولیپوز قولون مبتلا نیست . ولی در هر حال رادیوگرافی لازم است مخصوصاً که بارادیوگرافی وسعت و میزان انتشار پولیپ ها را در قولون ها میتوان درک کرد . تشخیص افتراقی آن مخصوصاً با پولیپوز ناشی از رکتو کولیت او لسروز میباشد در حالت اخیر در فاصله بین پولیپ ها زخم های مخاطی جلب نظر میکند و حال آنکه در پولیپوز ارتھی مخاط بین پولیپ ها کاءلا سالم است .

معالجه :

معالجه این بیماری عمل جراحی است . معمولاً سه عمل جراحی برای پولیپوز روده مرسوم است .

عمل اول :

عبارت از کولکتومی کامل با در آوردن رکتوم میباشد . در این حالت انتهای ایلتون را بجدار شکم باز کرده و مقعد مصنوعی تعبیه میکنیم این عمل معمولاً در مواردی که سرطان رکتوم بر پولیپ های آن ناحیه علاوه شده باشد یا مقدار پولیپ های رکتوم خیلی زیاد باشد انجام میگیرد . عمل رامیتوان در دو مرحله انجام داد . در امر حله

اول کولکتومی نموده و انتهای ایلئون را بجدار وصل میکنیم و در مرحله دوم در ۲-۳ ماه بعد رکتوم را از طریق میان دوراه خارج مینمائیم. در مواردیکه سرطان رکتوم علاوه شده باشد میتوان زمان این دو مرحله را معکوس نمود. البته عیب بزرگ این عمل وجود مقعد مصنوعی در گودال حرقفی است که باعث ناراحتی بیمار خواهد بود.

عمل دوم:

این عمل عبارت از يك کولکتومی است که فقط رکتوم را نگاه میداریم و سپس انتهای تحتانی ایلئون را به رکتوم وصل کرده آنراستوموزایلئورکتال (۱) انجام میدهیم. این عمل معمولاً در موارد عادی پولیپوز روده بکار میرود. باین ترتیب که ابتداء رکتوم را توسط ترمو کوتر تا فاصله ۱ سانتیمتری مقعد از پولیپ پاک میکنیم این عمل بایستی در چندین جلسه بعمل آید سپس بیمار را تحت عمل جراحی قرار دهیم. ممکن است برعکس ابتدا عمل کولکتومی بعمل آمده و سپس در همان جلسه یا جلسات بعد با ترمو کوتر پولیپهای باقیمانده رکتوم را برداشت.

بیماران پس از این عمل معمولاً راضی هستند. تعداد دفعات اجابت مزاج به ۲-۳ بار در ۲۴ ساعت تقلیل مییابد. معاینه بیماران پس از عمل هر ۴-۵ ماه لازم است. این عمل در مورد بیمار شماره ۲ بطوریکه ذیلاً ملاحظه میکنید انجام گرفت.

عمل سوم:

کولکتومی کامل با در آوردن کامل رکتوم است. در این حالت انتهای تحتانی ایلئون را از لگن پائین کشیده و اطراف آنرا بمقعد وصل میکنیم این عمل در مورد بیمار شماره ۳ بعمل آمد باید بخاطر داشت که در این عمل اسفنکتر مقعد را حفظ می نمائیم.

شرح حال بیمار ان

سه شرح حال مربوط بیک خانواده میباشد. دو نفر از این بیماران بسر بترتیب به

سنین هشت و هفت سالگی و یکنفر دختر سن شش میباشد. این بیماران همگی خواهر و برادر و از یک پدر و مادر بوده‌اند. با تحقیق در سوابق خانوادگی ظاهراً مورد دیگری از پولیپوز رکتو کولیک در این فامیل موجود نبوده است.

اولین بار که یکی از فرزندان خانواده فوق‌الذکر دچار این بیماری گردید ابوبین بیمار پیشنهاد عمل جراحی را نپذیرفتند و باین ترتیب پس از مدتی اولین فرزند خود را از دست دادند. ولی در دوم مورد دیگر چون سر نوشت دردناک اولین فرزند خود را دیده بودند پیشنهاد عمل را قبول کرده و پس از کولکتومی کامل که توسط یکی از ما (پروفسور عدل) از آنها بعمل آمد بهبودی کامل یافته و تا کنون زندگی عادی خود را میگذرانند.

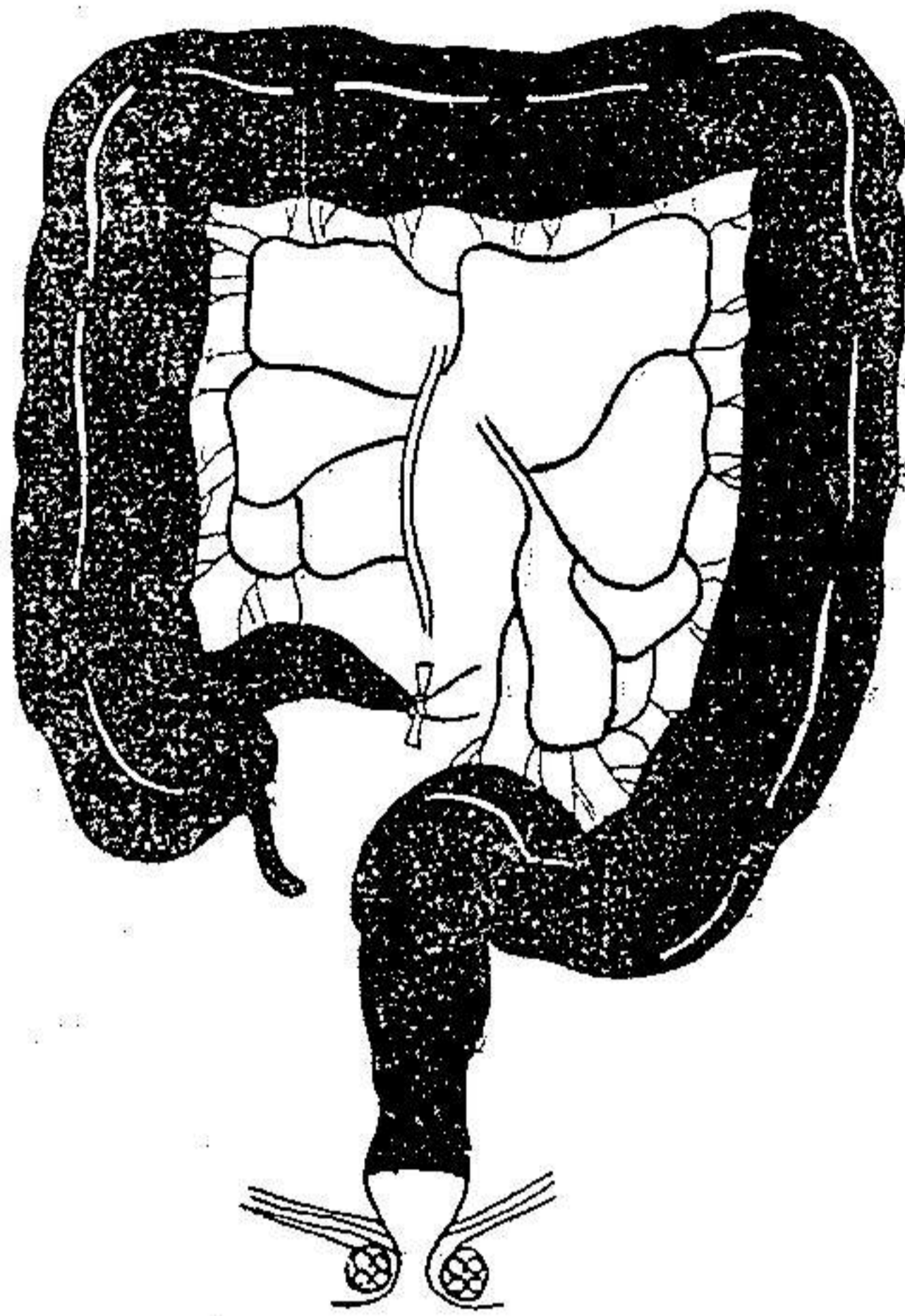
شرح حال شماره یک :

م - ت پسر هشت ساله بود که هشت سال قبل بعلت اسهالی شدن مدفوع و خونریزی از مقعد مراجعه نمود. ناراحتیهای بیمار بتدریج شروع شده روز بروز حال عمومی بدتر میشد. در لمس مقعدی مقدار کثیری پولیپ باندازه های مختلف در ناحیه رکتوم تا آنجا که در دسترس انگشت بود حس میشد. در رادیوگرافی که با تنقیه باریته از قولون بعمل آمد ملاحظه شد که علاوه بر آمپول رکتوم سرتاسر مخاط قولون‌ها (صعودی، عرضی و نزولی) از پولیپ پوشیده شده است. باین ترتیب تشخیص پولیپوز رکتو کولیک داده شد و پیشنهاد عمل جراحی بعمل آمد. متأسفانه ابوبین بیمار بعلت ترس از عمل جراحی از قبول این پیشنهاد استنکاف نمودند. حال عمومی بیمار بتدریج خراب تر گردید و بحالت کاشکسی و دز هیدراتاسیون افتاد. در این مدت معالجات از قبیل ترانسفوزیون، تجویز عصاره کبد، آهن ویتامینو تراپی و درمانهای مشابه بعمل آمد. پس از مدت یکی دو سال طفل بدرود حیات گفت.

شرح حال شماره دو :

بیمار دوم دختر شش ساله‌ای میباشد که خواهر بیمار قبلی است ناراحتیهای این بیمار از شش سالگی شروع شده و بهمان نحو از اسهالی شدن مدفوع و وجود خون در آن شکایت داشت. در اینجا با وجود سابقه برادر متوفی تشخیص آسان بود.

در لمس مقعدی باز مقدار زیاد پولیپ قابل لمس بود و رادیو گرافی قولونها و جود پولیپوز رکتو کولیک را نشان میداد .



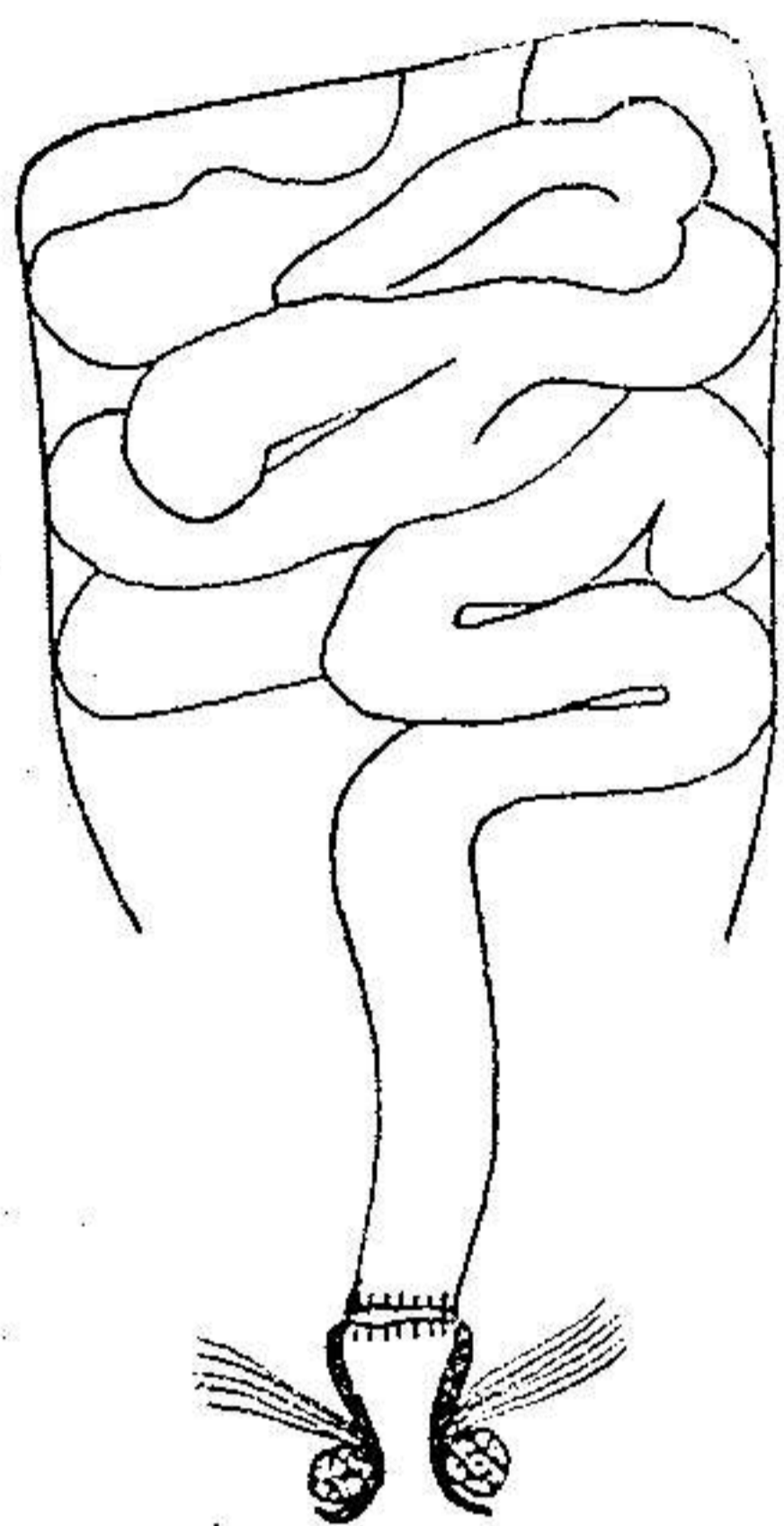
مقداری از قولون که در بیمار شماره ۲
برداشته شد

شکل ۱

پس از اتساع مقعد با الکترو کوتر تمام پولیپ هائی که نزدیک آنوس باقی مانده بود برداشته شد. پس از گذاردن درن جدار شکم دوخته شد .

از روز چهارم پس از عمل جراحی بیمار از محل آناستوموز دچار فیستول استر کورال (۱) گردید. مدت یکماه معالجات طبی برای بند آوردن فیستول بعمل آمد ولی متأسفانه مؤثر واقع نشد بطوریکه اجباراً عمل دیگری برای بستن فیستول

انجام گرفت و باین عمل بیمار بهبود کامل یافت. پس از طی دوران نقاهت، تا مدت



دو سال از وضعیت خود کمال رضایت را داشت در این موقع باز خونریزی از مقعد شروع شد در معاینه ملاحظه گردید که بار دیگر پولیپ هائی بر روی مخاط باقیمانده ناحیه تحتانی رکتوم پیداشده است باین ترتیب برای بار دوم پس از اتساع مقعد پولپها با الکترو کوآگولاسیون برداشته شد. از آن تاریخ تا کنون (۶ سال) بیمار از وضع خود راضی بوده و بجز آبکی بودن مدفوع ناراحتی دیگر ندارد واضح است که رقیق بودن مدفوع خود زائیده برداشتن کادر-کولیک میباشد که برای معالجه بیمار جز آن گزیری نبود.

نتیجه عمل در بیمار شماره ۲

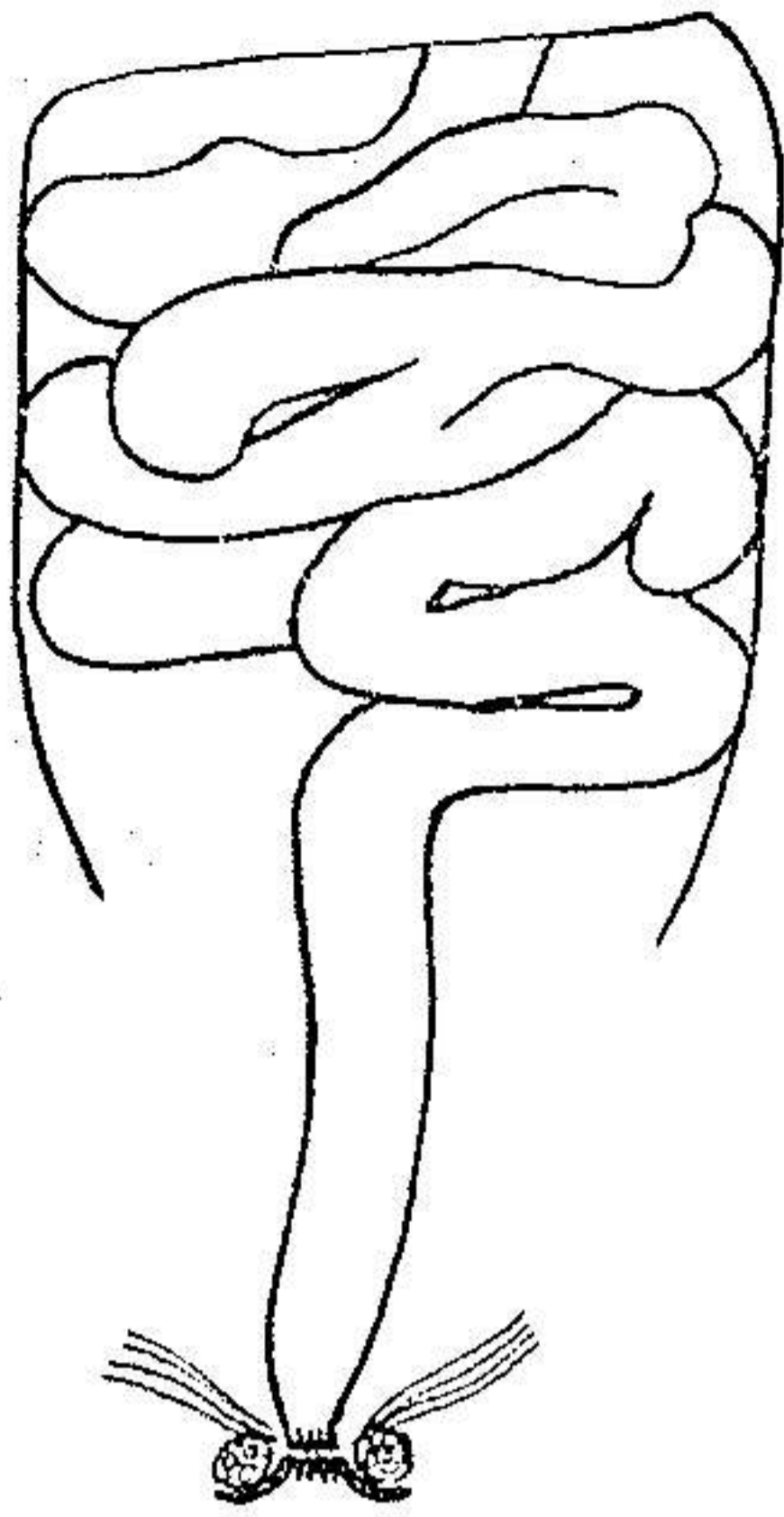
شرح حال شماره سه :

بیمار سوم پسر هفت ساله ای میباشد که

شکل ۲

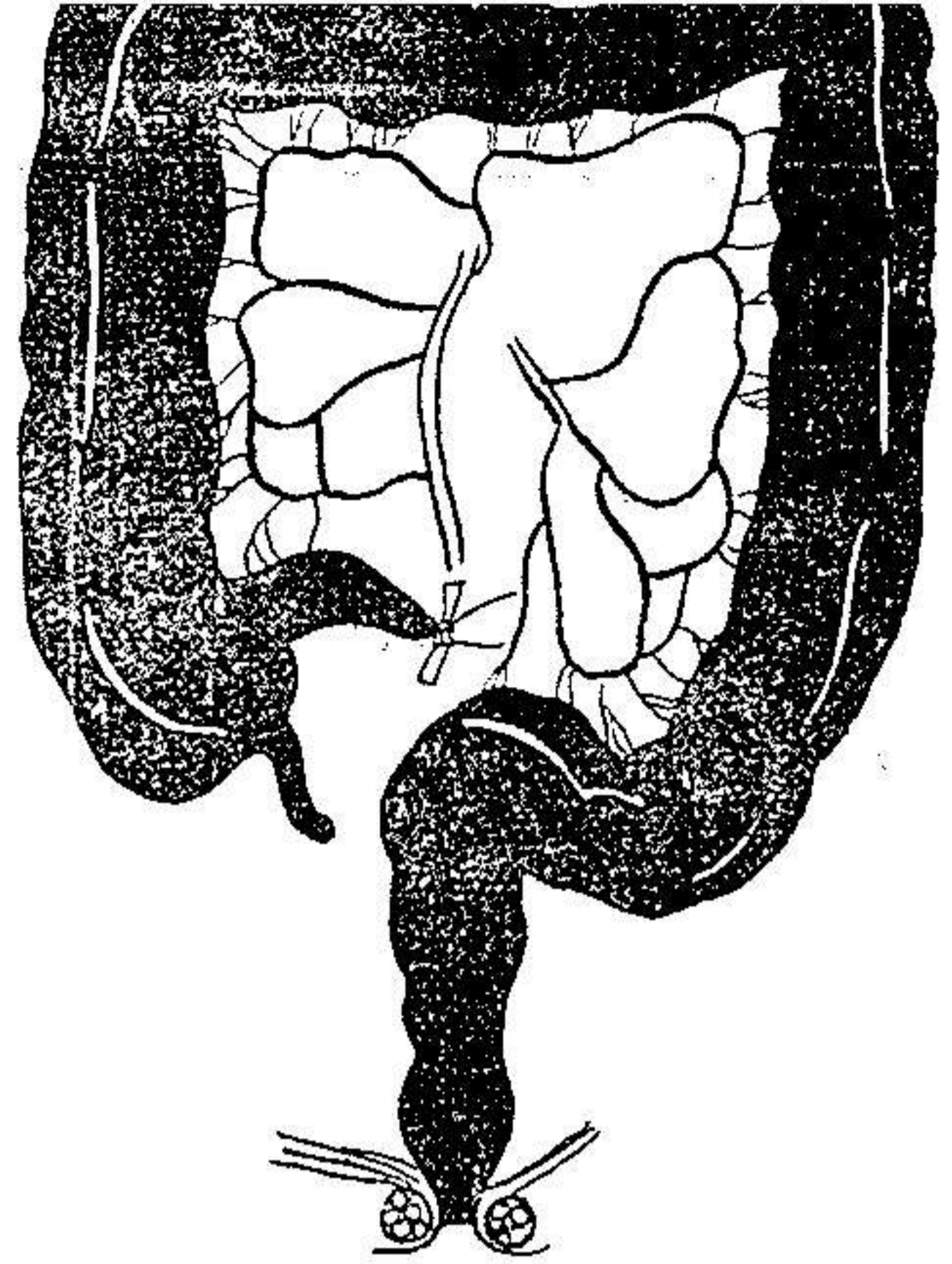
برادر بیماران فوق الذکر است ناراحتی های مریض از او اخر سال ۱۳۳۳ شروع شده خونریزی از مقعد و حالت اسهالی شکایت اصلی او را تشکیل میدهد. باسوا بقی که از فرزندان قبلی خود داشتند ابوبن بیمار هرچه زود تر او را برای معالجه معرفی نمودند. پس از رادیو گرافی از قولون و مسجل شدن تشخیص پولیپوز رکتو کولیک تصمیم به عمل جراحی گرفته شد.

عمل جراحی : در تاریخ ۳۰/۲/۳۰ عمل جراحی بعمل آمد. پس از لاپاراتومی فوق و تحت نافی تصمیم به عمل کولکتومی کامل گرفته شد و تمام قولون صعودی، عرضی، نزولی در آورده شد. سپس از پائین مثل عمل وایتهد (۱) تمام مخاط باقیمانده




نتیجه عمل در بیمار شماره ۳

شکل ۴



مقداری از قولون که در بیمار شماره ۳ برداشته شد

شکل ۳



شکل ۵ - کادر قولون که در بیمار شماره ۳ برداشته شده .

پولیپ های فراوان مخاط روده بزرگی دیده میشود

رکتوم و حوالی مقعد را برداشته انتهای ایلئون را در لگن کوچک انواژینه نموده لبه‌های آزاد آن به پوست ناحیه مقعد بخیه شد.

و باین ترتیب از مخاط بیمار قولون‌ها و رکتوم اثری باقی نماند نا گفته نماند که در این عمل به اسفنکتر مقعد کوچکترین آسیبی نرسید. پس از پانزده روز بیمار بهبود کامل یافت و از آن تاریخ بی‌عند ناراحتی ندارد. البته این بیمار بعلت عدم وجود قولون دارای مدفوع آبکی است.

REFERENCES

1. Helwig, E. B.: Adenomas of large intestine in children. *Am. Jour. Dis. child.* 72: 289 (Sept.) 1946.
2. Helwig, E. B.: Evolution of Adenomas of large intestine and their relation to carcinoma. *Surg. Gynecology & obstetrics.* 84: 36 (Jan.) 1947.
3. Fisher, E. R. and Castro, A. F.: Diffuse papillomatous polyps of colon and rectum. *American Jour. Surg. & 5: 146 (Feb) 1953*
4. Klein, R. R. and scorbrough, R. A. : Diagnosis and treatment of Adenomatous polyps of colon. *Arch. surg.* 65:65 (July) 1952
5. Dukes C.E.: and Mummery H. E. L.: Familial Intestinal Polyposis: *Surg. clinics of N. America,* 1277 (Oct) 1955.
6. Dukes, C. E.: Familial Intestinal Polyposis: Hunterian Lecture. *Annal Royal coll. Surgeons England* 10: 293-304 (1952)
7. Lockhart-Mummery, J. P.: *Lancet* 1: 427, 1925.
8. Rider, J.A. and others: Polyps of colon and rectum. *Am. J. Med.* 16: 555 (April) 1954