

نامه مالانه
دانشکده پزشکی
بیت تحریریه

دکتر محمد حسن مانی
دکتر محمد علی ملکی
دکتر حسن میردآبادی
دکتر ابوالقاسم نجم آبادی

دکتر محمود سیاسی
دکتر جهان شاه صاحب
دکتر صادق عزیزی
دکتر محمد قریب
رئیس بیت تحریریه - دکتر جهان شاه صاحب
مدیر داخلی - دکتر محمد بهشتی

دکتر محمد حسین ادیب
دکتر ناصر انصاری
دکتر محمد بهشتی
دکتر حسین سزاب

شماره دوم

آبان ماه ۱۳۳۴

سال سیزدهم

خونریزیهای دستگاه هاضمه توأم با عظم طحال

سندرم بافتی و تغییرات بالینی آن

نکارش

دکتر اقبال

استاد کرسی بیماریهای عفونی - رئیس دانشگاه و رئیس دانشکده پزشکی

دکتر مولوی

و

دکتر مژدهی

رئیس درمانگاه بیماریهای عفونی

دانشیار بیماریهای عفونی

چون اخیراً سه بیمار مبتلا به عظم طحال را که توأم با خونریزیهای هاضمه قابل ملاحظه بود در بخش عفونی بیمارستان پهلووی مورد مطالعه قرار داده ایم لذا بنظر رسید که انتشار شرح حال آنها با توضیحات لازم درباره خونریزیهای هاضمه توأم با عظم طحال خالی از فایده نباشد.

مشاهده - ۱ - صدیقه ۱۲ ساله دانش آموز سال سوم ابتدائی که مدت‌ها در خارج بعلت کم‌خونی و خونریزی هاضمه تحت نظر ما بود در ۳۳/۱۰/۴۰ در بخش بیماریهای عفونی بیمارستان پهلوی بستری گردید. علت مراجعه بواسطه استفراغ خونی قابل ملاحظه (نصف يك كاسه معمولی) و کم‌خونی بوده است.

صدیقه اولین بار در چهار سالگی یعنی ۸ سال قبل يك بار خون قی میکند در تعقیب این استفراغ خونی ضعف و ناتوانی عارضش گردیده و ضمناً مدت‌ها بعد از استفراغ خونی مدفوعش سیاه رنگ و خونی بوده است سپس حال وی خود بخود و یا با کمی استراحت بحال طبیعی بر میگردد این خونریزی در فواصل متفاوت در سالهای بعد تکرار میشود بطوریکه در عرض این ۸ سال نه بار استفراغ خونی تکرار شده است.

برای ایجاد استفراغ مقدمه قبلی ظاهراً وجود نداشته ولی بر اثر سؤالات دقیق دریافتیم که معمولاً قبل از قی خونی و سیاه شدن مدفوع کودک احساس سنگینی و ناراحتی در پهلو چپ و در اپیگاستر میکند بعداً بطور ناگهانی استفراغ خونی آغاز میگردد متعاقب استفراغ خونی مدفوع سیاه شده مدت‌ها ادامه مییابد بتدریج کم‌خونی حاصله از خونریزی اصلاح شده و کودک فعالیت و درس خود را از سر میگیرد.

معاینه بیمار در روز ورود به بیمارستان: حالت عمومی نسبتاً خوبی دارد. درجه حرارت ۳۷ کمی رنگ پریده و کم‌خون است. شکایتی از هیچ يك از اعضاء خود ندارد. طحال قریب چهار انگشت زیر دنده های طرف چپ احساس میشود. کبد طبیعی و اشتهايش خوب است. فشار خون $\frac{۱۰}{۵}$.

آزمایشهای پاراکلینیک - فرمول خون در روز ورود بیمار:

گلبول قرمز ۳۲۰۰۰۰۰

گلبول سفید ۶۰۰۰

فرمول:

سگمانته نتروفیل ۵۶

باتونه

گویچه‌های يك هسته بزرگ

۸

فرمول :

لنفوسیت

۳۴

بعلاوه آنیزوسیتوز و بوئی کیلوسیتوز وجود داشت .
پانزده روز بعد فرمول تا حدی اصلاح و نتیجه آن بهتر بود یعنی ۳۸۰۰۰۰ گلبول
قرمز و ۸۰۰۰ گلبول سفید داشت .

همولیز از ۵/۴ شروع و در ۳/۲ کامل میگردد .

نتیجه بزل مغز استخوان (میلوگرام) بدین قرار بود : مغز استخوان کاملاً طبیعی
بود و سلولهای غیرعادی در هیچ يك از سلسله های خونی (۱) دیده نمیشود .

RH خون پدر و مادر صدیقه و هم RH خود وی مثبت است .

آزمایش ادرار طبیعی است . امتحان همولیزین در خون منفی میباشد .

در آزمایش مدفوع ، چند تخم آسکاریس و چندین تریکومونا دیده شده است .

مقاومت گلبولی باردیگر از ۴/۸ شروع و در ۳/۶ کامل میگردد .

کلیسترل خون ۱/۰۳۰ گرم در لیتر

آزمایش مستقیم و اندنبرگ منفی است .

سرم آلبومین ۵۸/۴

سرم گلبولی ۳۱/۶

پروتئین تام ۹۰

در رادیوسکپی ریه و قلب کاملاً طبیعی میباشد .

رادیوگرافی مری - در نیمه تحتانی لوله مری منظره مشبك بخصوص دیده

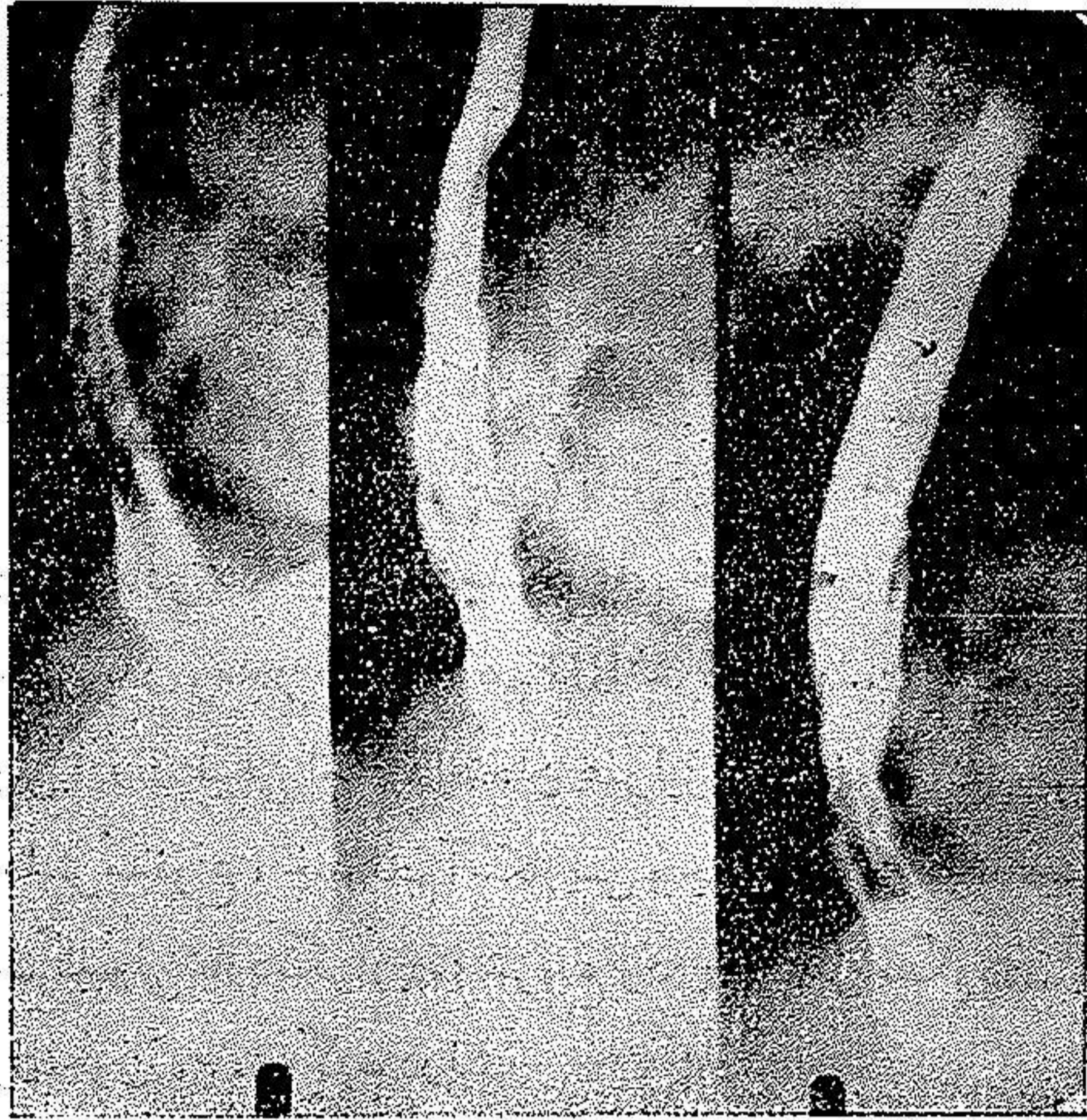
میشود که در واریس اورده مری مشهود است نقاط تاریک و روشن تحتانی لوله مری

شبه پوست مار و علامت واریس میباشد .

تونکسیون بیوپسی طحال افزایش فیبروسیت ها را در طنابهای بیلروت

نشان میدهد (شکل ۲۰۱) سینوسهای طحال بشدت متسع گردیده اند (فیبروآدنی).

قسمت اعظم عروق (شریان و وریدها) متصل شده و مسدود می‌باشد. بالنتیجه یک فیبروز



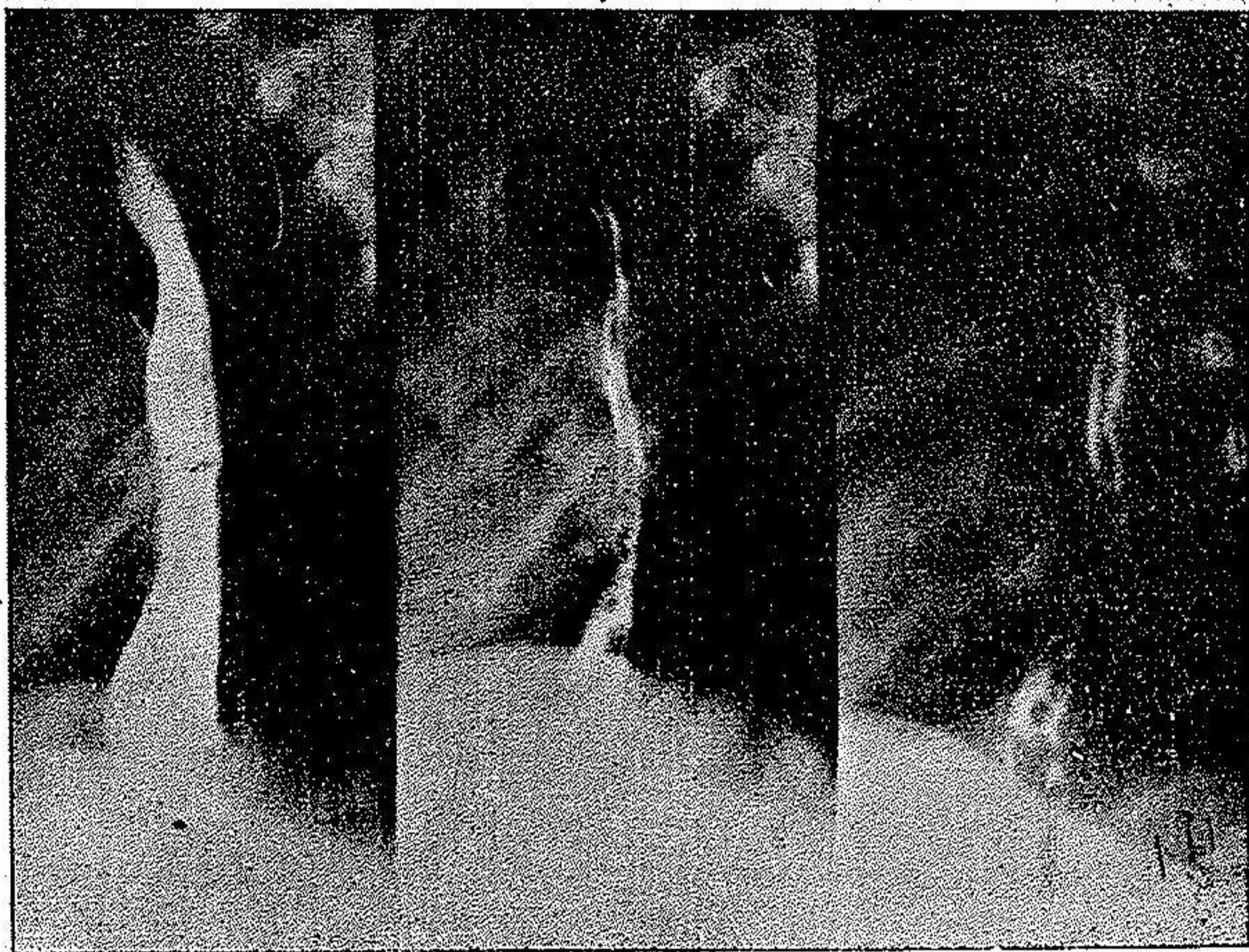شکل ۱

در پولپ سفید طحال با ضایعه عروق آن مشهود است این ضایعات تشریحی شباهت زیادی با ضایعاتی که در سندرم بانتری دیده می‌شود دارد.

تشخیص: فیبروآدنی طحال

طحال بزرگ - خونریزیهای مکرر در عرض هشت سال - کم‌خونی در مراحل خونریزی همراه لکوپنی و بخصوص خواص بافت شناسی (بیوپسی) و واریس‌های مشهود در مریض با علائم پاراکلینیکی فوق‌الذکر ما را به تشخیص عظم طحال توأم با خونریزیهای هاضمه و بخصوص بیماری بانتری راهنمایی کرد ما پیشنهاد در آوردن طحال کودک را با بوبین صدیقه کردیم ولی چون رضایت ندادند عمل صورت نگرفت و طفل با حالت نسبتاً خوبی در حالیکه کم‌خونی و ضعف وی بخوبی اصلاح شده بود از بخش مرخص گردید ظاهراً عارضه کبدی در بیمار مشهود نبود ولی برای تشخیص

دقیق مرض بانته میبایست پونکسیون بیوپسی از کبد بعمل آید ولی این امتحان انجام نگرفت.

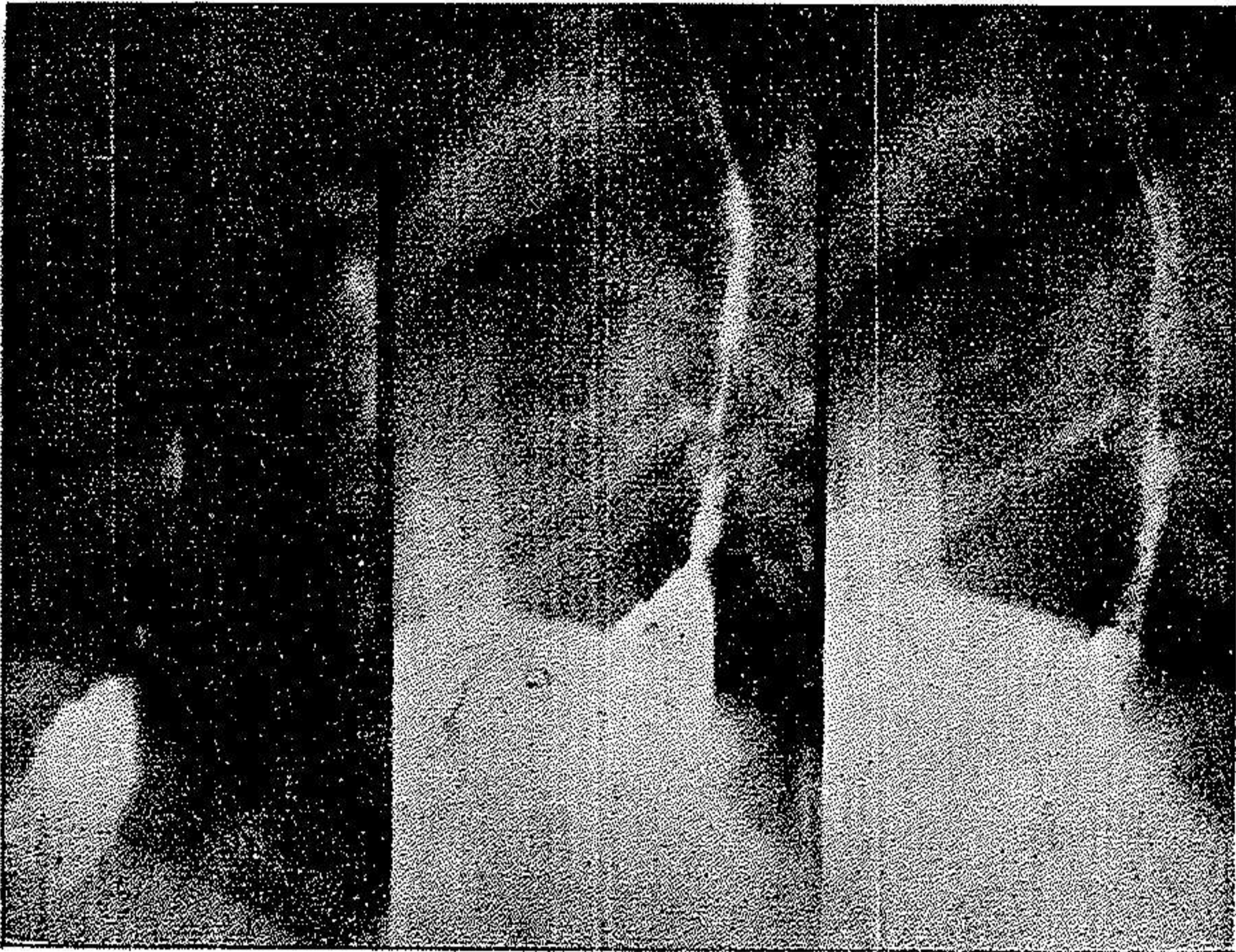

شکل ۲

(۲) دومین بیمار حسن - علی ۳۴ ساله ده ماه قبل بعلت سیاه شدن مدفوع و کمی خونی مراجعه کرد حسن از یکی از سرویسهای جراحی به بخش عفونی بیمارستان پهلوی معرفی شده بود در آنجا تشخیص زخم معده برای وی مطرح شده بود ولی چون کم خونی و حالت عمومی او اجازه عمل نمیداد برای مراقبت و درمان طبی به بخش ما اعزام شده بود.

حسن نیز سابقه بالنسبه طولانی داشت (۵ سال) اولین خونریزی از پنج سال قبل شروع شده است در معاینه حالت عمومی وی بالنسبه بد بود کم خونی (پریدگی رنگ چهره و مخاطها) تب ۳۷/۸ جلب نظر میکنند در ملامسه شکم طحال خیلی بزرگ و تا مجاور ناف ادامه داشت عظم طحال و کم خونی و هماتمز و ملنا ما را بفکر فشار وریدی

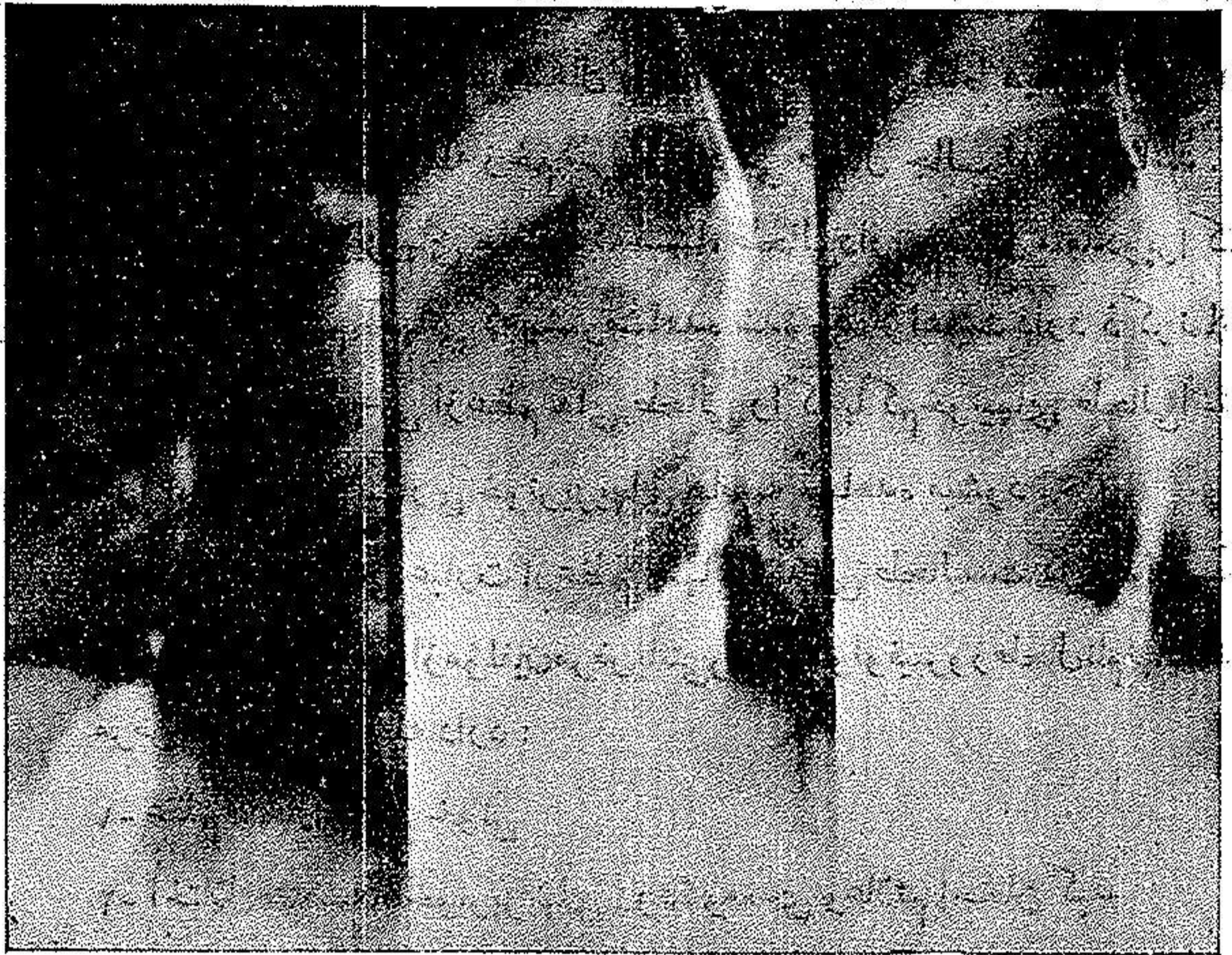
یاب و سندرم بافتی انداخت . در رادیوگرافی مری و اریسهای زیادی مشاهده شد (شکل ۳ و ۴)



شکل ۳

در امتحان خون او کوپنی دیده میشد . پس از مسجل شدن تشخیص و امتحانات تکمیلی بیمار را برای درآوردن طحال و آناستومز کلیوی طحالی به بخش جراحی بیمارستان سینا فرستادیم . چون عمل دوم میسر نبوده فقط بدرآوردن طحال (در سرویس آقای پرقسور عدل) قناعت کردند در امتحان آسیب شناسی طحال فیبرو آدنی طحال مشخص گردید بدین ترتیب تشخیص بالینی ما تأیید شد . (۳) سومین بیمار که مورد مطالعه یکی از ما قرار گرفته جالب توجه تر و آموزنده تر میباشد این بیمار طفل خردسالی است بنام مریم (دو ساله) که از بدو تولد تحت نظر ما بود از روز تولد مریم زخمی در سرداشت که تحت درمان پزشکان مختلف

قرار گرفته بود بالاخره بعلمت عدم مراقبت زخم سرچرکی شده وسعت یافته بود. روزی که مادرش او را برای معاینه آورده بود متوجه شدیم که طحال وی بزرگ شده



شکل ۴

است و آورده روی اپی گاستر (۱) و قفسه تحتانی صدري قدري متسع گردیده است بمادر سفارش کردیم که مراقب طفل باشد يك ماه بعد طفل را بعلمت استفراغ خونی و ملنا باپریدگی رنگ پیش ما آوردند طحال بزرگتر شده بود ولی آورده ناحیه اپی گاستر و قفسه صدري کمتر نمایان بود بدین ترتیب ما حدس ترمبوزورید طحالی را زدیم مدت ده روز در بخش کودکان بستری شد در رادیو گرافی مری و اریسهای مری مشاهده گردید امتحان خون و غیره در آن سرویس نظریه ما را تأیید کرد.

در این کودک که بار دوم استفراغ خونی کرد و باتداوی معمولی بهبود پذیرفت نکته جالبی دیده میشد باین قرار که بعد از قی خونی و ملنا زخم خود بخود بطرف

بهبود میرفت سپس مجدداً بحالت اولیه عودت میکرد.

مادو بیماری را که مبتلا به یرقان همولیتیک (مرض مینکوفسکی شوفار) بودند مشاهده کرده ایم که مبتلا بزخم های آتونی در ساق پا بوده اند و بادر آوردن طحال بکلی بهبود یافتند ولی هرگز عمل طحال را در التیام زخم های نقاط دیگر بدن مشاهده نکرده بودیم در این طفل رابطه زخم سر با آزرده گی طحال جالب توجه میباشد.

هماتزها و خونریزیهای هاضمه که منشاء طحالی دارند بسیار متعدد و پراکنده میباشد ما سعی میکنیم آنهایی که بیشتر مشاهده شده و عملاً اهمیت دارد ذکر نماییم. بانتی در ۱۸۹۴ برخی از عظم های طحالی را که با کمخونیهای طحالی اشتباه میشد مجزا نمود در این بیماری خونریزیهای هاضمه مشاهده میشود.

سندرم یا مرض بانتی عبارت از عظم التهابی ابتدائی طحالیست که بعداً ممکن است ایجاد سیروز کند برخی از مؤلفین مرض بانتی را رتیکولوفیبروز طحال نام نهاده اند. مرض بانتی سه مرحله دارد:

۱- عظم طحال با کمخونی

۲- اختلال هاضمه با خونریزیهای روده و معدی و علائم احتقان کبد

۳- مرحله سوم ۸-۲۵ سال بعد ظاهر میشود سیروز آتروفیک همراه با اسیت

میباشد.

علت این عارضه معلوم نیست برخی علت انگلی مانند میکوزو کوفت و غیره را مسئول میدانند دسته آنها جزو بیماریهای رتیکولو آندوتلیال میانگارند که ابتدا نسج طحال را میآزارد ولی باید دانست که در همه حال خونریزیهای هاضمه وجود دارد فروموزان (۱) و ریسی (۲) ثابت کرده اند که تحریک سمپاتیک پایه طحال در حیوان میتواند ایجاد خونریزی هاضمه کند ولی باید در نظر داشت که در حیوانات مورد امتحان اغلب آزارهای کبدی نیز ایجاد میشد لذا با تحریک پایه طحال میتوان آزار کبدی ایجاد نمود بنا بر این فیزیوپاتولژی عظم های طحال مولد سیروز امروز چندان تاریک نیست.

در آوردن طحال گاهی نتایج خوبی میدهد ولو اینکه موقتی باشد خونریزی
هاضمه با این عمل متوقف میگردد ولی گاه مدتها بعد خونریزی عود میکند قطع
طحال گاهی در سیروزهای معمولی توأم با هماتوز مفید میباشد.

یک سلسله از خونریزیهای دستگاه گوارشی با مبتدای طحالی وجود دارد که
همراه ضایعات بافتی و تشریح کبدی نیست بر حسب اینکه طحال بزرگ بطور مکانیک
مورث اختلال جریان خون شود و یا بایک سندرم پورپوراترومبوپنیک همراه باشد دو
نوع مشخص وجود دارد.

(۱) طحاله‌های بزرگ فیبروز بدون هموژنی: معمولاً طحال بمقدار معتنا بهی
نسب طبیعی خود را از دست داده و مبدل ببافت فیبروز شده است بالنتیجه قابلیت اتساع
و کشش آن از دست رفته است شابرول (۱) شرح حال دختری را ذکر میکند که خونریزی
هاضمه داشته و در امتحان بافت شناسی طحال تغییر حفاظ هم بند و تبدیل بنسج
فیبری شده بود و خاصیت ارتجاعی آن از بین رفته و دیگر قادر بجواب دادن تغییرات
انبساط و انقباض عروقی نبوده است بنظر فیزیولوژیستها طحال سالم هنگام انقباض قلب
منخن اطمینان بوده و عمل مهمی در تنظیم جریان ورید باب دارد.

وجود حفرات و دریاچه‌های خونی که بصورت یک شبکه غربالی در فواصل
تاروپود رشته‌های فیبروز مشاهده میشود ترجمان استاز و اختلال جریان عروق
طحالی است.

در مشاهده فوق‌الذکر هیچگونه آزاری در امتحان کبد دیده نمیشد و ۲۰ سال
بعد از عمل قطع طحال کاملاً سالم مانده است.

(۲) طحال بزرگ در جریان پورپوراترومبوپنیک - عظم طحال وقتی ظاهر
میشود که پورپورای مزمن در کار باشد در جریان این پورپورا ترمبوزورید طحالی
و خونریزیهای لته دیده شده و علامت بازو بند (۲) مثبت است.

گاهی پورپوراترومبوپنیک بصورت هماتوری (۳) تظاهر میکند اگر هموژنی را

بموقع درمان کنیم و طحال را در آوریم نتیجه درخشانی از آن حاصل میشود .
بهترین درمان در این حال در آوردن طحال و آناستوموز عروق طحال و کلیوی است .

موقعی درمان عارضه مشکل میشود که پورپورا ترمبوپنیک با سیروز کبد بطور موازی و همراه پیشرفت میکند البته این اجتماع نادر نیست .
گاهی خونریزیهای هاضمه تنها بعلت ترمبوزورید طحالی است و ما چند مورد از آن را مشاهده کرده ایم البته لازم نیست که ترمبوز طحالی ناگهان تظاهر کند ممکن است بتدریج ظاهر شود ثابت شده است که در جریان لوزه چرکی و یا کانون چرکی آپاندیسیت و کیسه صفراي متورم و چرکی این ترمبوز بتدریج و آرام ایجاد شود و نشانه های هاضمه آن بعداً بظهور به پیوندد بنظر ما مشاهده سوم و عوارض حاصله از آن مربوط بترمبوزورید طحالی بود زیرا طفل مذکور زخم عفونی واضحی مدتها در سر خود داشت . اورده سینه و اپی گاستر احتقان واضح تری نشان میداد که پس از خونریزی تاحدی از بین میرفت .

توأم شدن عارضه کبدی باعظم طحال دلیل بر این نیست که هیپاتیت حتماً منشاء طحالی داشته باشد ولی آشکار شده است که حذف طحال باعث بهبود نسبی یا کامل خونریزیهای هاضمه میشود .

بعد از عمل طحال اگر هیپاتیت هیپرتروفیک با پورپورا یا ترمبوپنی همراه باشد در هفته های بعد نتایج نیکویی میدهد ولی بهترین طریقه عمل پیوند ورید اجوف بورید کبد است (۱) که بلاکمر (۲) آنرا پیشنهاد نموده است .
دانستن رابطه بین تظاهرات رتیکولو آندوتلیال طحال و کبد در عمل بسیار مهم است .

شابرول بیمارانی را ذکر میکند که مبتلا به ترمبوپنیت و فلیت واریسی طحال بودند این عارضه در طحال ایجاد فیبرو آدنی طحال و هم موجب سیروز کبد گردیده

است (تحقیقات بعد از عمل و امتحانات تکمیلی).

فیسنژ دو بیماری را ذکر میکند که مبتلابفلیت طحالی با طحال بزرگ و سیروز بوده اند بنا بر این عوارض عروقی طحال یا نسج خود طحال قادر است ایجاد سیروز و ضایعات عمیقی در کبد بکند یکدسته از سیروزهای طحالی صفاقی وجود دارد که بانتهی کاذب صفاقی (۱) نامیده شده است گاهی در بالین بیماران با طحال بزرگ منفرد مواجه میشویم که ابتدائی بودن علت عظم آن مورد مباحثه قرار میگیرد، آیا این عظم طحال بعلمت کم خونی طحالی است؟ یا شروع بیماری بانتهی است؟ خونریزیهای هاضمه ناگهان ظاهر گشته و تکرار آن مارا بوجود فلیت دستگاه ورید باب مشکوک میکند بر قرار شدن آسیت مؤید آنست در برخی از این موارد بیماران تحت عمل جراحی قرار گرفته اند و مشاهده شده است که صفاق التهاب مزمن داشته و بضعامت قابل ملاحظه ای رسیده است صفاق دور طحال ملتهب و فوق العاده ضخیم گردیده است و همین طور است برای کبد ولی در امتحان بافت طحال و کبد عیبی دیده نمیشده است بندهم بندها پپائون کوچک بطور قابل ملاحظه کلفت شده و مجرای کبد و کلدوک و عروق را تحت فشار قرار داده است و در نتیجه گاهی شبکه وریدی جانبی و یرقان کم و بیش واضح نیز دیده میشود البته این التهاب صفاقی ایجاد آسیت کرده است موضوع مهم در اینجا خونریزی است یعنی خونریزیهای صفاقی توأم با خونریزیهای هاضمه بوده در آوردن طحال و سایر اقدامات جراحی را مشکل میکند از همین جا است که فرضیه کورتوا (۲) در باره خونریزی روده ای مبتلایان به سیروز بر اثر اعصاب وازو موتریس پیدا شده است و این اختلال عروقی بر اثر ورم مزمن صفاق برقرار میشود لودویک و چند تن دیگر به سہولت توانسته اند با قطع ساده عصب اسپلانکنیک (بطور تجربی) ایجاد خونریزی معدی و روده ای بنمایند.

گاهی سپتی سمی و حوادث سپتی کوپو همیک موجب فلیت های ورید طحالی و کبد شده و خونریزی های وحشتناکی ایجاد میکنند در این حال فلیت شدید و ناگهانی

۱ — Les fausses maladies de Banti peritoneales

۲ — Courtois

بوده با درد شدید شکم و حالت شوک و آسیت آنی توأم میشود.

هانری چنین بیماری را در ۱۹۲۱ مشاهده کرده است که با خونریزی های هاضمه شدید و واریسهای جلدی و آسیت فراوان همراه بوده سپس مبتلا به فلبیت ایلیاک میشود و با افزایش فراوان ادرار بتدریج بهبود مییابد ۱۲ سال این بیمار تحت نظر هانری بوده و زندگی سالمی داشته است.

در جریان گندهای خونی و عفونت های عمومی گاهی بطور ناگهانی یا تدریجی فلبیت یا آمبولی ورید باب یا ورید طحالی برقرار می گردد و واریسهای عمقی هم ممکن است باعث این حادثه شود معمولاً خونریزیهای شدید هاضمه موجب مرگ این افراد میشود از این نوع فلبیت های عفونی و واریسی را بارها مشاهده و مطالعه کرده اند ممکن است عفونت فلبیتی بطور متناوب در حوزه ورید باب (۱) صورت گیرد در مواردیکه گند خونی و میکرب خاصی عامل مرض باشد آنتی بیوتیک ها در بهبود آن اثر بسزائی دارد.

برخی از فلبیت های ورید باب بعلت واریس ایجاد میگردد.

چنانکه متذکر شدیم منشأ دسته ای از هلماتزها بطور خالص طحالی است یعنی خونریزی گوارشی فقط بعلت طحالی است و هیچ ضایعه بافتی و تشریحی در ورید باب و خود کبد وجود ندارد.



بنظر گروهی از دانشمندان سندرم بانتری را نباید برخلاف عقیده بعضی بنام بیماری بانتری نامید زیرا ممکن است سندرم بانتری بعلت عظم طحال ترمبو فلبیتی یا احتقان طحالی و غیره ایجاد شود در نتیجه جزو امراضی است که بر اثر افزایش فشار ورید باب (۲) بوجود میآید ولی امروزه بواسطه وجود امتحانات جدید الکتر و مانومتری و رادیو گرافی ورید باب در ضمن عمل طحال نام مستقل سندرم بانتری داده و آنرا مرض بانتری میتوان نامبرد و همچنین آنرا جزو سیروزهای بلو کاز کبدی نامبرده اند.

خواص بالینی مرض بانتی :

شرح کلاسیک مرض بانتی عبارت است از طحال بزرگ - کم خونی - لکوپنی و ترمبوپنی البته این علائم همراه یکدیسته آثار منفی است - فقدان آمیلوز فقدان علت مشخص - فقدان همولیز شدید و فقدان خونریزی هاضمه در مرحله اول بیماری خواص بالینی مرض نشان میدهد که حد فاصلی بین مرض حقیقی بانتی و عظم طحالهاییکه بر اثر افزایش فشار ورید باب ایجاد میشود وجود دارد و برخی از خواص را بطور دقیق باید مورد بررسی قرار داد .

الف - فقدان خونریزی هاضمه - این خاصیت منفی ارزش بسزائی از لحاظ تشخیص مرض دارد و خود بانتی در توصیف سندرمش اقرار میکنند هرگز در مرحله اول مرض خونریزی هاضمه ندیده است مگر در مرحله ای که سیروز آتروفیک برقرار شده باشد .

برای درک سیر بالینی مرض بانتی سه مرحله قائل شده اند :

۱ - مرحله عظم طحال بدون فشار ورید باب (علائم کم خونی بدون خونریزی) .

۲ - مرحله عظم طحال با سیروز و اختلال هاضمه بدون فشار ورید باب یا با فشار مختصر ورید باب (که در ضمن عمل فقط با افزایش ورید باب پی برده میشود) یا سندرم کم خونی بدون خونریزی و علائم نارسائی کبدی .

۳ - مرحله عظم طحال توأم با سیروز و علائم افزایش باب (گاهی هیپرتانسیون ورید باب با خونریزی های مری و معدی و زمانی با اسیت و گاهی با تمام علائم توأم میشود بالنتیجه خونریزی های هاضمه که از آثار و مشخصات افزایش ورید باب است در مراحل آخری ظاهر میشود این خونریزیهای علائم سیروز در مرحله اول و دوم مرض بانتی ظاهر نمیشود زیرا افزایش فشار ورید باب در دو حالت اول وجود ندارد و در مرحله سوم تشمع کبدی جریان خون ورید باب مختل میگردد بنابراین در مرض بانتی افزایش فشار باب اثری ابتدائی وابسته بیک مانع خارج کبدی مانند سایر اشکال سندرم بانتی

نیست بلکه يك مانع داخل کبدی (۱) بعلت تشمع کبد است که در مرحله آخر بیماری بوجود میآید .

ماریون سندرم بانتي را چنین تعریف میکند :

سندرم بانتي عبارت از طحالهای بزرگ منفرد با فیبرو آدنی بدون فشار ورید باب میباشد .

در آسیب شناسی بانتي فیبرو آدنی جاب نظر میکند یعنی اجتنان طحالی با واکنش فیبرو (۲) است .

پاتوژنی - بنظر میآید بیماری ابتدا در طحال است سپس در کبد جایگزین میشود یعنی اثر بد طحال بعداً روی کبد اعمال میشود و آزار طحال بعداً همورث سیروز کبد میگردد تحقیقات جدید این موضوع را تأیید میکنند .

بافت برداری کبد در مرحله عظم طحال بخوبی مراحل مختلف بیماری را نشان داده و بخوبی آشکار میکند که کبد ابتدا کاملاً طبیعی سپس بتدریج سلولهای آن آزرده شده تشمع کبد حاصل میشود بعلاوه در آوردن طحال در مرحله اول باعث بهبود کامل و حتمی مرض میشود .

برخی هنوز تصور میکنند که مرض بانتي يك عارضه مزانشیما توز است که کبد و طحال را باهم آزرده میکند منتها آزار کبدی بعد از طحال تظاهر میکند .

عده تصور میکنند که آزار کبدی از اختلال متابولیسیم پروتیدی بطور ثانوی ایجاد میشود باین ترتیب که عوامل سمی و عفونی ابتدا در طحال نفوذ کرده سپس از راه ورید طحالی بکبد میرود و بعد از آزرده گی طحال اختلال پروتینی موجب تشمع کبد میگردد .

اخیراً شابرول شرح حال بیماری را انتشار داده است که علائم سندرم کاذب بانتي را داشته همراه با سیدروز کبدی و پورپورا بوده است . بیمار مردی ۳۶ ساله بود که بعلت خونریزی روده و پورپورا ترمبوپنیک به شابرول مراجعه میکند در معاینه

چون طحال و کبد وی بزرگ بوده فکر سیروز طحال و سندرم باتتی مینماید ولی چندی بعد در اتوپسی معلوم میشود که کبد بزرگ و سفت بیمار مربوط به سیدروز (۱) کبدی بوده و آهن بمقدار زیاد در تاروپود کبد جمع شده موجب این عوارض گشته است.

قبل از درآوردن طحال در خونریزیهای هاضمه میبایست امتحانات دقیقی درباره عمل کبد نمود و در صورتیکه این آزمایشها اجازه بدهد آنوقت بعمل اقدام کرد:

- ۱- اندازه گیری احتباس املاح صفراوی - فسفاتاز قلیائی - کلسترل کلی
- ۲- امتحانات نارسائی سلولی: دفع بر موسولفن فتالئین - مقدار آلومین کلی پلاسما - مقدار پروترومبین - استریفیکاسیون کلسترل.
- ۳- تست های واکنش های التهابی کبد - گلبولین هاو تست هانگر (۲) تست تیمول و ماک لاگان - گالاکتوزوری تحریکی - تست کالر (۳) تست ب- اس- پ (۴) بالاخره بزل بیوپسی کبد اطلاعات دقیقی در دسترس ماقرار میدهد.

بعلاوه امتحانات خون: در هر خونریزی و طحال بزرگ امتحانات خون ضروری است زیرا معمولا عظم طحال موجب پانسیتوپنی (۵) می شود یعنی تمام عناصر خون کاسته میشود لذا امتحانات زیر سفارش میشود:

- شمارش پلاکتها - زمان سیلان و انعقاد - گروههای خونی و Rh
 امتحانات کلیوی نیز از لحاظ فلبوگرافی بوسیله یدلازم است (اوره - وان سلیمک - اوره گرافی و غیره).

درمان فوری خونریزیهای هاضمه - اگر رادیوگرافی و اریسهای مری را نشان داده باشد با یک لوله و بالان مخصوص روی آورده فشار میآورند (تامپونمان) اگر علت دیگری در کار باشد بستن شریان طحال و پائین آوردن فشار ورید آزیگوس و وریدهای دهانه معده مفید است البته باید اندازه فشار ورید باب را گرفت.

۱ - siderose

۲ - T. de Hanger

۳ - T. de Koller

۴ - T. B. S. P

۵ - Pancytopenie

استراحت کامل و سائل فیزیکی و ضد انعقادی و غیره نیز بموقع بکار برده خواهد شد.

درمان اسامی عبارت است از در آوردن طحال و پیوند ورید طحالی بوریب کلیوی یا پیوند ورید باب بوریب اجوف یا پیوند ورید ماساریقائی بوریب کلیوی چپ و بالاخره ورید ماساریقائی فوقانی بوریب اجوف تحتانی است.