

يك عمل جراحی در پارزی سفنکتر مثانه در زن

نگارش

دکتر محمود محسنیان

رئیس بخش جراحی زنان بیمارستان فیروز آبادی

سستی و فلج عضله سفنکتر مثانه در زن خواه بعلت عصبی و خواه علل مکانیکی موضعی ایجاد عدم توانائی در نگاهداری ادرار و بالنتیجه جریان بلا اراده آن را مینماید چون در اروپا زنان بیشتر بسنین پیری میرسند و این بیماری بیشتر در پیر زنان است لذا در اروپا مراجعه کنندگان این بیماری بیشتر است از طرف دیگر در ایران بیماران بی اعتنا میباشند و در طی چند سال اخیر چند مورد آن را بیشتر نداشتیم که بطرق مختلف مورد عمل واقع شدند .


طریقه پیشنهادی اینجانب بعد از شرح مختصری از طریقه پروفیسور موکسو، ایراد میشود .

عمل ایشان ازینقرار است : نواری از تاندون گوساله که ستریل تهیه و در لوله سر بسته نگاهداری میشود اساس این عمل را تشکیل میدهد از تاندون مزبور نواری بطول ۲ سانتیمتر جدا کرده و آنرا از زیر عنق مثانه بین مخاط واژن و در زیر آن عبور میدهند و دو طرف این نوار را در زیر پوست در طرفین شکم در محل التصاق لیگامانهای گرد به آپونوروز شکم میدوزند . این نوار يك عمل مکانیکی انجام میدهد بقرار ذیل :

در موقعیکه بیمار ایستاده و یانشسته است دو طرف این نوار مانند مهار عنق مثانه را بیالا میکشاند و با این مکانیسم راه جریان ادرار را بند میآورد حال اگر بیمار شکم را بر روی پاها خم کند نوار مزبور از حال کشش خارج شده و عنق مثانه آزاد میگردد و ادرار جریان پیدا کرده خارج میشود .

در موقعیکه بیمار سر پا می نشیند مانند نشستن در مستراح ایرانی بخوبی

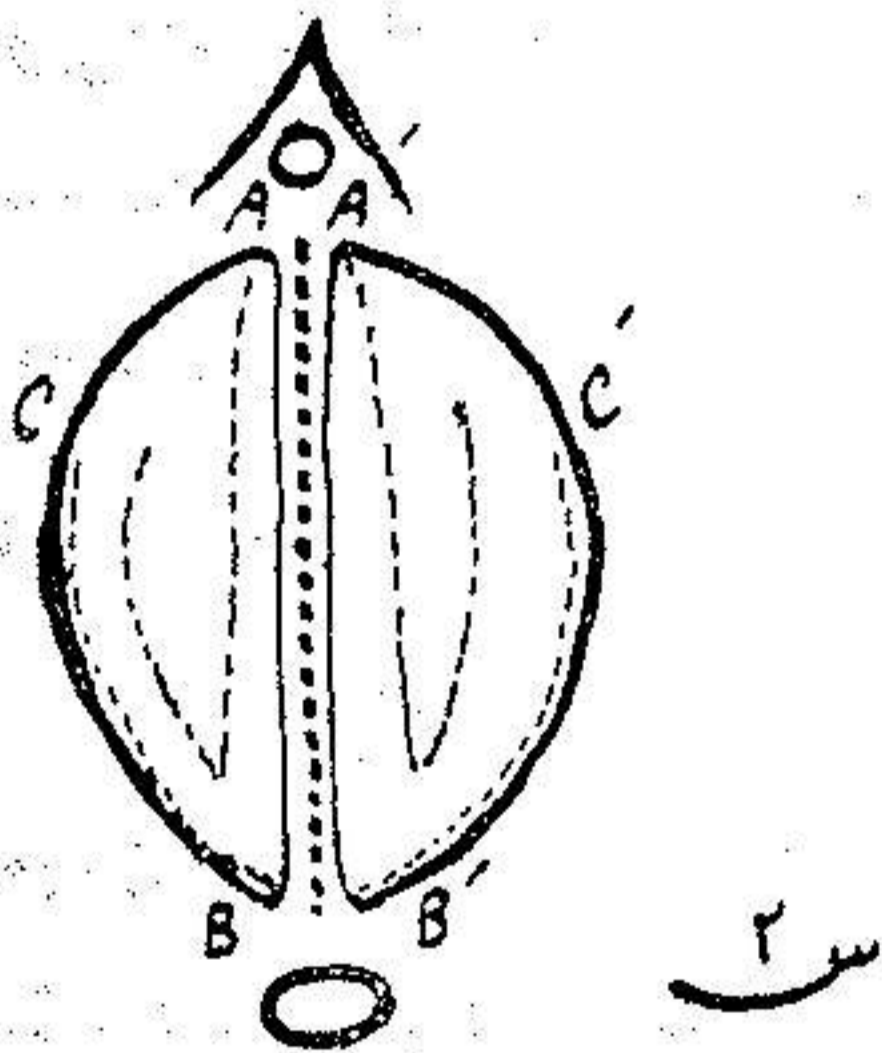
وضعی ایجاد میشود که ادرار تا آخرین قطره باسانی از مثانه خارج میشود ولی در سایر حالات مانند ایستاده و نشسته بر صندلی و خوابیده کاملاً قادر است خود را نگاه دارد. (شکل ۱)



شکل ۱

شرح عمل بیمار (ك. ع. ۴۸ ساله اهل مازندران) که در تاریخ ۱۳۳۳/۸/۲۷ عمل شده شکافی طولی از بالای دهانه رحم تا نزدیک مجرای ادرار دادیم مخاط و اژن را همراه با آپونوروز و اژینال جدا کردیم و پس از آن مخاط و اژن را مجدداً از آپونوروز و اژینال

بادقت تشریح و مجزا نمودیم چنانکه در شکل ۲ دیده میشود بشکل نیمدایره در هر طرف در آمد بایکی دو برش مختلف این نیمدایره را بنواری طولی مبدل نمودیم



شکل ۲

(نوار A.B.C.) از این نوار طولی و نوار دیگری که در طرف مقابل بدست میآید و ضمناً یک طرف آن در نقطه C بجدار و اژن از نظر تغذیه ارتباط دارد بجای تاندون گو سهاله استفاده میکنیم از زیر مخاط و اژن باسند فلزی و یا پنس کوخر بلند و بیالو خارج کانالی ایجاد و در محل لیگامان روندها این نوار را با آپونوروز شکم میدوزیم يك سند نلاتون نازك در مجرای ادرار با ملایمت

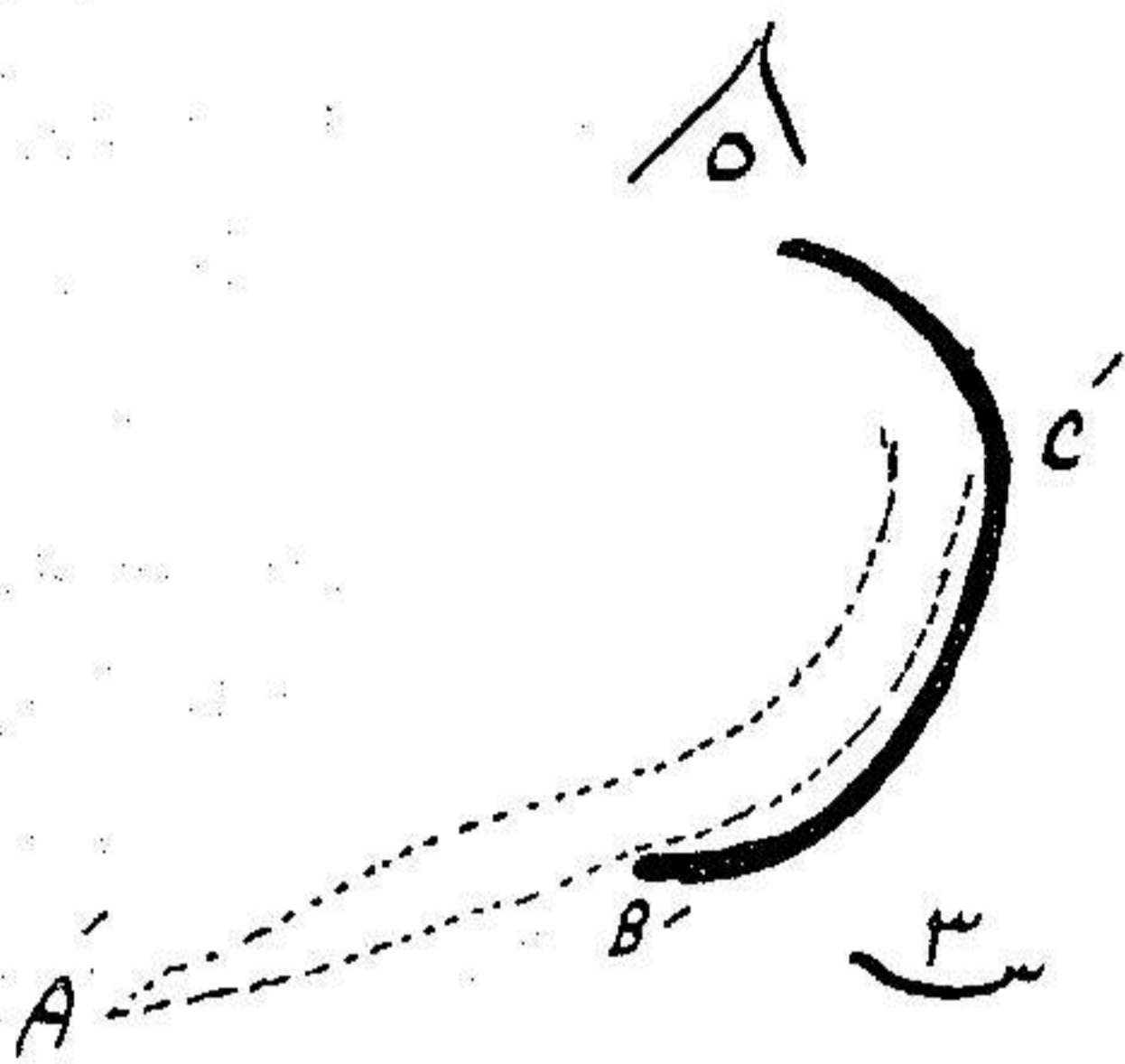
قرار میدهیم و در آن موقع دستور میدهیم اطرافیان پاهای بیمار را دراز کنند تا وضع سند را مجدداً مشاهده کنیم باید درین حالت سند لاستیکی مزبور بزحمت از مجرای ادرار خارج و داخل شود و این کمال مطلوب است دو باره بیمار را در همان وضع سابق (ژینکولوژیک) قرار داده و با گذاردن سند لاستیکی بطور دائم در مثانه و دوختن مخاط و اژن با کات کوت کرومه عمل را تمام میکنیم تا مپون مختصر و کم فشار درواژن تا ۲۴ ساعت میگذاریم.

در این بیمار روز ششم سند در آمد و او را بحال خود گذاردیم سه روز بعد بیمار اظهار رضایت میکرد و ادرار را خوب نگاه میداشت مدت بیست روز او را در بیمارستان نگاهداری نمودیم وضع او خوب و راضی بود. در بهبود او نکات ذیل جلب نظر میکند:

۱- بیمار در حال ایستاده نمیتواند ادرار کند و اگر خیلی فشار بیاورد قطره قطره بزحمت خارج میشود.

۲- موقعی که بیمار بصورت چمباتمه می نشیند بخوبی و آزادی ادرار میکند.

۳- اگر دستور دهیم چمباتمه بنشیند و ادرار خود را نگاه دارد بخوبی قادر نخواهد بود و این که مال مطلوب در نوع عمل ما میباشد نه عدم موفقیت زیرا ما از این عمل جنبه مکانیک را خواسته ایم.



شکل ۳

در تاریخ آذرماه ۱۳۳۳ بیمار در کنفرانس بیمارستان پهلوی معرفی شد و برای اطمینان از پیش آمدهای بعدی هفت ماه بعد از عمل دوباره بیمار رضامندی کامل خود را اطلاع داد لذا مبادرت بشرح حال او در مجله دانشکده پزشکی نمودیم. همکاران محترمی که مایل با استفاده از این تکنیک باشند خواهشمند است باینجانب مکاتبه نمایند تا شرح مفصل عمل و نکات دقیق را مشروحاً بررضشان برساند.