

## بروز مارکر ایمونوهیستوشیمی p16 در بافت طبیعی و تومورال میومتر در ۱۳۶ بیمار

تاریخ دریافت مقاله: ۱۳۸۹/۰۳/۲۳ تاریخ پذیرش: ۱۳۸۹/۰۵/۰۴

### چکیده

زهرا فروهش تهرانی\*

علیرضا پایکاری

علی ملابری

گروه پاتولوژی، دانشگاه علوم پزشکی تهران، تهران، ایران.

**زمینه و هدف:** تومورهای عضله صاف رحم به سه گروه لیومیوم، لیومیوسارکوم و تومورهای عضله صاف با پتانسیل نامشخص بدخیمی تقسیم می‌شوند. لیومیوم و لیومیوسارکوم تومورهای جداگانه‌ای هستند و اعضای یک طیف بیولوژیک نمی‌باشند. تومورهای عضله صاف با پتانسیل نامشخص بدخیمی از لحاظ هیستوپاتولوژیک دسته‌ای از تومورها را شامل می‌شوند که به‌طور مشخص در دو دسته دیگر قرار نمی‌گیرند که این مشکل بزرگی در نحوه برخورد و درمان این گروه ایجاد می‌کند. لذا معرفی روش‌هایی که بتواند معیارهای بهتری تعریف کرده و مواردی را که در گروه سوم قرار می‌گیرند کاهش دهد، ارزشمند است. p16 یک مهارکننده تقسیم سلولی است که اختلال در عملکرد آن در پاتوژنز برخی از بدخیمی‌ها ثابت شده‌است. در این مطالعه بروز این مارکر در سه گروه مذکور بررسی شد. **روش بررسی:** بلوک‌های پارافینی ۶۲ مورد میومتر طبیعی (۴۵/۶٪)، ۶۲ مورد لیومیوم (۴۵/۶٪) و ۱۲ مورد لیومیوسارکوم (۸/۸٪) برای مارکر ایمونوهیستوشیمی p16 رنگ‌آمیزی شده و بررسی شدند. **یافته‌ها:** تمامی ۶۲ مورد بافت طبیعی میومتر برای مارکر p16 منفی شدند، این مارکر در تعداد کمی از لیومیوم‌ها (چهار از ۶۲ مورد) تنها به‌صورت موضعی و ضعیف مثبت شد ولی در لیومیوسارکوم‌ها، p16 همواره به‌شکل شدید مثبت بود (در دو مورد به‌صورت نیمه منتشر و در ۱۰ مورد باقی‌مانده به‌صورت منتشر). **نتیجه‌گیری:** اگر ایمونوراکتیویته برای مارکر p16 به‌صورت شدید و در بیشتر از موضعی مثبت در نظر گرفته شود، لیومیوسارکوم برای p16 مثبت ولی لیومیوم و بافت طبیعی میومتر منفی است و این می‌تواند به‌عنوان راهنمای خوبی برای دسته‌بندی تومورهای عضله صاف رحم به‌کار رود.

**کلمات کلیدی:** تومورهای عضله صاف رحم، p16، ایمونوهیستوشیمی، لیومیوم، لیومیوسارکوم، تومور عضله صاف با پتانسیل نامشخص بدخیمی.

\* نویسنده مسئول: تهران، بزرگراه جلال آل احمد، بیمارستان دکتر شریعی، آزمایشگاه مرکزی  
تلفن: ۰۹۱۲-۳۷۰۵۸۱۱  
email: forouhesh\_z@yahoo.com

### مقدمه

و این نکته که لیومیوسارکوم بسیار به‌ندرت حاصل ترانسفورماسیون یک لیومیوم است مطلب فوق را تایید می‌کند.<sup>۴-۶</sup> گروه تومورهای عضله صاف با پتانسیل نامشخص بدخیمی دسته غیرهمگون از تومورهای عضله صاف رحم هستند که از لحاظ هیستوپاتولوژیک به‌طور مشخص در گروه لیومیوم و یا لیومیوسارکوم قرار نمی‌گیرند و تنها گذشت زمان و سیر علائم بالینی نشان خواهد داد که جزو کدام گروه بوده‌اند.<sup>۷</sup> با توجه به این که لیومیوم با سیر کلینیکی خوش‌خیمی همراه است و لیومیوسارکوم سیر تهاجمی بدخیم و کشنده‌ای دارد، نامشخص بودن سیر کلینیکی تومورهای عضله صاف با پتانسیل نامشخص بدخیمی، اقدامات درمانی بهینه را با مشکل مواجه می‌کند لذا کاهش تعداد مواردی که در این گروه قرار می‌گیرند و تعیین

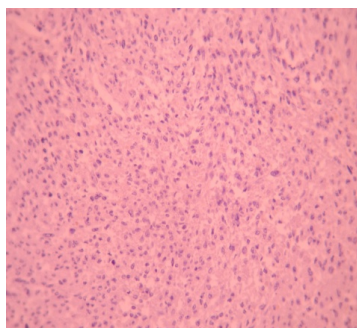
تومورهای عضله صاف رحم شایع‌ترین نئوپلاسم‌های دستگاه تناسلی زنان هستند<sup>۱</sup> که بر اساس تعداد میتوز، آتیپی هسته، نکروز انعقادی و سایر خصوصیات مورفولوژیک می‌توان آن‌ها را به سه دسته لیومیوم Leiomyoma، تومورهای عضله صاف با پتانسیل نامشخص بدخیمی و لیومیوسارکوم Leiomyosarcoma تقسیم کرد.<sup>۲</sup> تحقیقات نشان داده است که لیومیوم‌ها و لیومیوسارکوم‌ها تومورهایی جداگانه بوده و اعضای یک طیف بیولوژیک نمی‌باشند به‌طوری که از لحاظ کروموزومی اکثر لیومیوم‌ها کاریوتیپ نرمال داشته و تنها ۴۰٪ آن‌ها تغییرات ساده کروموزومی نشان می‌دهند در حالی که لیومیوسارکوم‌ها تغییرات پیچیده کروموزومی نشان می‌دهند

ميوتر طبيعى، ليوميوم و ليوميوساركوم موجود در بخش پاتولوژى بيمارستان دكتر شريعتى از ابتداى سال ۱۳۷۲ لغايت انتهاي سال ۱۳۸۷ جمع‌آورى شده و بررسى شدند. از ميان تمام نمونه‌هاى رحم طبيعى و نمونه‌هاى ليوميوم از هر كدام ۶۲ مورد به‌صورت اتفاقى انتخاب شدند و از ميان ۱۴ مورد با تشخيص ليوميوساركوم پس از بررسى مجدد دو مورد فاقد معيارهاى لازم بر اساس طبقه‌بندي-هاى حاضر شناخته شده و از مطالعه خارج شدند و ۱۲ مورد باقى وارد مطالعه شدند. سپس از هر نمونه، بلوك‌هاى مناسب جهت بررسى ايمونوهيستوشيمي يعنى بلوك‌هاى كفاى داشته و ترجيحاً كمترين نكروز و يا هموراژى را داشته باشند انتخاب شدند. اين بلوك‌ها جهت رنگ‌آمىزى ايمونوهيستوشيمي به قطر سه ميكرومتر برش مجدد خورده و بر روى لام پلى‌لايىزى قرار گرفتند. پس از انجام Antigen retrieval، آنتى‌بادى مونوكلونال بر عليه p16 (Mouse monoclonal IgG2, Santacruz co. Germany) كه به نسبت يك به هزار و ششصد رقيق شده بود اضافه شده و بعد از شستشو، كروموزن با فاصله زمانى توصيه شده در راهنماى كيت مربوطه اضافه شد. براى تايد صحت و دقت رنگ‌آمىزى همزمان كنترل منفى هم

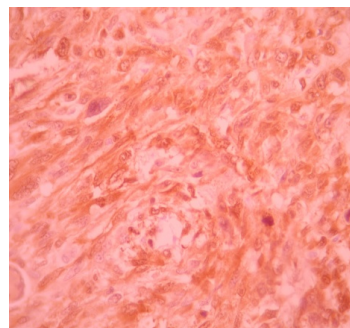
دقيق تر و يا بهتر تعاريف ليوميوم و ليوميوساركوم ارزشمند بوده و از اين طريق مى‌توان با برخورد درماني مناسب از وقوع متاستازهاى كشنده، عوارض بالقوه خطرناك و نيز صرف هزينه‌هاى اضافى جهت پى‌گيرى بيماران خوش‌خيم جلوگیری کرد. p16 مهاركننده Cyclin-dependent kinase-4 است اين پروتئين در ارگانل‌هاى سيتوپلاسمى ساخته شده و پس از انتقال به هسته با بلوك كردن فسفريلاسيون سوبستراى Cdk4 سبب توقف چرخه سلول در مرحله G1 مى‌شود، نقص در توليد و عملكرد اين پروتئين در كانسرهاى كولوركتال،<sup>۱۰-۸</sup> پستان،<sup>۱۱</sup> ريه،<sup>۱۲</sup> مغز و سيستم عصبى مركزى،<sup>۱۳</sup> سرگردن<sup>۱۴</sup> و تروفوبلاستيک<sup>۱۵</sup> نقش داشته است. در اين مطالعه سعى شده است با بررسى ميزان و نحوه بروز ماركر ايمونوهيستوشيمي p16 بتوان معيار بهترى جهت طبقه‌بندي دقيق تر تومورهاى عضله صاف رحم به‌دست آورد و بيماران در ريسك بالاى بدخيمي را پى‌گيرى دقيق نمود.

### روش بررسى

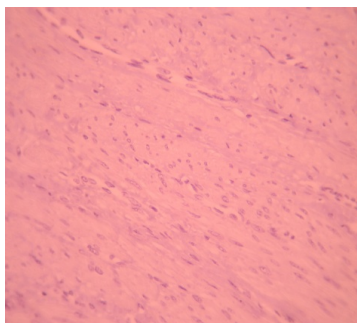
براى انجام اين مطالعه كه از نوع مقطعى (Cross sectional) مى‌باشد، كليه بلوك‌هاى پارافيني مربوط به موارد هيستركتومى با تشخيص



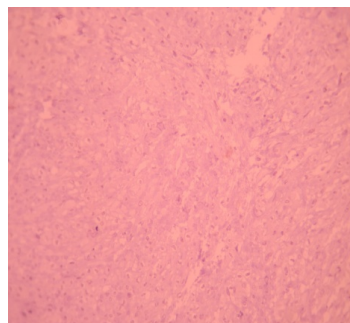
شکل-۳: عدم رنگ‌پذیری ماركر p16 در تومور خوش‌خيم ميوتر



شکل-۱: رنگ‌پذیری منتشر و قوى ماركر p16 در تومور بدخيم ميوتر



شکل-۴: عدم رنگ‌پذیری ماركر p16 در بافت طبيعى ميوتر



شکل-۲: رنگ‌پذیری موضعى و ضعيف ماركر p16 در تومور خوش‌خيم ميوتر

رنگ‌پذیری مشاهده نشد (جدول ۱). از لحاظ شدت رنگ‌پذیری برای مارکر p16 از ۱۲ مورد لیومیوسارکوم همه آنها به صورت شدید رنگ گرفته بودند ولی از ۶۲ مورد لیومیوم تنها چهار مورد رنگ‌پذیری به صورت ضعیف را نشان دادند و هیچ‌یک از موارد بافت طبیعی میومتر رنگ‌پذیری نداشتند (جدول ۲). با توجه به یافته‌های فوق هم برای شدت رنگ‌پذیری و هم برای درصد رنگ‌پذیری از لحاظ آماری اختلاف معنی‌داری میان لیومیوسارکوم و لیومیوم وجود دارد ( $p < 0/001$ ) و میان لیومیوسارکوم و بافت طبیعی میومتر نیز از لحاظ آماری اختلاف معنی‌دار است ( $p < 0/001$ ) ولی اختلاف میان لیومیوم و بافت طبیعی میومتر از لحاظ آماری معنی‌دار نمی‌باشد ( $p = 3/6$ ).

### بحث

بر اساس یافته‌های این مطالعه مارکر ایمونوهیستوشیمی p16 در بافت طبیعی میومتر (۶۲ مورد) کاملاً منفی می‌باشد و در تعداد کمی از لیومیوم‌های رحمی (چهار مورد از ۶۲ مورد) تنها به صورت موضعی (۱-۳۳٪ سلول‌ها) و ضعیف مثبت می‌شود ولی در تمامی موارد لیومیوسارکوم این رنگ‌پذیری بیشتر است به طوری که در دو مورد به صورت نیمه منتشر (۳۴-۶۶٪) و در ۱۰ مورد باقی مانده به صورت منتشر (۶۷-۱۰۰٪) و آن هم همواره به شکل شدید مثبت است. این نتایج نشان‌دهنده اختلاف معنی‌دار آماری هم از لحاظ میزان و درصد رنگ‌پذیری و هم از لحاظ شدت رنگ‌پذیری میان لیومیوسارکوم و لیومیوم و یا میان لیومیوسارکوم و بافت طبیعی میومتر

به صورت کنترل خارجی و هم کنترل داخلی (دیواره عروق) و کنترل مثبت نیز به صورت کنترل خارجی انجام شد. در نهایت کلیه لام‌ها به طور جداگانه بررسی شده و از لحاظ میزان بروز p16 به چهار گروه منفی، موضعی (۱-۳۳٪ سلول‌ها)، نیمه منتشر (۳۴٪ تا ۶۶٪ سلول‌ها) و منتشر (۶۷٪ تا ۱۰۰٪ سلول‌ها) و از لحاظ شدت رنگ‌پذیری به سه گروه ضعیف (اگر رنگ‌پذیری تنها با بزرگنمایی ۴۰۰ برابر قابل شناسایی باشد)، متوسط (اگر رنگ‌پذیری با بزرگنمایی ۱۰۰ برابر قابل شناسایی باشد) و شدید (رنگ‌پذیری با بزرگنمایی ۴۰ برابر قابل شناسایی باشد) تقسیم‌بندی شدند. سپس با استفاده از نرم‌افزار SPSS ویراست ۱۷، آنالیز داده‌های کمی و کیفی انجام شد. جهت مقایسه متغیرها از آزمون  $\chi^2$  استفاده شد. نمودارها و جداول تهیه شده و در نهایت ارتباط بین متغیرهای وابسته و مستقل سنجیده شدند.  $p < 0/05$  از لحاظ آماری معنی‌دار در نظر گرفته شد.

### یافته‌ها

از لحاظ میزان و درصد رنگ‌پذیری برای مارکر p16 از ۱۲ مورد لیومیوسارکوم، ۱۰ مورد به صورت منتشر (۱۰۰-۶۷٪) و دو مورد به صورت نیمه منتشر (۶۰٪ و ۵۰٪) رنگ‌پذیری نشان دادند. همه آنها رنگ‌پذیری هسته‌ای و سیتوپلاسمی را به طور همزمان و به نسبت‌های متفاوت نشان دادند از ۶۲ مورد لیومیوم، در ۵۸ مورد هیچ‌یک از سلول‌ها رنگ نگرفتند و چهار مورد به صورت موضعی (۱-۳۳٪) رنگ‌پذیری نشان دادند و از ۶۲ مورد بافت طبیعی میومتر در هیچ‌یک

جدول-۱: میزان و درصد رنگ‌پذیری برای مارکر p16 در لیومیوم، لیومیوسارکوم و بافت طبیعی میومتر

نوع بافت	مجموع	منفی	موضعی (۱-۳۳٪)	نیمه منتشر (۳۴-۶۶٪)	منتشر (۶۷-۱۰۰٪)
لیومیوسارکوم	۱۲	صفر	صفر	۲	۱۰
لیومیوم	۶۲	۵۸	۴	صفر	صفر
میومتر طبیعی	۶۲	۶۲	صفر	صفر	صفر

جدول-۲: شدت رنگ‌پذیری برای مارکر p16 در لیومیوم، لیومیوسارکوم و بافت طبیعی میومتر

نوع بافت	مجموع	منفی	ضعیف	متوسط	قوی
لیومیوسارکوم	۱۲	صفر	صفر	صفر	۱۲
لیومیوم	۶۲	۵۸	۴	صفر	صفر
میومتر طبیعی	۶۲	۶۲	صفر	صفر	صفر

دانشگاه علوم پزشکی زنجان، ۲۱ مورد لیومیوم و ۲۱ مورد لیومیوسارکوم از لحاظ مارکرهای مختلف ایمونوهیستوشیمی از جمله p16 بررسی شدند. مطالعه آنها نشان داد که p16 در هیچ یک از لیومیوم‌های رحمی مثبت نبود ولی تنها در ۴۲/۱٪ از لیومیوسارکوم‌ها مثبت بود.<sup>۱۹</sup> تفاوت موجود در نتایج این مطالعه و مطالعه ما می‌تواند به دلیل آن باشد که آنها رنگ‌آمیزی هسته‌ای را به‌عنوان مثبت در نظر گرفتند ولی در بررسی ما، هم رنگ‌پذیری سیتوپلاسمی و هم رنگ‌پذیری هسته‌ای به‌عنوان مثبت در نظر گرفته شد. (زیرا اولاً محل تولید این پروتئین در ارگان‌های سیتوپلاسمی بوده و پس از تولید به هسته منتقل می‌شود و در ثانی در سایر مطالعات مشابه نیز هم رنگ‌پذیری سیتوپلاسمی و هم رنگ‌پذیری هسته‌ای پذیرفته شده است)، همچنین عدم توافق کافی میان پاتولوژیست‌ها برای بررسی معیارهای لازم جهت تقسیم‌بندی تومورها به‌عنوان لیومیوسارکوم و لیومیوم می‌تواند عاملی باشد که این تفاوت را توجیه کند. بر اساس یافته‌های مطالعه ما اگر ایمونوراکتیویته هسته و یا سیتوپلاسم برای مارکر p16 به‌صورت قوی و در بیشتر از ۳۳٪ سلول‌ها به‌عنوان مثبت در نظر گرفته شود لیومیوسارکوم برای p16 مثبت ولی لیومیوم و بافت طبیعی میومتر منفی است و این می‌تواند به‌عنوان راهنمای خوبی جهت دسته‌بندی تومورهای عضله صاف رحم به‌کار رود. البته از آنجا که تعداد موارد لیومیوسارکوم بررسی شده در این مطالعه و موارد مشابه کم می‌باشد، پیشنهاد می‌شود مطالعات بیشتر با حجم نمونه بزرگتر انجام شود. همچنین از آنجا که گروه عضله صاف رحم با پتانسیل نامشخص بدخیمی (STUMP) در این مطالعه بررسی نشدند پیشنهاد می‌شود تعداد کافی از این گروه، از لحاظ همراهی مارکر p16 با یافته‌های کلینیکی دال بر بدخیمی مانند متاستاز در پی‌گیری‌های بعدی بررسی شوند تا توانایی این مارکر در دسته‌بندی و پیش‌بینی پتانسیل بدخیمی این گروه از تومورها، بیش از پیش آزموده شود.

می‌باشد. ولی اختلاف معنی‌داری میان لیومیوم و بافت طبیعی میومتر از لحاظ آماری یافت نشد. نتایج حاصل از مطالعه O'Neill در سال ۲۰۰۷ بر روی ۳۷ مورد لیومیوم و ۲۲ مورد لیومیوسارکوم انجام شد نیز نشان‌دهنده اختلاف آماری معنی‌دار برای رنگ‌پذیری مارکر ایمونوهیستوشیمی p16 میان این دو گروه بود<sup>۱۶</sup> که با نتایج به‌دست آمده از مطالعه ما همخوانی داشت. در سال ۲۰۰۸ Kristen به بررسی مارکر p16 در تومورهای عضله صاف رحم پرداخت و آن را بر روی ۲۲ مورد لیومیوم، ۱۵ مورد لیومیوسارکوم و هشت مورد تومور عضله صاف رحم با پتانسیل نامشخص بدخیمی و ۱۰ مورد میومتر طبیعی بررسی کرد و نشان داد در ۱۲ مورد از ۱۵ مورد لیومیوسارکوم این مارکر به‌طور قوی و منتشر مثبت بود، سه مورد از لیومیوم‌ها به‌طور موضعی رنگ گرفتند و هیچ‌یک از میومترهای طبیعی برای این مارکر مثبت نشدند و سه مورد از آن‌هایی که تحت گروه تومور عضله صاف با پتانسیل نامشخص بدخیمی طبقه‌بندی شده بودند به‌صورت شدید و منتشر رنگ شدند که بعدها دو مورد از آنها شواهد متاستاز را نشان دادند، این یافته‌ها با نتایج حاصل از مطالعه ما منطبق است.<sup>۱۷</sup> در مطالعه‌ای که در سال ۲۰۰۵ توسط Calsteren با هدف بررسی مارکرهای مختلف برای افزایش اطلاع از تغییرات مولکولی که در پاتوزن تومورهای عضله صاف رحمی نقش دارند و همین‌طور برای افزایش توانایی برای پیش‌بینی پیش‌آگهی این بیماران از لحاظ خوش‌خیمی یا بدخیمی تومورهای عضلات صاف رحمی انجام شد. در این مطالعه ۲۳۶۰ مورد تومور عضله صاف رحمی ابتدا بر اساس مورفولوژی طبقه‌بندی شده و سپس برای مارکرهای متفاوت بررسی شدند همچنین تمامی بیماران از لحاظ عود پی‌گیری شدند. این مطالعه نشان داد که p16 در همراهی سایر مارکرها فاکتور ارزشمندی برای پیش‌بینی پیش‌آگهی بیماران است<sup>۱۸</sup> که این نتیجه‌گیری با یافته‌های حاصل از مطالعه ما منطبق است. در مطالعه Madani

## References

1. Zhai YL, Nikaido T, Toki T, Shiozawa A, Orii A, Fujii S. Prognostic significance of bcl-2 expression in leiomyosarcoma of the uterus. *Br J Cancer* 1999;80(10):1658-64.
2. Mittal K, Demopoulos RI. MIB-1 (Ki-67), p53, estrogen receptor, and progesterone receptor expression in uterine smooth muscle tumors. *Hum Pathol* 2001;32(9):984-7.
3. Clement PB. The pathology of uterine smooth muscle tumors and mixed endometrial stromal-smooth muscle tumors: a selective

review with emphasis on recent advances. *Int J Gynecol Pathol* 2000;19(1):39-55.

4. Esposito NN, Hunt JL, Bakker A, Jones MW. Analysis of allelic loss as an adjuvant tool in evaluation of malignancy in uterine smooth muscle tumors. *Am J Surg Pathol* 2006;30(1):97-103.
5. Quade BJ, Wang TY, Sornberger K, Dal Cin P, Mutter GL, Morton CC. Molecular pathogenesis of uterine smooth muscle tumors from transcriptional profiling. *Genes Chromosomes Cancer* 2004;40(2):97-108.

6. Kumar V, Abbas A, Fausto N. Robbins and Cotran Pathologic Basis of Disease. 7<sup>th</sup> ed. 2004. Philadelphia: W.B. Saunders Co.; 2005. p. 1089-91.
7. Peters WA 3rd, Howard DR, Andersen WA, Figge DC. Uterine smooth-muscle tumors of uncertain malignant potential. *Obstet Gynecol* 1994;83(6):1015-20.
8. Jie G, Zhixiang S, Lei S, Hesheng L, Xiaojun T. Relationship between expression and methylation status of p16INK4a and the proliferative activity of different areas' tumour cells in human colorectal cancer. *Int J Clin Pract* 2007;61(9):1523-9.
9. King-Yin Lam A, Ong K, Ho YH. Colorectal mucinous adenocarcinoma: the clinicopathologic features and significance of p16 and p53 expression. *Dis Colon Rectum* 2006;49(9):1275-83.
10. Tadokoro H, Shigihara T, Ikeda T, Takase M, Suyama M. Two distinct pathways of p16 gene inactivation in gallbladder cancer. *World J Gastroenterol* 2007;13(47):6396-403.
11. Yu E, Ahn YS, Jang SJ, Kim MJ, Yoon HS, Gong G, et al. Overexpression of the wip1 gene abrogates the p38 MAPK/p53/Wip1 pathway and silences p16 expression in human breast cancers. *Breast Cancer Res Treat* 2007;101(3):269-78.
12. Blanco D, Vicent S, Fraga MF, Fernandez-Garcia I, Freire J, Lujambio A, et al. Molecular analysis of a multistep lung cancer model induced by chronic inflammation reveals epigenetic regulation of p16 and activation of the DNA damage response pathway. *Neoplasia* 2007;9(10):840-52.
13. Jeon YK, Park K, Park CK, Paek SH, Jung HW, Park SH. Chromosome 1p and 19q status and p53 and p16 expression patterns as prognostic indicators of oligodendroglial tumors: a clinicopathological study using fluorescence in situ hybridization. *Neuropathology* 2007;27(1):10-20.
14. Karsai S, Abel U, Roesch-Ely M, Affolter A, Hofele C, Joos S, et al. Comparison of p16(INK4a) expression with p53 alterations in head and neck cancer by tissue microarray analysis. *J Pathol* 2007;211(3):314-22.
15. Mao TL, Seidman JD, Kurman RJ, Shih IeM. Cyclin E and p16 immunoreactivity in epithelioid trophoblastic tumor: an aid in differential diagnosis. *Am J Surg Pathol* 2006;30(9):1105-10.
16. O'Neill CJ, McBride HA, Connolly LE, McCluggage WG. Uterine leiomyosarcomas are characterized by high p16, p53 and MIB1 expression in comparison with usual leiomyomas, leiomyoma variants and smooth muscle tumours of uncertain malignant potential. *Histopathology* 2007;50(7):851-8.
17. Atkins KA, Arronte N, Darus CJ, Rice LW. The Use of p16 in enhancing the histologic classification of uterine smooth muscle tumors. *Am J Surg Pathol* 2008;32(1):98-102.
18. van Calsteren K, Debiec-Rychter M, Moerman Ph, Tulunay G, Verbist G, Caluwaerts S, et al. Clinicopathologic markers of uterine leiomyosarcoma originating from smooth muscle tumors of low malignancy. *Eur Clinics Obstet Gynaecol* 2005;1:164-70.
19. Madani H, Javadi Ras E, Khazai S. Evaluation of IHC marker value in diagnosis of uterine smooth muscle tumors. *Zanjan Sci Res J* 2009;69:62-9.

## "p16" immunohistochemistic marker in normal and tumoral myometrium: a study on 136 cases

Received: June 13, 2010 Accepted: July 26, 2010

### Abstract

Zahra Forouhesh Tehrani MD.\*  
Alireza Paikari MD.  
Ali Malaieri MD.

Department of Pathology, Tehran  
University of Medical Sciences,  
Tehran, Iran.

**Background:** Uterine smooth muscle tumors classified as leiomyoma, leiomyosarcoma and tumors with uncertain malignant potential. The leiomyoma and leiomyosarcoma are separated tumors biologically. Uterine smooth muscle tumors with uncertain malignant potential include a group of tumors which are not specifically placed into two others groups which result in a serious problem in a way of their treatment. In the present study expression of marker "p16" in smooth muscle tumors of uterine and normal myometrium has been investigated.

**Methods:** The entire paraffin blocks related to hysterectomy cases with diagnosis of normal myometrium, leiomyoma and leiomyosarcoma (3768 cases) available in pathology lab. in Shariati Hospital in Tehran, Iran from 1372 to 1387 were investigated. Among them 62 normal myometrium, 62 leiomyoma and 12 leiomyosarcoma had been chosen and after staining for marker "p16" were investigated separately.

**Results:** There were a statistically significant difference in both intensity and percentage of staining for this marker between leiomyoma and leiomyosarcoma ( $p < 0.001$ ) and between leiomyosarcoma and normal myometrium ( $p < 0.001$ ) but not between leiomyoma and normal myometrium ( $p = 3.6$ ).

**Conclusion:** Based on this study if strong and more than focal immunoreactivity for marker "p16" suppose as positive then leiomyosarcoma will be positive for this marker but leiomyoma and normal myometrium will not be and this could be considered as a good guide for categorizing the uterine smooth muscle tumors.

**Keywords:** Leiomyosarcoma, leiomyoma, normal myometrium, uterine smooth muscle tumors with uncertain malignant potential, marker "p16", immunohistochemistry.

\* Corresponding author: Dept. of Pathology, Central Laboratory, Shariati Hospital, Jalal Al Ahmad Highway, Tehran, Iran.  
Tel: +98-21-912-3705811  
email: forouhesh\_z@yahoo.com