

## کم خونی های همولی تیک کودکان

شرح آنژی پترالرومی

نکارش

دکتر محمد قریب      دکتر صادق مختارزاده      دکتر احمد قانع بصیری

در شماره چهارم سال دوازدهم مجله دانشکده پزشکی صفحه ۲۳۰ تحت عنوان کم خونیهای همولی تیک کودکان در خصوص همولیزو آنمی های توأم با آن نوشتیم در این مقاله شرح حال دو بیمار مبتلا به مرض کولی و مختصری از خود بیماری را بیان میکنیم:

شرح حال بیمار: محمد رضا - کامل اهل بهر شهر کودک ۶ ساله ایست که مادر او آغاز بیماری را از ۳ ماهگی با پریدگی رنگ مخصوص بیان می کند و حتی متذکر میگردد که این کم خونی روز بروز شدید تر شده تا بصورت فعلی در آمده است. مادرش سه طفل خود را در سنین کمتر از یکسال و نیم بعلت ابتلای بکزاز و مسهومیت غذائی و سومی را که دارای علائمی شبیه به بیمار مورد بحث مابوده از دست داده است و فعلاً غیر از این طفل یک کودک یکسال و نیم بظاهر سالم دارد زایمان طفل مشکلی بوده ولی بدون وسایل انجام یافته است در دو سالگی راه افتاده و در همان سن شروع بحرف زدن کرده است. به بیماریهای دوران کودکی مبتلانشده، فقط پریدگی رنگ فوق العاده همیشه جلب توجه مادر را میکرده و بعلت پیشرفت آن فوق العاده نگران و از عاقبت بیماری این فرزندش اندیشناک بوده و برای بهبود آن باطباء مختلف مراجعه و دستوراتی که حاوی داروهای ضد کرم و ضد کم خونی بوده است دریافت کرده ضمناً معالجات مالاریائی هم در باره اش مجری شده است.

طفلی است برنگ زرد کاهی که علاوه بر بیرنگی پوست پریدگی رنگ بطور وضوح در مخاطها هم مشاهده میگردد دارای سری بالنسبه بزرگ و پیشانی پهن و گونه های برجسته و بینی کوچک (نسبت باقطار صورت) لب فوقانی کوچک، بطوری که دندانهای ریز و کرم خورده او در جلو کاملاً واضح و نمایان و قیافه مخصوص مغولی بطفل داده است.

دستگاه گردش خون، صداهای قلب در چهار کانون طبیعی (قدری کشیدگی صدای اول وجود دارد که مربوط با آنمی طفل میباشد) تعداد قرعات نبض ۱۲۰ در

دقیقه و اگر قدری کودک را بحرکت واداریم تعداد قرات نبض زیاد شده و تنفس طفل رامشکل میسازد .

دستگاه تنفس ، ادرای ، عصبی و گوارش طبیعی است . طحال بزرگ و تا چهار بند انگشت از کنار دنده ها تجاوز کرده سفت بدون درد و متحرک میباشد . قسمت راست کبد کمی بزرگتر از طبیعی است بایستی گفت که در این مدت طبق اظهار مادر گاه بگاه پوسه های تب داشته که با دادن داروهای معرق اصلاح شده است . پدر و مادر کودک بظاهر سالم اند ولی امتحان خون آنان که ذیلا شرح داده میشود نشان داد که هر دو تغییرات خونی بر له تشخیص بیماری طفلشان دارند .

خلاصه وجود یرقان و آنمی مزمن و منظره مخصوص صورت که شبیه قیافه مغولها بود و طحال بزرگ ما را بفکر بیماری کولی (۱) انداخت از امتحانات مختلفی که شده است این نتایج قابل درجست :

الف - آزمایش خون پدر

گویچه سرخ	۴/۸۶۰/۰۰۰	زمان سیلان	دو و نیم دقیقه	شمارش پلاکتها	۲۸۰/۰۰۰
گویچه سفید	۶/۲۰۰	زمان انعقاد	۵ دقیقه	گروپ خون	Rh+ AB
سگمانته	۶۱	مقدار پروترمین	۰/۸۵		

باتونه ۳

گلبولهای يك هسته ۳۵  
 ائوزینوفیل ۱  
 در خون پدر از نظر شکل گلبولی سلول en cible موجود است

ب - آزمایش خون مادر :

گویچه سرخ	۴/۶۸۰/۰۰۰	زمان سیلان	یک دقیقه و ۱۵ ثانیه	شماره پلاکتها	۱۵۰/۰۰۰
گویچه سفید	۸۰۰۰	زمان انعقاد	چهار دقیقه و ۱۰ ثانیه	گروپ	Rh+ AB
سگمانته	۶۳	مقدار پروترمین	۰/۸۰		

باتونه ۲

ائوزینوفیل ۸  
 يك هسته ۲۷  
 آنیزوسیتوز و پوئی کیلوسیتوز و بندرت سلول en cible دارد

ج - آزمایش خون از طفل که مکرر انجام گردیده است:

گویچه سرخ بین  $1/900/000 - 2/500/000$  و اسرمن منفی زمان انعقاد ۴ دقیقه و ده ثانیه شماره پلاکتها  $62/000$

گویچه سفید بین  $28/800 - 8000$  مقاومت گلبولی از  $3/8$  شروع و در سه کامل میشود زمان سیلان ۲ دقیقه و سی ثانیه گروه خون  $Rh+ AB$

سگمانته بین  $68 - 41$  آنیزوسیتوز و بوئی کیلوسیتوز شدید دارد - همانوزار در چندین نوبت ملاحظه نشد

منوسیتها بین  $30 - 50$

اندازه هموگلوبین بین  $1.40 - 1.25$  همانوکریت  $25 - 20$  سلول en cible بمقدار متوسط دارد

اریترو بلاست  $1.38$  رتیکولوسیت  $5 - 1.12$  مقدار پروترومین  $1.45$  آهن سربیک اندازه گرفته نشده است.

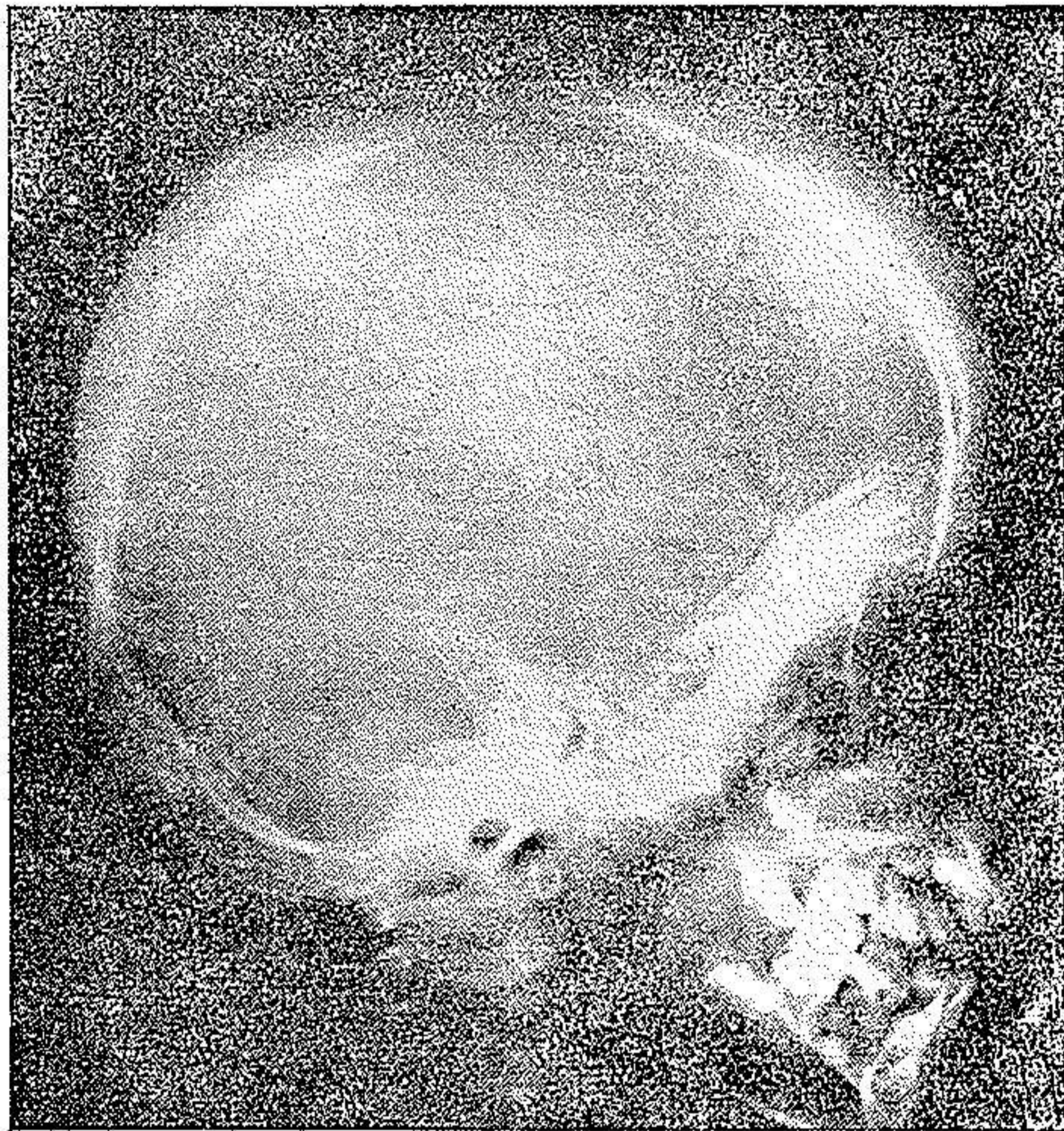
میلوگرام - نسبت گویچه های سرخ هسته دار بگویچه های سفید  $10$  به یک است هیپر بلازی در مغز استخوان دیده میشود.

سلول سوش و سلولهای بلاستیک و مگالوبلاست در مغز استخوان دیده نشد تعداد مگاکاریوسیتها کم شده است.

توضیح آن که رادیوگرافیها توسط آقای دکتر فرهاد و امتحانات خون توسط آقای دکتر اذیر انجام شده و باین وسیله از آنان سپاسگذاری مینمائیم.

شرح حال دوم - ف - فیضی - ۱۲ ساله اهل تبریز - طبق اظهار پدر وضع کودکش تا دو سالگی خوب بوده و مطلقاً پریدگی رنگ نداشته است. تا شش ماه با شیر مادر و در بقیه دوران شیرخوارگی با شیر خشک کلیم و غذاهای معمولی که مطابقت باسن او داشته تغذیه شده است. در این فواصل گاه بگاه دچار عوارض هاضمه شده که با مراجعه به پزشک و مداوا بهبود یافته است. در سوابق پدر بیمار نکته قابل ذکری وجود ندارد، دارای دو فرزند دیگر بسن ۸ ساله و ۷ ساله میباشد که ظاهراً سالم و

عیبی در آنها مشاهده نمیشود. مادر بیمار مبتلا بسل ریوی بوده که معالجه نموده است و فعلاً وضعیتش بسیار خوبست.



شکل - رادیوگرافی جمجمه محمد رضا - کامل - تغییرات استخوانی مشخص بیمار کولی است  
سوابق بیمار: در سن سه گرفتار اسهال فوق العاده سختی میشود که  
خانواده را بینهایت نگران کرده بود و بعد از بهبود موقت این اسهال دچار تب میشود که  
ابتدا خفیف و بدون درد و ناراحتی بوده ولی بعداً روز بروز شدیدتر میشود و تا مدتی  
بین ۳۹-۴۱ درجه نوسان داشته و علاوه بر آن با درد در اندام و عوارض هاضمه نیز توأم  
بوده است. در تمام مدتی که تب، درد و ناراحتی هاضمه داشته با طبای مختلف مراجعه  
و دستوراتی حاوی داروی ضد کرم و ضد کم خونی و درمان مالاریائی دریافت کرده  
است و باز طبق نظریه پدر با وجود این معالجات شدید می توان گفت که رنجوری  
فرهاد بعد از آن اسهال و تب هیچ اصلاح نشده است.

معاینه : کودکی است بارنک پریده و جثه کوچکتر از ۱۲ سال، سری بالنسبه بزرگ و پیشانی پهن و گونه بر جسته و بطور خلاصه قیافه مغولی، فوق العاده باهوش و با استعداد و در سال ششم ابتدائی مشغول تحصیل میباشد.

دستگاه تنفس، ادراری، عصبی و گوارش طبیعی است طحال بزرگ و تا چهار بند انگشت از کنار دنده تجاوز کرده سفت و بدون درد و متحرک میباشد کبد بزرگ و بدون درد میباشد.

آزمایش پاراکلینیکی : در آزمایشگاههای مختلف و حتی در بیمارستانهای مختلف مکرراً بعمل آمده بطور خلاصه از این قرار است :

گویچه سرخ بین ۳/۲۵۰۰۰۰ - ۱/۹۲۰/۰۰۰ اندازه هموگلوبین ۴۱٪ - ۲۱٪

گویچه سفید ۱۹۰۴۰۰ - ۹/۲۰۰ مقارنت گلبولی از ۶/۶ - ۲/۴

سگمانته ۶۰ - ۲۰

واسرمن کلاسیک - منفی

انوزینوفیل ۷ - ۲

گروپ خونی طفل Rh + A

گویچه های يك هسته ۶۰ - ۲۷

فرمول ژلیفیکاسیون منفی

آنیزوسیتوز + + +

در بزل استخوان جناغ جسم لیثمان دیده نشد

پوئی کیلوسیتوز + + +

جستجوی هماتوز، مکرر منفی بوده است.

پولی کروماتوفیلی + + +

میلوگرام

واکنش و اندنبرک بطور غیر مستقیم مثبت

واکنش اریترو بلاستیک شدید

آزمایش مدفوع تخم آسکاریس بمقدار زیاد دارد

رشته گلبول قرمز ۰/۷۸

آزمایش ادرار طبیعی

رشته گرانولوسیت ۰/۷۸

رشته آگرانولوسیت ۰/۲۰

Rh مادر و پدر مثبت

سلول سوش ۰/۲

در پرتونگاری از استخوان جمجمه و قفسه صدری و سایر استخوانهای طفل علائم

رقت استخوانی و رکالسی فیکاسیون و منظره مخصوص در جمجمه بطور وضوح مشاهده میشود.

در علت بیماری کولی هنوز اتفاق کلمه وجود ندارد. در ابتدای کشف آن عقاید مختلفی ابراز شده است. چنانچه وجود واکنش شدید مغز استخوان در رده اریتروبلاستها دسته‌ای را بفکر وجود اختلال مراکز خونساز انداخته است و پیدایش این واکنش را معلول فقدان ماده مجهول قلمداد کرده اند و برخی از علماء اریتروبلاستوز مغز استخوان را ناشی از حالت شبیه به لوکوز دانسته و بیماری را جزو امراض خونی بدخیم طبقه بندی نموده اند (لندورف (۱)) ولی اریتروبلاستها همگالوبلاست اند و نه از نوع پارا- اریتروبلاست‌هایی که نگلی (۲) شرح داده است و میتوان با نبودن نقص و جای خالی در بین انواع مختلف اریتروبلاستها و بعلاوه وجود میکروسیتوز فرضیه‌های فوق را کنار گذاشت.

مکتب ایطالی از همان ابتدای کشف این مرض متوجه وجود علائم همولیز شدید بوده و بدین جهت بدون توجه آنرا در ریف بیماریهای همولیتیک و در کنار بیماری مینکووسکی - شوفارد (۳) جای داد ولی ازدیاد مقاومت گلبولهای سرخ که یکی از علائم شایع این نوع کم‌خونی است. بعدها مانع بزرگی برای قبول فرضیه همولیز شدید و شباهت دو بیماری فوق گردید و بقول وینتروب (۴) (تالاسمی را در دسته کم‌خونیهای همولیتیک قرار دادن از نظر تقسیم بندی راحت‌تر است تا قانع کننده) و بعلاوه جریان تکامل بیماری کولی و بی‌اثر بودن در آوردن طحال کاملاً برخلاف آنست که در بیماری مینکووسکی - شوفارد انتظار میرود.

بالاخره وجود بیماری و شیوع نسبی آن در حوزه دریای مدیترانه و گرفتار شدن چندین نفر در یک خانواده توجه علماء را به موضوع ارثی نبودن مرض معطوف نمود و از آن پس بعضی آنرا وابسته بارت نهفته (۵) و برخی مربوط بارت غالب (۶) دانستند و مخصوصاً پیداشدن دو قلوهای حقیقی که دچار مرض کولی بودند پرده از علت توارثی بیماری برداشت (ویپل (۷) برادفورت (۸)) کشف وضع غیر عادی گلبولهای سرخ که

۱-Lendhorff

۲-Naegeli

۳-Minkowshie Chauffard

۴-Wintrob

۵-récessif

۶-dominant

۷-Whippel

۸-Bradfort

استیگمات حقیقی بیماری است و از راه توارث این عیوب گلبولی منتقل میشود راه را برای فهم علت و تفسیر بعضی از علائم هموار نمود .

گلبولهای سرخ کمی بزرگتر از طبیعی بوده بعلاوه کم ضخامت تراز گلبولهای معمولی است لذا آنرا بنام ماکروپلاتوسیت (۱) مینامند بعلاوه تقسیم و وضع قرار گرفتن هموگلبین در این گلبولها یکنواخت نیست و منظره هدف را نشان میدهد این شکل را فرانسوی زبانها بنام سلول آن سیبل (۲) و انگلیسی زبانها بنام تارژت سل (۳) می گویند .

این عیوب گلبولهای سرخ را که در ابوین بیمار مبتلا به آنمی کولی میتوان یافت بر طبق قانون ارث غالب مندل انتقال مییابد. و بنتروب با قرار دادن گلبولهای سرخ طبیعی در محلولهای هیپرتونیک این عیوب را بدست آورده است .

بر طبق فرضیه هادن (۴) هر قدر گلبول سرخ کوچک و کروی باشد در محلولهای نمکی مقاومت کمتری خواهد داشت و برعکس هر قدر بزرگتر و کم ضخامت باشد مقاومت زیادتری نشان میدهد . از اینرو باید گفت که همولیز در بیماری کولی بر اثر کمی مقاومت اسموتیک نبوده بلکه مطابق فرضیه مارمن - بیانشی (۵) بر اثر قطعه قطعه شدن گلبولها بعلت کاهش مقاومت مکانیکی است .

منظره هدف مانند گلبولها از وجود غلاف گشادی که محتوی هموگلبین کمتری است حکایت مینماید (والانتین و نیل (۶) و هیپو کرم بودن کم خونی کولی را توجیه میکنند و از نقص ساختمان فیزیکی و شیمیایی گلبولهای سرخ که در جذب و ثبوت آهن و آب پیداشده است خبر میدهد باید دانست که با وجود آهن زیادی که در سرم خون این بیماران بیش از حال عادی است گلبولهای سرخ قدرت جذب آنرا ندارند .

بهر حال فرضیه غیر عادی بودن گلبولهای سرخ از یک طرف علت ازدیاد مقاومت گلبولی را توجیه کرده و از طرف دیگر عدم تطابق موجود بین زیادی آهن سرم خون

۱-macroplatoocyte

۲-cellule en cible

۳-target-Cells

۴-Haden

۵-Marmont-Bianchi

۶-Valentine-Neel

و هیپوکرم بودن نوع کم خونی را نیز روشن مینماید ولی این نکات علت همولیز شدید را روشن نمیکنند. آزمایش های غیر قابل انکار کوتاه شدن عمر گلبولهای سرخ را در این بیماری که از ۱۵ تا ۵۰ روز تجاوز نمی کند فرونتالی (۱) ثابت نموده است و تنها کاهش مقاومت گلبولی از نظر مکانیک این همولیز را توجیه مینماید. کازال (۲) در ضمن تحقیق پاتوژنیک بیماری نشان داده است که بر اثر قطعه قطعه شدن گلبولهای سرخ اشکال شبیه به هالتر - میکروسیت و شیزونتوسیت های غیر منظم بشکل راکت و هلال در خون محیطی دیده میشود که خود این اشکال گلبولی بعلمت عمر کوتاهی که دارند زودتر همولیز مییابند و در نتیجه همولیز زیاد و احتیاجات روز افزون بدن کانون های خون سازی در خارج از مراکز استخوانها پیدا میشوند و بدینوسیله باعث بزرگی طحال و کبد میگرددند بعلاوه واکنش شدیدی در مغز استخوان خون تولید شده و سبب پیدایش استئوپاتی منهدم کننده (۳) و علائم رادیوگرافی بیماری میشوند.

علائم بالینی - عادتاً مرض از اوان شیر خوارگی تظاهر می کند ولی معمولاً در ۴-۵ سالگی مورد آزمایش طبیعی قرار میگیرند.

شروع بیماری آرام و تدریجی است و معمولاً تأخیر رشد و پریدگی رنگ، خستگی، بی اشتهائی، اختلالات هاضمه، بزرگی شکم، تبهای نامنظم و گاهی دردهای مبهم مخصوصاً در پهلوئی چپ طفل سبب مراجعه میباشد ولی علائم استخوانی دیررس بوده بعد از یکی دو سال جلب توجه اطرافیان بیمار را مینماید.

منظره بیمار در موارد پیشرفته مرض خیلی جالب توجه است و براحتی به تشخیص بیماری راهنمایی میکند، رنگ پریده و گاهی مختصر زردی پوست، لاغری مختصر وجود نقاط پررنگ در بعضی از نقاط پوست مخصوصاً در نزدیک موها و اطراف چشم و پشت دست و پاها؛ طحال خیلی بزرگ متحرک و بدون درد؛ کبد بزرگتر از طبیعی سخت و بدون درد؛ قلب حجیم تر از طبیعی (در مواردیکه کم خونی شدید است همراه سوفل غیر عضوی) تبهای نامنظم، غدد لنفاوی طبیعی است.



تغییرات استخوانی : - سر بزرگتر از طبیعی بنظر میرسد - برجستگی استخوان های قحفین و قهقهه جلوب توجه مینماید - پیشانی بلند تر و برجسته تر بوده و ریشه بینی فرورفته و فك فوقانی پهن و عریض و برجسته و لبها کلفت تر و فاصله دار از هم شده و در نتیجه دندانهای قدامی دیده میشود .

شکاف چشمها اغلب باریک و در گوشه داخلی آن پلك سومی، در بعضی موارد، ملاحظه میشود (۱)

علائم فوق الذکر قیافه مغولی (۲) بطفل بخشیده است .

پرتو نگاری - ضایعات استخوانی متعدد منحصر به استخوانهای جمجمه نیست بلکه در سایر استخوانها نیز عیوب واضحی دیده میشود .

استخوانها کلفت و متخلخل شده و فاصله دو جدار استخوانهای جمجمه از هم زیاد گشته است و بعلت وجود اسپیکل (۳) مثل آنست که در روی سطح استخوانها موزائیکه است (۴) .

استخوانهای متاکارپ، فلانژها، متانارس و لگن خاصره منظره حفره حفره پیدا میکنند .

دنده ها عریضتر و مخصوصاً انتهای آنها برجسته شده و متخلخل دیده میشود . در استخوانهای دراز نسج متراکم جداری نازک شده و در نواحی اپیفیزها و متافیز استخوان منماظر مخصوصی از قبیل شکل موزائیک (۵) و تصویر ماهوت پاك كن (۶) دیده میشود .

نشانه های خونی - کم خونی واضح بین ۲-۳ میلیون و گاهی حتی بیک میلیون میرسد . در فواصل حملات همولیز ممکنست تعداد گلبولهای سرخ زیاد شوند گلبولها بشکل کوچک (بقطر سه مو) و بزرگ (بقطر ۱۵ مو) بوده ولی غلبه با گلبولهای کوچکتر است منحنی معروف پریس-جنس (۷) خیلی گسترده شده است. همو گلین بشکل هدف

۱-épicañtus

۲-aspect mongoloide

۳-spicules

۴-aspect en poils de brosse

۵-image en mosaïque

۶-image en brosse

۷-Price-Jones

در گلبولها قرار گرفته است .

گلبولهای جوان بشکل اریتروبلاستهای بازوفیل و آسیدوفیل بمقدار زیاد در خون محیطی دیده میشود گاهی تعداد آنها از هزار تا صد هزار در میلیمتر میرسد .

علاوه بر اریتروبلاستها که نشانه فعالیت شدید مغز استخوانی است رتیکولوسیت زیادی هم در خون دیده میشود . تعداد لوکوسیت ها گاهی طبیعی ولی اغلب زیادتر از طبیعی است ( ۱۰ - ۱۱ - ۲۰ هزار در میلیمتر ) . در شکل و تعداد پلاکتها تغییری موجود نیست .

علاوه بر رنگ زرد خفیف پوست که نشانه همولیز است در خون واکنش غیر مستقیم و اندنبرک مثبت است . مقاومت گلبولها افزوده شده است .

ادرار گاهی پررنگ و محتوی رنگ دانه اوروبیلین میباشد . مدفوع ممکن است در مراحل حمله بیماری پررنگ گشته و استرکوبیلین زیادتری داشته باشد .

میلوگرام - در مغز استخوان فعالیت زیادی دیده میشود . گلبولهای هسته دار سرخ خیلی زیاد و از نوع نورموبلاست اند در بین آنها نورموبلاستهای بازوفیل بیشتر دیده میشود . تعداد اریتروبلاستهای مغز استخوان ممکنست به ۵ درصد و بلکه بیشتر برسد ( در حال طبیعی ۱۰-۱۵-۳۰ درصد ) نسبت بین گلبولهای قرمز و سفید از  $\frac{40}{100}$  به  $\frac{60}{100}$  و گاهی به  $\frac{70}{100}$  میرسد .

اسپلنوگرام - تغییرات شبیه به مغز استخوان در طحال نیز دیده میشود . طحال پر از نورموبلاست بوده بمقدار زیاد میلوسیت دارد تعداد زیادی سلولهای رتیکولو آندوتلیال جلب توجه مینماید . از تعداد لنفوسیتها کاسته شده به ده درصد تنزل یافته است .

سیر تکامل - بیماری تدریجی است و روز بروز کمخونی شدید تر گشته زمانی تب پیدا میشود . این تب را نباید بعامل عفونی نسبت داد . درمان های ضد کمخونی نتیجه واضحی ندارد و در آوردن طحال ثمری نمی بخشد مگر این عمل برای

سنگینی و بزرگی شکم و جلو گیری از پاره شدن اجرا گردد. عادتاً مرك اغلب بعلمت يك بیماری عفونی پیش از مرحله بلوغ فرامیرسد. حداکثر عمر بیماران از سی چهل سال تجاوز نمی کند.

اشکال بالینی - وینتروب و دامشاک (۱) دانشمند آمریکائی تحت عنوان تالاسانمی (۲) دو بیماری را جمع مینمایند که شدت و خطرشان بینهایت متفاوت ولی پاتوژنی واحدی دارند:

۱- بیماری کولی یا تالاسانمی ماژور (۳) که مخصوص کودکان است.  
 ۲- بیماری ریتی - گرپی - میشلی (۴) تالاسانمی مینور (۵) که آنرا در سنین بلوغ و از آن بعد میتوان دید.

از نظر بالینی نکات مشترک و خواص مشخص هر یک شرح زیر است:

بیماری ریتی - گرپی - میشلی دیررس در سنین بلوغ پیدا میشود و بازندگی عادی سازگار بوده و سیر تکامل و خیمی ندارد در اینجا کم خونی خفیف بوده بعلاوه اریتروبلاستها در خون و کانونهای خونساز در کبد و طحال دیده نمیشود. علائم استخوانی خیلی خفیف و دیررس هستند.

تحقیقات توارثی که توسط والانتین و نیل بعمل آمده است نشان میدهد که عامل بیماری در ابوین بیماران ایندودسته شرح زیر است:

در بیماری کولی اطفال هوموزیگوت بوده از ابوین ظاهراً سالم متولد شده اند که آنها نیز در خون گلبولهای سرخ هدفی شکل همراه از دیاد مقاومت گلبولی نشان میدهند. در بیماری ریتی - گرپی - میشلی بیماران هتروزیگوت بوده تنها پدر یا مادر آنها دارای خواص عیوب گلبولهای سرخ است.

بعلاوه از این تحقیقات ثابت شده است که عامل اصلی بیماری بشکل ارث غالب منتقل میشود.

تشخیص بیماری کولی با کالا آزار (۷)، مالاریا و کوفت مادرزادی که هر یک از

۱-Wintrob-Dameshek

۲-thalassanémie

۳-T. major

۴-Rietti - Greppi - Micheli

۵-T. mineur

۶-kala azar

اینها ممکنست مولد سندرم کم خونی طحالی (۱) در کودکان باشند مطرح میشود ولی علائم بیماری کولی و خواص مشخص هر یک از بیماریهای فوق الذکر تشخیص را روشن مینماید.

فقط در تشخیص افتراقی باید از یکطرف بیماری کولی را از سندرم کم خونی طحالی اریتروبلاستیک که بعنوان آنمی پseudoleucémique فن ژاک لوزت (۲) نامیده میشود روشن کرد.

و از طرف دیگر از بیماری آنمی همولیتیک مینکووسکی شوفارد (۳) تفکیک نمود.

درمان - از نظر درمان جز ترانسفوزیون که بهترین درمان در مراحل کم خونی شدید میباشد درمانهای دیگر کم خونی و در آوردن طحال نتیجه خوبی نمیدهد.

۱ - anémie--splénique

۲ - anémie pseudo leucémique de Von Jacksch Luzet

۳ - anémie hemolytique de Minkowski — Chauffard