

نامه ما لانه
دانشکده پزشکی
بهیت تحریریه

دکتر محمد حسن مانی
دکتر محمد علی ملکی
دکتر حسن میردامادی
دکتر ابوالقاسم نجم آبادی

دکتر محمود سیاسی
دکتر جهان شاه صاحب
دکتر صادق عزیزی
دکتر محمد فریب
رئیس بهیت تحریریه - دکتر جهان شاه صاحب
مدیر داخلی - دکتر محمد بهشتی

دکتر محمد حسین ادیب
دکتر ناصر انصاری
دکتر محمد بهشتی
دکتر حسین سهراب

شماره پنجم

بهمن ماه ۱۳۴۳

سال دوازدهم

از کارهای بخش پوست بیمارستان رازی

یک مورد هیستئوسیتوم (۱)

نگارش

دکتر هاردر روسیان
دستیار بخش پوست
بیمارستان رازی

دکتر محمد علی ملکی
استاد و رئیس بخش پوست
بیمارستان رازی

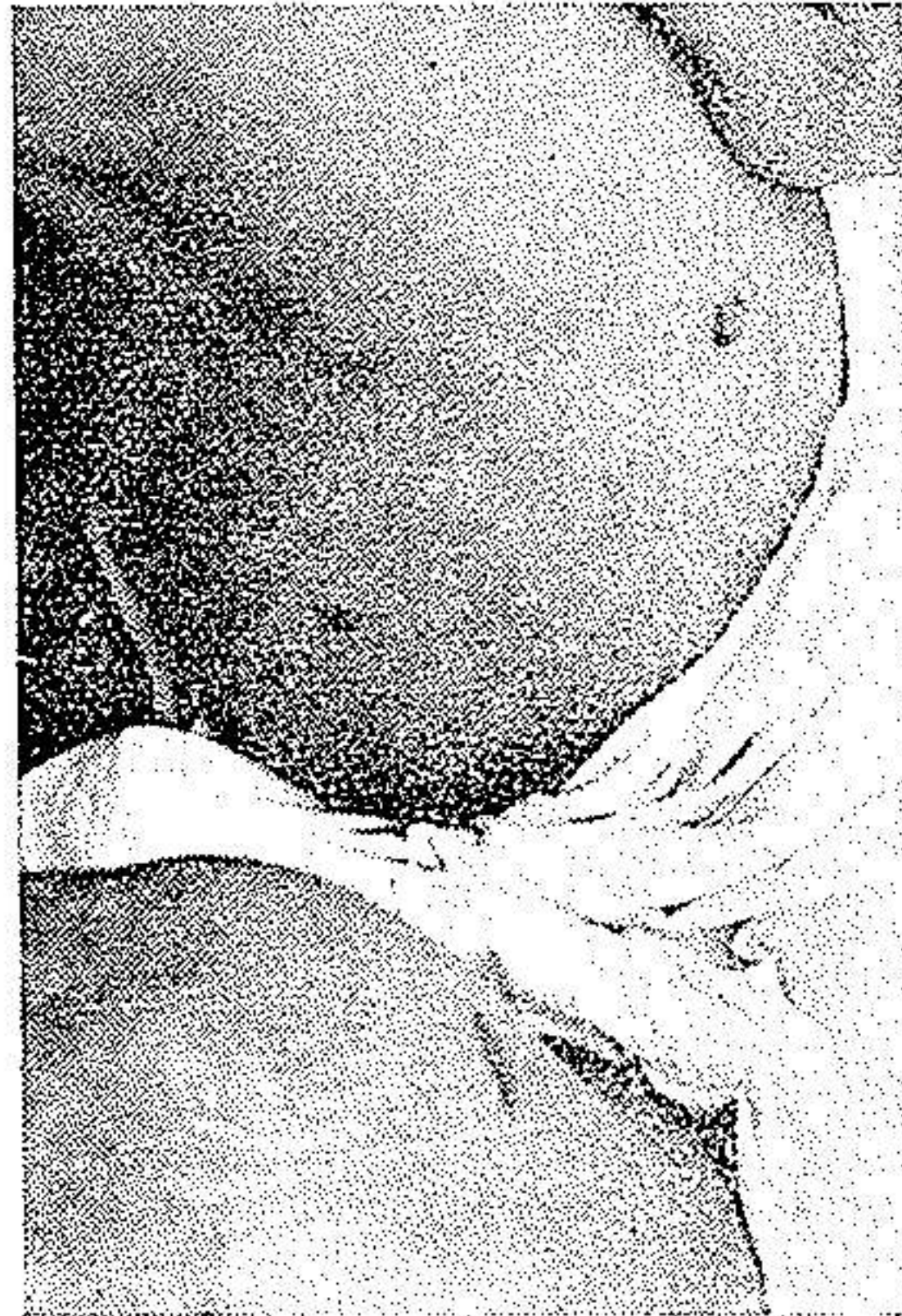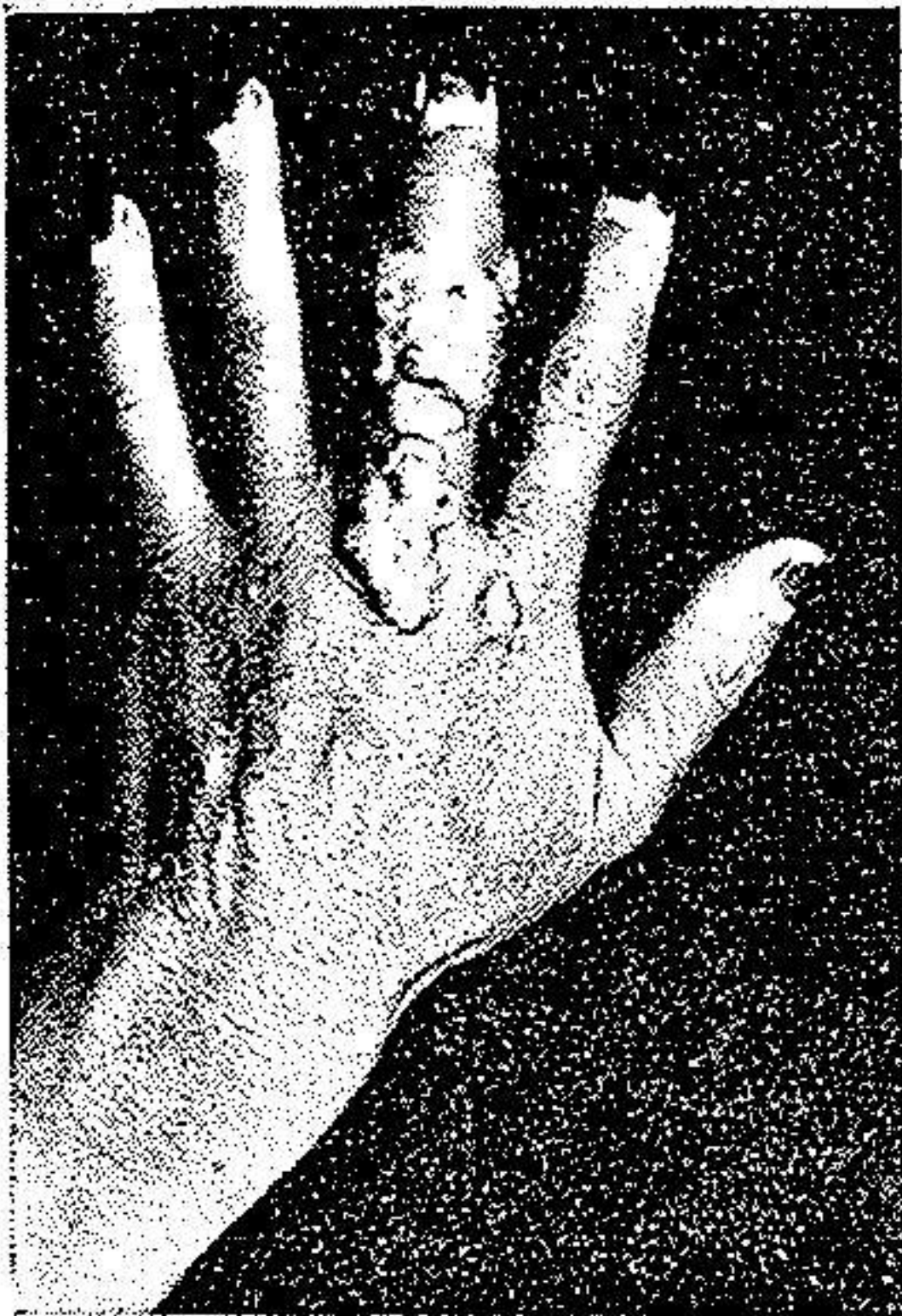هیستئوسیتوم بشکل غده‌های کوچکی است که در قسمتهای مختلف پوست بروز میکند منظره بالینی و سیر آن شبیه به فیبروم میباشد اختلاف آنها از نظر بافت شناسی است زیرا فیبروم منحصراً از سلولهای هیستئوسیت تشکیل میگردد.
هیستئوسیتوم‌ها معمولاً پررنگ (۲) و سلولهای اندوتلیال در آن زیاد شده است و بعلاوه در غده‌های هیستئوسیتوم به مقدار کمی مواد چربی دیده میشود.

شرح حال بیمار

ق - ن شصت ساله اهل رودبار رشت بعلت وجود برآمدگی های بنفش رنگی که در پشت انگشت مدیوس و اندکس از دو سال قبل نمایان گردیده به بیمارستان

مراجعه کرده است این عارضه ابتداءً بشکل لك های قرمز رنگی بوده تدریجاً تغییر شکل داده و بصورت برجستگی های بنفش رنگ درآمده است. این عوارض بیشتر در فاصله انگشت مدیوس و آنولر پشت گوشها و در سطح داخلی رانها در روی بیضه و در ناحیه میانین وجود دارد.

چون غده های پشت دست بدنما بوده بیمار چند مرتبه آنرا با تیغ ژیلت بریده و در نتیجه مقداری خونریزی داشته است.



ق - ن - عوارض روی کشاله رانها

ق - ن - عوارض روی انگشت های دست

تدریجاً این برآمدگی ها بهم وصل شده مانند غلافی مدیوس را فرا گرفته است بطوریکه مدیوس بیمار از انگشت های دیگر کلفت تر و برنگ بنفش براق درآمده است. این غده ها بطول و عرض ۵-۷ میلیمتر نسبتاً نرم و براق میباشد.

بیمار دارای سابقه سیفیلمیس بوده اکنون B.W مثبت است.

آزمایش خون - گلبول قرمز ۳/۳۰۰/۰۰۰ - گلبول سفید ۵/۰۰۰ - سگمانته

۴۴ - منونو کلتربزرگ ۸ - لنفوسیت ۴۲ -

در بیوپسی سلولهای هیستئوسیت بطور هم برهم مخلوط با فیبروبلاست جوان

با هسته درشت بیضی شکل و روشن دیده میشود که خود مشخص هیستئوسیتوم میباشد

مواردی که پس از گاستروآنتروستومی جراح مجبور به عمل مجدد خواهد شد

تعارف

دکتر اسمعیل مکی
دستیار بخش
جراحی بیمارستان سینا

و

دکتر ابوالقاسم نجم آبادی
استاد دانشکده پزشکی
معاون بخش جراحی بیمارستان سینا

گاستروآنتروستومی که برای قرحة معده بکار میرود در موارد زیر جراح را مجبور بعمل ثانوی مینماید. چه بدرد و ناراحتی های قبل از عمل اول علائم و عوارض بیشتری نیز علاوه میشود که بالا جبار بیمار را نزد جراح میکشاند.

این موارد عبارتند از :

- ۱ - اولسهای پپتیک (۱) .
- ۲ - پیدایش علائم انسداد (ا کلوزیون) بر اثر بالا رفتن دهانه آناستوموز از سوراخ مفرد کولون .
- ۳ - تنگی دهانه آناستوموز .

۴ - بدقراردادن محل آناستوموز روی معده یا روده .

۵ - پیدایش فیستول بین معده و روده یا کولون .

ما در این مقاله راجع به قسمت چهارم یعنی بدانتخاب نمودن محل آناستوموز بحث میکنیم چه بقیه موارد بعلمت و فور خوب شناخته شده اند. بدانتخاب نمودن محل آناستوموز علاوه بر آنکه تأثیری در تسکین درد بیمار ندارد محتویات معده را نیز خوب تخلیه نمیکند و بیمار کمافی السابق رنج میبرد بخصوص که این احتمال هست که پس از انجام عمل جراحی اول پیدایش چسبندگی های تازه دردی نیز بر درد سابقش علاوه شود .

اصولاً شرط آناستوموز خوب بین روده و معده آنست که اولاً حتی المقدور در پائین ترین نقطه معده و ثانیاً تا اندازه ای نزدیک باب معده انتخاب شده باشد (جز موارد استثنائی سرطانها و غیره) ثالثاً بقدر کافی گشاد باشد که محتویات معده

از آن براحتی وارد روده شود. حال اگر این شرایط رعایت نشود بعلمت عوارضی که ایجاد میشود بیمار مجدداً بایستی تحت عمل جراحی قرار گیرد.

در صورتیکه جراح مجبور به عمل ثانوی شود شکافی که جهت لاپاراتومی داده میشود در خط وسط و کمی منحرف بر است است (شکاف ژود (۱)) چون احتمال دارد که چسبندگی هائی موجود باشد و برای احتراز از بریدن احشاء و امعاء صلاح است که با این برش از کنار چسبندگی بآنها دسترسی پیدا کرد.

در مورد آناستوموزهای قدامی (پره کولیک (۲)) چون چسبندگی روده با طرف زیاد نیست انجام اعمال بعدی آسان تر است از آنهاییکه بطریقه ترانس مزو کولیک (۳) انجام شده باشند. چه درین شق ثانوی چسبندگی زیاده تر و بعلاوه برای جدا کردن معده از مزو کولون قوس شریانی ریولان نیز ممکن است در خطر باشد. بطور کلی تکنیک این عمل را باید بدو قسمت مختلف تقسیم نمود:

یک - طریقه ای که معده را در آن نگاه میدارند و مبتنی است بر نگهداری معده و بستن محل قدیم آناستوموز و تعبیه دهانه جدید در محل مناسب.

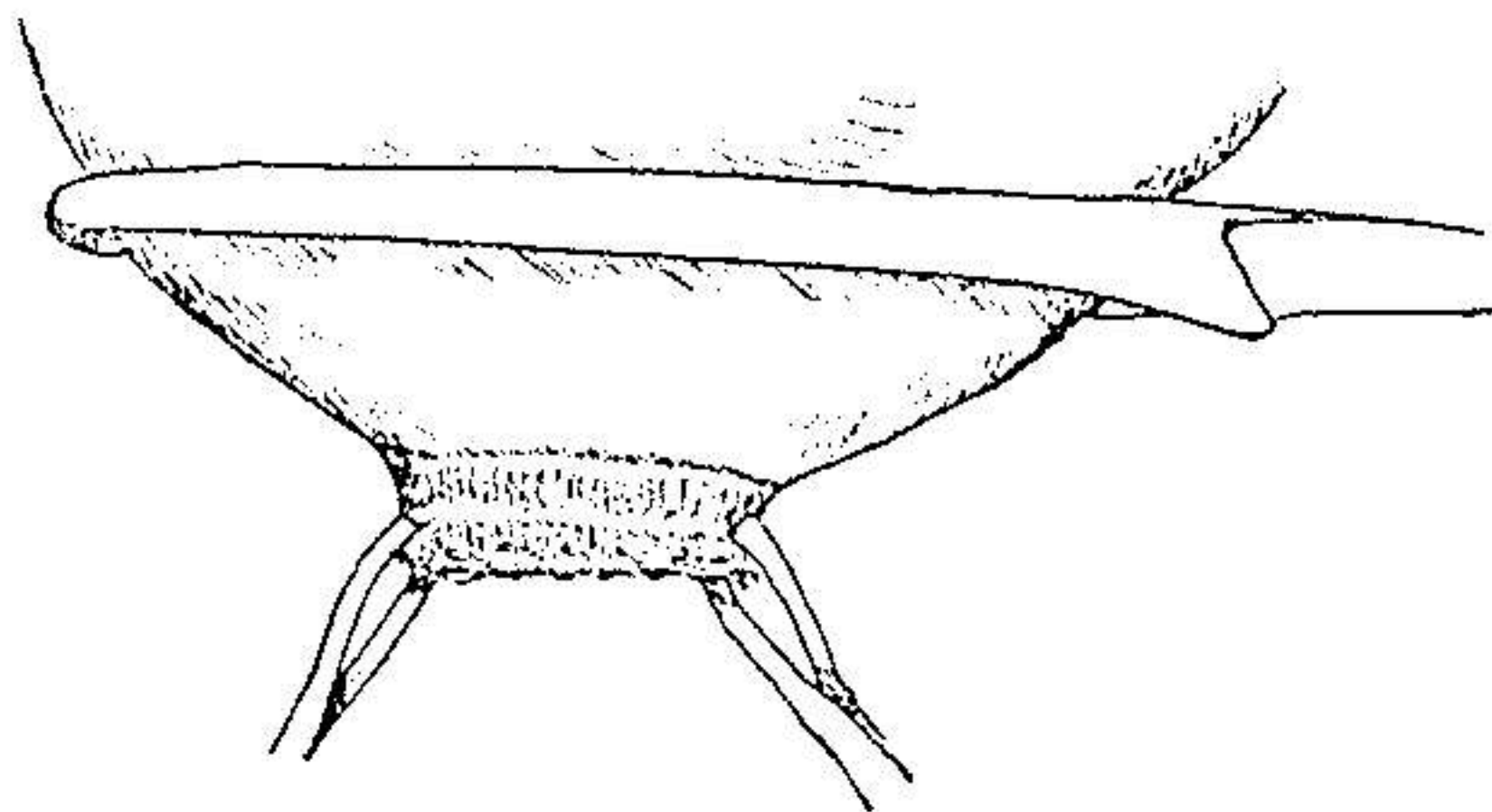
دو - طریقه ای که بادر آوردن معده و حذف دهانه قدیم و قسمتی از معده و روده همراه است.

یک - طریقه اول


این طریقه در مواردی استعمال میشود که اولاً معده دارای آسیدیته نباشد (نادر است) و ثانیاً باب المعده بطور طبیعی کم و بیش قابل عبور باشد (بیشتر اوقات عارضه دارد).

در مواردی که اولسر پپتیک موجود باشد گاهی دهانه را در آورده پس از بستن محل در جای مناسب دیگر با قوسی از ژژونوم آناستوموز ایجاد میکنند سپس ژژونو ژژونوستومی تکمیلی (طرفی - طرفی) و اتصال دادن اتنی عشر به ژژونوم (انتہائی - طرفی) انجام میشود.

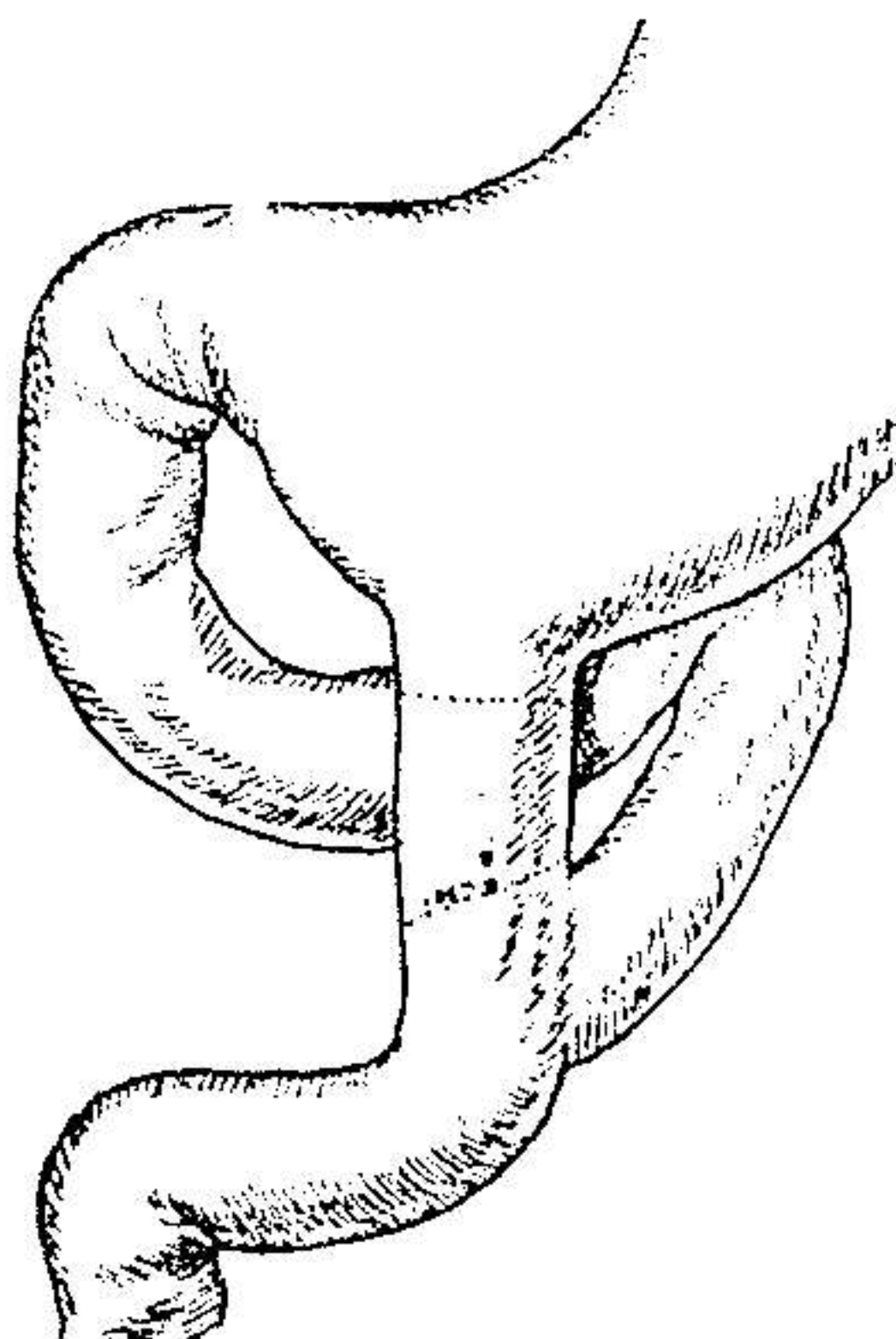
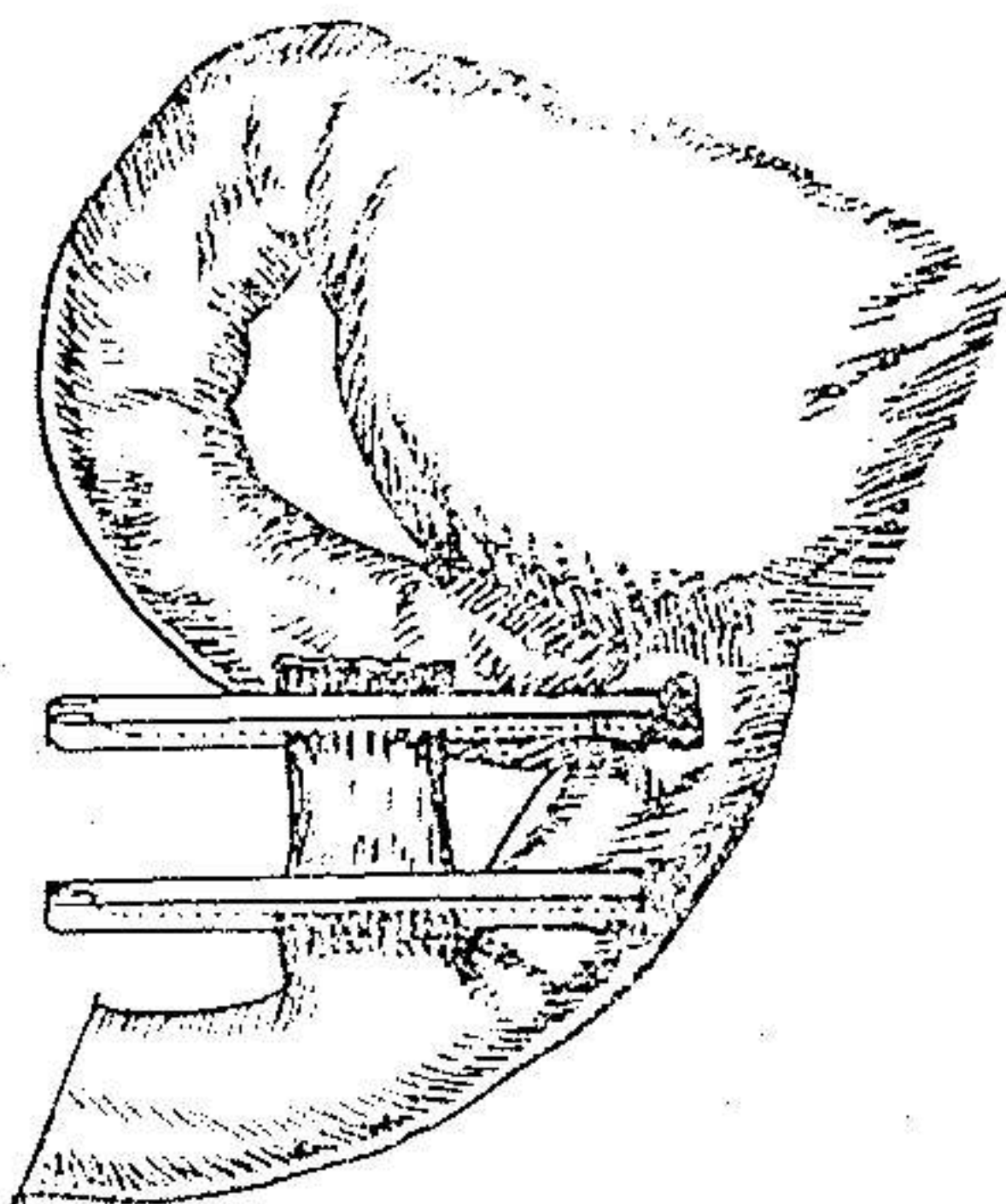
در مواردیکه قبلاً گاستروآنتروستومی بشکل Y انجام شده باشد و زخمی روی شاخه ژژونال موجود باشد آن قسمت از ژژونوم را در آورده سپس مسانند اشکال ۳ و ۴ عمل مینمائیم . اشکال ۱ و ۲ و ۳ و ۴



شکل ۱



شکل ۲



دو - طریقه اساسی

(که با در آوردن معده همراه است)

این طریق مبتنی است بر حذف معده و آناستوموز قدیم و ایجاد يك دهانه جدید و اغلب برای تمام حالاتیکه بیمار مجدداً تحت عمل قرار میگیرد در صورتیکه این عمل بزرگ را تحمل نمایند صلاح است که این طریقه انجام شود چون عده ای معتقدند که اغلب ترشح غدد معدی اطراف باب معده باعث زخم میشود و صلاح است بدین ترتیب معده از بین برداشته شود.

اصل کلی عبارتست از حذف دو سوم معده و محل آناستوموز قدیم و ایجاد پیوند مابین ژژونوم و معده که بطریق پولیا (۱) یا فینسترر (۲) انجام میگیرد و گاهی نیز ژژونو ژژونوستومی تکمیلی بآن اضافه میشود.

در مواردیکه عمل اوای بطریق پره کولیک انجام شده باشد بلافاصله پس از لاپاراتومی دسترسی به محل آناستوموز پیدا میشود.

در موردی که عمل قبلی ترانس مزو کولیک باشد پس از دسترسی به فضای خلف (۳) چادرینه ها و آزاد کردن انحناء بزرگ و کوچک و برطرف ساختن اتصالات برش مزو کولیک از معده و پس از گذراندن پنس های کوپروستاتیک (۴) روی معده و باب المعده و قوس های رو آور (۵) و رو گردان (۶) ژژونوم و معده آناستوموز قدیم را قطع (ش ۵) و جهت دوختن و ایجاد آناستوموز جدید یکی از حالات زیر انتخاب میشود:

۱ - معده وروده بشکل پولیا آناستوموز شده و قسمت چهارم اثنی عشر بطور انتهائی طرفی به ژژونوم متصل میشود.

۲ - معده وروده بشکل فینسترر (انتهای - انتهای) بهم وصل شده و قسمت آخر اثنی عشر نیز بطور (طرفی - طرفی) به ژژونوم مربوط میشود و رویهم رفته به شکل Y میشود . (ش ۶)

۱ - polya

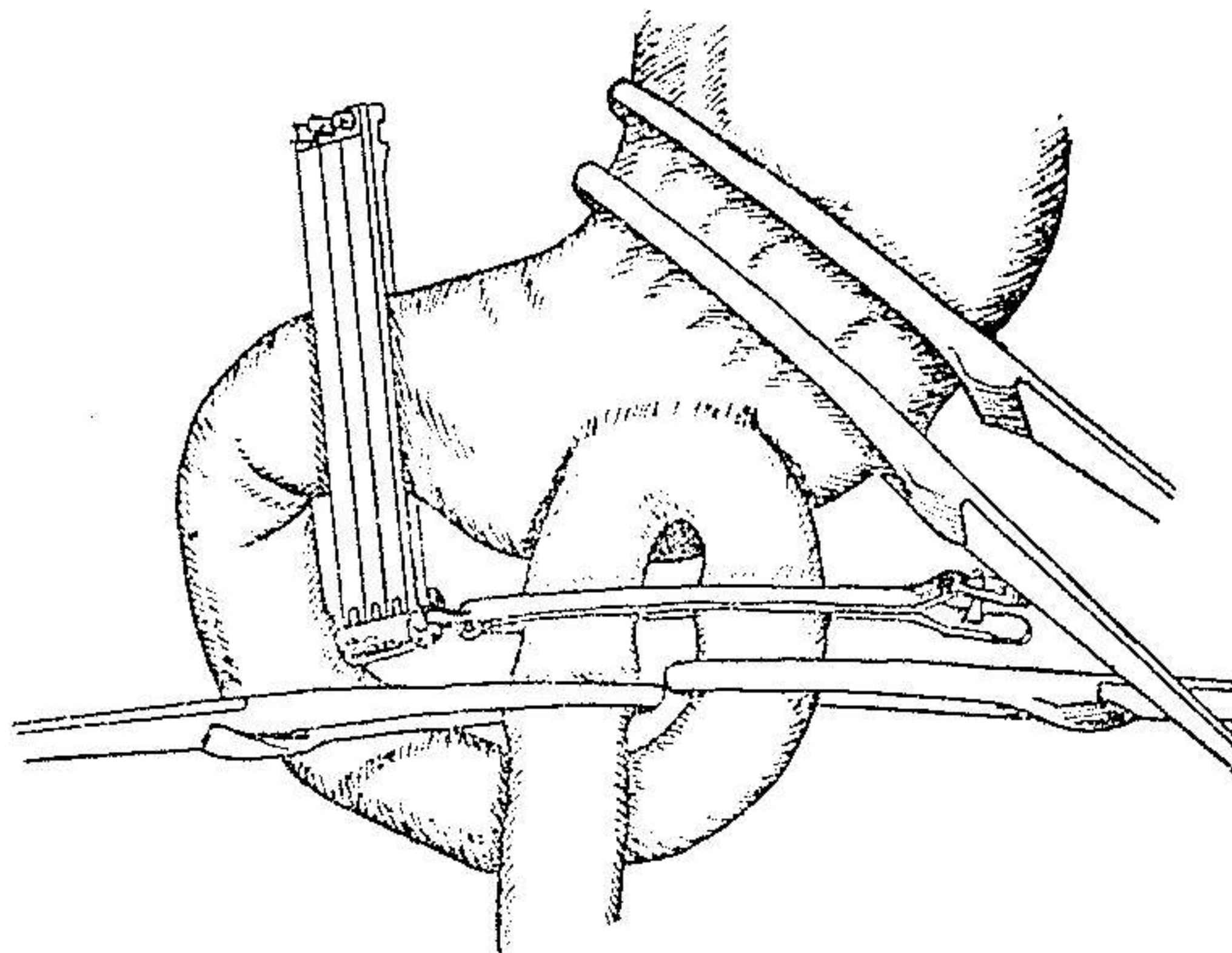
۲ - Finsterer

۳ - arrière cavité des épiploons

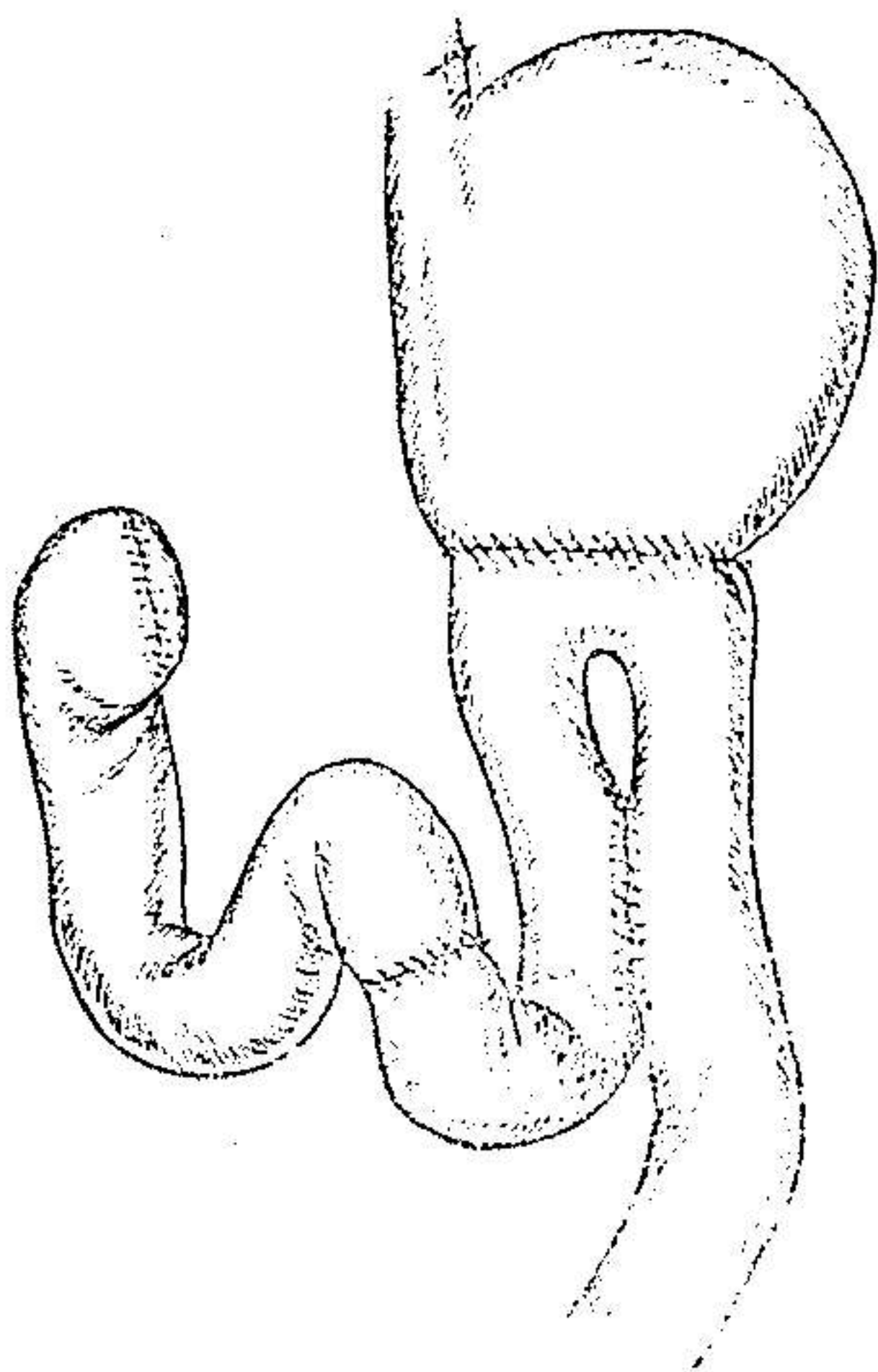
۴ - coprostatique

۵ - afferant

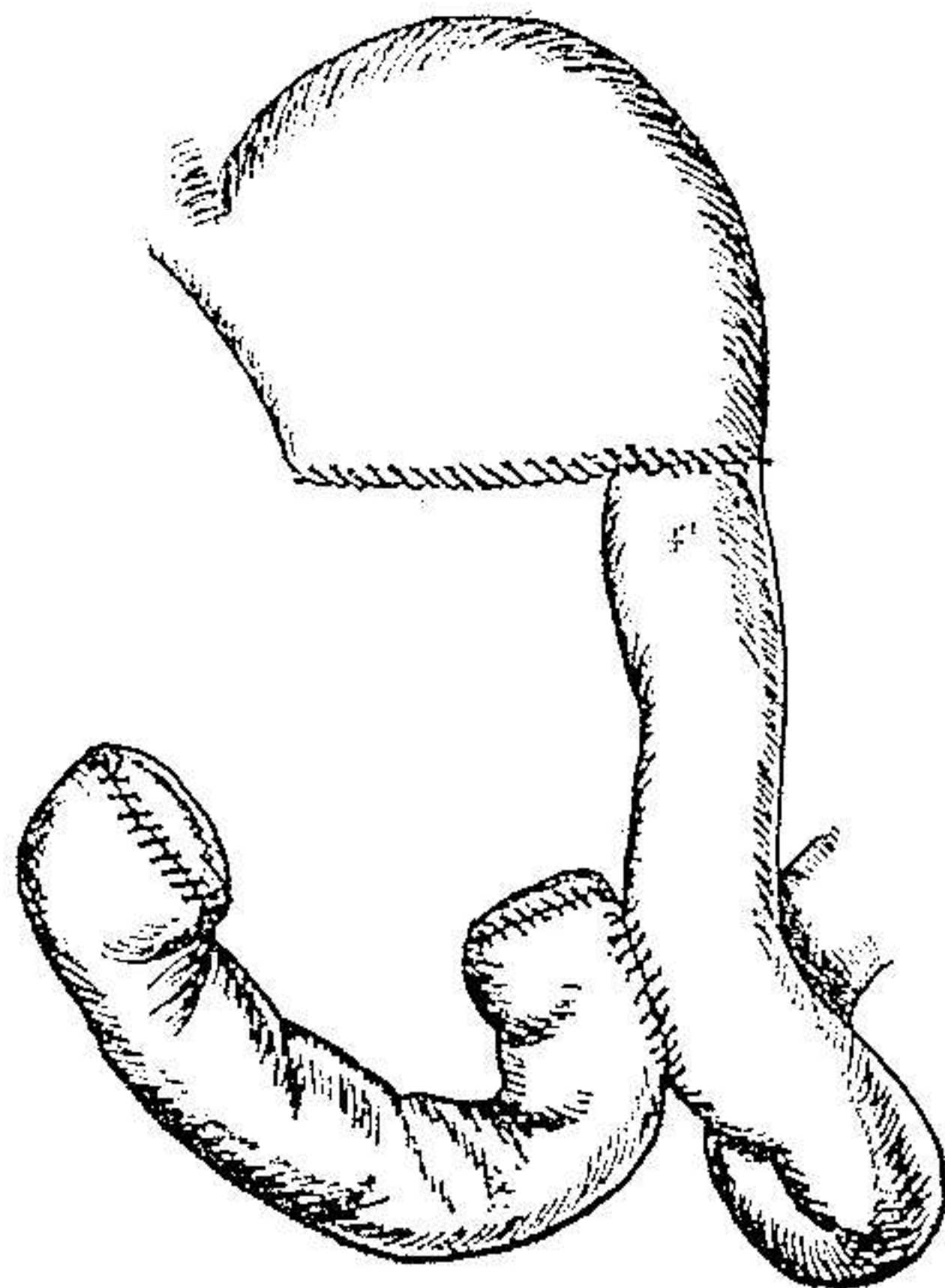
۶ - efferent



ش ۵



ش ۷



ش ۶

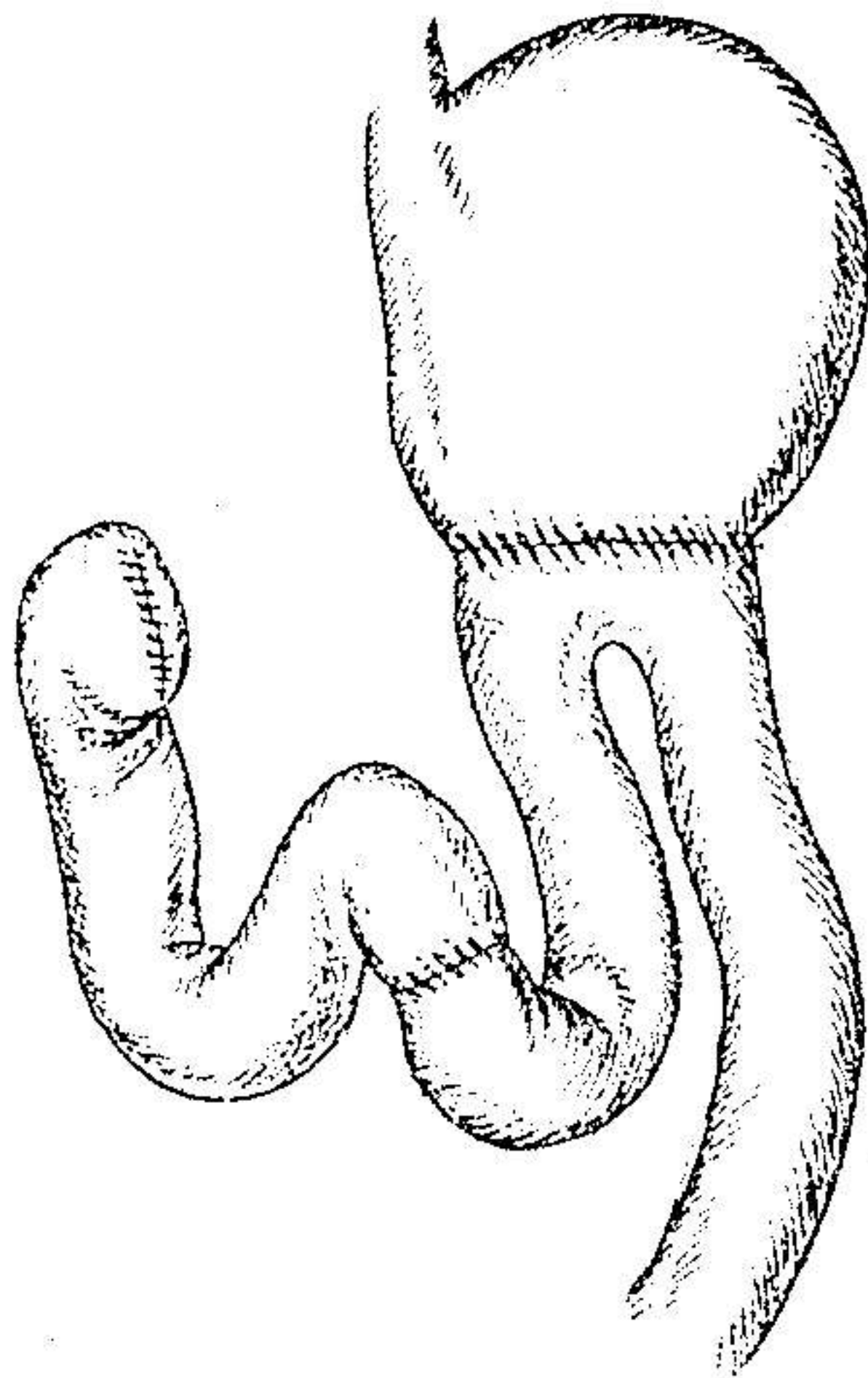
۳ - معده و ژژونوم با طریق پولیا بهم وصل شده و انتهای تحتانی اثنی عشر بطور انتهائی انتهائی با ژژونوم مربوط میشود سپس ژژونو ژژونو استومی طرفی نیز برای بهتر جریان پیدا کردن صفرا ورینختن به روده انجام میگردد (ش ۷)

۴ - بالاخره اتصال معده و ژژونوم بطرز پولیا و ربط قسمت آخر اثنی عشر به ژژونوم بطریقه آنها به آنها یعنی همان طریقی که جهت بیمارانی که ابروواسیون

آنها بعداً ذکر خواهد شد انجام میشود (ش ۸) یعنی طریقه پولیا با تعیین اثنی عشر و ژژونوم بطرز انتهائی به آنها .

بنظر میآید که این طریقه از نظر خوب جریان پیدا کردن محتویات معده و اثنی عشر و سرعت عمل جراحی از سایر طرق بهتر و سهل تر باشد . (ش ۸)

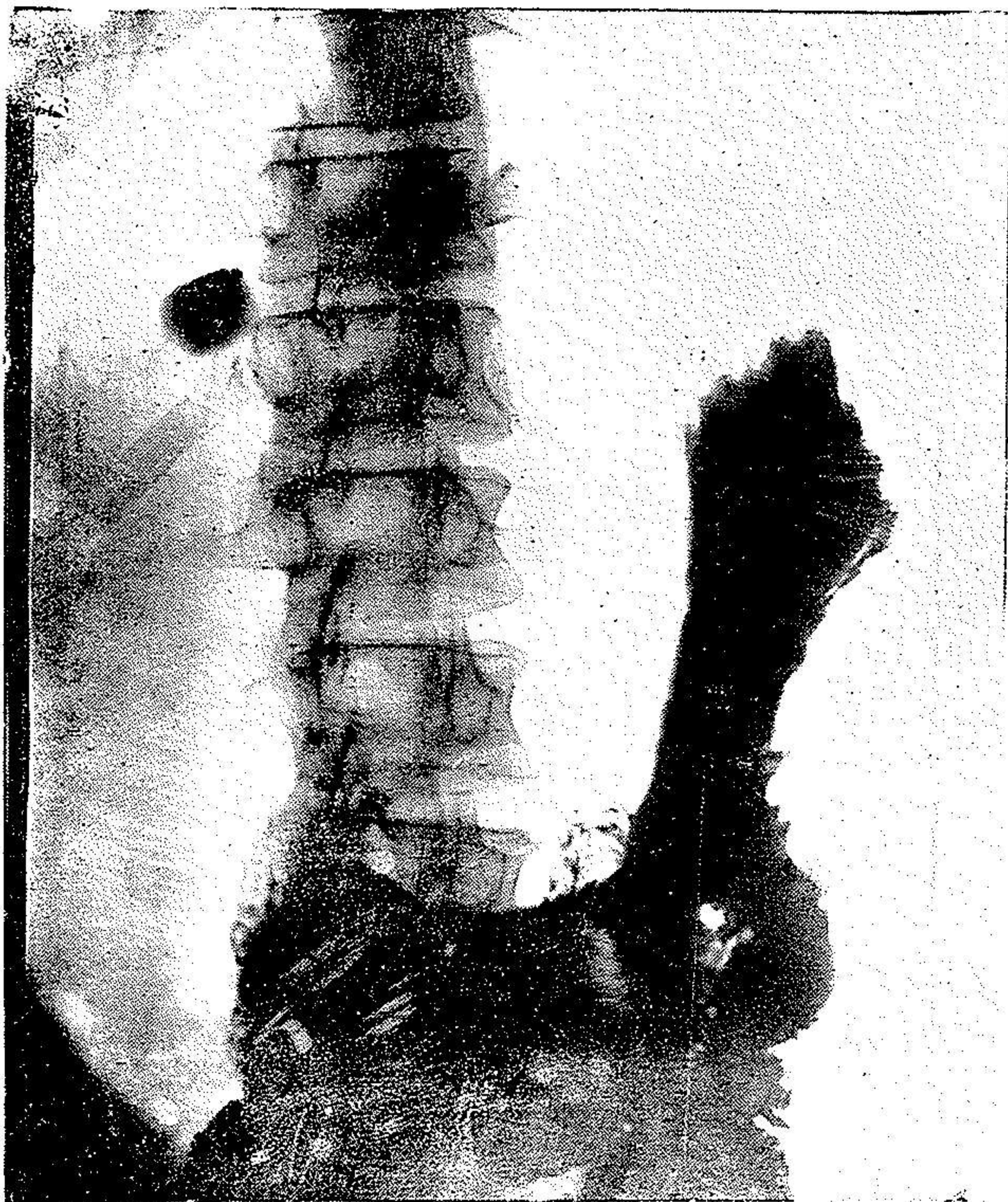و این طریقه از سایر طرق بهتر بنظر ما میرسد و تا بحال چندین بار باین عمل مبادرت کرده و عموماً نتایج رضایت بخش داده است . اینک بشرح حال بیمارانی که در همین او آخر عمل شده اند میپردازیم :

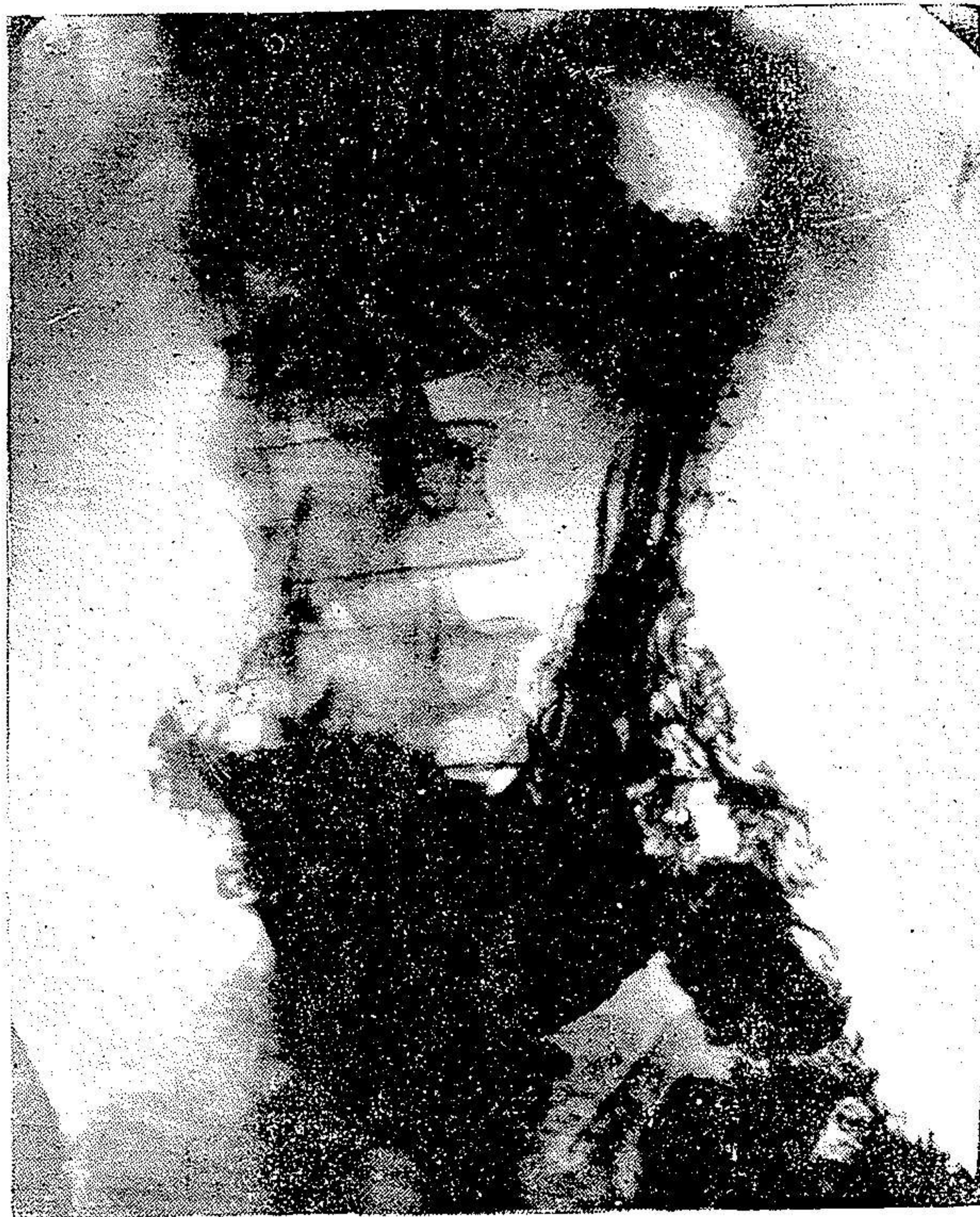

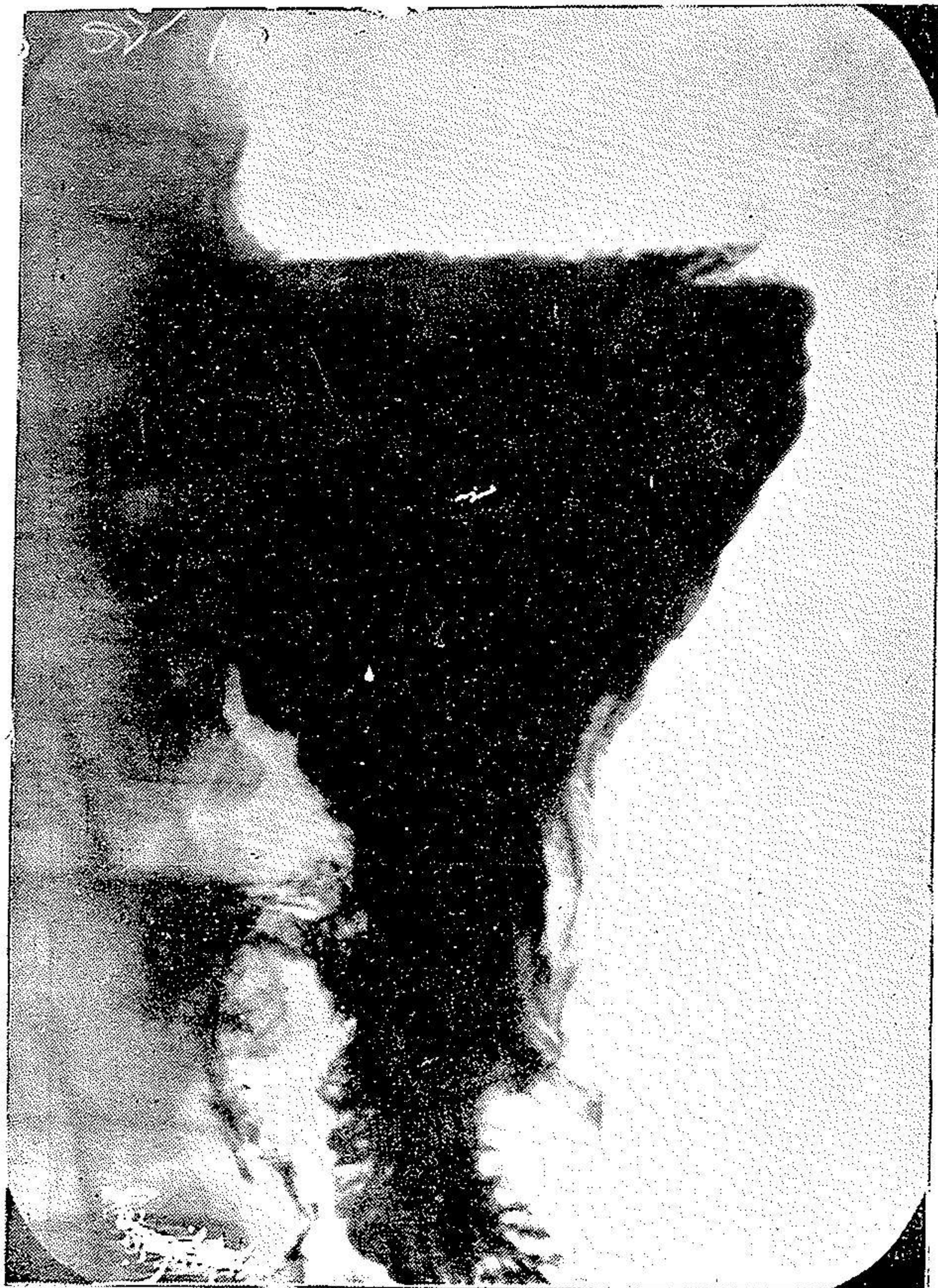ش ۸

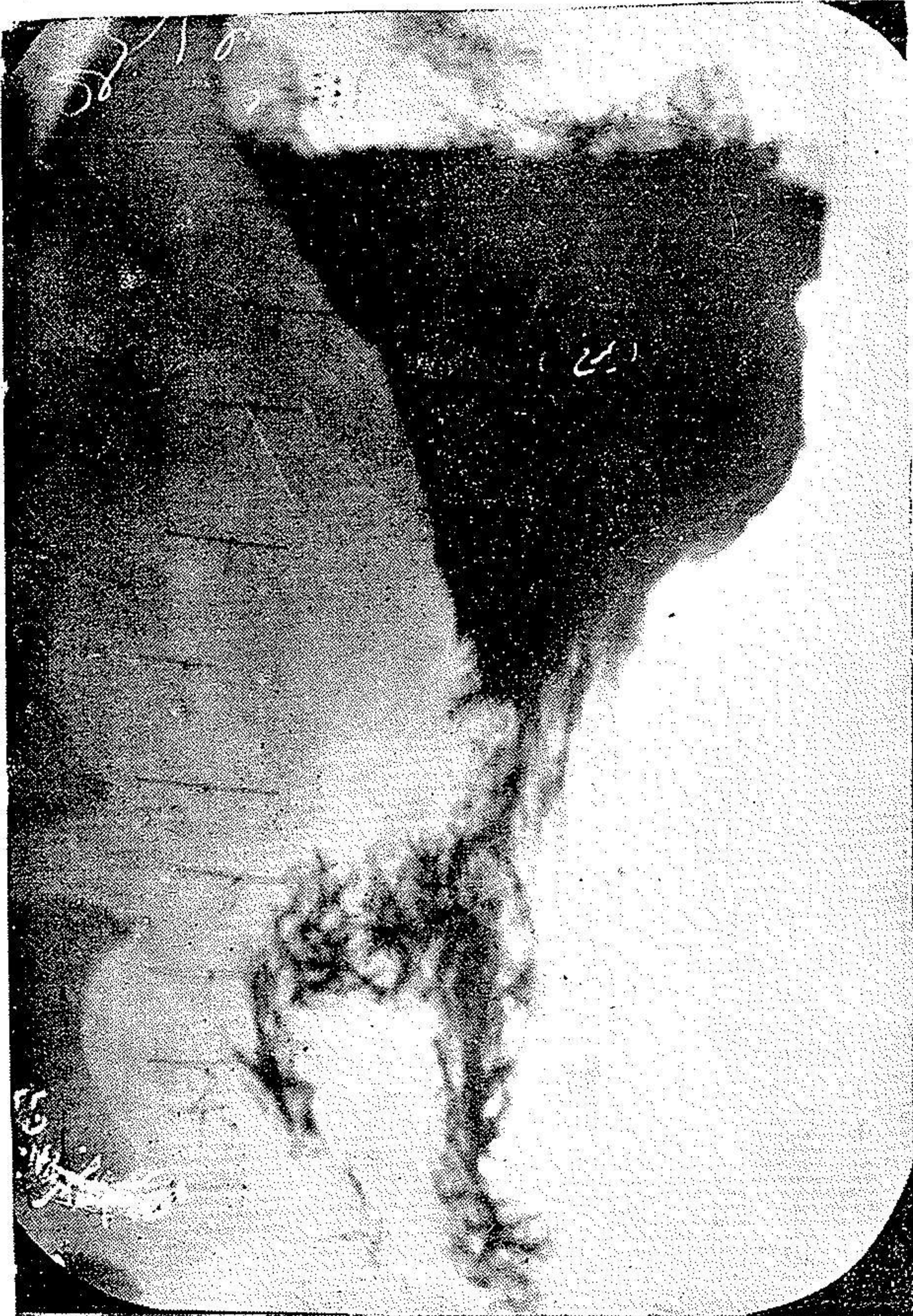شرح حال ۱ - آقای الف - ع - ۴۸ ساله اهل بهشهر .

بیمار از ۲۳ سال قبل مبتلی به دل دردی بوده است که ۴ تا ۵ ساعت پس از غذا عارض او میشد . این درد چندساعت ادامه داشته سپس ساکت میشد . گاهی نیز نیز استفراغ میکرد . بیمار ده سال بدین منوال روزگار می گذرانده تا آنکه فاصله دردها نزدیک شده و دیگر در روز استراحتی نداشته است .









۴- پس از عمل دوم

در سال ۱۳۳۰ تحت عمل جراحی قرار میگیرد و یک گاستروآنتروستومی
برایش انجام میدهند، بلافاصله پس از این عمل بازدردهای در ناحیه ابی گاستر حس
میکرده است که بتدریج شدت یافته و بیمار را ضعیف و رنجور نموده بود تا اینکه
در تاریخ ۱۳۳۴/۷/۱۳ ببخش جراحی بیمارستان سینا مراجعه نموده است. ابتدا
امتحانات لازمه از او شده و در رادیوگرافی ملاحظه شد که در معده تصویر آنستوموزی
که تقریباً در پائین قسمت عمودی معده قرار دارد دیده میشود بعلاوه بیمار دارای معده
متسع و ماده حاجب در ته معده قرار گرفته که نمیتواند از محل دهانه‌ای که در معده
ایجاد شده است عبور نماید. (رادیوگرافی‌های ۱ و ۲)

پس از رادیوگرافی چون بیمار فوق‌العاده رنجور و نحیف بود مدتی باوسرم
گلوکز و نمکی زده شد و با دادن ویتامین‌های B و C بیمار معالجه شد تا در تاریخ
۳۳/۷/۲۴ تحت عمل جراحی قرار گرفت و گاسترکتومی بطریق پولیا مطابق (ش ۸)
در باره‌اش انجام گردید چون عمل نسبتاً طولانی شد مقداری خون (یک لیتر) باو
تزریق شد و همچنین داروهائی چون پرکورتین و ویتامین‌ها تجویز شد از روز سوم
حال بیمار خوب و اصلاً حرارت بیمار از ۳۷ تجاوز ننمود. کم‌کم غذاهای مایع
باو داده شد تا روز نهم پس از عمل بیمار بخوبی غذای معمولی میل میکرد. روز
پانزدهم پس از عمل رادیوگرافی و کنترل بعمل آمد (رادیوگرافی‌های ۳ و ۴)
سپس بیمار مرخص شد. یکماه پس از عمل بیمار معاینه شد حالش خوب بود غذا را
نیز خوب هضم میکرد و بقول خودش میل زندگی در او زیاد شده است.

شرح حال بیمار شماره ۴ - آقای ح فرزند ح ۵۲ ساله در شش سال قبل بعلت
زخم ناحیه انٹی عشر به جراح مراجعه نموده و گاستروآنتروستومی در باره او
عملی میگردد. پس از خارج شدن از بیمارستان بیمار تقریباً درد داشته و کاملاً علائم
پیش از عمل ظاهر شده تا آنکه در تاریخ ۳۳/۳/۸ بعلت همین ناراحتی‌ها بتوسط
نگارندگان عمل میشود و برایش گاسترکتومی بطریقه پولیامثل (ش ۸) بعمل آمد
پس از دوازده روز با حال خوش و بدون احساس کوچکترین ناراحتی بیمارستان را
ترك و فعلاً نیز گاهگاهی مراجعه و از حال خود اظهار رضایت میکند.

شرح حال شماره ۴ - آقای ع فرزند ن ۶۱ ساله در نه سال قبل بعلت قرح
انٹی عشر گاستروآنتروستومی انجام داده شده است و پس از عمل باز بیمار درد هائی

احساس میکرده که از نوع دردهای قرحیه بوده است لذا مجدداً در تاریخ ۳۳/۲/۲۰ عمل گاسترکتومی بطریقه پولیادربارداش انجام شد پس از پانزده روز از بیمارستان خارج گردید. اینک بدون ناراحتی غذا میخورد و بهیچوجه احساس درد نمی نماید این بود شرح حال بیماران که توسط نگارندگان عمل شده اند و نتیجه خوب بدست آمده است ولی باید دانست که عده ای از بیماران بتوسط آقای پروفیسور عدل عمل شده اند که نتایج کاملاً رضایت بخش بوده است و مادرین مختصر از ذکر فرد فرد آنها خودداری می کنیم.

مأخذ و مدارك

- 1 - Tactique opératoire gastro-duodénale 1938
- 2 - Gosset traitement du l'ulcer peptique post opératoire
- 3 - Weiss - Grave Congrès de chirurgie 1931
- 4 - Jude 1927
- 5 - Pauchet Congrès français de chirurgie