نامه ماهانه دانشکده پزشکی

هیئت تحریریه:

دکتر محمد حسین ادیب — دکتر محمود سیاسی — دکتر محمد حسن مانی

دکتر ناصر انصاری — دکتر جهانشاه صالح — دکتر محمد علی ملکی

دکتر محمد بهشتی — دکتر صادق عزیزی — دکتر حسن میردامادی

دکتر حسین سهراب — دکتر محمد قریب — دکتر ابوالقاسم نجم آبادی

رئیس هیئت تحریریه - دکتر جهانشاه صالح

مدیر داخلی - دکتر محمد بهشتی

سال دوازدهم — آذر ماه ۱۳۳۳ — شماره سوم

جراحی قلب

در تنگی دریچه میترال(۱)

نگارش

دکتر یحیی عدل

استاد جراحی دانشکده پزشکی و رئیس بخش جراحی بیمارستان سینا

دکتر اسمعیل مکی و **دکتر علی اکبر توحیدی**

دستیار بخش جراحی بیمارستان سینا — دستیار بخش جراحی بیمارستان سینا

از تنگی دریچه میترال و اینکه این بیماری اکثراً دامنگیر جوانان شده و از معالجات طبی جز اینکه چند صباحی بر روزهای ناراحت شان افزوده گردد همه پزشکان اطلاع دارند.

پیشرفتهای جراحی و بیهوشی و آنتی بیوتیک‌ها و سرمهای مختلف و ایجاد تعادل الکترولیتی، خصوصاً امکان دسترسی به قفسه صدری عمل جراحی را در بیماریهای قلب نیز ممکن ساخته است بطوریکه عده زیادی از بیماران تنگی دریچه میترال تحت

۱ - retrecissement mitrale

[Downloaded from tumj.tums.ac.ir on 2025-04-19]

عمل جراحی قرار گرفته نتایج رضایت‌بخش حاصل گردیده است .

چون دربخش جراحی بیمارستان سینا تعدادی ازاین‌بیماران عمل گردیده‌اند (توسط آقای دکترعدل) لذا دراین مقاله راجع به‌عمل تنگی دریچه میترال شرحی داده و درآخر شرح حال بیماران عمل‌شده دربخش جـراحی بیمارستان سینا ذکر خواهد گردید .

بیماران مبتلابه‌تنگی دریچه میترال نسبتاً زیاد است . گاهی توأم بابی کفایتی دریچه میترال بوده اسم مرض میترال (مالادی میترال) بخود میگیرد .

علائم این بیماری در کتاب‌های بیماریهای داخلی مفصلاً نوشته شده ولی ما قبل ازاینکه راجع به‌عمل جراحی‌آن صحبت کنیم مطالبی را یادآور میشویم :

مطالعه بالینی بیمار از نظرجراحی ـ بیماران را بایستی قبلاً امتحان کامل کرد .

۱ ـ **علائمی که مریض‌را نزدجراح می‌آورد** : اول ـ تنگی نفس (تنگی نفس با مانع میترال) که با فعالیت پیدا میشود و سیانوز که با مقویات قلبی از بین نمیرود ، دوم ـ خیز ریوی ، سوم ـ هموپتیزی ، چهارم ـ دردهای سینه‌ای ـ پنجم ـ افزایش اختلالات عملی دردوره قبل ازقاعدگی وحتی فقط دراین موقع ، ششم ـ اختلالات عملی که دراستراحت وجوددارد .

۲ ـ **علائم فیزیك** : گوش کـردن اول ـ رولمان دیاستولیك : ولی شدتش همیشه دلیل تناسب با کوچکی قطر نیست دوم ـ نتایجی که ازانعکاس بیماری روی جریان کوچك خون وفشار ریوی بدست‌می‌آید مثلاً : وضوح دومین صدادر کانون ریوی ، سوفل سیستولیك آپکسو ـ استرنال(۱) ، سوفل دیاستولیك بی کفایتی‌عملی ناحیه‌دریچه‌ریوی‌تجسس‌عوامل‌ریوی‌تورم، ملاحظه سیانوز (آرتریت یا آرتریولیت ریوی) که با جراحی رفع نمیشود .

۳ ـ **توأم بودن با ضایعات دریچه دیگر** : تنگی میترال باضافه‌تنگی‌آورت وتنگی میترال باضافه بی کفایتی دریچه تری کوسپید .

---

۱ — soufle systolique apexo — sternale

[Downloaded from tumj.tums.ac.ir on 2025-04-19]

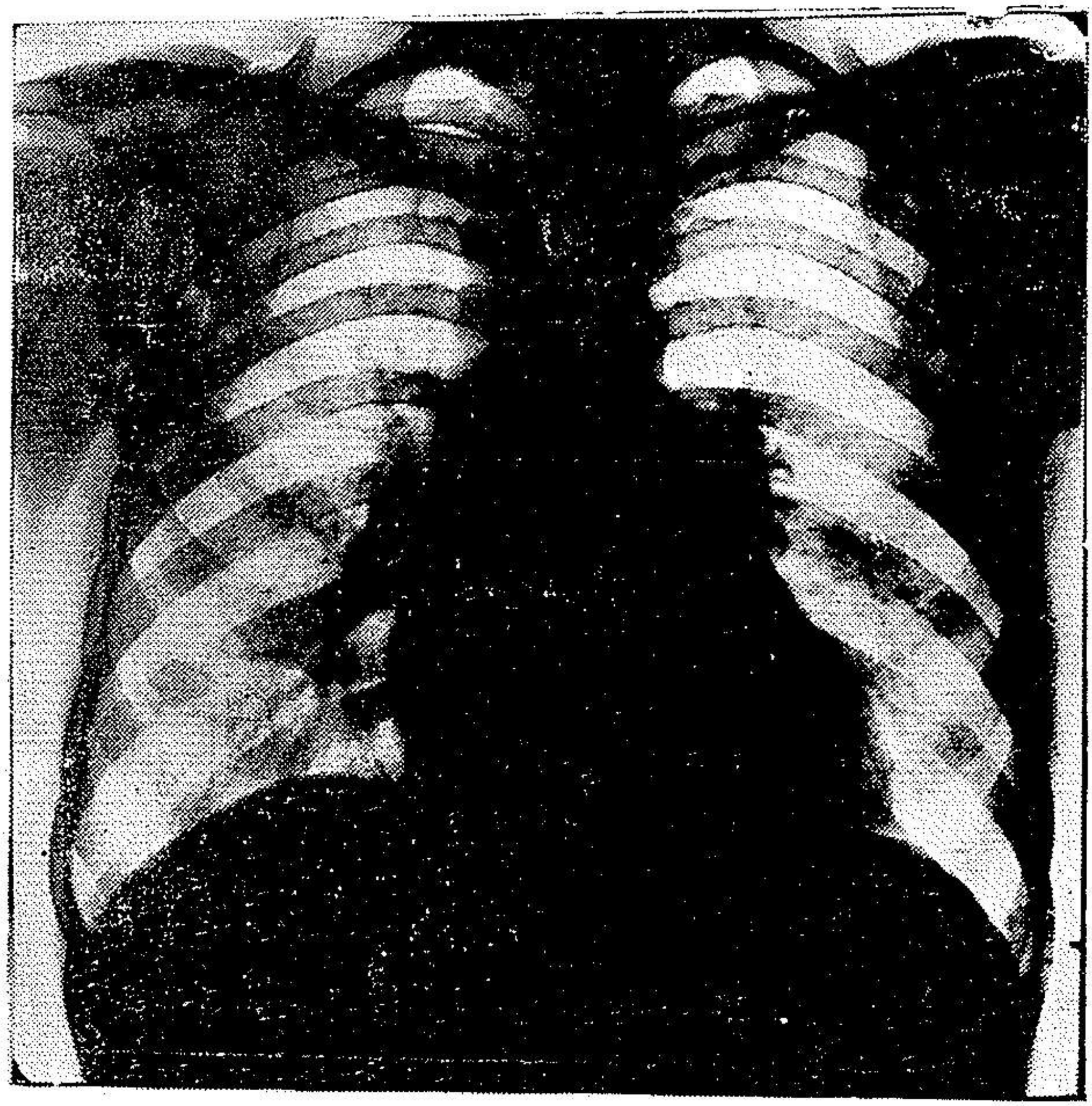

شکل ۱ــ یوسف م ــ م ــ قبل از عمل

مربوط بمقاله جراحی قلب

[Downloaded from tumj.tums.ac.ir on 2025-04-19]

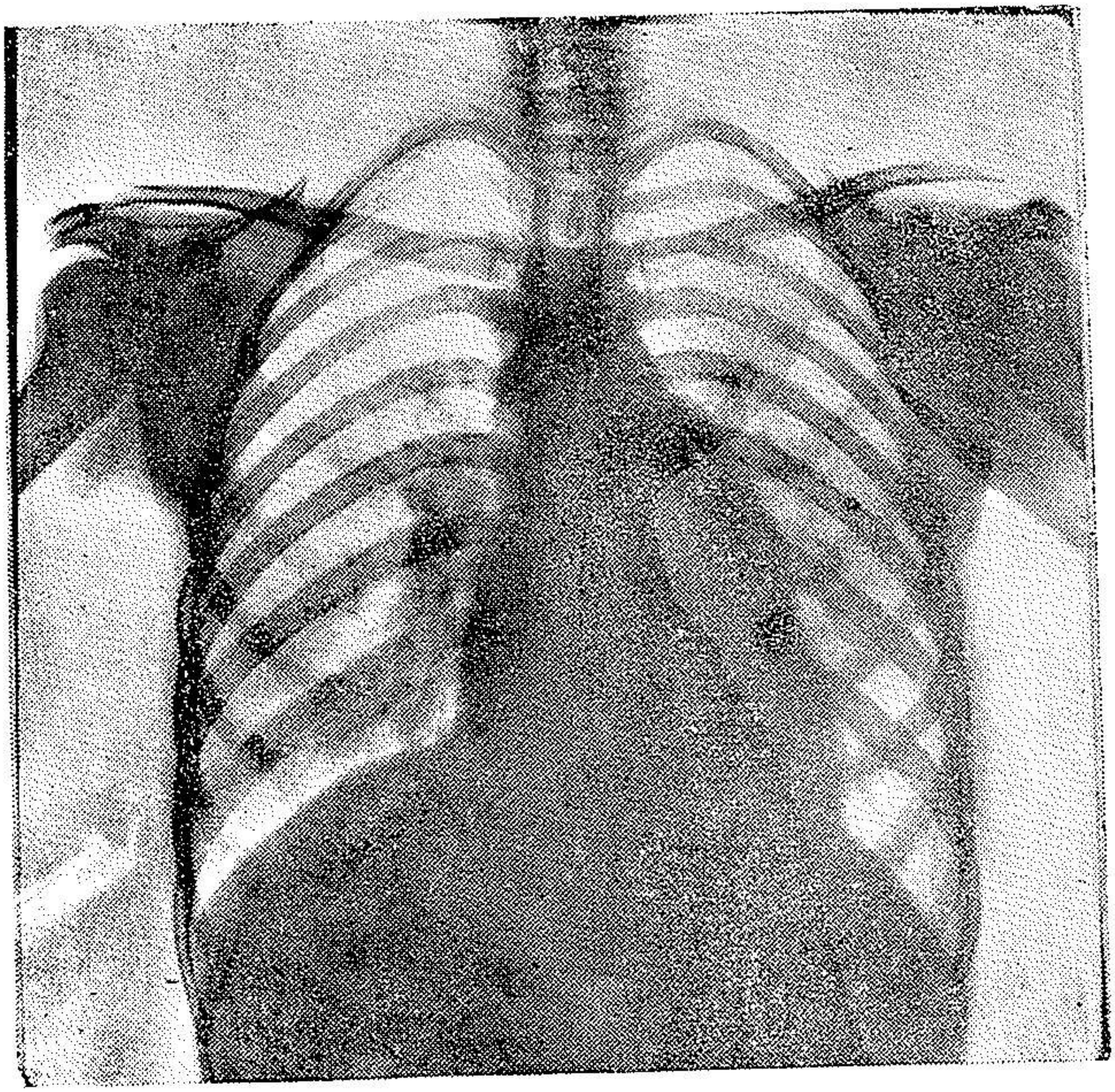

قبل از عمل

شکل ۲ – م-ح ۷۵۱۸۵ ۲۳ر۲ر۳۳

مربوط بمقاله جراحی قلب

[Downloaded from tumj.tums.ac.ir on 2025-04-19]

قبل از عمل

شکل ۳ – م – ح　۷۵۱۸۶　۲۳ر۲ر۳۳

مربوط بمقاله جراحی قلب

[Downloaded from tumj.tums.ac.ir on 2025-04-19]

[Downloaded from tumj.tums.ac.ir on 2025-04-19]

۴ ـ **مطالعه عوارض :** آریتمی کامل به‌تنهائی عوامل جراحی را رد نمیکند ولی دلیل پیشرفت بیماریست . آمبولی جریان بزرك تابع عمل جراحی نبوده ولی اشکال جراحی وعقب انداختن زمان آنرا باید درنظر گرفت ، وجود بی کفایتی قلب و شدت وضعف آن .

۵ ـ **نتایج پرتو نگاری :** کاردیومگالی(۱) وجود ضایعات وسیع درمیو کارد یا درچندسوراخ (۲) یاوجود یك دهلیز چپ وسیع .

۶ ـ **نتایج الکترو کاردیو گرافیك** ـ تغییرات آن ـ دوتاشدن موج P افزایش سطح و بطور نادر مدت آن وانحراف محوری چپ یا راست .

۷ ـ **علائم عمومی :** پیدا کردن علائم روماتیسم قلبی پیشرونده ؛ یاتنگی میترال پیشرونده ، حوادث ترومبو آمبولیك ، یاحوادث گرف عفونی ، متخصص قلب درمقابل قضاوت برتریت اختلالات همودینامیك ویا عامل التهابی قرار گرفته است و همچنین بایستی درنظر بیاورد که انواعی ازتنگی میترال را که پیشرفتش درچندسال انجام میگیرد و یا استنوزی که با زندگی شخص مسنی قابل تحمل میباشد وجود دارد .

نتیجه امتحان بالینی از نظر جراحی: قبل ازهمه فونکسیونل(عملی) خصوصاً تنگی نفس (دیس پنه) که بایستی فهمید که مربوط به سدمیترال یانروتونیك(۳) است روی علائم خیز ریوی، همو پتیزیها،دردهای قفسه سینه، علائم شنوائی،الکترو کاردیو گرام میباشد.(مثلا سورشارژ(۴) بطن راست که درحقیقت وابسته بدرجه تنگی میترال خصوصاً افزایش مقاومت ریوی(عملی یاعضوی) میباشد ، هیپرتروفی بطن راست الکترو کارادیو گرافی وقتی که ریتم سینوسی بوده وواضح میباشد دلیل اینست که فشار متوسط درشریان ریوی بالاتر از ۵۰ میلی متر جیوه است ومقاومت آرتریولر ریوی لااقل چهار برابر حال عادی است در اینحال تنگی میترال تقریباً همیشه از نوعی که تفاوت فشار بین شریان ریوی و مویرگ‌های ریوی زیاد است میباشد .

مطالعه همودینامیك ، تعیین دبی کاردیاك ، اشباع پریفریك ، فشار حفره ها

---

۱ – cardiomegalie ۲ – multiorificielle
۳ – norotonique ۴ – surcharge

[Downloaded from tumj.tums.ac.ir on 2025-04-19]

موضوعاتی است که مورد استفاده قرار می گیرد گروهی از بیماران که تفاوت بین فشار متوسط شریان ریوی و مویرگ پائین مانده است (مانع تنگی میترال اصلی است) که با خیز ریوی مکرر و بطور زودرس تظاهر میکند.

موارد استعمال جراحی :

۱ - سن : بین ۵۰ - ۱۵ سال ولی در سنهای پائین بایستی به برگشت و پیشرفت روماتیسم و در پیران به اسکلروز ناحیه اوریکول توجه داشت. ولی همیشه مسئله سن هم مطلق نبوده حالت دریچه میترال را برای ما قطعی نمی نماید.

۲ - **اختلالات عملی** : تنگی نفس تدریجاً بدتر شود، خیز ریوی فعالیت و تکرر هموپتیزیها.

۳ - **علائم شنوائی** : رولمان دیاستولیك، ولی شدت وضعف رولمان همیشه وسیله قطعی برای کوچکی و بزرگی دریچه میترال نیست، در توأم بودن رولمان با سوفل سیستولیك آپکس (۱) بایستی به نارسائی میترال توجه کرد زیرا گرچه درجه ضعیفش مانع جراحی نیست ولی درمرحله شدت جراحی صلاح نیست.

۴ - **علائم الکتر کاردیوگرافیك** : وقتی که انحراف محوری راست توأم میشود با علائم اضافه کاری بطن راست.

۵ - **عوارض پیشرونده** : در روماتیسم فعال عمل صلاح نیست. آندوکاردیت بدخیم بعد از معالجات کافی با آنتی بیوتیکها از نظر جراحی اشکالی ندارد. آریتمی کامل تنها مانع عمل (۲) نبوده همچنین آمبولی در جریان بزرك - منتهی یك فاصله زمانی را جهت اقدام بجراحی لازم دارد. درعدم کفایت قلبی خفیف جراحی میشود کرد ولی مرگ و میر را نسبتاً بالا میبرد.

عمل جراحی روی بعضی اختصاصات رادیولژیکی و محاسبه سطح میترال مثلا در موردی که درحدود یك سانتی متر است کاملا جایز میباشد.

میترالیهای با تنگی نفس، با خیزهای ریوی مکرر، نبودن ظرفیت عملی کامل

---

۱ – apexien ۲ – contre indiquée

[Downloaded from tumj.tums.ac.ir on 2025-04-19]

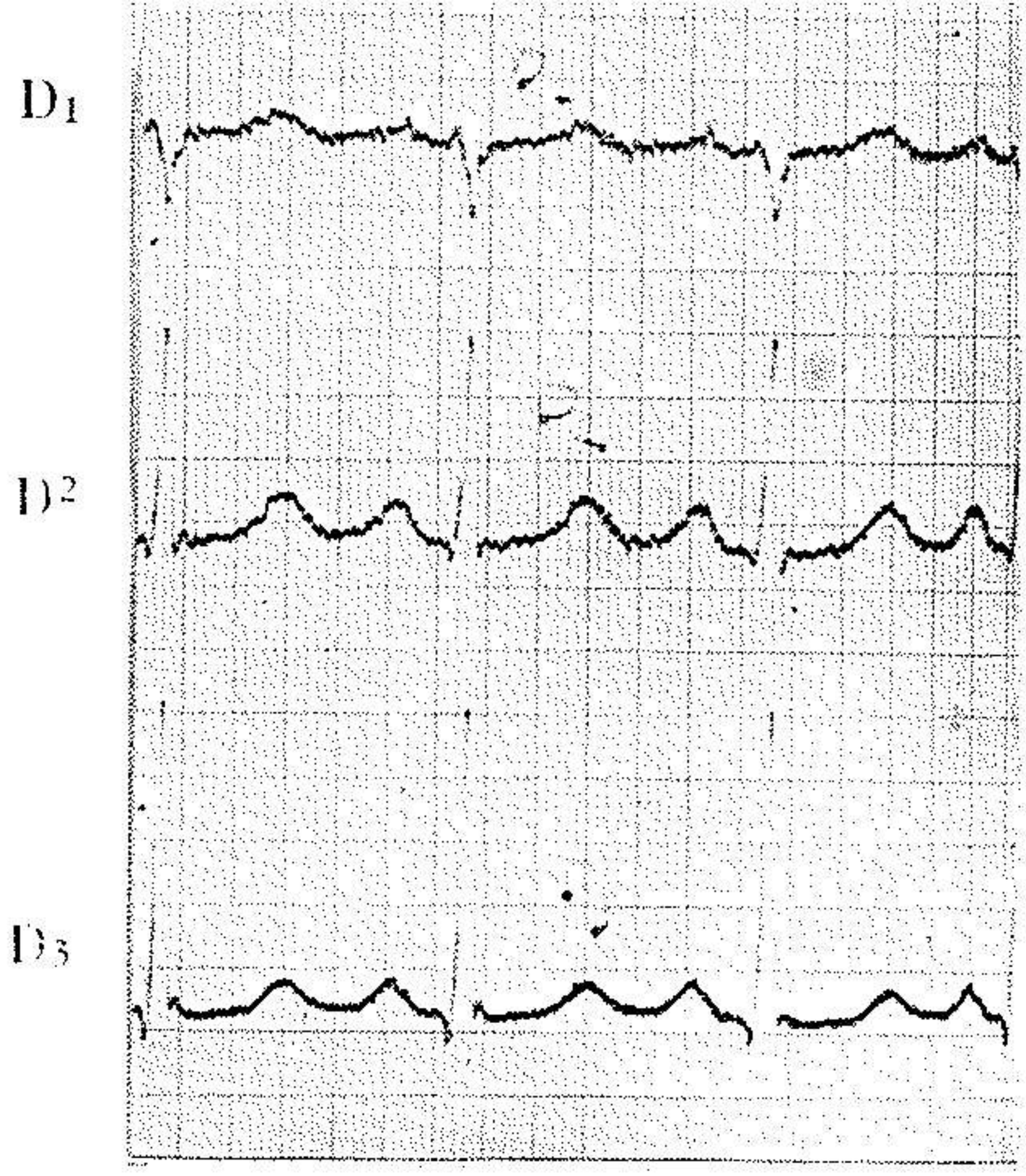

شکل ٤ ـ نمای الکترو کاردیو گرافی م - ح (١)

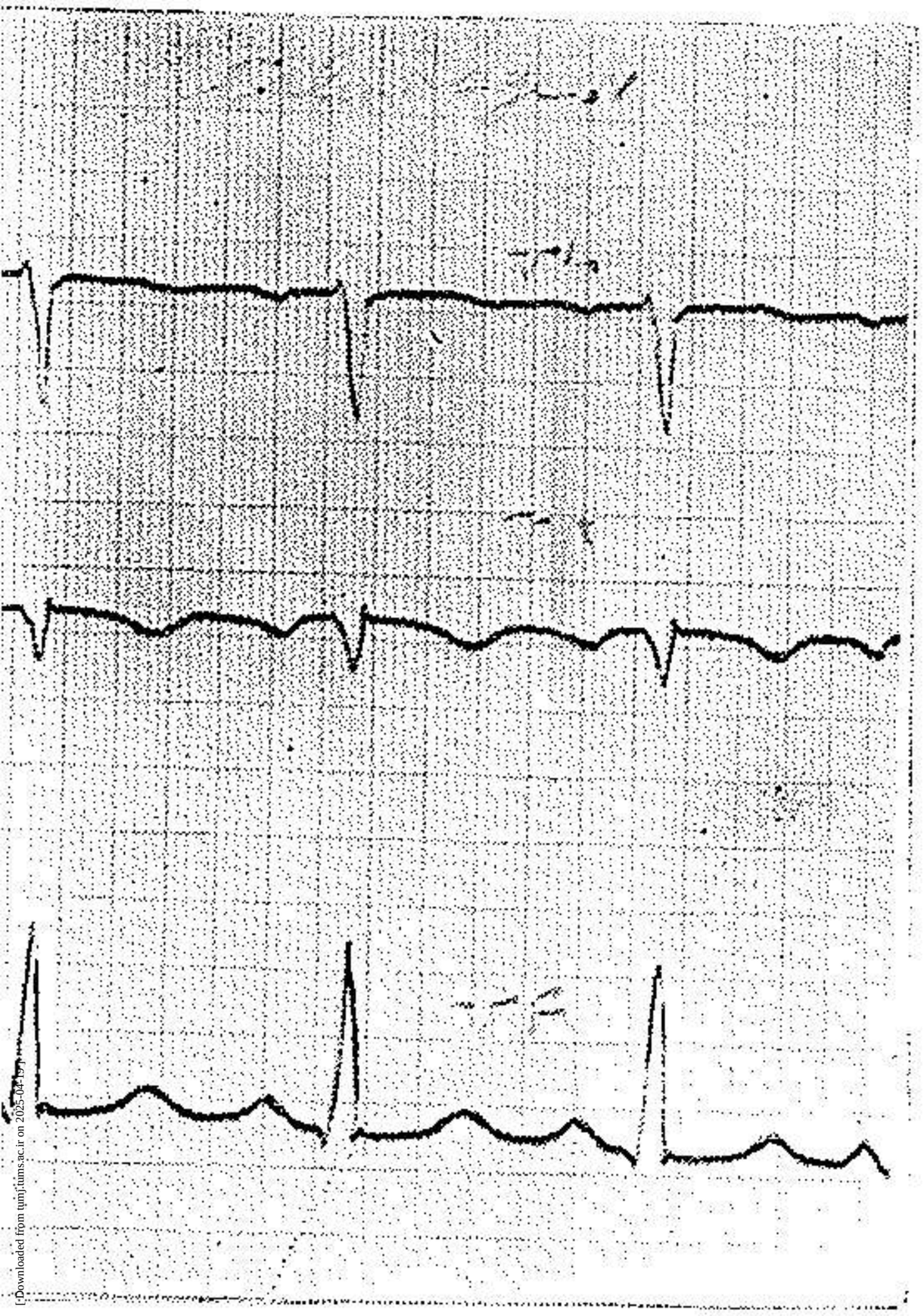

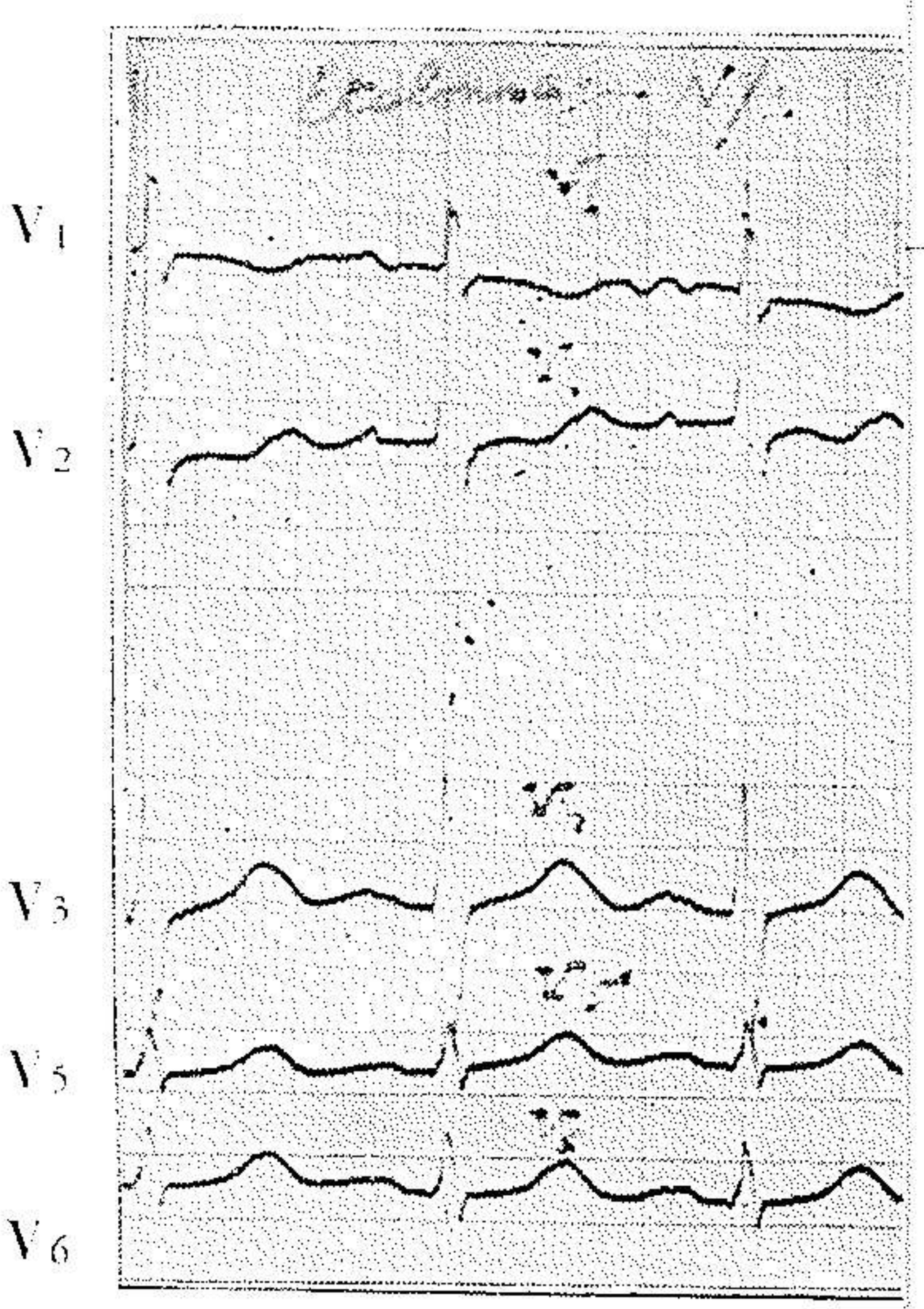

[Downloaded from tumj.tums.ac.ir on 2025-04-19]

[Downloaded from tumj.tums.ac.ir on 2025-04-19]

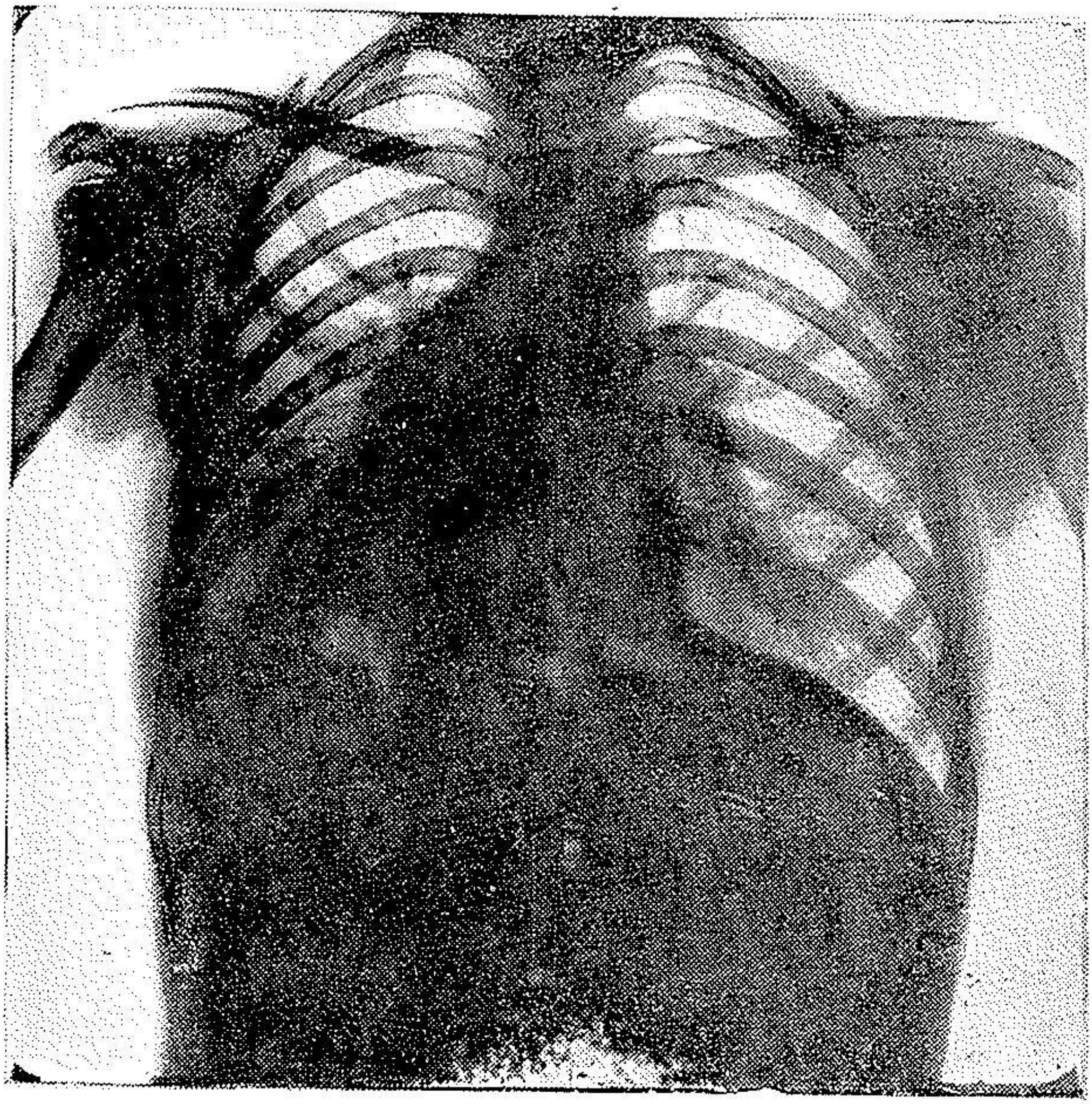

بعد از عمل

شکل ۷ ـ م ـ ح ۷۵۵۳۸ ۲۹ر۳ر۳۳

مربوط بمقاله جراحی قلب

[Downloaded from tumj.tums.ac.ir on 2025-04-19]

[Downloaded from tumj.tums.ac.ir on 2025-04-19]

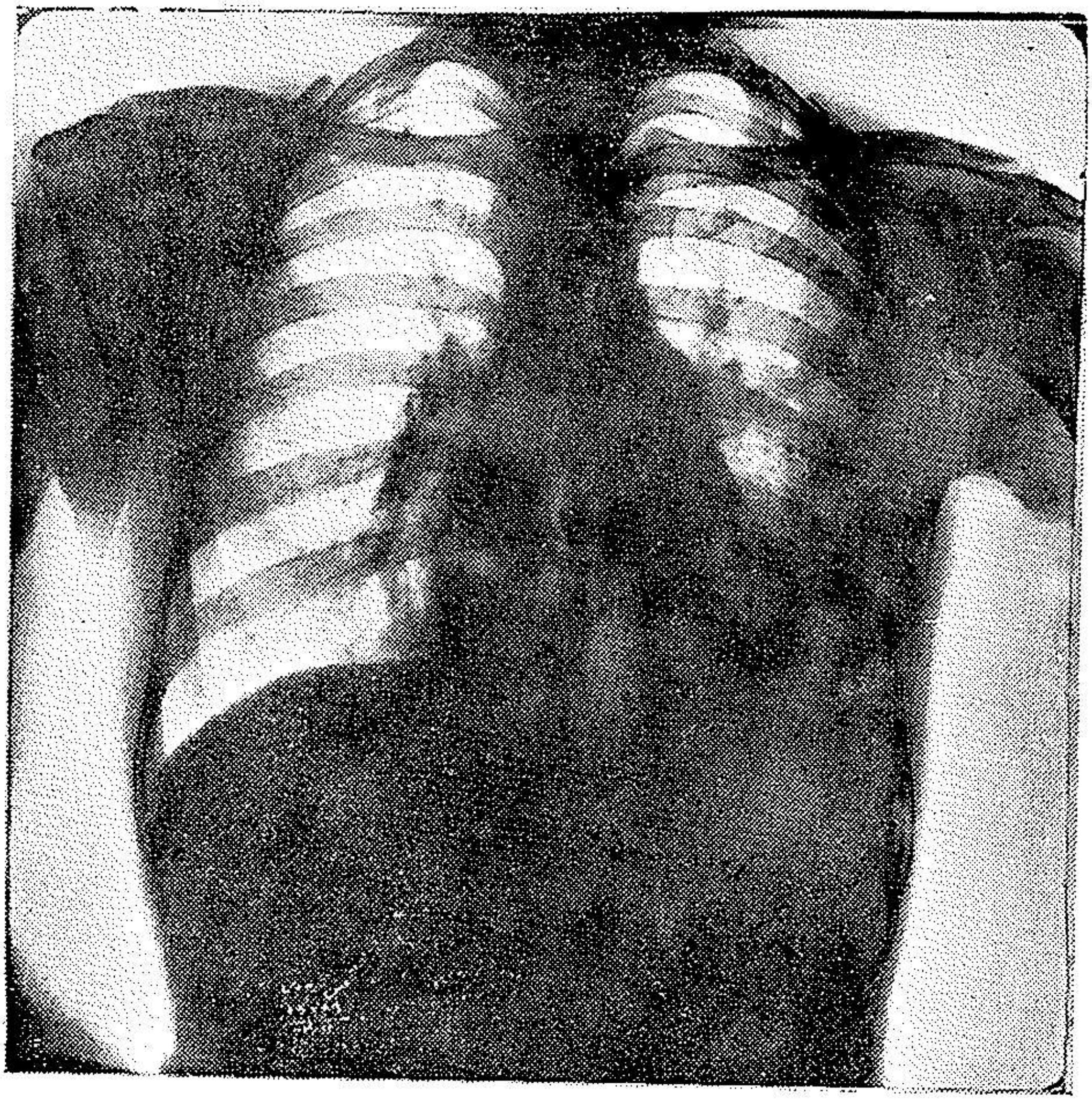

قبل از عمل
شکل ۸ - پری - ش ۷۶۰۷۴ ۶ر۶ر۳۳

مربوط بمقاله جراحی قلب

[Downloaded from tumj.tums.ac.ir on 2025-04-19]

[Downloaded from tumj.tums.ac.ir on 2025-04-19]

اختلالات بزرك همودینامیك در کاتاتریسم عمل جراحی نتایج عالی میدهد .

مقدمات برای عمل جراحی - گاهی برای بیماران دوره معالجه طبی لازم میشود، استراحت، اکسیژن دادن، رژیم بدون‌نمك درصورت احتیاج دیژیتالیك‌ها ، مدرهای جیوه مورد پیدا میکند .

بیمـاران تحت بیهوشی عمومی با روش جدید با انتوباسیون داخل نای بـا اتروا کسیژن ، پرتوا کسید آزت بیهوش میشوند گاهی‌قبل‌ازعمل یك‌پرفوزیون(۱) خیلی آرام سرم انجام میگردد .

از نظر تخفیف قابلیت تحریك قلب از بعضی عوامل فارما کودینامیك استفاده میکنند (سرم پرو کائین ، نئو کائین در پریکارد)

روش‌جراحی(تکنیك) ـ بعضی‌از پشت‌قفسه‌صدری به‌قلب‌دسترسی‌پیدامیکنند ولی‌عده‌ای از جلو. در بیمارانیکه در بخش جراحی بیمارستان‌سینا عمل شده‌اند روش دوم بکاررفته است .

روشهائی که درخود دریچه میترال انجام شده‌متعدد وعبارتند از :

۱ - برداشتن یك‌تکه ازحلقه میترال(۲) ۲ - والوولوپلاستی(۳) ۳ -شکافتن دریچه‌میترال ٤ - کمیسوروتمی (با بیستوری‌مخصوص) ٥ - حذف یك‌تکه ازدریچه واتصال دوطرف آن ٦ - باز کردن با انگشت . این‌طریقه را بیشتر قبول دارند .

بهرحال بیمار به‌پشت خوابیده برش منحنی زیر پستان چپ داده وفضای بین دنده سوم وغضروف دنده‌های سوم وچهارم را درقسمت جـلو قفسه‌صدری می‌برند بدین‌ترتیب حفره قفسه صدری بازمیشود .

بعد از اینکه ریه طرف چپ خـوابید (٤) بعد از رد کردن نخی‌در پریکارد آنـرا باز کـرده و کلان ساتینسکی (٥) در قـاعده دهلیز چپ گـذاشته و دو نخ انفوئیسمان در بالای کلان رد میکنند و دهلیز را در قسمت سر بریده داخل دهلیز را با آسپیراتور تخلیه و انگشت سبابه را وارد میکنند و دیلاتاسیون به دریچه دولتی میدهند باندازه که در زنان یك انگشت ونیم ودر مردان دو انگشت ردشود

---

۱ – perfusion
۲ – valvulectomie Partielle
۳ – valvuloplastie
٤ – degonflée
٥ – Satinsky

[Downloaded from tumj.tums.ac.ir on 2025-04-19]

بعد انگشت‌را در حالی که نخ انفوئیسمان‌را سفت و گره‌میزنند درمی‌آورند در حفره قفسه صدری آنتی‌بیوتیك ریخته و بدون اینکه پریکاردرا بدوزند یا در حفره درن بگذارند قفسه صدری‌را میبندند. بعدازعمل برای بیمار آنتی‌بیوتیک و مرفین و در صورت لزوم اکسیژن میدهند.

پس‌ازجراحی - از تظاهرات بعد از جراحی معمولی - تب: بعد ازیکی دو روز تب مختصر و از روز ۱۵ - ۱۰ برطرف میشود گاهی چندین هفته یك انحراف تب خفیف بدون اینکه مبدأش واضح شود دیده میشود. فشار شریانی: بعد از عمل کمی پائین میآید و ادامه آن علامت خطراست. درد: در ۱۵ روز از بین میرود گاهی تا دوماه بدون قطع وجود داشته‌است. تنگی‌نفس را اکسیژن دادن تخفیف میدهد درصورت زیادبودن‌بایستی به‌ترشحات‌پرده جنبی و پریکارد فکر کرد گاهی‌ترشحات جنبی خفیف‌موجوداست که با یکی دوپونکسیون از بین‌میرود اولین پونکسیون دوروز بعداز عمل خواهد بود (مایع سروهماتیك) گاهی بعد از سه‌هفته پیدامیشود ولی‌بامواظبت‌های‌لازم هیچ‌اشکالی‌ندارد. واکنش پرده قلبی (پریکارد) معمولا مخفی است (۱).

درگوش کردن (اسکول‌تاسیون) که روز چهارم انجام میشود از بین رفتن رولمان بطورکامل یا با جانشین‌شدن‌یك‌حس‌سوفل پرسیستولیك خفیف‌وجوددارد.

بطورکلی درحالات مساعد عوارض پس ازجراحی نسبتاً ساده‌است. روز دهم بیماربلندمیشود نه‌دهم بیماران روز بیستم بیمارستان‌را ترك‌میکنند دراشکال‌مساعد تنگی نفس ناشی از فعالیت (۲) ازبین میرود گاهی بیماران از دردهای جدار قفسه صدری وناحیه شانه وسختی اجرای حرکات شانه‌چپ شکایت‌دارند.

در بیمارانی که عمل جراحی راضی کننده نبوده تنگی نفس خیلی شدید و کریزهای‌خیز ریوی پیدا شده وحتی چندین هفته لازم است تا اینکه مثل قبل از عمل شوند.

عوارض بعدازجراحی - بلافاصله‌بعدازجراحی خونریزی بزرك و فیبریلاسیون

---

۱ — latente ۲ — dyspnée d' effort

[Downloaded from tumj.tums.ac.ir on 2025-04-19]

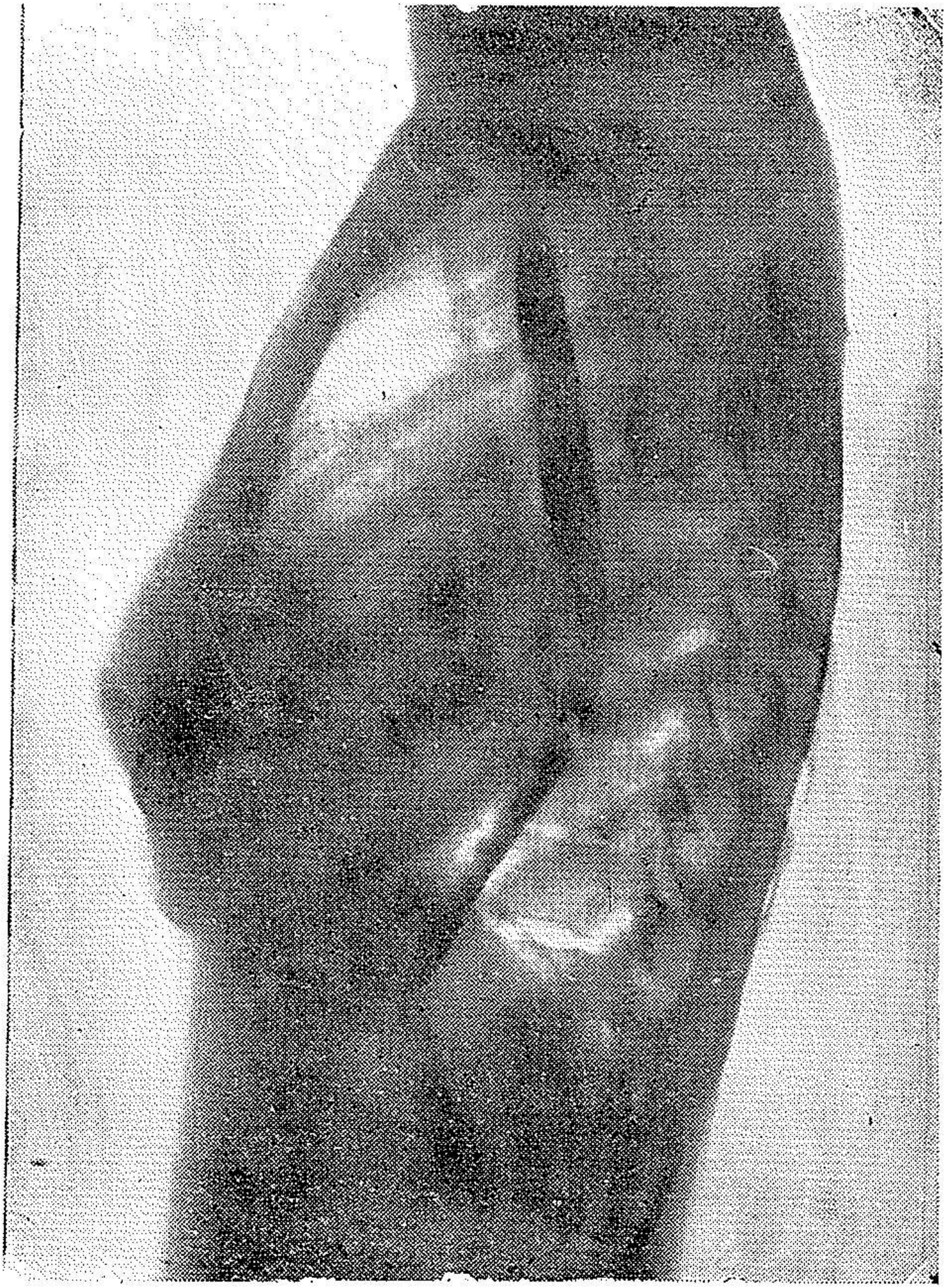

قبل ازعمل

شکل۹ـ پری ش ـ ۷۶۰۶۵ـ۶ر۶ر۳۳

مربوط بمقاله جراحی قلب

[Downloaded from tumj.tums.ac.ir on 2025-04-19]

[Downloaded from tumj.tums.ac.ir on 2025-04-19]

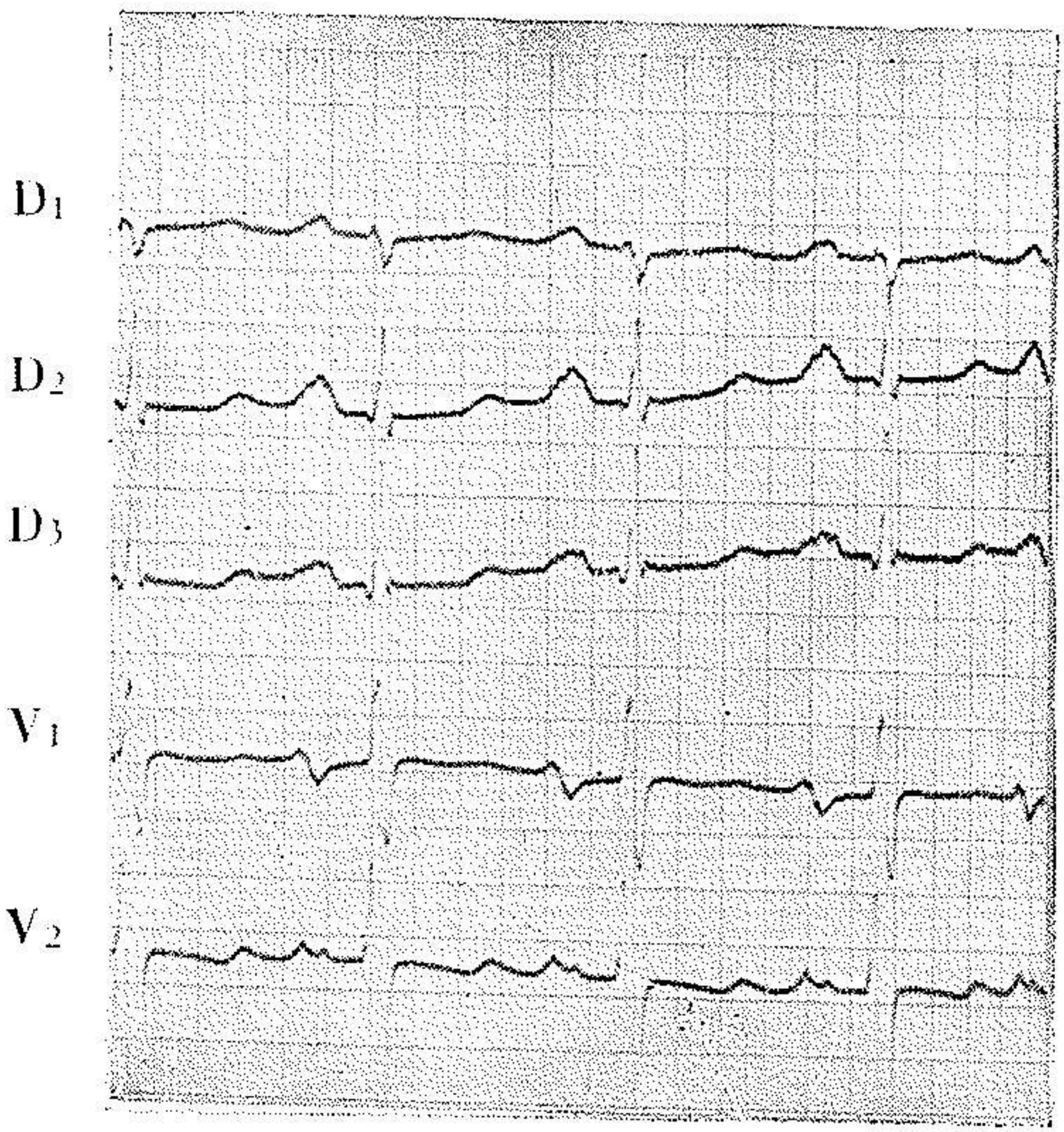

شکل ۱۰ـ نمای الکتروکاردیوگرافی بری ـ ش (۱)

مربوط بمقاله جراحی قلب

[Downloaded from tumj.tums.ac.ir on 2025-04-19]

[Downloaded from tumj.tums.ac.ir on 2025-04-19]

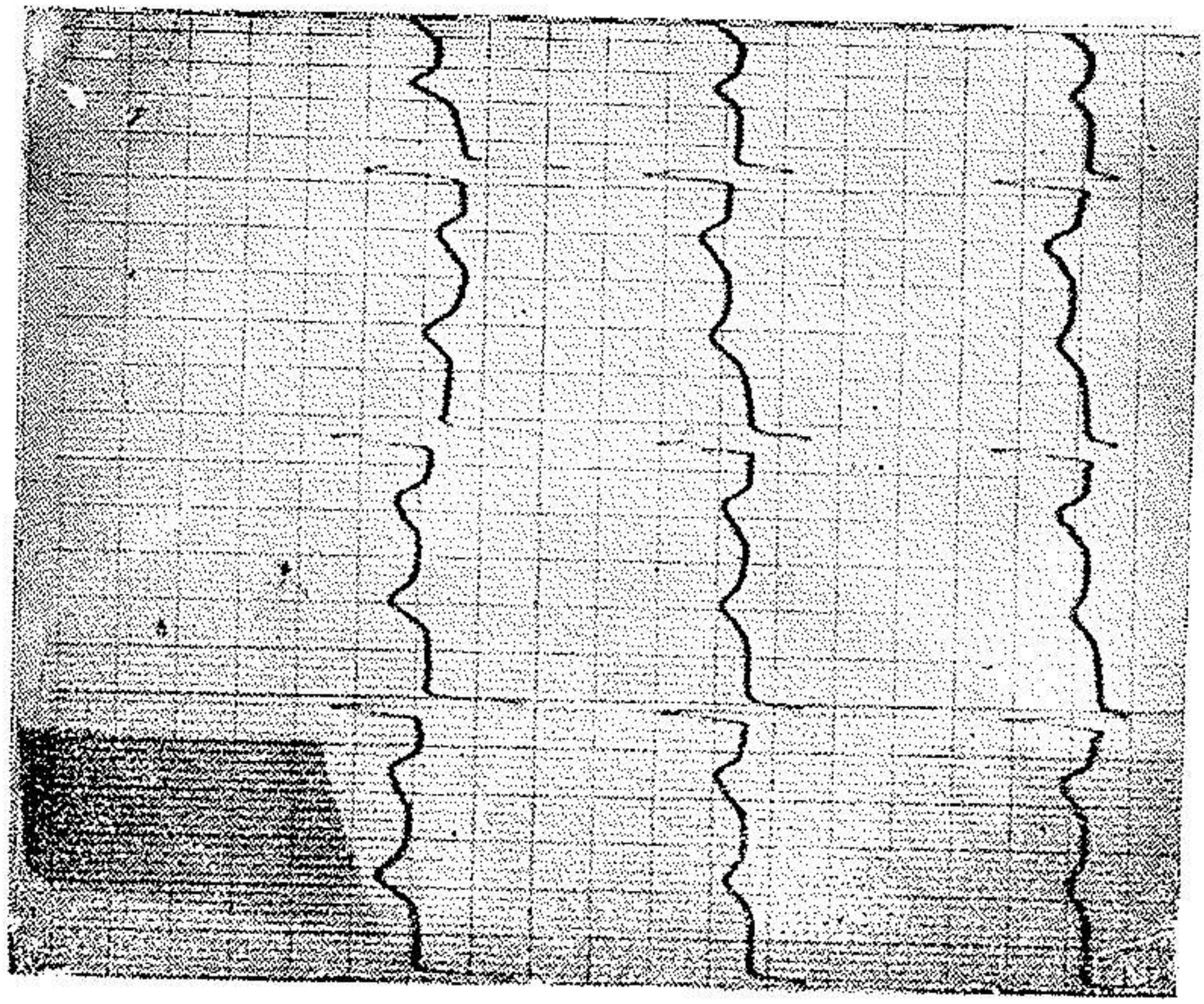

شکل ۱۱ - نمای الکترو کاردیو گرافی بری-ش (۲)

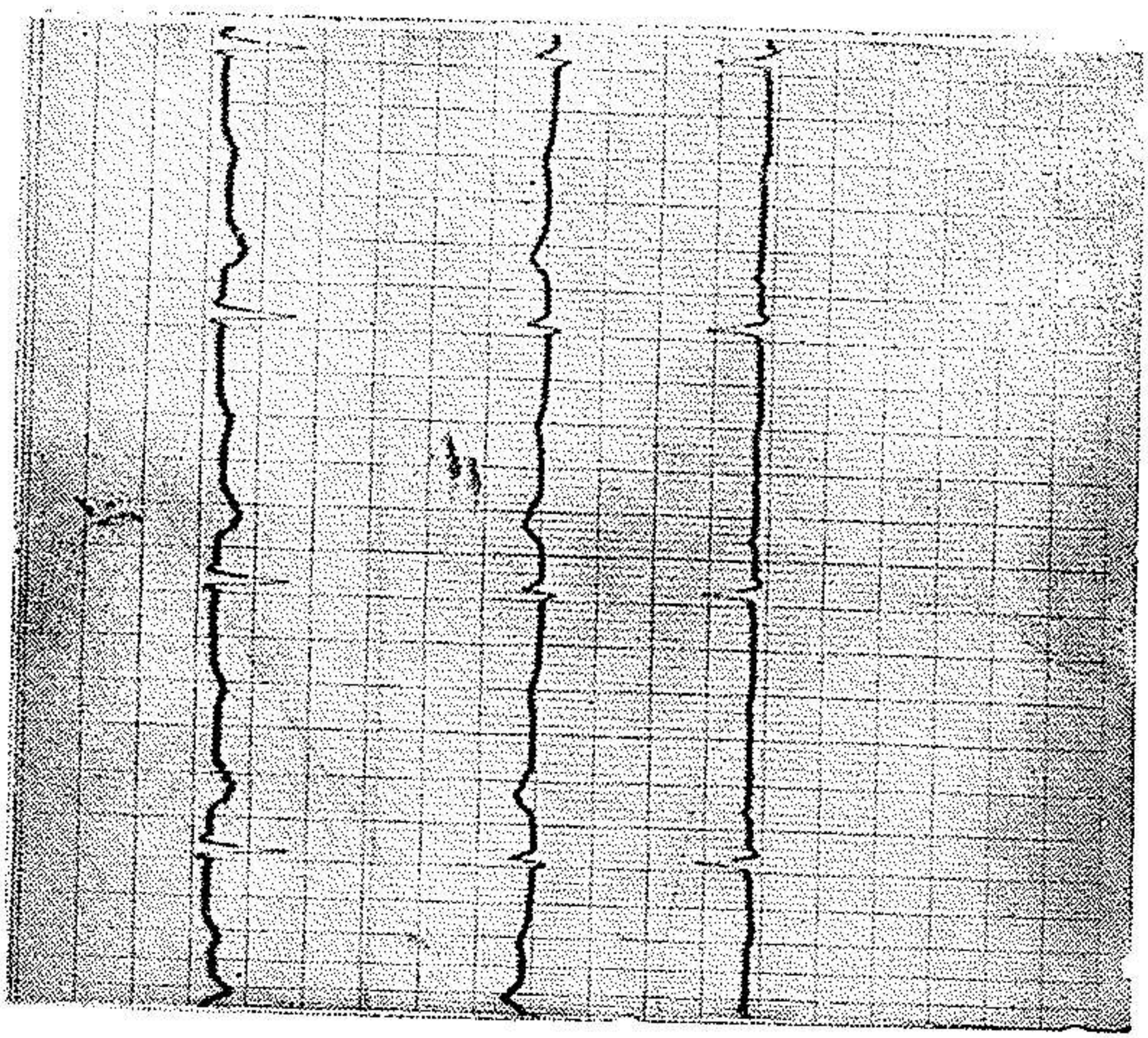

شکل ۱۲ - نمای الکترو کاردیو گرام بری - ش (۳)
مربوط بمقاله جراحی قلب

[Downloaded from tumj.tums.ac.ir on 2025-04-19]

[Downloaded from tumj.tums.ac.ir on 2025-04-19]

قلبی - پارگی دهلیز - خیز حاد ریه در نتیجه جراحی نابجا پدید می آید .

عوارض ترمبوآمبولیك - مغزی ، ریوی ، کلیهٔ ، دست و پا .

پریکاردیت چرکی - عوارض برنکوپولمونر با مصرف آنتی بیوتیك خیلی نادر است .

آمار - آمار منتشره (۱) در ۱۰۵ بیمار عبارت است از : نتایج عالی ۰/۰۲۵ متوسط ۰/۰۳۶ ضعیف ۰/۰۳۰ فوت ۰/۰۹، و آمار دیگر (۲) درصد بیمار؛ عالی ۰/۰۶۶ متوسط یاضعیف ۰/۰۲۱ فوت ۰/۰۱۳ .

اینك بشرح حال بیماران عمل شده در بخش جراحی بیمارستان سینا میپردازیم :

شرح حال اول

یوسف م . م ٤٥ ساله اهل میانه کارگر در تاریخ ۳۲/۷/٦ از بخش داخلی بیمارستان وزیری (بخش آقای دکتر مظاهر) به بخش جراحی بیمارستان سینا معرفی گردید .

بیمار بعلت تنگی نفس موقع کار در نتیجه عدم توانائی کار و فعالیت و طپش قلب و احساس درد در ناحیه جلو قلب به بیمارستان مراجعه کرده بود مدت بیماری را دو سال بیان کرد که از دو ماه قبل از بیمارستان آمدن ناراحتی هایش افزایش یافته و اجباراً ببیمارستان وزیری مراجعه و بستری میشود و مدتی معالجات طبی انجام شده است .

سابقه شخصی - دردهائی را در اندامها از ٦-٥ سال قبل بیان میکند .

سابقه خانوادگی - چیز مهمی نیست .

فعلا بیماریست با حال عمومی نسبتاً خوب ، کم خون، از درد ناحیه جلو قلب و طپش قلب موقع راه رفتن و تنگی نفس شکایت دارد . همچنین نفخ معدی ناراحتش میسازد .

امتحان قلب علائم تنگی دریچه میترال (فرمیسمان، رولمان دیاستولیك، اکلای اولین صدا ، دوتاشدن دومین صدا) را نشان میدهد . فشار خون ماکزیم ۱۱ و می نیمم ۸/۵ تعداد نبض ۹۰ در دقیقه .

---

۱ – Semaine des Hopitaux 1953

۲ – Campbell

[Downloaded from tumj.tums.ac.ir on 2025-04-19]

امتحانات آزمایشگاهی ـ اوره خون ۵۰ سانتی گرم ، واسرمان و کان‌منفی ، گلبول سرخ ۲۸۰۰۰۰۰ وسفید ۷ هزار (سگمانته ٦٦، باتونه ۲ ، لنفوسیت ۳۲) ادرار طبیعی است .

رادیو گرافی در تاریخ ۳۲/۷/۸ انجام شد .

در تاریخ ۳۲/۸/۱۳ تحت عمل جراحی (باروشی که قبلا ذکرشد)قرار گرفت وسوراخ میترال که یك انگشت هم بااشکال‌ردمیشد باندازه دوانگشت باز گردید. فرمیسمان ورولمان بعد ازعمل ازبین رفت مواظبتهای لازم بعد از عمل انجام شد (فشار خون ونبض وتنفس مرتبا کنترل میشد). بیمار بعد ازمدت تقریبا یکماه باوضع رضایت بخش بطوریکه حتی پله‌های متعددی را بدون تنگی‌نفس وناراحتی بالامی رفت بیمارستان را ترك کرد .

شرح حال دوم

ع . ح ۲۲ساله اهل اراك گلگیرساز، بعلت تنگی نفس موقع کار ،طپش‌قلب وهموپتیزیهای مکرر ببیمارستان مراجعه نموده است ازپنج‌سال پیش ناراحتی قلبی را حس کرده وخلط خونی‌داشته‌است‌تنگی‌نفس‌تدریجا شدت کرده‌است بیمارا‌ظهار میداشت که در اواخر ورم هردو پا عارض گشته و پانزده روز قبل از آمدن به بیمارستان سینا دربخش واگیر بیمارستان پهلوی مراجعه وتحت معالجات دیژیتالین قرار گرفته و ازآنجا به بخش جراحی سینا معرفی گردیده است .

سابقه شخصی ـ درطفولیت مدت طولانی تب ولرزداشته است .

در امتحان بیمار نوك قلب پائین‌تر ازمحل‌عادی‌وشوك قلب واضح‌دیده‌میشود علائم تنگی میترال با سوفل خیلی خفیف سیستولیك وجوددارد خصوصاً فرمیسمان ورولمان دیاستولیك‌خیلی‌واضح‌است . فشارخون $\frac{۱۰}{٦}$ نبض ۸۵ .

در تاریخ ۳۲/۱۱/۱۵ تحت عمل جراحی قرار گرفت ، دو روز پیش از عمل دوقرص کنین کاردین داده شد) روز پنجم عمل‌نشست ، چندروز بعد راه‌رفت ، دوماه بعد با وضع رضایت‌بخشی درحالی که فرمیسمان ورولمان ازبین رفته بود و تنگی نفس نداشت بیمارستان‌را ترك کرد .

[Downloaded from tumj.tums.ac.ir on 2025-04-19]

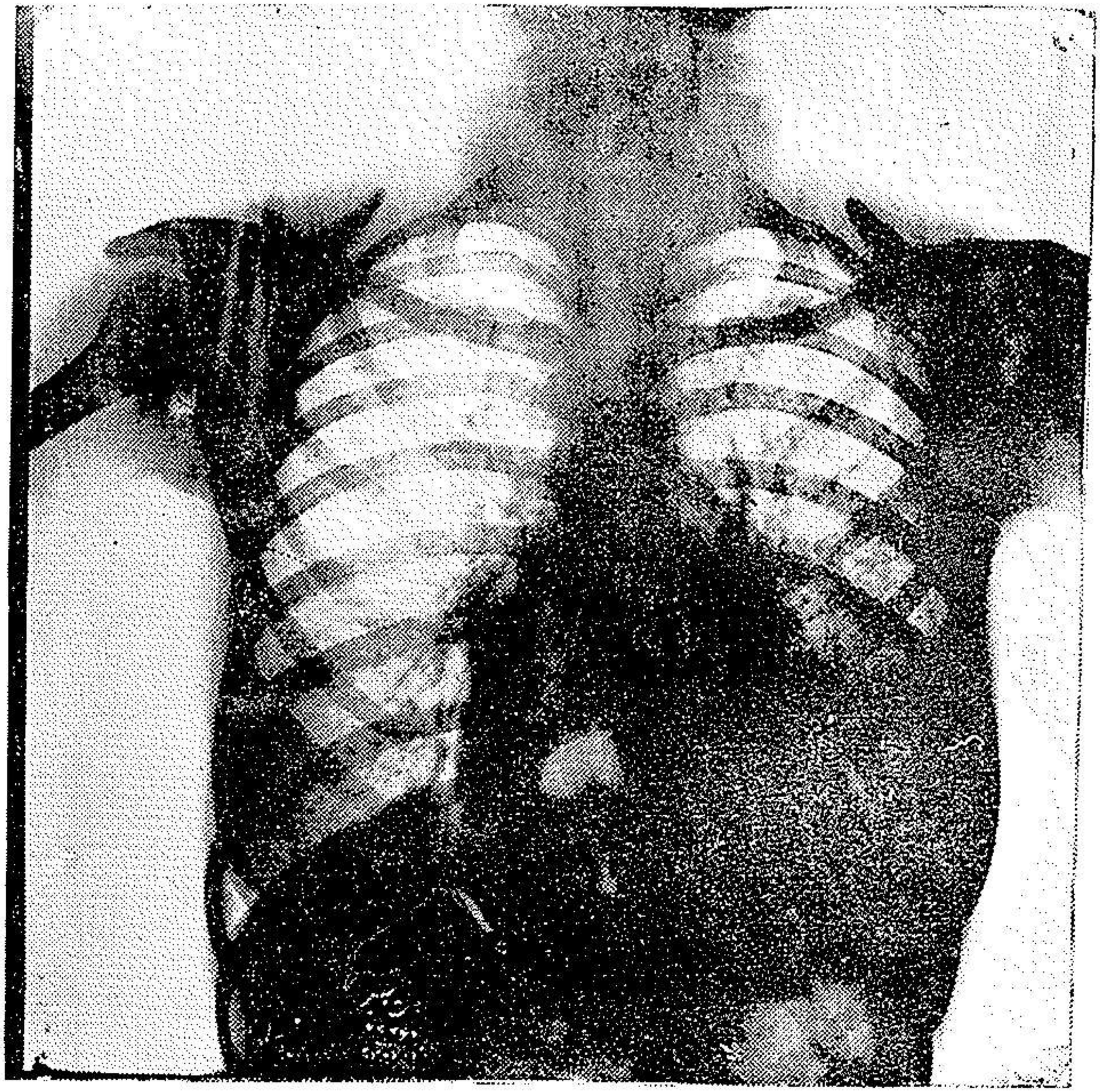

بعد از عمل

شکل ۱۳ - پری - ش ۷۶۲۶۰ ۱ر۷ر۳۳

مربوط بمقاله جراحی قاب

[Downloaded from tumj.tums.ac.ir on 2025-04-19]

[Downloaded from tumj.tums.ac.ir on 2025-04-19]

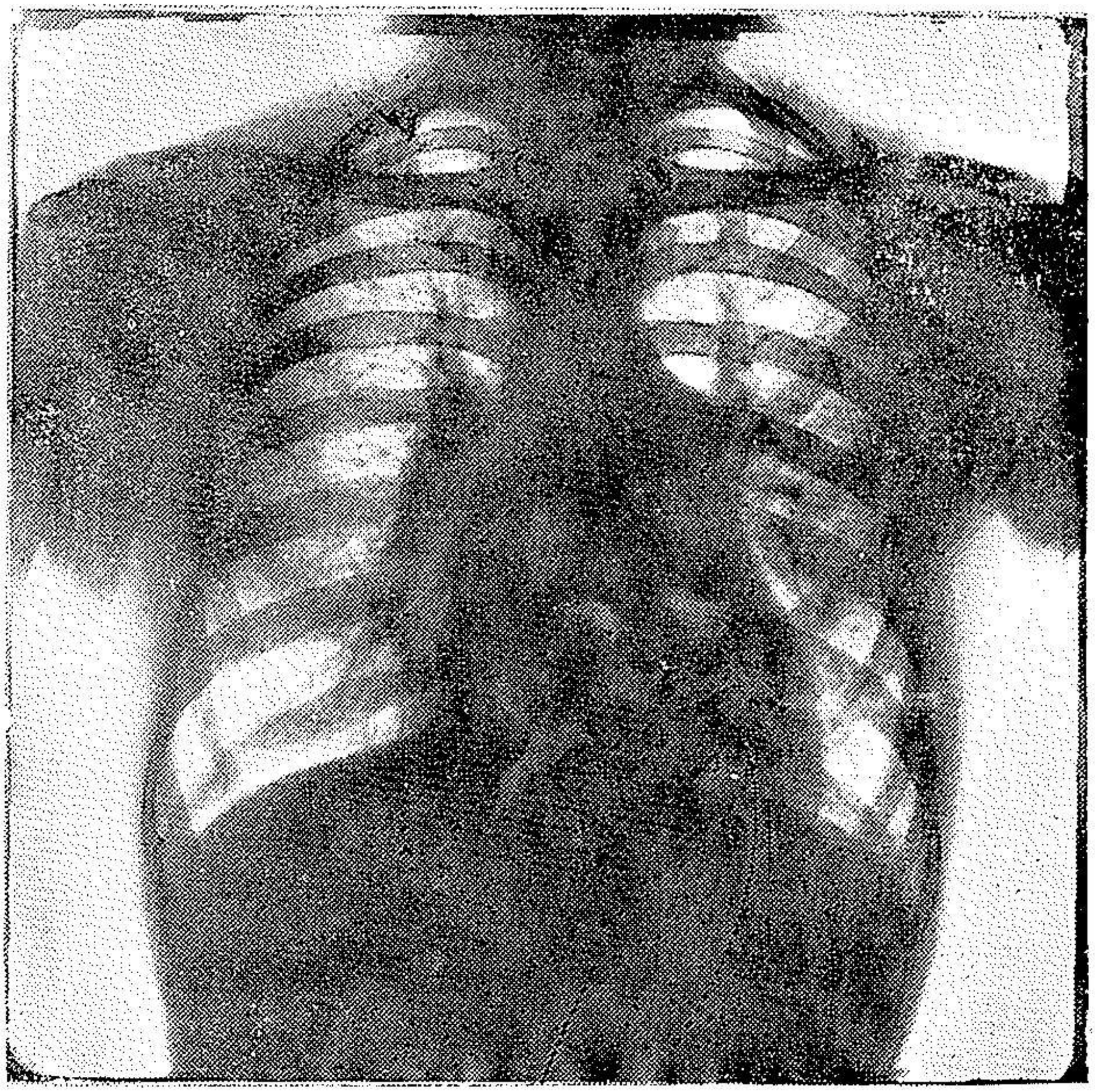

قبل از عمل

شکل ۱۴- ح-ع-ع ۷۶۰۰۹-۳۱ر۵ر۳۳

مربوط بمقاله جراحی قلب

[Downloaded from tumj.tums.ac.ir on 2025-04-19]

[Downloaded from tumj.tums.ac.ir on 2025-04-19]

قبل از عمل

شکل ۱۵ـ ح ـ ع ـ ع ۷۶۰۱۰ ـ ۳۱ر۵ر۳۳

مربوط بمقاله جراحی قاب

[Downloaded from tumj.tums.ac.ir on 2025-04-19]

[Downloaded from tumj.tums.ac.ir on 2025-04-19]

شرح حال سوم

م - ح شانزده‌ساله اهل‌اراك بعلت تنگی نفس موقع راه‌رفتن وهموپتیزی به‌بخش داخلی بیمارستان‌وزیری‌مراجعه وجهت عمل‌جراحی توسط آقای‌دکترمظاهر به بیمارستان سینا معرفی گردیده است . مدت کسالت بیمار یکسال و با تنگی نفس موقع کار شروع ودر این‌مدت چهاربار هموپتیزی داشته که‌دفعه‌آخر زیاد بوده‌است سابقه تب و لرزهای خفیف درچهارسال پیش ودردهائی را درناحیه ساق پا و بازو بیان میکند .

حالت عمومی بیمار خوب وقیافه کم‌خون ولاغراندام بود. در معاینه کبد دو انگشت بزرك وطحال قابل لمس‌است جهت الکترو کاردیو گرافی به‌آقای دکتر نهاوندی معرفی گردید ایشان نیز مورد استعمال جراحی را با امتحانات لازم تأئید کردند . بطوریکه علائم تنگی دریچه میترال بطور خالص وفشرده(۱) بدون علائم نارسائی قلب راست بود وتمام ناراحتی‌های بیمار ازنوع مانع مکانیك تشخیص داده میشد . این تنگی شدید دریچه‌میترال ازوجود هموپتیزیهای فعالیت ، وفرعاً از شدت رولمان وفرمیسمان نتیجه گرفته میشد نبودن نارسائی قلب راست ازامتحان بالینی و از اندازه فشار وریدی درچین‌آرنج معلوم میگشت وامتحان الکترو کاردیو گرافی وجود هیپرتروفی راست‌را نشان داده امتحان پرتوشناسی بطن راست و دهلیز چپ بطور خیلی خفیف هیپرتروفی است ودهلیز راست نیز مختصری متسع‌است .

امتحانات آزمایشگاهی - واسرمان منفی ، اوره‌خون ۰/۳٤ ادرار چیز غیر طبیعی ندارد. فرمول خون گلبول سرخ ٤۳۰۰۰۰۰ گلبول‌سفید ۷۸۰۰ (سگمانته٦۹، ائوزینوفیل ۲ یك‌هسته بزرك ومیانه ۲ لنفوسیت ۲۷) فشار ماکزیمم ۱۱ ومی‌نیمم ۷ نبض ۸۰ .

بیمار در تاریخ ۳۳/۳/۸ تحت عمل قرار گرفت انگشت سبابه (۲) از دریچه میترال رد نمیشد باندازه لازم گشاد گردید بعد از اتمام عمل رولمان و فرمیسمان از بین رفته بود . این بیمار نیز بانتیجه خوب از بیمارستان مرخص گردید .

---

۱ – Pure et serrée ۲ – Index

[Downloaded from tumj.tums.ac.ir on 2025-04-19]

شرح حال چهارم

پری . ش هفده‌ساله اهل تهران خانه دار که یکسالست شوهر کرده ، بعلت طپش قلب و تنگی‌نفس موقع‌خوابیدن و کار کردن و فعالیت در تاریخ ۳۳/۶/۳ توسط آقای دکتر نهاوندی باتشخیص تنگی‌دریچه میترال خیلی فشرده بدون‌علامت‌خستگی میوکارد جهت عمل جراحی به‌بخش جراحی سینا معرفی‌شد .

بیماری ازسه‌سال پیش باطپش قلب موقع تندراه رفتن شروع وتدریجاًشدت کرده وآبستنی دردوماه قبل ازمعرفی مزید برعلت وسبب افزایش ناراحتی وی گردیده که با تجویز اطباء کورتاژ شده‌است بیمار تاحال سه‌بار هموپتیزی که دفعه آخر شدید بوده داشته‌است . مدت ۶ـ۵ ماه احساس درد درطاق دل و ناحیه قلب میکند .

سابقه‌شخصی ـ سرخك وسیاه‌سرفه دربچگی و حصبه درسه‌سال پیش عارض گشته سابقه روماتیسم را بیان‌نمیکند .

سابقه خانوادگی ـ چیز مهمی نشان نمیدهد .

بیمار زن جوانی است باحالت عمومی‌خوب، لاغراندام که ازطپش‌قلب‌تنگی تنفس موقع راه‌رفتن وفعالیت وخوابیدن‌وسابقه سه‌دفعه هموپتیزی شکایت‌دارد .

امتحان دستگاههای مختلف بیمار ـ سابقه‌هموپتیزی وتك‌سرفه علائم‌تنگی دریچه میترال: فرمیسمان خفیف درپنجمین فضای چپ باشوك مختصر نوك قلب با صدای رولمان شدید دیاستولیك و شدت صدای اول (۱) نشان میدهد فشار خون ماکزیمم ۱۰/۵ می‌نیمم ۷/۵ نبض ۱۱۰ دردقیقه .

امتحانات پاراکلینیکیـ اوره خون۰/۳۴ ـ ادرار طبیعی ـ واسرمان‌منفی‌ـ امتحان رادیوگرافی والکتروکاردیوگرافی انجام شده‌است .

درتاریخ ۳۳/۶/۹ (بعد از دادن کینیدین)تحت عمل‌جراحی‌قرار گرفت‌سوراخ دریچه میترال خیلی تنگ وفشرده‌بود باز گردید وپریکارد دوخته نشد چندروز بعد ازعمل مقداری مایع سروهماتیك (۱۵۰ سانتی کوب) از حفره جنب کشیده شد روز

---

۱ – éclat

[Downloaded from tumj.tums.ac.ir on 2025-04-19]

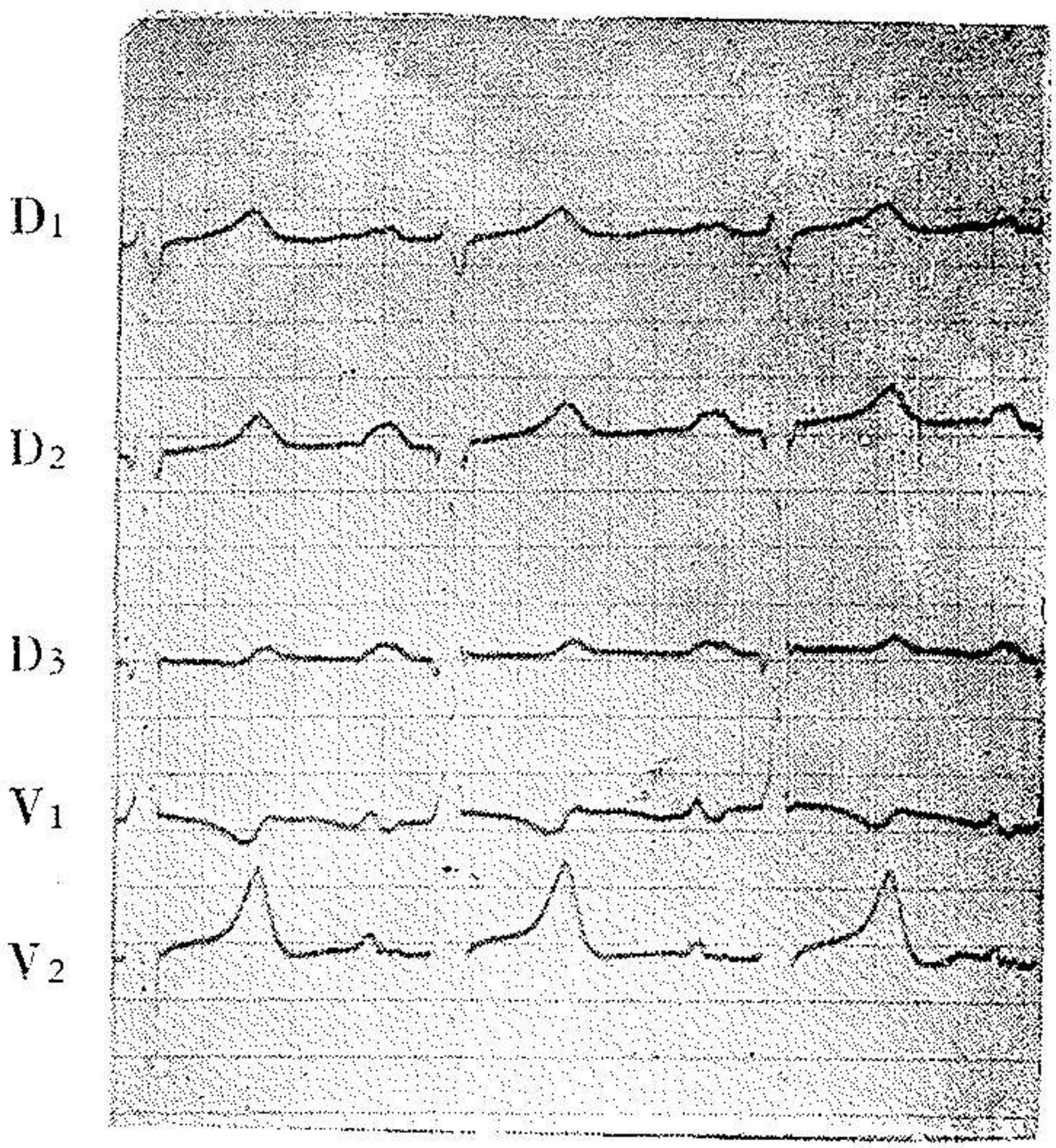

Etalonage N. (1 cm = 1 mm)
Chromnographie ./'2 et 0/01 sec

شکل ۱۶ ـ نمای الکتروکاردیوگرام ح-ع-ع ۴ر۶ر۳۳ (۱)

مربوط بمقاله جراحی قلب

[Downloaded from tumj.tums.ac.ir on 2025-04-19]

[Downloaded from tumj.tums.ac.ir on 2025-04-19]

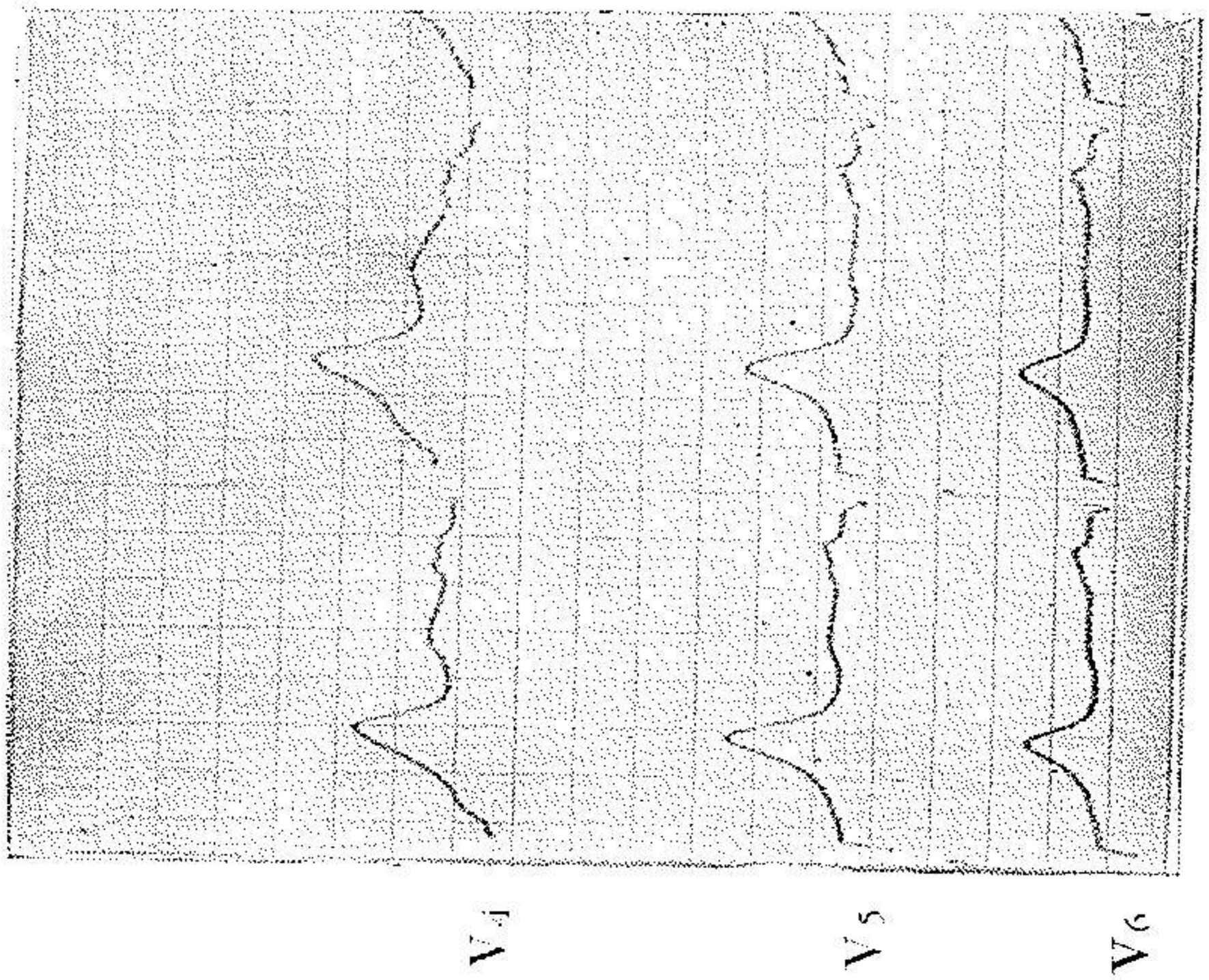

شکل ۱۷ نمای الکترو کاردیو گرام ح-ع.ع-۴۴ر۶ر۳۳(۲)

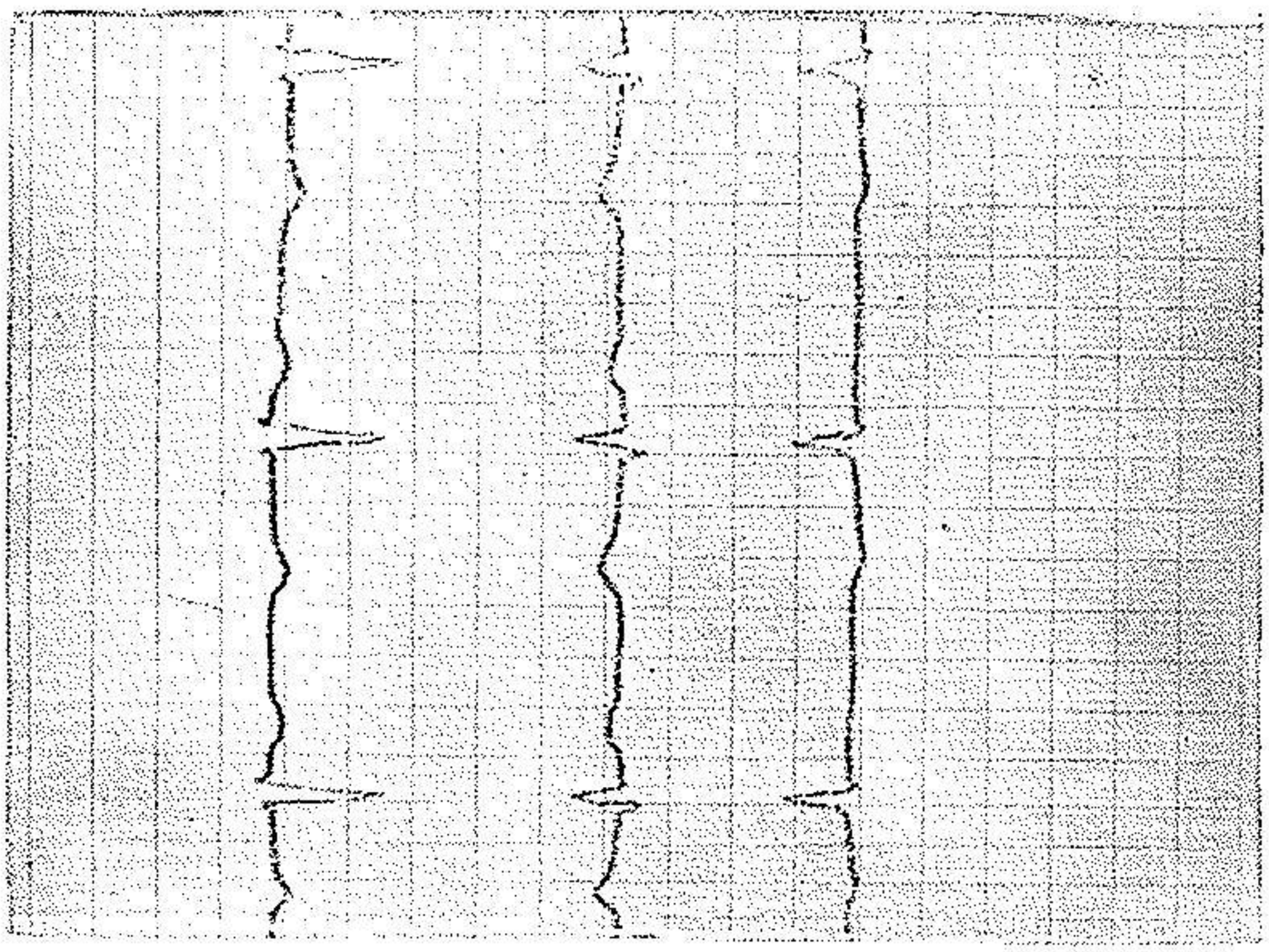

شکل ۱۸ نمای الکترو کاردیو گرام ح-ع.ع-۴۴ر۶ر۳۳(۳)
مربوط بمقاله جراحی قلب

[Downloaded from tumj.tums.ac.ir on 2025-04-19]

[Downloaded from tumj.tums.ac.ir on 2025-04-19]

ششم درتختخواب نشست وامتحان قلب ازبین رفتن فـرمیسمان و روله ان را نشان میداد بیمار بعد ازیکماه با حالت خوب ونبودن تنگی تنفس‌مرخص گردید .

شرح حال پنجم

حسن . ع . ع سی‌ساله اهل‌همدان شاگرد بنا

بعلت درد ناحیه جلو قلب، دردموقع دست‌زدن ناحیه اپی گاستر وتنگی‌نفس وهموپتیزی در ۳۳/۶/۶ به‌بخش جراحی‌سینامراجعه وبستری گردید .

شروع بیماری ازهفت‌سال پیش باسرگیجه وبی‌حالی ولیپوتیمی باطنین صدا درگوشها بوده که تدریجاً شدت نموده واقدام بمعالجه کـرده تا اندازه بهتر گشته است واین کیفیت درزمستانها شدت‌می‌یافته تادوسال‌قبل سرفه واخلاط (بدون‌خون) علاوه گشته وبمعالجه پرداخته تا اینکه سرماخوردگی چهارماه قبل وسرفه و اخلاط وشدت ضربانات قلب اورا به‌بخش آقای دکترعزیزی کشانده که مداوا گشته و عمل جراحی پیشنهادشده است بیمارموقع بالارفتن پله حالت خفقان وتنگی‌نفس‌پیدامیکند وحتی موقع خم‌شدن‌تنگی‌نفس‌وسیانوز وسرفه‌عارض وی میگردد، عرق‌برصورتش می‌نشیند وگـاهی تك‌سرفه‌های‌خشکی میکند که اطرافیان مشکوك به سل‌میشوند عکس‌برداری‌ها وتجزیه اخلاط از این نظر همه منفی‌بود تا دوماه پیش سرفه شدید و ناراحتی قلبی پیشین و اخلاط زردرنك وحتی سرفه شدید موقع خواب درد ناحیه جلوقلب وی‌را سخت ناراحت میکند و ۶–۵ روزپیش از ورود به بیمارستان بعلت حرکت تند و هیجان سرفه شدیدی شروع شده و رگه‌های خون دراخلاط مشاهده کرده است .

درسابقه شخصی ـ سیاه‌سرفه وسرخك‌دربچگی واستئومیلیت درده‌سال‌پیش و درد هردو زانو را متذکر میشود . بیماریست کوتاه‌قد و جثه کوچك با وزن ۴۲ کیلوگرم حالت‌عمومی نعلی‌خوب ولی‌براثر راه‌رفتن وحرکت‌تنگ‌نفس وسیانوزه شدید میشود .

امتحان دستگاهها ـ کم‌اشتها وزبان باردار ویبوست داشته وکبددرملامسه حساس، درراه رفتن سرفه عارض واخلاط دفع‌میکند . چندرال‌درقاعده ریتین‌شنیده میشود .

[Downloaded from tumj.tums.ac.ir on 2025-04-19]

دستگاه قلب وعروق - نوك قلب‌در پنجمین‌فضای چپ‌حس میشودفرمیسمان خفیف درملامسه - ودر گوش کردن رولمان دیاستولیك وا کلای صدای اول شنیده میشود امتحانی که توسط آقای دکتر نهاوندی‌شده تنگی دریچه میترال‌خالص‌راتأئید کرده واندازه تنگی را ازقطرانگشت اند کس کم‌ترتشخیص داده‌اند فشاروریدی را دربازو اندازه گیری نموده‌اند. خلاصه نارسائی بطن‌راست وجود نداشته ، طپش قلب وتنگی‌نفس منحصراًمربوط باشکال عبورخون ازسوراخ دریچه میترال‌تشخیص داده شده‌است . وجود هیپرتروفی بطن راست بادهلیز راست (درامتحان الکترو- کاردیو گرافیك) دلیل تنگی‌دریچه‌و نشانه فشارشدیدداخل شریان ریوی ودرامتحان پرتونگاری برجستگی قوس متوسط چپ (دررو برو) این‌مطلب را تأئید میکند در نتیجه میو کارد خوب‌ونبودن بی کفایتی قلب‌وتنگی خیلی فشرده میترال مورد عـمل جراحی را نشان میداد .

امتحانات ادرار(آلبومین‌تراس) اوره خون۰/٤٤ گرم در لیتر واسرمان منفی فرمول‌خون گلبول سرخ۳۲۰۰۰۰۰ سفید۶۲۰۰ (سگمانته ۵۳ باتونه وائوزینوفیل ۲ یك هسته‌بزرك ۲متوسط ۲ لنفوسیت۳۲) بیمار درتاریخ۳۳/۶/۲۶ عمل‌شد ودرتاریخ ۳۳/۷/۱ پونکسیون ۱۵۰cc مایع سروهماتیك ازحفره جنبی‌شد. فرمیسمان ورولمان از بین رفته حال بیمار کاملا رضایت بخش میباشد .

شرح حال ششم

مهدی - ر - ا نوزده‌ساله اهل تهران شاگردمکانیك .

بعلت‌تنگی‌نفس درفعالیت وطپش‌قلب‌در ۳۳/۶/۲٤ از بخش آقای دکترمظاهر به‌بخش جراحی سینا معرفی گردید. مدت هشت‌سال‌است که گرفتار این‌عارضه گشته اولش با دوچرخه سواری تنگی نفس و سرفه ودفع مقـداری اخلاط سفید که بعداً رنگش مایل‌بسرخی شده‌است‌شروع میگرددو تدریجاً پیش‌رفته وامسال هم‌موقعیکه سوار چرخ بوده و بسرعت حـرکت میـکرده تنگی نفس وطپش قلب وسرفه و همو پتیزی پیدا کرده‌است بعلاوه درفاصله این مراحل نیز موقعی که بیمار میدویده همین کیفیات برایش رخ میداده‌است. بیمار دربالارفتن پله‌ها تنگی‌نفس وطپش‌قلب

[Downloaded from tumj.tums.ac.ir on 2025-04-19]

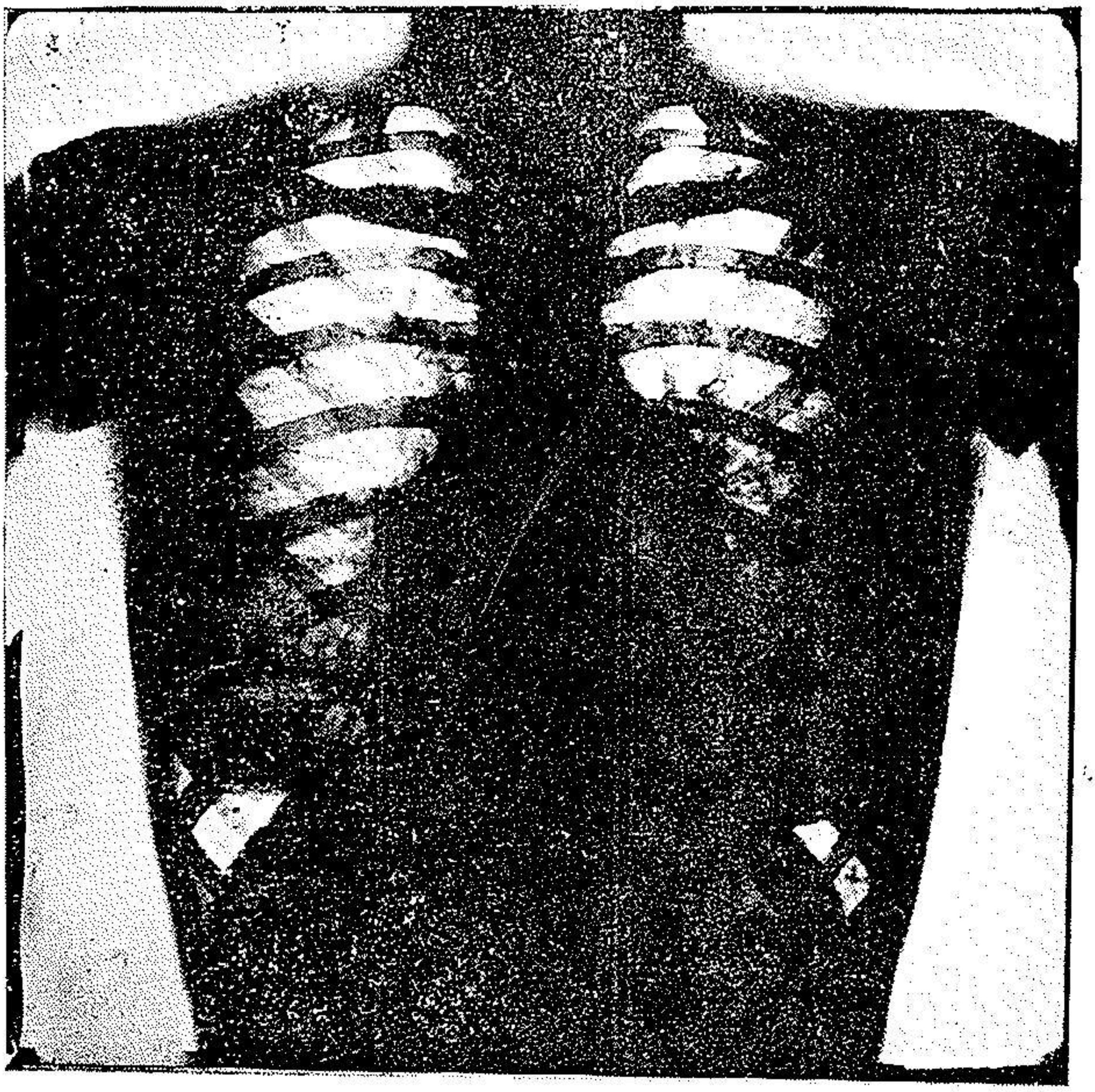

بعد از عمل

شکل ۱۹ ـ ح ـ ع ـ ع ۷۶۲۸۹ ـ ۱۳ر۷ر۳۳

مربوط بمقاله جراحی قاب

[Downloaded from tumj.tums.ac.ir on 2025-04-19]

[Downloaded from tumj.tums.ac.ir on 2025-04-19]

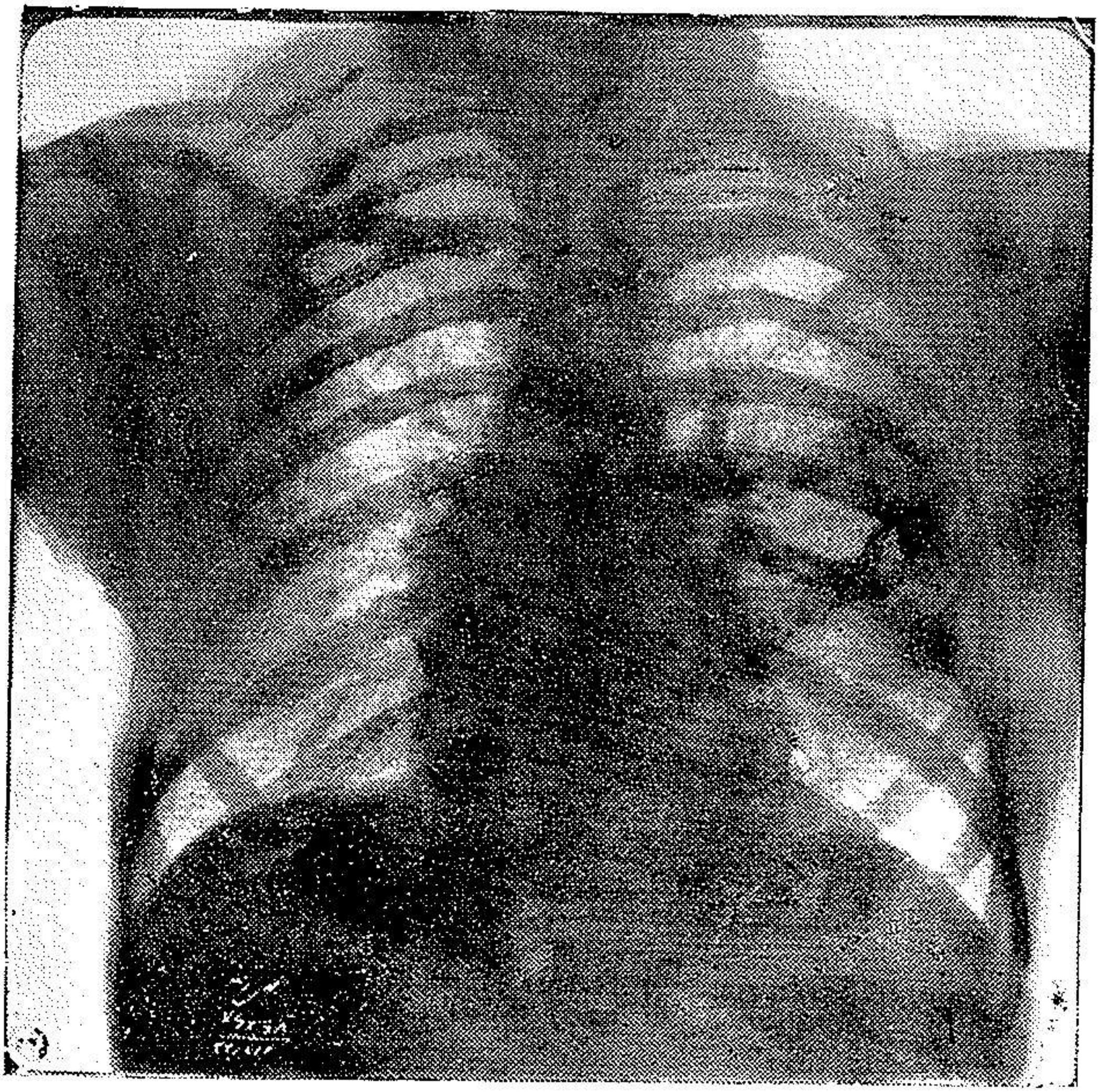

قبل ازعمل
شکل ۲۰ ـ م ـ ر روز عمل ۶ر۷ر۳۳

مربوط بمقاله جراحی قلب

[Downloaded from tumj.tums.ac.ir on 2025-04-19]

[Downloaded from tumj.tums.ac.ir on 2025-04-19]

او را ناراحت میکرده لذا بیمارستان حمایت مسلولین مراجعه وعکس برداری از نظرسل‌می‌نمایند که منفی بوده است .

درسابقه شخصی وخانوادگی ـ درسابقه خانوادگی چیز مهمی‌نیست و سابقه دردهائی‌را درپا و ناحیه‌ساق‌پا که هردوطرف‌و گاهی‌هم‌درران‌درد خیلی‌شدید داشته است بیان میکند .

بیماریست با حالت عمومی نسبتاً خوب‌ولی با قیافه کم‌خون که از ناراحتیهای ذکرشده شکایت دارد .

امتحان دستگاههای مختلف ـ علائم تنگی میترال (فرمیسمان خفیف ، رولمان ودوتا شدن صدای‌دوم) وجوددارد . ازدستگاههای دیگر جز ازسرفه که بیان شد شکایتی‌ندارد . امتحان رادیو گرافی انجام شد .

فشارخون ۱۲/۵ و۵/۵ نبض ۷۲ امتحان اوره خون۰/۲٤ آزمایش‌هشت‌و کان ومانیکه منفی‌است گویچه سرخ ٤۰۰۰۰۰۰سفید ٦۲۰۰ (سگمانته ٦۹یك‌هسته‌بزرك ۲ متوسط ۳ لنفوسیت ۳٦) .

در تاریخ ۳۳/۷/٦ عمل‌شد درتاریخ ۳۳/۷/۱۳ پونکسیون حفره جنب گردید مقداری مایع‌سروهماتیك کشیده شد حال عمومی بیماررضایت‌بخش بودو فرمیسمان ورولمان ازبین رفته ولی هنوز دربخش بستری میباشد. بعلاوه چندین بیمار دیگر دربخش جهت عمل جراحی بستری میباشند .

[Downloaded from tumj.tums.ac.ir on 2025-04-19]

فنیل بوتازون[1] در معالجه اشکال مختلف روماتیسم

نگارش

دکتر صادق پیروز عزیزی و دکتر حکیمیان

استاد کرسی بالینی بیماریهای درونی — دستیار کرسی بالینی بیماریهای درونی

الف ـ کلیات

I ـ فنیل بوتازون یا بوتازولیدین(۲) که در جریان مطالعات با امیدوپیرین(۳) کشف شده است مؤثرترین داروئی است که تا کنون برای معالجه تظاهرات گوناگون روماتیسم در دسترس بشر قرار گرفته است و می‌توان ادعا کرد که دست کمی از A. C. T. H. و کورتیزون ندارد و از کلیه داروهای شبیه کورتیزون (٤) مهم‌تر و مؤثرتر است .

II ـ بوتازولیدین یک دی‌متیل امینوفنیل دی‌متیل پیرازولین (٥) است و کارخانه گای گی(٦) در موقعیکه برای محلول کردن امیدوپیرین سعی وافر بکار میبرده آنرا کشف کرده است .

III ـ طرز عمل این دارو شاید بعلت رفع تغییرات مرضی در صحنه نسج ملتحمه (کلاژن) بطور مستقیم باشد و شاید نیز از ارتباط صنوبری و فوق کلیوی برای دخالت در امر کلاژنوز(۷) استفاده مینماید .

در بازار این دارو به‌اشکال قرصهای ۲۰۰ میلی گرمی و آمپولهای ٦۰۰ میلی گرمی (محلول ۲۰۰/۰) وشیاف ۲٥۰ میلی گرمی عرضه شده است .

IV ـ موارد استعمال دارو متعدد است وهنوز دراین موارد نیز بنحو شایانی تحقیقات کامل بعمل نیامده است و فعلا این مواردرا میتوان به‌سه‌مرحله کلی تقسیم نمود.

---

۱ – phenyl butazone ۲ – butazolidine
۳ – amidopyrine ٤ – cortison like
٥ – dimethyl amino phenyl dimethyl pyrazoline
٦ – Geigy ۷ – Collagenose

[Downloaded from tumj.tums.ac.ir on 2025-04-19]

۱ـ اثر ضد التهابی و ساقط کننده تبها (۱).

۲ـ اثر ضددرد.

۳ـ در کلیه تظاهرات دردناك مفصلی a) خواه حاد مانند مرض بویو وغیره

b ـ خواه مزمن مانند پلی ارتریت کهنه مترقی P. C. E ـ اسپوندیل آرتریت مزمن تشمعی مترقی S. A. E. که هرجا زو میباشند و همچنین تظاهرات محدود مفصل مانند دیسك ارتریت‌ها (۲) و منوارتریت‌های زانو وشانه وغیره و تظاهرات دردناك اطراف مفصل مانند درداوتار (۳) و بورسها (٤) و بالاخره

c) حملات التهابی آرتروز مانند کوکس ارتروز (٥) وغیره.

٤ـ در عوارض احشائی روماتیسم به استثنای عوارض کلیوی مانند کاردیت روماتیسمی ـ آنسفالیت و سریت‌ها (٦).

V ـ مقدار دارو ازقرار پیشنهاداتی که شده است ددحدود ۸ تا ۱۲ میلی گرم کیلوگرم وزن بیمار در موقع حمله دوائی و سه تاشش میلی گرم کیلوگرم درموارد مداوی استحکامی میباشد. بعقیده ما همانطور که درسطور بعد می‌آید این مقادیر زیاداست و با کمتر نیز نتیجه مطلوب حاصل میشود.

VI ـ طرز استعمال دارو ازراه تزریق درون عضله یاوریدی است ومعمولا اگر مرض شدت نداشته باشد یك آمپول عمیق درعضله برای تسکین درد و التهاب کافی است ولی تزریقات داخل وریدی نیز که در موارد شدید مرض وحتی در چند روز اول هرتجویز میتوان به کاربرد کاملا میسر و بی آزار میباشد.

قرصهای بوتازولیدین معمولا پس ازیکدوره مداوای تزریقی بمقدار سه تا چهارعدد درروز تجویز میشود وشیاف آن درصورت کم‌شدن اثر قرصها که دوتاسه عدد استعمال میگردد (۷).

---

۱ – antipholgestique و antithermique ۲ – discarthrite

۳ – tendinite ٤ – tendino– bursites

٥ – Coxarthrose ٦ – Serite

۷ – S. De Seze معتقداست که عوارض خونی راکه محققین انگلیسی متذکرشده‌اند باید به کردن تجویز قرص انداخت

[Downloaded from tumj.tums.ac.ir on 2025-04-19]

VII ـ مدت تجویز دارو بسته به‌بازرسی‌بیولوژیکی وحالت‌مرضی وعمومی بیمار است ومعمولا دراشکال حاد پس ازیکهفته میتوان تزریقات را به‌تجویز قرص یا شیاف تبدیل‌نمود وحتی بین تجویزات فواصلی‌قائل‌شد که بدیهی است درروزهای اول کم وبعد کم کم به‌مدت استراحت اضافه خواهد شد بطوریکه تجویز یکدفعه‌در هفته برای جلوگیری ازنکس بیماری کافی خواهدبود .

VIII ـ مواردعدم‌استعمال دارو نیز متعدد است ودرموارد زیر بایدازتجویز دارو شدیداً خودداری کرد .

در کاشکسی‌نزد پیران‌فرتوت و پلی‌اسکلروزی و نارسائی قلب و کلیه‌وعروق کرونر واستحاله‌عضله‌قلب وانفارکتوس میوکارد ، درقرحه اثنی‌عشر وروده‌هامانند حصبه و کولیت قرحه ؛ درسل ریوی : درتغییرات کمپلکس پروترومبین وترمبوز و در حالات لوکوپنی ونوتروپنی و امراض هیپوپلازی تولید کن مرض استخوان و بطریق اولی درآپلازی این اعضاء وبالاخره امراض آلرژیکی پوست .

IX ـ جزو عوارض استعمال‌بوتازولیدین‌اختلالات هاضمه مانند سوزش‌معده وتهوع واستفراغ وبی اشتهائی وتولید زخم‌معده واختلالات پوستی مانند خارش و بثورات پلی‌مورف و کهیر وخیزپشت‌چشم وقوزك وعمومی ؛ عوارض خونی ازقبیل لوکوپنی ونوتروپنی وحتی‌آگرانولوسیتوز ونزف‌الدمهای پوستی و جهاز هضمی وهماتوری‌را می‌شمارند .

X ـ درموقع استعمال دارو ازتست‌هـای کلیوی و الکترو کاردیوگرافی و هموگرام حتی میلوگرام برای جلوگیری ازعوارض و از سرعت رسوب گلبولهای قرمز برای ادامه یاقطع معالجه باید استفاده نمود .

ب ـ مشاهدات

ازیکسال‌قبل ما عدهٔ‌بیشماری‌از بیماران مبتلابعوارض‌دردناك والتهابی‌مفاصل را تحت درمان با بوتازولیدین‌قرار داده‌ایم وبطور کلی‌نتیجه معالجات بسیارمطلوب بوده است .

[Downloaded from tumj.tums.ac.ir on 2025-04-19]

I ـ مطلوب‌ترین نتیجهٔ که از بوتازولیدین تراپی حاصل شده است در حمله نقرس ولمبوسیاتیك ومرض بویو وهیدراتروز عفونی‌دوطرفه‌زانو(۱) بوده‌است .

دراین تظاهرات چهارگانه نتیجه بسیار سریع است وحتی با یك‌تزریق فرق فاحشی درحال بیمار پیدا میشود . ما به‌این نتیجه سریع خیلی‌اهمیت میدهیم زیرادر صورت عدم یا کمی بهبود حال بیمار درتجویز دارو نباید اصرار کرد.

درتظاهرات دیگر البته معالجه باین‌سرعت وبطورقـاطع نتیجه نمیدهد ولی همیشه بعد ازچندروز که ازمداوا میگذرد بیماران احساس بهبودی نسبی مینمایند ودر این‌موارد ازداروهای ضد روماتیسمی دیگر مانند هورمونها و رادیوتراپی و حتی ازمسکنین اعصاب مانند اوپاکو(۲) پریس کل(۳) تولسرول(٤) یدوبرمورها مثل ایزودیت(٥) پیپرآزین مثل تیودرازین (٦) وغیره باید استمداد جست .

II ـ برای‌حمله ببیماری ما معمولا یك‌آمپول بوتازولیدین را مدت یك‌هفته ودر هفته دوم‌این‌مقدار را یکروز درمیان‌درعضله تزریق میکنیم وبعدبرای‌مداوای استحکامی ازقرص وشیاف وحتی ازآمپول استفاده مینمائیم وبا درنظر داشتن حال بیمار فواصل معـالجه را تا تجویز یك روز در هفته روز بروز زیـاد میکنیم و در صورتیکه نتیجه سریع بوده وسرعت رسوب گلبولهای قرمز کم بشود بعد ازیکماه مداوا را قطع مینمائیم ودرتظاهرات کهنه مداوارا الی غیرالنهایه تعقیب میکنیم .

III ـ مراعات احتیاط‌لازم همانطور که شرح دادیم یکی ازواجبات‌مداوای با فنیل‌بوتازون‌است . بنظرما خیز یکی‌ازحوادث بسیار شایع وزودرس مداوااست ومعمولا باآزارکلیوی همراه‌نیست وبعدازقطع دارو به‌سرعت ازبین میرود علت‌این احتباس نمك وآب وگاهی مواد دیگر خلاصه عمل ضدمدری بوتازولیدین برای‌ما

---

۱ ـ هیدراتروز دو طرفه زانوکه‌بعد ازتب مختصری تولید میشود وماآنرا عفونی‌میدانیم نادر نیست ودربعضی ازفصول حتی بطورشیوع دیده میشود . دوره این‌هیدارتروزکه تاکنون به نظرما درجائی نرسیده‌است یك یادوماه میباشد وهورمون فوق‌کلیوی وخلاقش A C T H وهم چنین بوتازولیدین دوره این بیماری‌را بطور جالب‌توجهی کم می کنند .

۲ — Eupaco ۳ — Periscol ٤ — Tulesrol
٥ — Izodite ٦ — Piprazyne ۷ — Tioderazine

[Downloaded from tumj.tums.ac.ir on 2025-04-19]

مجهول است وشاید آنرا بتوان به‌اغتشاشات عملی لوله‌ها منتسب دانست - با وجود اینکه عملی بودن این عارضه برای ما روشن است درطی مداوای ممتد باید حتماً متوجه کلیه‌ها بود و با پیدایش زیادی اوره خون باید دوا را قطع کرد زیرا متأسفانه ادبیات طبی مرك اشخاص را جزو نوادر محسوب نمینماید واورمی کشنده یکی از عوارض خطرناك بوتازولیدین تراپی است .

برای جلوگیری از این حادثه غذا باید بی‌نمك و شاید تجویز پتاسیم بمقادیر کلاسیکی دردوهفته اول مفیدباشد . نزف الدمها وعلائم پوستی شدید وسوابق زخم اثنی‌عشر وروده وانفار کتوس میوکارد جزعوارضی است که بایدما را از پیرامون این مداوا دور بسازد و حتی درطی مداوا احتمال تولید زخم اثنی‌عشر را نبایدازنظر دورساخت ودرمقابل علائم هضمی مانند سوزش طاق دل تهوع واستفراغ که باپانسمان کنندگان وضدترشیها ومسکنین عصب واگ بهبود حاصل نکرد قطع دارو بنظرما اجباری میآید وبالاخره ازدرد تزریق با اضافه کردن نوکائین به‌دارو وتزریق عمیق می‌توان جلوگیری نمود .

ج - نتیجه

۱) بوتازولیدین که درطی سعی درمحلول کردن امیدوپیرین کشف شده است در امراض التهابی ودردناك مفاصل داروی بسیارمؤثری است .

۲) اثر دارو درنقرس ومرض روماتیسمی ودیسکوپاتی وهیدآرتروز دوطرفه عفونی زانو که گاهی می‌بینیم بسیار سریع ورضایت بخش است - درمرحله حاد آرتروزها درمان به‌سرعت ودرمدت کوتاه درد والتهاب بیمار را تسکین می‌بخشد. وبالاخره درامراض کهنه مترقی مفاصل ممکن است اثر نیکو و قاطعی بدهد ولی معمولا نتیجه بوضوح امراض چهارگانه بالانیست و باید برای بهبود نسبی و دائمی مداوا را الی غیرالنهایه تعقیب کرد .

۳ - درموقع استعمال دارو باید ازمداوای بعضی از افراد که سوابق مرضی بخصوص دارند وما مشروحاً نوشته‌ایم خودداری نمود ودرهمومیلوگرام والکترو-کاردیوگرافی وتست‌های کلیوی برای جلوگیری ازعوارض استفاده کرد .

[Downloaded from tumj.tums.ac.ir on 2025-04-19]