

نامه ما لانه
وانشکده پزشکی
بیت تحریریه

دکتر محمد حسن مانی
دکتر محمد علی علی
دکتر حسن میردامادی
دکتر ابوالقاسم نجم آبادی

دکتر محمود سیاسی
دکتر جهان شاه صاحب
دکتر صادق غزیری
دکتر محمد فریب
رئیس بیت تحریریه - دکتر جهان شاه صاحب
مدیر داخلی - دکتر محمد بهشتی

دکتر محمد حسین اویسب
دکتر ناصر انصاری
دکتر محمد بهشتی
دکتر حسین بهراب

شماره دهم

تیر ماه ۱۳۴۳

سال یازدهم

سایه های زود گذر غیر سلی ریوی

نقارش

دکتر عزت الله راستخ

امتحانات مکرر رادیولوژی که در سالهای اخیر معمول شده وجود سایه های زود گذری را در ریه مشخص میکند. این سایه های زود گذر خواه در جریان بیماریهای تب دار غیر مشخص بدون علائم پاران شیمی واضح و خواه در جریانات امتحانات رادیولوژی جهت کشف سل ریوی پیش میآید. از نظر بالینی ممکن است آنها را به سه نوع تقسیم کرد:

۱ - آنهائیکه موازی با یک حال تب دار، سایه زود گذر پیدا میشود اما علائم خونی مشخصی مشاهده نمیکرد.

۲ - سایه های زود گذر که در موقع امتحان اکتشافی جهت سل ریوی (۱) نمودار میشود بدون آنکه علائم خونی مخصوصی دیده شود.

۳ - سایه‌های زود گذر که همراه علامت مخصوص خونی (اوزینوفیلی خون) مشاهده میشود. قسم اخیراً سندروم لوفلر (۱) مینامند.

اگر درصد کشف علت این سایه‌های زود گذر بر آئیم و بنخواهیم بر روی آن تقسیم‌بندی خود را متکی کنیم بدو گروه برمیخوریم:

۱ - سایه‌های زود گذر با تشخیص معین یا حداقل آنهاییکه در کادر معینی قرار گرفته‌اند:

الف - سندروم لوفلر

ب - سایه‌های زود گذر در جریان آسم

ج - سایه‌های زود گذر پس از بیماریهای حاد ریوی

۲ - سایه‌های زود گذر با تشخیص و پاتوژنی غیر مشخص

الف - سایه‌های زود گذر همراه ضایعات بر نشی قابل معاینه در برنکوسکوپی

ب - سایه‌های زود گذری که علت و پاتوژنی آن عجزاً غیر مشخص است.

اول - سایه‌های زود گذر با تشخیص معین یا آنهاییکه در کادر معینی قرار

گرفته‌اند.

الف - سندرم لوفلر در سال ۱۹۳۳ لوفلر بیماری جدیدی کشف کرد

که عبارت بود از سایه زود گذر ریوی همراه اوزینوفیلی خون. سایه معمولاً در

رادیوسکوپی که تصادفاً از شخصی که ظاهراً سالم است و یا بعلمت دیگری مثلاً

رادیوسکوپی دوره‌ای بیمار مسلول بستری در آسایشگاه انجام میشود پیدا میگردد

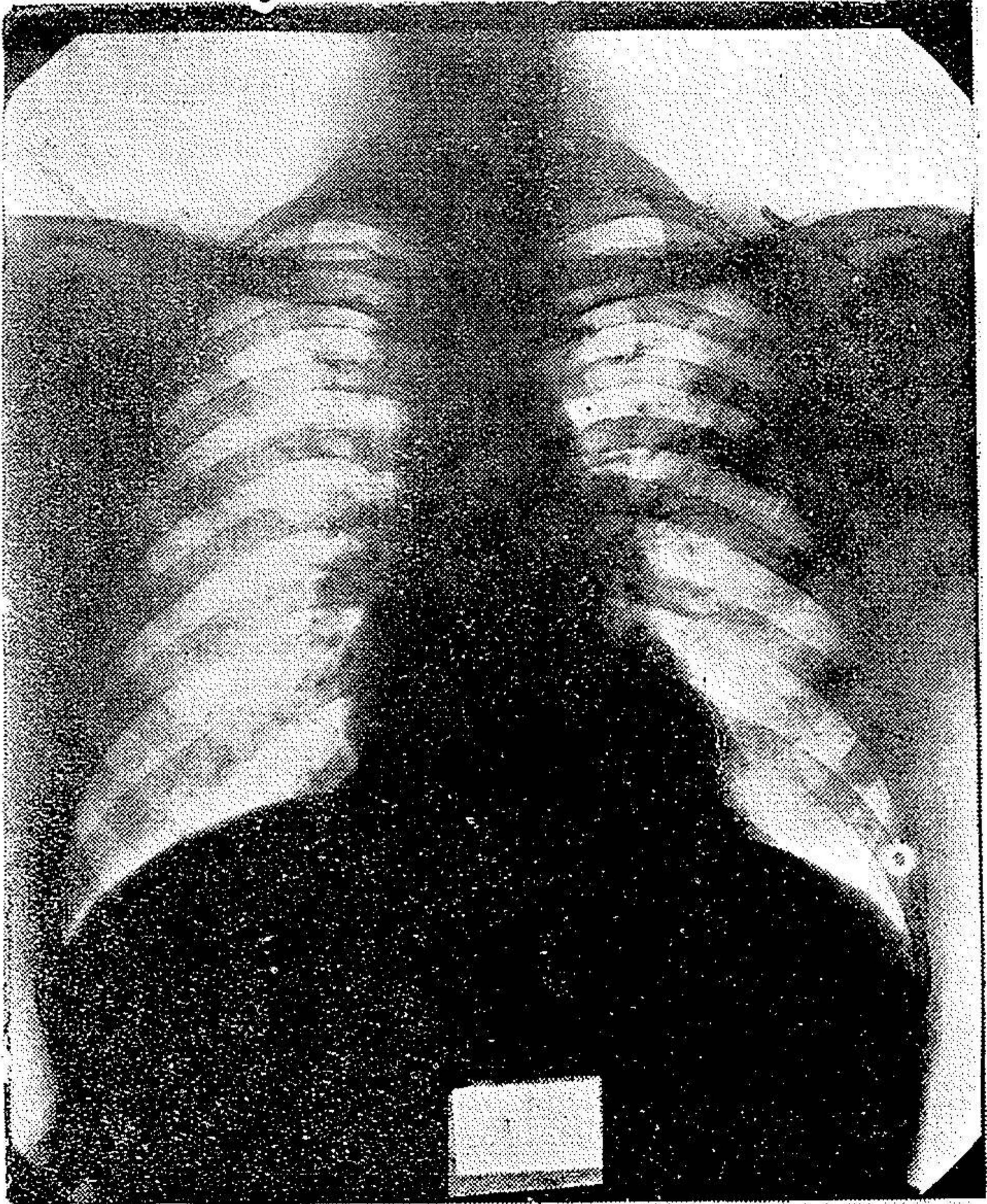
معمولاً سرفه و تب نیست. و یا خیلی کم است سایه در حدود سه تا شش روز طول میکشد

و در جزء امتحانات معمولی آزمایشگاهی که انجام میشود اوزینوفیلی نسبتاً شدید در

خون مشاهده میگردد علت این سندروم که برای لوفلر مجهول بود به آلرژن‌های

مختلف نباتی و میکربی منسوب کرده آنرا یک نوع سندروم آلرژیک بحساب آورد

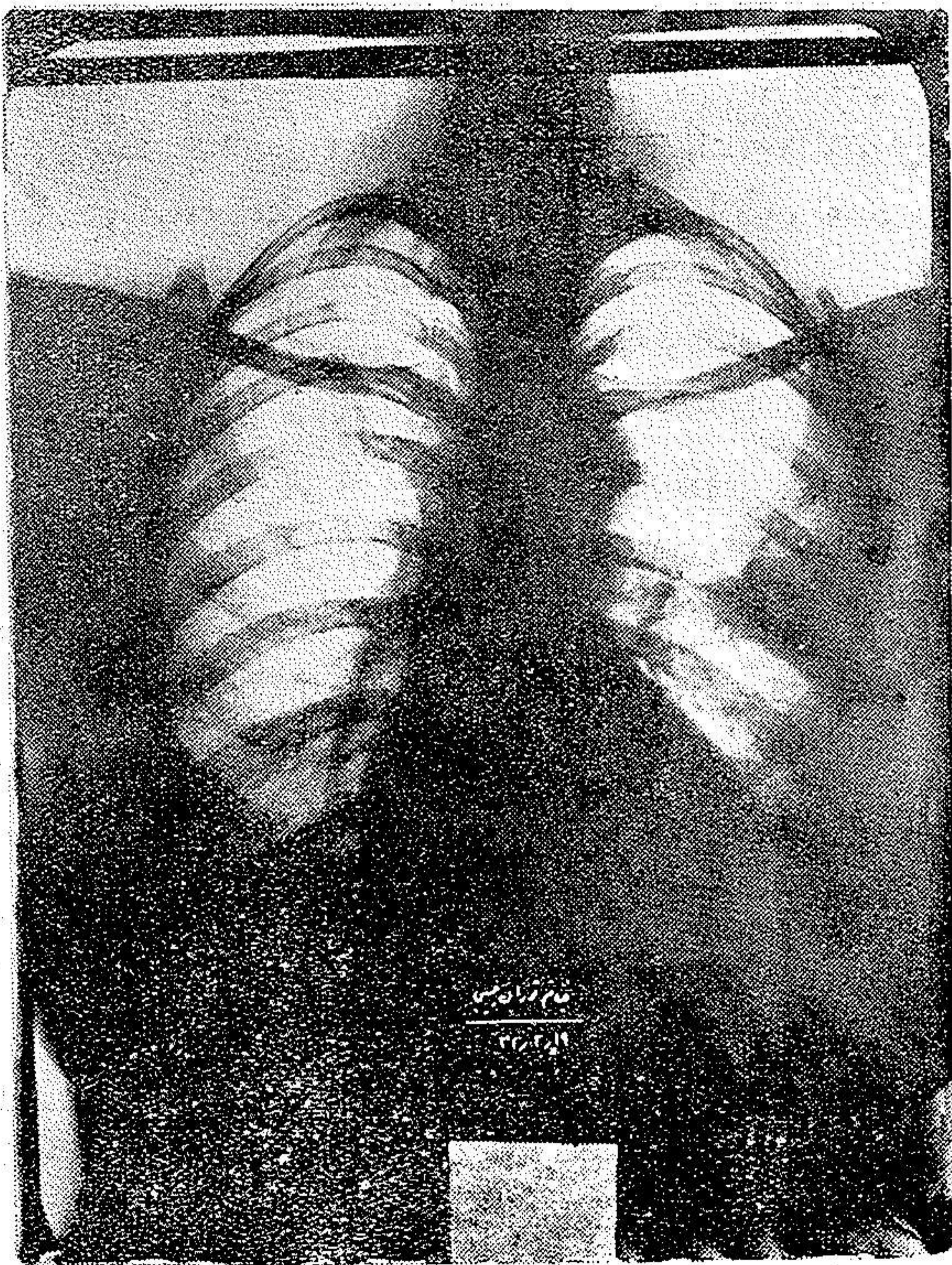
معهداً بدلائل زیر مشکل بنظر میرسد که در این مورد آلرژیک در کار باشد.



- ۱ - سندرم بصورت مونوتون (۱) و یکنواخت ظهور میکند.
- ۲ - معمولاً بصورت اپیدمی پیدا میشود.
- ۳ - وقتیکه در شخصی بروز میکند برای بار اول و چندم بیک صورت است.
- ۴ - با هیپچیک از آلرژن های نباتی و میکربی متناسبه نمیتوان این سندرم را ایجاد کرد.

در ۱۹۳۴ ویدال و لرتیشر (۲) که این سندرم را در اطفال مبتلا به آسکاریس مشاهده کردند آنرا منسوب باین طفیلی دانستند. در ۱۹۳۸ مونلیر که گرفتار سایه زود گذر ریوی همراه ائوزینوفیلی خون شد علت آنرا در سالاد حدس زد که بتخم آسکاریس آلوده شده است بنابراین از خاک باغش خود و دو نفر از دستیارانش خوردند و این سندرم در هر سه بدون کم و کاست مشاهده شد. در ۱۹۴۲ وگل (۳) و می نینگ (۴) خود و چهار نفر از همکاران انستیتو انگل شناسی هامبورگ را با تخم آسکاریس آلوده کردند. در پنج مورد از شش مورد سندرم لوفلر واضح پیدا شد و در چهار مورد آسکاریس یا تخم آن در مدفوعشان بعداً مشاهده گردید مشاهدات آنان به نتایج ذیل رسید:

- ۱ - تظاهرات رادیو کلینیکی بین روز ششم و بیستم پیدا شده توسعه مییابد سپس خاموش میشود.
- ۲ - حالت عمومی به میزان غیر قابل ملاحظه خراب میشود تب بمقدار جزئی و سرفه و اخلاط کم و اخلاط مملو از سلولهای ائوزینوفیل است.
- ۳ - ائوزینوفیلی خون به میزان ۸٪ و بیشتر بالا میرود و در یک مورد به میزان ۶۰٪ میرسد. حداکثر آن بین روز نوزدهم و بیست و یکم پس از آلودگی است بنابراین نسبت به تظاهرات رادیولوژی در تأخیر است علاوه بر آن فورمول خون کمی لوکوسیتوز و انفوپنی نشان میدهد سرعت سدیم انتاسیون کمی اضافه میشود.
- ۴ - تخم آسکاریس قبل از شصت و هشت روز در مدفوع مشاهده نمیشود با



مجموعه کتاب‌ها
۱۳۳۲

روشن شدن مسائل فوق و اینکه آلرژنی برای ایجاد این سندرم در کار نیست و قاعدتاً سندرم مربوط به عبور لاروانگل از ریه است خود لوفلر و همکارانش در ۱۹۴۸ برای اثبات قطعی موضوع بیک سلسله مطالعات انگلی و رادیولوژی و خونی و آسیب شناسی دست زد باین ترتیب :

۱ - ۳۹ خو کچه هندی را با تخم تلقیح شده به تعداد ۱۸ تا ۲۳ آلوده کردند .
۲ - خو کچه های هندی را روز بروز بترتیب میکشند از ریه و اعضای دیگر امتحانات میکروسکوپی بعمل می آوردند .

۳ - رادیو گرافی ریتین هر روز یا هر دو روز یکبار انجام میشد .

۴ - فورمول خونی هر روز انجام میشد .

با این تجربیات مسائلی که به ثبوت رسید از این قرار بود :

۱ - از فردای آلودگی تا روز چهارم مخاط ایلتون (۱) و سکوم را ائوزینوفیل های زیادی پر کردند .


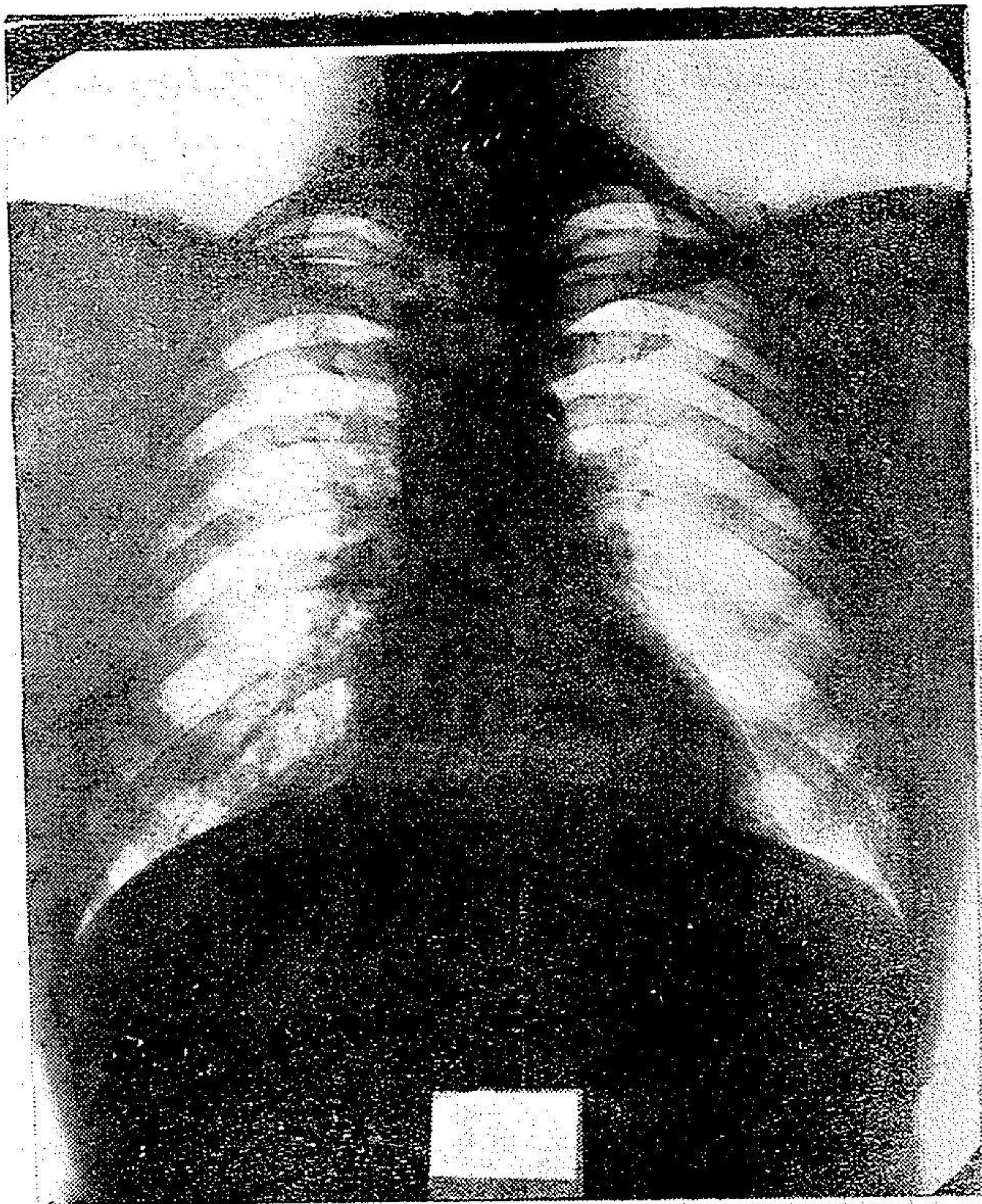
۲ - در کبک مقدار زیادی لارو در وسط انفیلترای ائوزینوفیلی مشاهده میشود که محتملاً از راه ورید آمده اند .

۳ - در ریه حیواناتیکه از روز اول تا شانزدهم کشته شده اند کانوئهای ائوزینوفیلی خیلی شدید (داخل نسج اطراف عروق و اطراف برنش) مشاهده میشود لاروهای آسکاریس در وسط این کانوئها در ریه و برنشها دیده میشود .

۴ - لاروهای آسکاریس غیر از سکوم (از روز اول تا ششم) و کبک و ریه (از روز اول تا شانزدهم) در هیچ عضو دیگری مشاهده نمی شود و تعداد آن در این احشاء به نسبت عکس مدت مشاهده است بطوریکه در روز سی و چهارم حیوانیکه کشته میشود هیچ نوع ضایعه عضوی در آن نیست .

۵ - مطالعات رادیولوژیکی نشان میدهد که سایه هایی در قسمت وسط و پائین

ریه ها خصوصاً در سمت راست در ۳ حیوانات (بین روز سوم و هشتم حداکثر تا روز



سیندهم) مشاهده میشود .

۶ - ائوزینوفیلی خون در ۶۴٪ موارد مشاهده میشود (۷۷٪). مواردیکه در خو کچه‌های هندی که دوبار آلوده شده‌اند) حداکثر از ۲۲٪ تجاوز نکرده است و بین روز دهم و چهاردهم معمولاً بر طرف میشود حداکثر آن اغلب عقب‌تر از تظاهرات رادیواژیکی است .

با این سلسله مطالعات تشابه قطعی سندرم لوفلر و آسکارید یوز ریوی واضح میشود معیناً آیا میتوانیم آسکاریس را تنها علت سندرم لوفلر بخوانیم و بنابراین بجای سندرم بگوئیم بیماری لوفلر؛ گرچه زندگی آسکاریس در بدن انسان سیکل اجباری عبور از کبد و ریه را دارد و بنابراین اجباراً این سایه در هر نوبت عبور از ریه پدیدار میشود معیناً گرم‌های دیگری هم هستند که از ریه عبور میکنند و میتوانند ایجاد این عارضه را بنمایند .

در بین آنها از همه مهم‌تر و شایع‌تر کرم آنکیلوستوم است که در آبسرواسیونهای ما که ایجاد سایه‌های ریوی کرده بلافاصله بعد از آسکاریس نمودار میشود . این کرم که در روده انسان تخم میگذارد تخمش در محیط خارج ایجاد لارو میکند بین روز سوم و بیست و هفتم پس از تغییر شکلی (۱) بصورت لارواسترونژیلوئید (۲) در می‌آید پنج روز پس از آن با تغییر شکل جدیدی یک کیست دور آنرا میگیرد (۳) در اینموقع غالباً از راه پوست و گاهی از راه دهان مجدداً وارد بدن انسان شده پس از عبور از ریه وارد جهاز هاضمه میشود پس از دو تغییر شکل دیگر بصورت کرم بالغ نر و ماده درآمده مجدداً تخم‌گذاری میکند . در بین گرم‌های دیگری که میتوانند از ریه عبور کرده ایجاد سایه زودگذر نمایند میتوان اینها را نام برد :

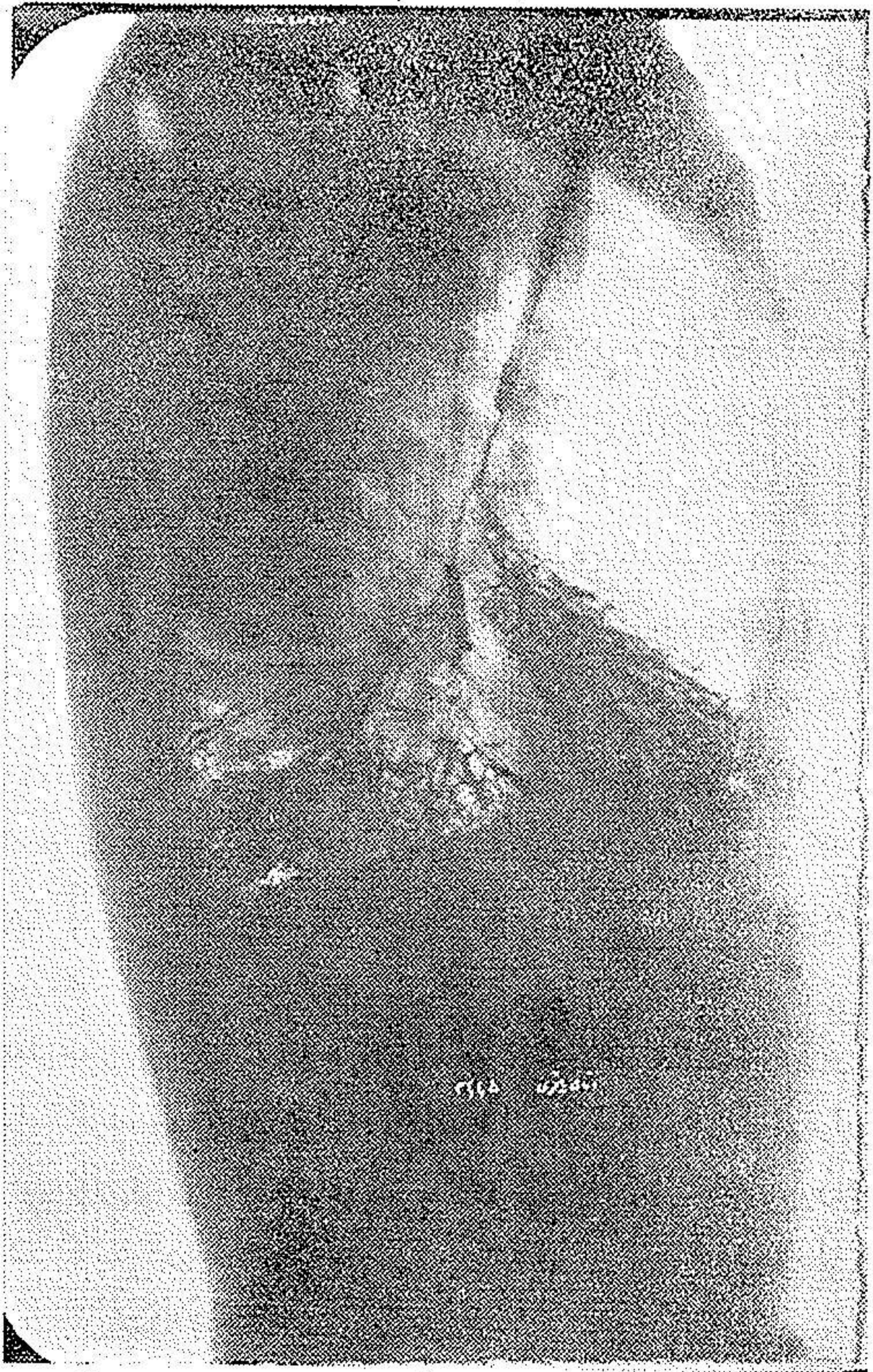
Strongylôide و Necator Amreicanus, Ankylostomum Brazilien

Taenia echinoccus و Faciola Hepatica و Stercoralis clonorchis sinensis

۱ - mue

۲ - strongyloïde

۳ - larve strongyloïde enkystée infestante



اما عوارض عبور از ریه انواع کرم‌های پهن (۱) که ذکر شد خیلی شدید است بطوریکه وجه تشابه با سندرم فلر که خیلی سبک است ندارد.

شرح حال اول - منوچهر ک - ۳۲ ساله برای کمی ناراحتی ریه و سرفه به آقای دکتر فرهاد - مراجعه مینماید در رادیو گرافی ۳۲/۵/۱۵ (کلیشه اول) در طرف چپ در قسمت متوسط ریه یک تیرگی مثلثی شکل با حدود غیر مشخص که رأس آن در ناف ریه قرار دارد دیده میشود که بنظر میآید در وسط آن تصویر روشن مدوری موجود است این بیمار برای امتحانات تکمیلی نزد اینجانب اعزام میشود امتحان اخلاط در تاریخ ۳۲/۵/۱۸ فاقد میکرب سل است امتحان خون ائوزینوفیلی ۰/۲۹. نشان میدهد. امتحان مدفوع در تاریخ ۳۲/۵/۳۱ تخم آنکیلوستوم نشان میدهد. رادیو گرافی مورخ ۳۲/۶/۴ (کلیشه دوم) طبیعی است.

شرح حال دوم - خانم ت - ح چهل و چند ساله مدت دو سال بعنوان ذات‌الریه‌های مکرر تحت درمان بوده است رادیو گرافی مورخه ۳۲/۲/۱۹ (کلیشه سوم) یک سایه منظم (۲) در قسمت وسطی و کنار ریه چپ نشان میدهد امتحان اخلاط در تاریخ ۳۲/۳/۱۲ میکرب سل نشان نمیدهد. در خون یک ائوزینوفیلی ۰/۱۱. مشاهده میشود و امتحان مدفوع در ۳۲/۳/۱۶ مقدار کثیری تخم آسکاریس و تعداد نادری تخم آنکیلوستوم نشان میدهد در رادیو گرافی مورخ ۳۲/۳/۱۸ سایه دیده نمیشود (کلیشه چهارم)

از نظر عملی دو موضوع بایستی مورد نظر واقع شود اول هر سایه ریوی را فوراً منسوب بسل نکرده بیمار را مدت‌ها تحت درمان انتی بیوتیک و کولابسوترابی به غلط قرار نداد دوم برای قبول سندرم لوفلر چنانکه در سیکل پارازیولوژی و رادیولوژی نشان داده شد نبایستی در یک موقع منتظر بود که سایه ریوی و ائوزینوفیلی خون و تخم آسکاریس در مدفوع باهم نمایان شود.

ب - سایه های زود گذر در جریان آسم - بدلائلی که ذکر شد قسمت عمده



سایه‌های زودگذر غیر سلی ریوی

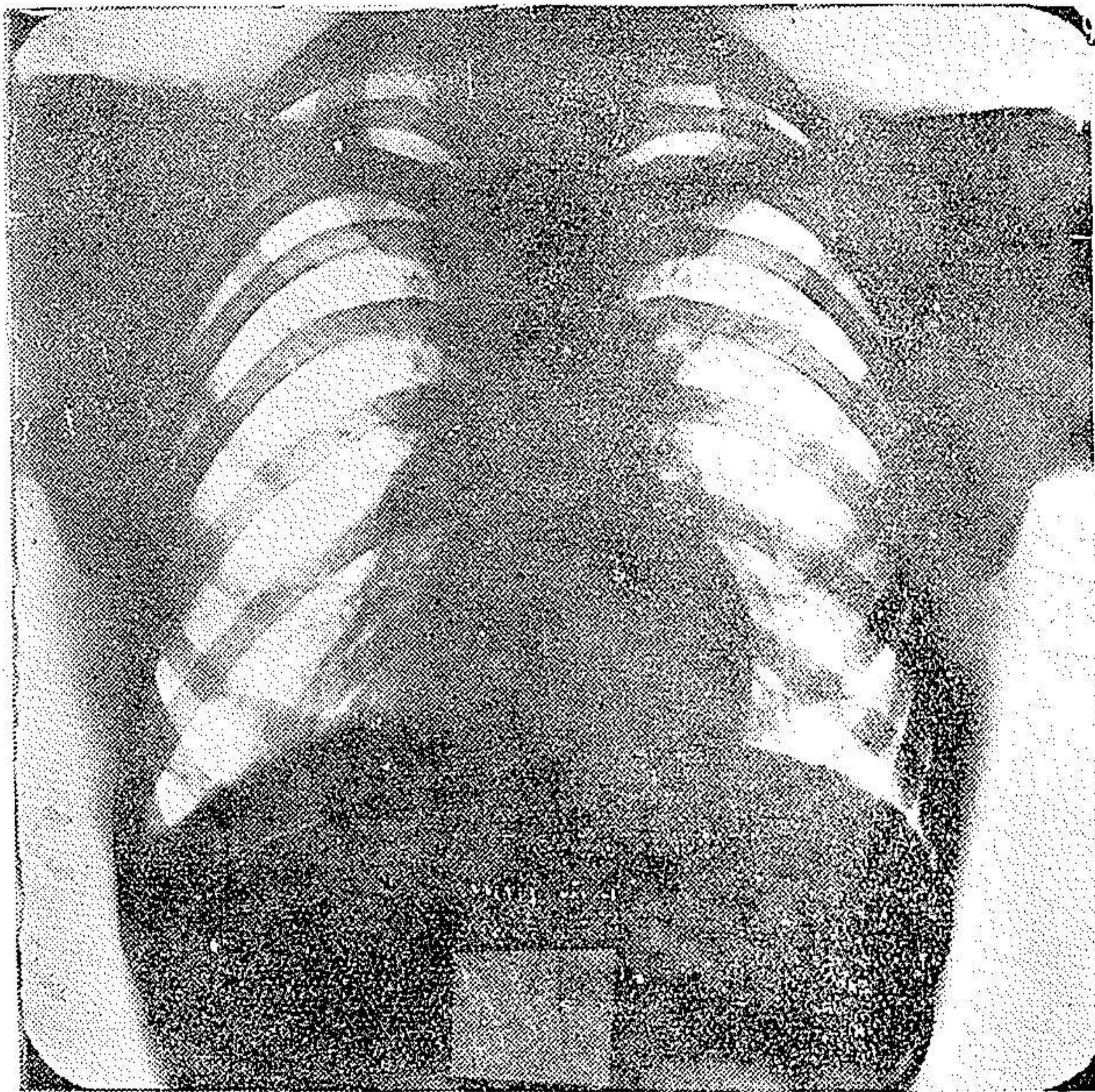
سایه‌های زود گذر همراه ائوزینوفیلی خون مربوط به انگلهای روده است که میتواند در جریان نمو خود از ریه عبور کند (واژه مهمتر و بیشتر آسکاریس و آنکی لوستوم) و باز بدلائلی که پیش آمد این سندرم و یا بیماری لوفلر مسئله آلرژیک نیست بنابراین این دسته را بایستی از دسته دیگر که در آنجا هم سایه زود گذر همراه ائوزینوفیلی خون است ولی در جریان آسم آلرژیک پدیدار شده جدا کرد.

مسلم است که در اینجا بهیچوجه قصدی از تشریح رادیولوژی قفسه صدري در موقع بحران آسم و خارج از بحران نیست فقط این نکته یاد آوری میشود که در حدود ۵٪ از احوال (برتون (۱) و ژرنر - ریو (۲)) تا ۹٪ (رایت (۳) و ۱۱٪ (سوپه (۴)) در آسم پر نشی (اغلب مواقع در بحرانهای شدید و گاه در بحرانهای خفیف و نادراً خارج از بحران) سایه‌های زود گذری همراه ائوزینوفیلی مشاهده میشود که چند روز تا چند هفته ممکن است طول بکشد. برای آنکه قطعاً سایه را بعکس العمل موضعی ریوی آسم بحساب آوریم لازم است تمام تجسسات مربوط به فاکتورهای آلرژیک و طفیلی های روده وسل ریه را انجام داد. دولئوباردی (۵) ابرواسیون دختر جوانی را ذکر میکند که سایه زود گذر ریوی همراه ائوزینوفیلی خون بواسطه استراحت در مزرعه تر وئن (۶) پیدا شده هشت روز پس از بستری شدن در بیمارستان بکلی پاک شد (۷) این سایه‌ها همیشه زود گذر است معیناً در یک ابرواسیون توریاف (۸) سایه‌ئی را که در جریان آسم پیش آمده و مدت ۱۸ ماه طول کشیده است ذکر میکند بدون آنکه امتحانات مختلف بتواند آنرا بحساب علت دیگری بگذارد.

ج - سایه‌های زود گذر در جریان یا پس از بیماری ریوی حاد.

این سایه‌ها نسبتاً زیاد دیده میشود در بیماری که مبتلا به تب و سرفه و درد پهلو شده است و امتحانات بالینی علائم گوشه از نوع سوفل و یارال نشان میدهند

- | | | |
|---------------------|--------------------|------------|
| ۱ — Breton | ۲ — Gernez — Rieux | ۳ — Wright |
| ۴ — Saupé | ۵ — De leobardy | ۶ — Troene |
| ۷ — Rhume de Troène | ۸ — Turiof | |



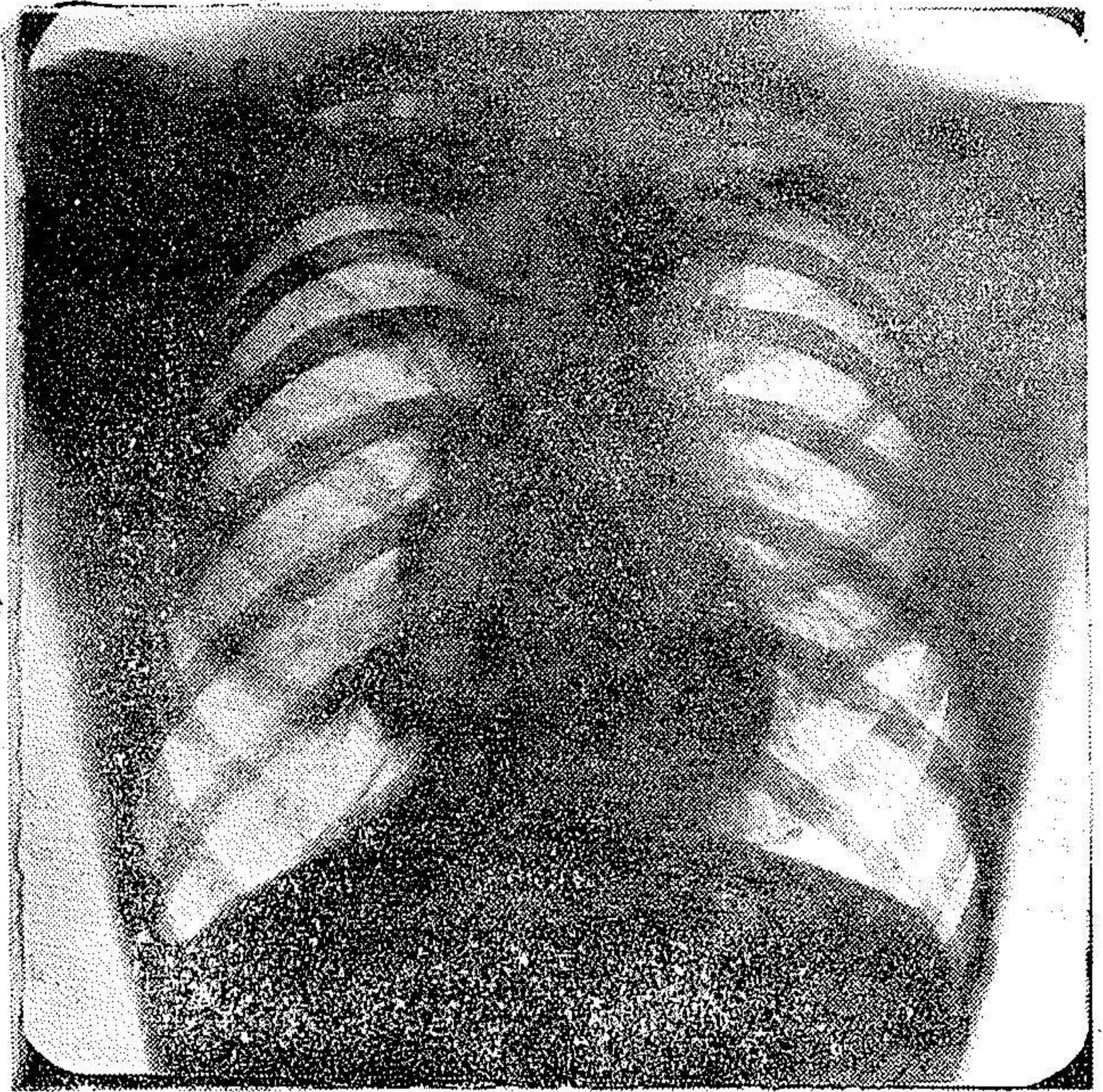
سایه‌ای در رادیوگرافی مشاهده می‌گردد که چندروز تا چند هفته طول میکشد تا از بین برود. منظور بحث مربوط به پنومونی‌ها و برنکوپنومونی‌ها و چرک‌های ریوی نیست که علائم بالینی و رادیولوژیکی واضح و مشخص دارد بلکه انواع برنکوپنوموپاتی‌های حاد و عفونی است که از نظر بالینی سبک می‌باشد و بطرف چرک کردن نمی‌رود و خلاصه آنچه را که مکتب فرانسه عادت داشت بنام احتقان ریوی (۱) بنامد امروز بهتر است در زیر عنوان پنومونی‌های آتیپیک نام برد. منظور از پنومونی‌های آتیپیک تعریفی عمومی‌تر و جامع‌تر از آنست که امریکائیان برای پنومونی آتیپیک اصلی (۲) بکار می‌برند منظور تمام برنکوپنوموپاتی‌های حاد و سبک است که بطرف چرک کردن نمی‌رود و در آن ممکن است که عکس‌العمل آگلوتیناسیون (۳) سرد مثبت باشد یا نباشد و علت آن گروه ویروسی و ریکتزیا (۴) باشد.

معمولاً چندروز تب و ناراحتی طول میکشد اما کمی تب و خستگی و سرفه مدتی ادامه پیدا میکند ولی علائم رادیولوژیکی بیشتر و در حدود ده بیست روز طول میکشد.

این علائم عبارت است از وسیع شدن سایه‌ناف ریتین که با خطوط و سایه‌های غیرمشخص بطرف پائین امتداد پیدا میکنند و یا سایه‌های تکمه‌ئی پراکنده و یا سایه‌های گرد و بیضوی در نقاط مختلف ریتین بطور واحد یا پراکنده اما آنچه بیش از همه دیده میشود سایه‌هایی است که یک یا چند قسمت ریه را فرا گرفته است (۵) که با کلیشه‌های معمولی و نیم‌رخ مشخص میشود و در برنکوسکوپی مخاط محققین و بزرگ‌شده جلوی چشم می‌آید برای کشف نوع برنکوپنومونی‌های آتیپیک بایستی خصوصاً به آزمایشگاه متوسل شد.

۱ - سرم بیمار مبتلا به پنومونی آتیپیک اصلی اغلب اوقات بین روز هشت تا پانزده در حرارت پائین‌تر از چهار درجه گلوبولهای قرمز خودش را آگلوتینه (۶)

۱ — congestion pulmonaire ۲ — Pneumonie atypique primitive
 ۳ — agglutination ۴ — rickettsia ۵ — topographie —
 segmentaire ۶ — agglutiné



میکند این میزان آگلوتیناسیون بین $\frac{1}{128}$ تا $\frac{1}{8000}$ و حتی بیشتر میباشد پس از سه تا چهار هفته این خاصیت از بین میرود.

آیا این آزمایش برای تشخیص کافی است؟ خیر زیرا اولاً در حدود ۶۰ تا ۷۰ درصد موارد این آزمایش مثبت است ثانیاً در بیماریهای دیگر (آنمی همولیتیک و مونونوکلئوز عفونی و بیماریهای دیگر ویروسی از نوع گریپ و اورتیوز و کوریو منتزیت) هم ممکن است عکس العمل مثبت پیدا کرد.

مسئله پنوموپاتی های حاد همراه عکس العمل سیفیلیسی مثبت موقت یا سندرم فانکونی هگلن (۱) عقیدهٔ عموم بر آن بود که این عکس العمل سیفیلیسی مثبت و موقت در جریان پنومونیه ای اتیپیک اصلی مشاهده میشود معمولاً در حدود هفته دوم بیماری ظاهر و در دورهٔ نقاهت بر طرف می شود عکس العمل های نوع برده و اسرمن و کولمر و کان (۲) مثبت و عکس العمل نوع مائینیکه (۳) منفی میماند.

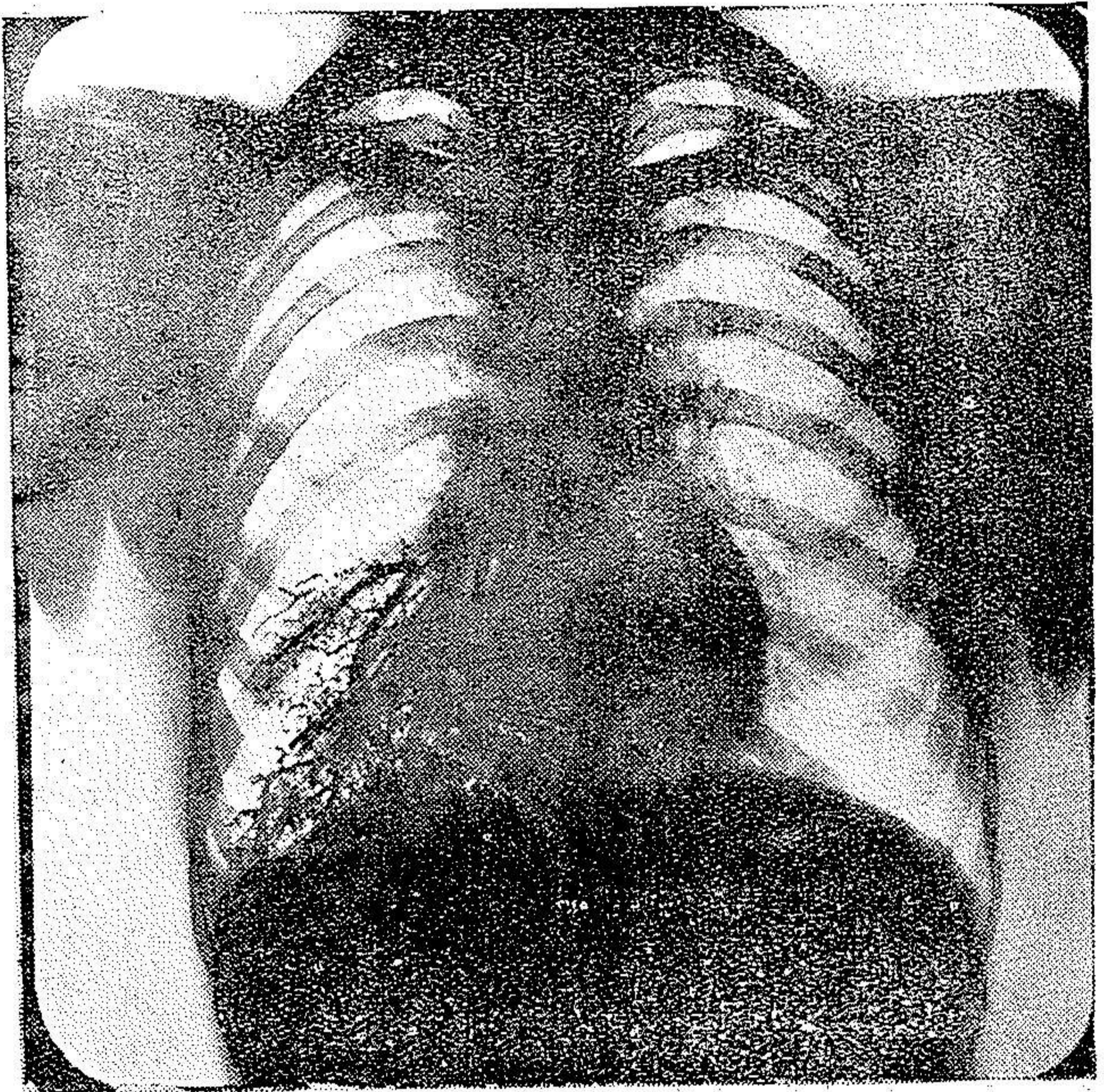
توریاف و دیگران با یک سلسله مطالعات بالینی و آزمایشگاهی ثابت کردند که اولاً این عکس العمل سیفیلیسی مثبت و موقت هم ممکن است در جریان پنومونی های اتیپیک اصلی و هم در جریان پنومونیه ای گریپی مشاهده شود ثانیاً تمام عکس العمل های سیفیلیسی حتی نوع مائینیکه مثبت میشود منتها مثبت شدن آنها بطور توازی نیست بلکه بایستی هر کدام را در دورهٔ از بیماری پیدا نمود ثالثاً این عکس العمل های مثبت و موقت را گاهی در شروع و گاهی در جریان بیماری و گاه پس از آن بایستی تجسس کرد ممکن است که مدتی پیش از آنچه بطور کلاسیک گفته میشود و حتی تا سه ماه مثبت بماند رابعاً این عکس العمل ممکن است کاملاً تنها باشد و ممکن است همراه مثبت بودن عکس العمل آگلوتیناسیون سرد و یا عکس العمل هیرست (۴) یا هر دو با هم باشد بنابراین بامثبت بودن موقت عکس العمل های سیفیلیسی نباید تنها ب فکر پنومونی اتیپیک اصلی بود بلکه تشخیص گروه پنومونیه ای اتیپیک مطرح میشود.

۱ - syndr. Fanconi - Hegglin

۲ - Kolmer . Kahn

۳ - Meinicke

۴ - Hirst



۳ - برای تشخیص آزمایشگاهی پنومونی مربوط به ریکت زیبا که عملاً يك نوع آن (۱) دیده میشود که از نظر بالینی شباهت زیاد به پنومونی آتپیک اصلی دارد و ممکنست که عکس العمل آگلوتیناسیون سرد مثبت شود بایستی به سرو دیاگنوستیک خاص آن که در اواخر بیماری مثبت میشود توسل جست .

۴ - پنومونی های مربوط به ویروس های مشخص و معین در رأس آنها گریپ یا انفلوانزا است که گاهی در مجاری تنفسی فوقانی است و ایجاد ذکام میکند اما اغلب به مجاری تنفسی پائین هم راه یافته ایجاد پنومونی گریپی میکند (۲) که تابلوی بالینی شباهت تام به پنومونی آتپیک اصلی دارد و آنرا کاملاً بایستی از بروز حوادث ثانوی گریپ مجزا کرد. در اینجا ممکن است عکس العمل آگلوتیناسیون سرد مثبت باشد اما خصوصاً بایستی متوجه عکس العمل هرست گردید و یکی از انواع A و B را مجزا نمود.

در گروه پنومونی های با ویروس مشخص بیماریهاییکه علت آن بطور مسلم و یا محتمل دیده میشود موارد ذیل را میتوان وارد کرد. سرخك - آبله - آبله مرغان زنا - مونونوکلئوز عفونی - هپاتیک اپیدمی - کوریو مننژیت لنفوسیتی - گروه اورنیتوز (۳) خصوصاً نوع پسیتاکوز (۴) و نوع ریوی بیماری پنجه گربه (۵) در این تقسیم بندی آنهایی وارد میشوند که سایه بیش از چند هفته طول نمیکشد

۲ - سایه های زود گذر با تشخیص پاتوژنی غیر مشخص

الف - سایه های زود گذر همراه عارضه برنشی قابل کشف - بیماریکه برای عارضه مختصر ریوی از نوع سرماخوردگی و یا برنشیت مراجعه میکند در امتحان برنکوسکوپی عارضه ای از نوع تورم محدود در مسیر برنشیکه منتهی بسایه ریوی میشود مشاهده میگردد .

۱ -- Q fever ۲ -- pneumonie atypique grippale de Julien-Marie

۳ -- Ornithose ۴ -- psittacose

۵ - Pneumonie atypique de la lymphoreticulose benigne)

شرح حال سوم - علی - ب کارمند بیمارستان سازمان برنامه برای سرفه و درد ناحیه سینه باین جانب مراجعه کرد کلیشه رادیوگرافی مورخ ۳۱/۷/۲۹ وجود سایه مدوریرا در سمت راست و پائین قلب نشان میدهد (کلیشه پنجم) بیمار تحت درمان چند جلسه آئروسول پنی سیلین قرار گرفت. در رادیوگرافی ۳۱/۹/۲ این سایه بکلی از بین رفته است (کلیشه ششم) معینا چون ناراحتی‌های بیمار ادامه داشت در تاریخ ۳۲/۲/۵ اقدام به برنگوگرافی بالیپودول شد که نشان میدهد برنش کنار قلبی سمت راست مسدود است (کلیشه هفتم و هشتم) بیمار حاضر بعمل جراحی برای درآوردن این قسمت نشده است.

سایه‌های زودگذری که تشخیص و پاتوژنی آن در حال حاضر بهیچوجه مقدور نیست - در امتحان رادیوسکوپی سیستماتیک و خارج از آن سایه‌ئی در ریه پیدا میشود سوال از بیمار هیچ واقعه ای را بنظر نمی آورد ممکن است کمی خستگی مشاهده شود اما علائم عملی ریوی مطلقاً نیست و امتحانات مختلف آزمایشگاهی و بیولوژیکی از انواعیکه ذکر شد هیچیک مثبت نمیگردد این گروه انتظار را بایستی مطالعات آتیه روشن کند.

Bibliographie

- 1- J-Turiaf, P.Blanchon, Cabail
Syndrome de Loffler (formes aiguës fébriles et formes mineurs). Bulletin et memoires da la société medicale des hopitaux de Paris No 36 et 37, 1948.
- 2- A.Ravina, Nory, Aviril.
Quelques remarques à propos des infiltrats pulmonaires labiles, le même numero.
- 3- F.Cardis. l'ascaridiose pulmonaire. à propos d'études experimentale recentes. Journal Français de Medicine et chirugie thoracique No 3 1949.
- 4- A.Duroux, P.Jarnioux, infiltrat labiles du poumon. Etude critique le me numero.mê
- 5- Herbeuval; Pneumopathie à B. W. transitoirement positif dans le sang positivité constante des réactions sérologiques dans le liquide céphalo-raschi

- dien. Journal Français de Medecine et chirurgie thoracique No 5 1950
6. H. Boncher, Verney, Darbon, Bertein, Couture, Prat et Mercier. Place nasologique du syndrome de Fanconi-Hegglin, Pneumonie atypique suivie d'une epidemie de pneumopathies à serologie transitoirement positive. Journal Français de Medecine et chirurgie thoracique No 6 1950.
 7. H. Bouche, Darbon. Bronchoscopie et syndrome de Fanconi Hegglin (à propos de 23 observations) même numero.
 8. J. Turiaf, P. Blanchon, et P. Marland. Infiltrat pulmonaire chronique pseudo-malin avec grande éosinophilie sanguine chez une asthmatique. Evolution spontanément curable en 18 mois. Journal Français de Medecine et Chirurgie thoracique No 5 1951.
 9. J. Turiaf, Blanchon, Eyquem et Chabot. Doit-on isoler un syndrome de Français-Hegglin? à propos de réactions biologiques des pneumonies atypiques: Agglutinines froides, serologie syphilitique et réaction de Hirst. Journal Française de Medecine et chirurgie thoracique No 2 1952.
 10. A. Duroux, P. Jarnton, Chambatte, outers et Duriez infiltrats labiles du poumon simulant une tuberculose excavée. Journal Français de Medecine et Chirurgie thoracique No 4 1952.
 11. De Leobardy (fils) Syndrome de Loeffler d'étiologie curieuse. Un cas de rhume des troènes même numero.
 12. Les pneumopathies éphémères et frustes. Les infiltrats labiles non tuberculeux de poumon. Traité de Medecine Tome V 1948.
 13. Ch. Gernez-Rieux et A. Breton. La radiologie de l'asthme essentiel. Rapports du 2^{ème} Congrès international de l'asthme le Mont-Dore 3-5 Juin 1950.
 14. P. Debray. Les pneumonies atypiques. La revue du Ptaticien No 6 21 Novembre 1951.
 15. E. Brumpt. Précis ds Parasitologie 1949. Page. 882-896.
 16. J. Turiaf, Y. Jeonjean. La pneumonie atypique de la lymphoreticulose benigne d'inoculation. Journal Française de Medecine et chirurgie thoracique No 2 1954.