

## گزارش

نقارش

دکتر منوچهر اقبال

استاد کرسی بیماریهای واگیر

دکتر محمد علی مولوی

رئیس درمانگاه بیماریهای واگیر

بمناسبت مشاهده يك مورد از این بیماری در بخش واگیر بیمارستان پهلوی لازم دانستیم علائم و مشخصات این آزار را که نسبتاً نادر و بخصوص در سن کهولت استثنائی است توضیح و نظر علاقه‌مندان را بدان جلب نمائیم.

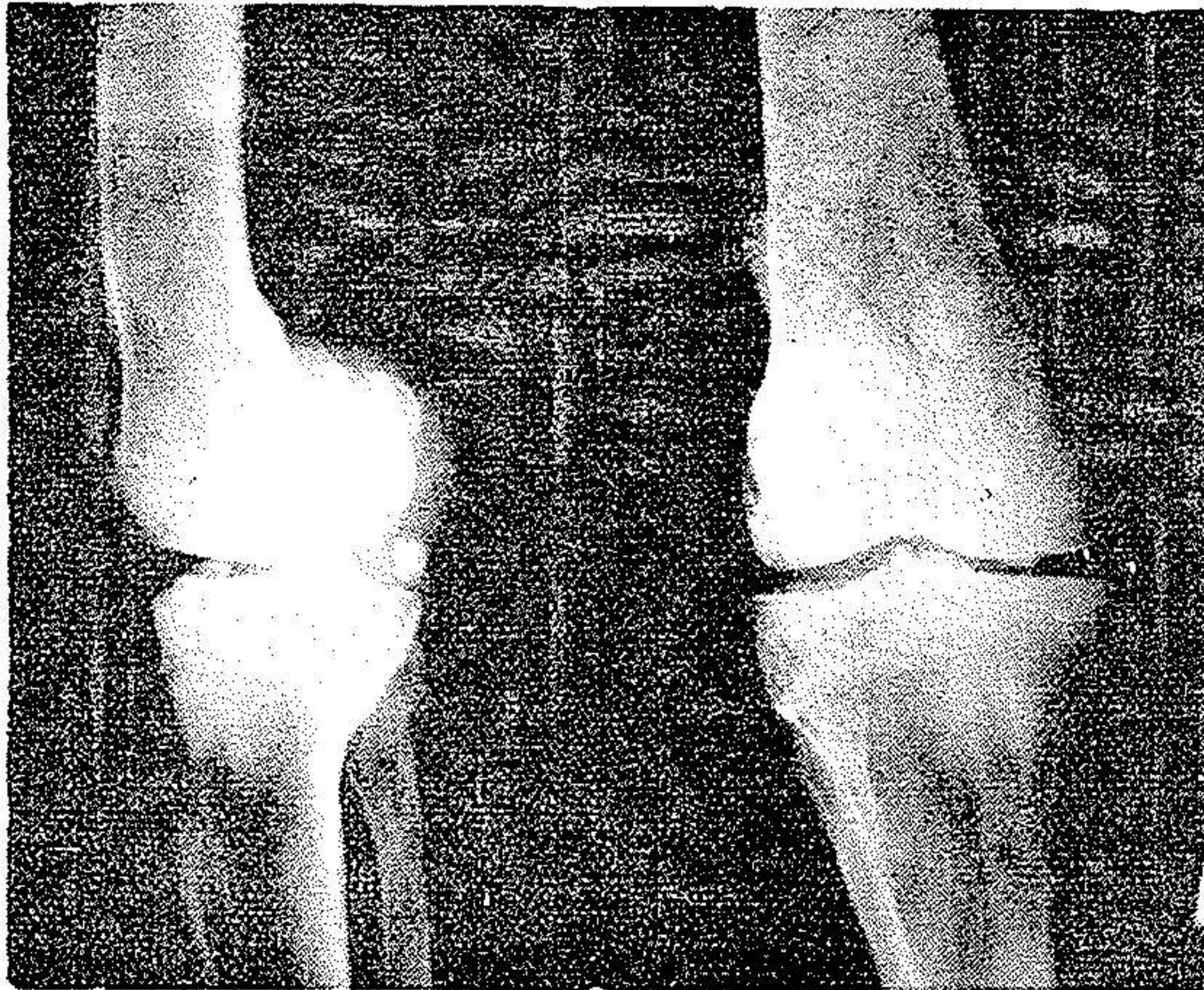
کندرم یا کندرماتوز اسکلت آزاری است که با رشد توده‌های کرجنی (غضروفی) متعدد در وسط نسج استخوانی و یا اطراف آن مشخص میگردد.

بیماری نادریست که هر دو جنس را بیک نسبت مبتلایسازد و اخیراً يك مبنای ژنیک وارثی نیز برای آن قائل شده‌اند لذا بایستی در مطالعه این بیماران تفحصات خانوادگی نیز بعمل آید.

از لحاظ تشریحی ناخوشی در انتهای استخوانهای دست و پا دیده میشود. معمولاً دو طرفی (ش ۱) و نادراً يك طرفی میباشد. این تومرهای غضروفی در ضمن سیر خود اغلب استخوانی میشود و بندرت ممکن است مبدل به تومر بدفرجام گردد. این تومرهای غضروفی داخل نسج استخوانی و یا خارج آنرا اشغال میکنند؛ بنظر میرسد شروع کندرم از خردسالی باشد بدین ترتیب که رشد کندرمها از صباوت آغاز و بتدریج بارشد طفل بر حجم خود میافزاید و پس از خاتمه رشد کامل (۲۰-۲۵ سالگی) متوقف گشته نابت میماند. ما در بیمار چنین سابقه را نتوانستیم پیدا کنیم. عده زیادی از مصنفین آنرا يك اختلال مرحله جنینی تصور مینمایند که از غضروف جنین که آنهم بنوبه خود از اکتودرم است سرچشمه میگردد.

نشانه‌های بالینی - فقط رشد قابل ملاحظه غده است که جلب نظر مبتلایان را میکند و گاهی دردموضعی اولین علامت بیماری را تشکیل میدهد. بیماری در اطراف

انگشتان دست و پا تولید برآمدگیهای گرد و الاستیک ( قابل ارتجاع ) میکند که حجم آنها بر حسب موارد متفاوتست اگر تومر با انتهای استخوان مربوط باشد در انتهای آن تغییر شکل ایجاد کرده و یا رشد آنرا مختل میکند در نتیجه در این موارد موجب کوتاهی عضو میگردد . ممکن است چندین عضو بدان مبتلا گردد .



(ش ۱)

کندرم دابل زانوا (مشاهده شخصی)

رادیوگرافی ، تومرهای یکنواخت (هموژن) روشنی را آشکار میکند که خاکستری رنگ بوده و گاهی دانه‌های استخوانی شده (کالسیفیه) در آن مشهود است ؛ این تومرها همواره محدود و مشخص اند .

کندرماتوز اسکلت را گاهی بنام سندرم الیه ( ۱ ) مینامند که عبارت از توده‌های کرجنی است که در انتهای استخوانها مستقر میگردد و در آخر مرحله رشد

خود منجر به استخوانی شدن میگردد. شروع آن از کودکی بوده و در مرحله بلوغ متوقف میشود. در سنندرم اولیه گاهی رشد قابل ملاحظه در تومر مشاهده میگردد در این موقع عمل جراحی لزوم پیدا میکند.

نادرا ممکن است کندرمها مبدل بسارکوم شده در نواحی مختلفه بدن بخصوص در ریه ایجاد متاستاز کند موقعیکه رشد تومر بسرعت و ناگهانی انجام میگردد باید بفکر این تحول بدخیم افتاده و با رادیوگرافی ریه و سایر اعضا متاستازها را جستجو نمود.

### مشاهده بالینی

علی اصغر، ۶۰ ساله، اهل ساوه، زارع، برای درد دوزانو در بخش واگیر بستری گردیده است.

دو سالست که از شروع درد زانوی این مرد میگردد ولی دو ماه قبل شدت یافته او را ناچار به بستری شدن میکند. شدت این درد تدریجی بوده و راه رفتن و تقلا آنرا شدیدتر میکند. درد در زانوی چپ شدیدتر است.

حالت عمومی بیمار خوب، درجه حرارت ۳۷ است.

قلب طبیعی فشار خون  $\frac{14}{9}$ ، تعداد نبض ۶۴ در دقیقه است.

فرمول خون و شمارش گویچه‌ها: گلبول قرمز ۳/۶۶۰۰۰۰

گویچه‌های سفید ۹۲۰۰

۵۶	سگمانته	فرمول لوکوسیت
۲	بانونه	
۲	اُوزینوفیل	
۳	بازوفیل بزرگ	
۲۷	لنفوسیت	

سرعت ته‌نشینی گویچه‌های سرخ (سدیمانتاسیون) ۱۰ میلیمتر در ساعت اول

با اسباب و سترگرین است.

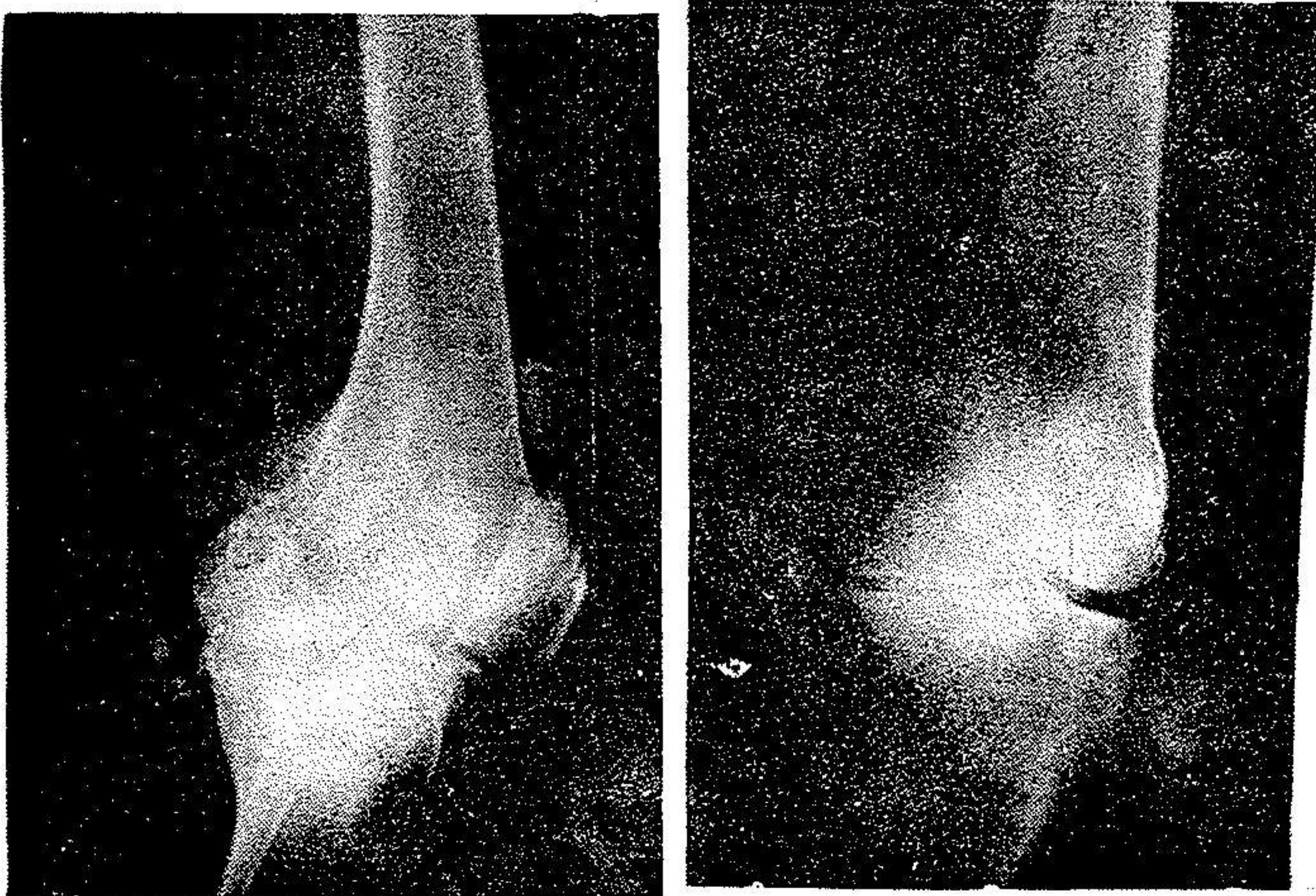
فسفر خون

۳۰ میلیگرم

کالسیم

۱۶۰

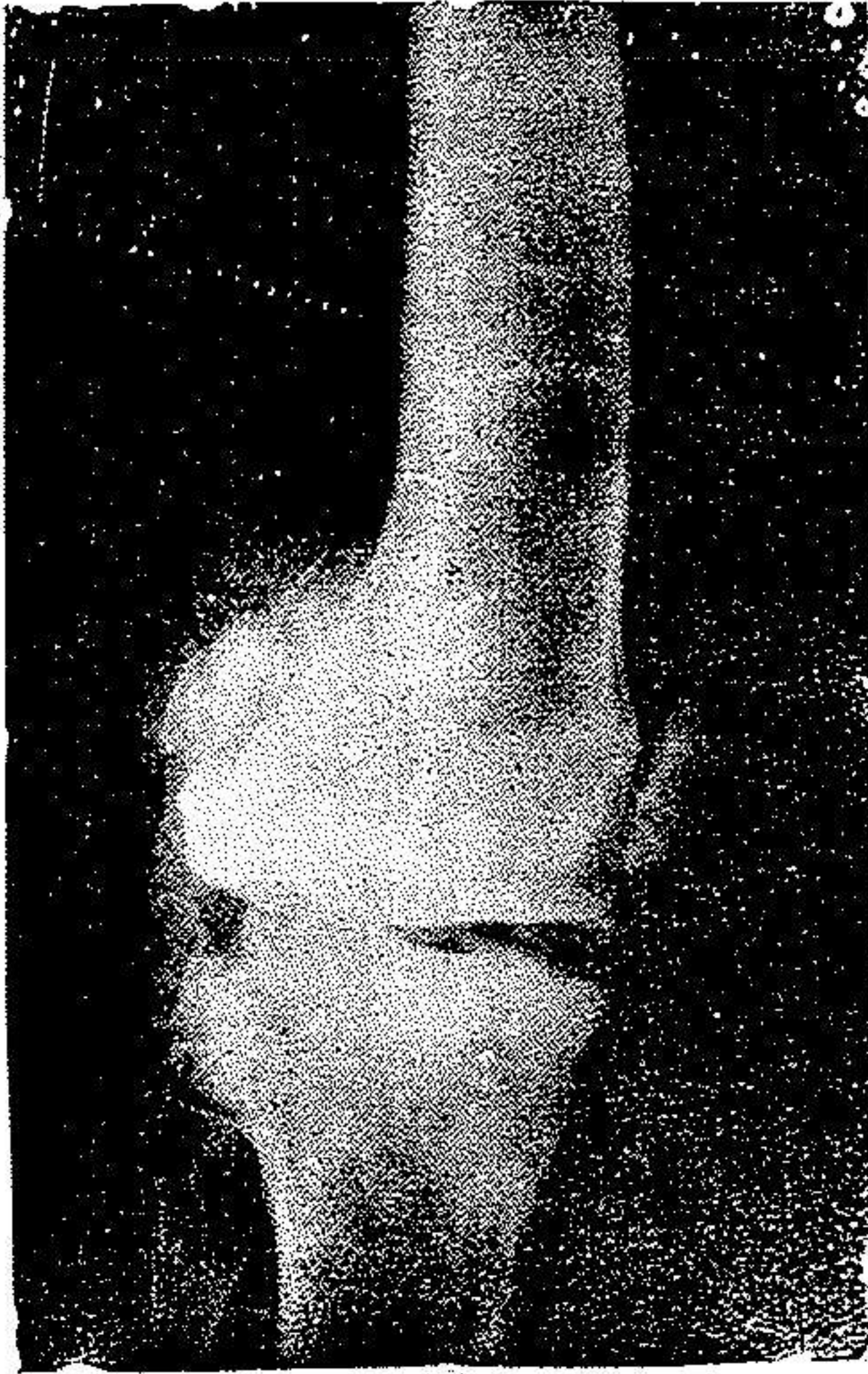
ریتین بیمار از نظر بالینی و پرتو بینی و پرتو نگاری سالم است .  
 در مناظره زانوها تغییر شکلی دیده نمیشود ولی در ملامسه غده‌هایی چند با قوام  
 سفت و استخوانی احساس میگردد .  
 در رادیوگرافی زانوها قطعات غضروفی و استخوانی متعدد دورا دور هر دو  
 مفصل دیده میشود (ش ۲ و ۳) که شباهت کاملی به کندرماتوز زانو دارد . بعلاوه



ش ۲

رادیوگرافی زانوهای علی اصغر ۶۰ ساله (بخش واگیر)  
 در خود مفاصل علائم آرتروز موجود است (رجوع شود باشکال) .  
 برای تایید تشخیص یکی از غدد اطراف زانورا برداشته و برای امتحان بافت

شناسی ارسال گردید. آقای دکتر آرمین پاسخ زیر را برای ما مرقوم داشته‌اند: در مقطع تومر ارسال شده منظره کندرم مشهود است.



ش ۳  
رادیوگرافی زانوی علی اصغر مبتلا به کندرم (بخش واگیر بیمارستان پهلوی)