

يك حالت كيست هيداتيک نخاعی

و

پاره شدن آن در فضای قفسه صدری

نقارش :

دکتر نصرت الله عاملی

دانشیار جراحی اعصاب

دکتر ابراهیم چهارازی

استاد کرسی و رئیس بخش بیماریهای مغز و بی‌هوارستان پهلوی

دکتر بنیامین حکیمیه

دستیار بخش اعصاب

حسین فرزند نعمت‌الله ۱۸ ساله اهل قزوین غیر متأهل باغبان بعلت عدم توانائی راه رفتن و احساس سوزش هنگام ادرار کردن مراجعه کرده است . سابقه بیماری مهمی را بخاطر ندارد .

چهل روز قبل هنگامیکه يك گونی برنج روی پشت خود میگذازد ناگهان پاهای او شل شده بزمین می افتد ولی بدون ناراحتی زیاد بلند شده و حرکت میکند اما پس از شش روز متوجه میشود که قادر بحرکت پای راست خود نمی باشد و بعد از پانزده روز دیگر پای چپ بیمار هم بتدریج سست شده و از کار می افتد . در تاریخ ۳۱/۸/۱۷ بواسطه فالج هر دو پا بسرویس اعصاب مراجعه و بستری میگردد . وضع عمومی بیمار نسبتاً خوب ، ستون مهره‌ها طبیعی و جهاز تنفسی طبیعی است و بهیچوجه شکایت و اختلال ریوی ندارد .

قلب طبیعی . فشارخون $\frac{115}{65}$

معاینه جهاز عصبی مطابق جدول زیر است :

چپ	راست	نوع آزمایش
—	—	انعکاس فوقانی پوست شکم .
—	—	» » میانی
—	—	» » تحتانی
+	+	نشانه بابنسکی
+	+	» شفر
+	+	» اپنپایم
+++	+++	انعکاس زهی کشکی
+++	+++	» » آشیل
+	+	» » رادیال
+	+	» » کوبیتال
+	+	کلنوس پا
وجود ندارد	وجود ندارد	حس سطحی از ناف پبائین
نقصان یافته	نقصان یافته	حس عمقی در پا
احساس نمیشود	احساس نمیشود	حس درد از کمر پبائین
از بین رفته	از بین رفته	قوه عضلانی پا
طبیعی	طبیعی	قوه عضلانی دست
دیده نمیشود	دیده نمیشود	ضمور عضلانی دست و پا
وجود ندارد	وجود ندارد	حرکت ارادی در پا

بیمار بکمک دست های خود میتواند روی تخت خواب بنشیند

ادرار : هنگام ادرار کردن احساس سوزش مینماید بعلاوه حس میکنند که ادرار دارد ولی نمیتواند آنرا خارج نماید و پس از خروج ادرار با فشار و زحمت دو مرتبه قطع میگردد ،

چشم - ته چشم سالم و طبیعی است . انعکاس فوتو موتور در دو طرف طبیعی است .

آزمایشگاهی - خون . واسرمن خون منفی است .
 فرمول و شمارش - گویچه سرخ ۴,۶۰۰,۰۰۰ . گویچه سفید ۸,۸۰۰ - سگمانته
 ۷۰ - ائوزینوفیل ۲ - بزرگ ۲ - لنفوسیت ۲۶ .
 مایع نخاع - واسرمن طبیعی . بنژوان طبیعی . آلبومین ۱۲۰ گرم در لیتر .
 قند ۸۶ . گرم در لیتر . سیتولوژی ۳۰۲ عدد در هر میلیتر مکعب .
 ادرار - آلبومین و قند ندارد .

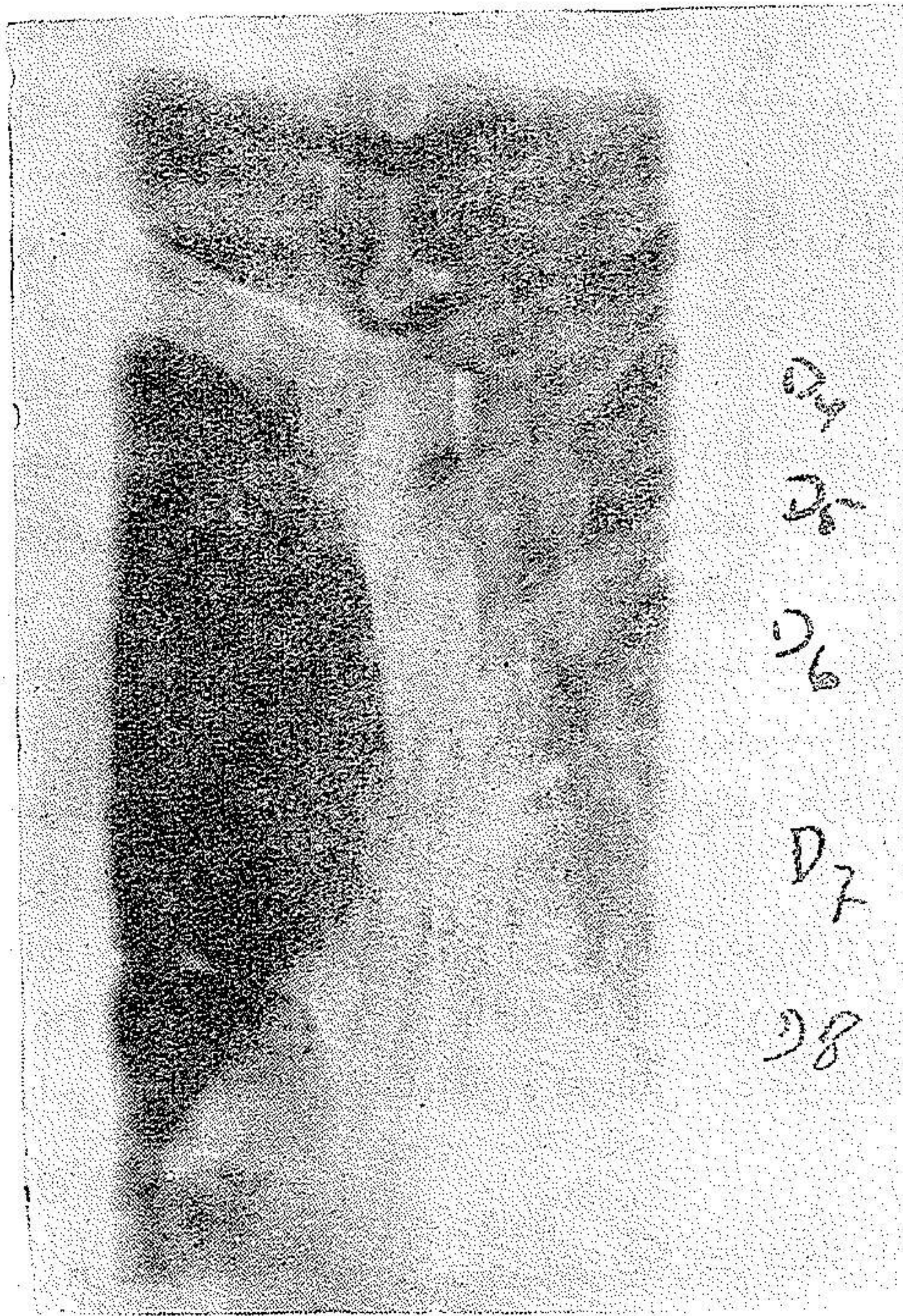تشخیص بیماری - ابتلای بیمار بفالچ سخت هر دو پا (۱) محرز بود .
 تشخیص موضع - باتوجه باختلالات حسی و فقدان انعکاس های پوست شکمی
 محل ضایعه بالاتراز ششمین قطعه ظهری نخاعی (D6) تشخیص داده شد .
 تشخیص علت - نظر باز دیاد آلبومین مایع نخاع متوجه فشار روی نخاع شدیم
 و بیمار را بلزوم عکس برداری و عمل متوجه ساختیم ولی بیمار باصرار زیاد خود در
 ۳۱۹۲۲ مرخص گردید و دو مرتبه در ۳۱۰۱۵ و ۳۱۰۱۶ با فالچ کامل هر دو پا مراجعه و
 بستری گردید .

در این موقع از بیمار میلوگرافی بعمل آمد (از راه گردنی (۲)) و ماده حاجب
 در منطقه D6 متوقف گردید و تشخیص را تأیید نمود . شکل (۱) بدین جهت بیمار
 بقسمت جراحی اعصاب منتقل و بوسیله آقای دکتر عاملی تحت عمل قرار گرفت .

اینک شرح عمل :

در ۳۱۰۲۸ عمل بای حسی موضعی صورت گرفت . شکافی از چهارمین
 تا هشتمین مهره پشتی داده شد پس از باز کردن پوست و جدا کردن عضلات از مهره
 ها از سه مهره لامینکتومی (۳) بعمل آمد در موقع لامینکتومی استخوانهای طرف
 راست فوق العاده نازک شده بودند بطوریکه گوژ یک مرتبه فرورفت و مقدار زیادی
 جسم سفید و کوچک از منطقه سخت شامه نخاع خارج شد که بنظر کیست
 هیداتیک می آمد .

۱ - Paraplegies spastique ۲ - myelographie par voie cervicale
 ۳ - laminectomie



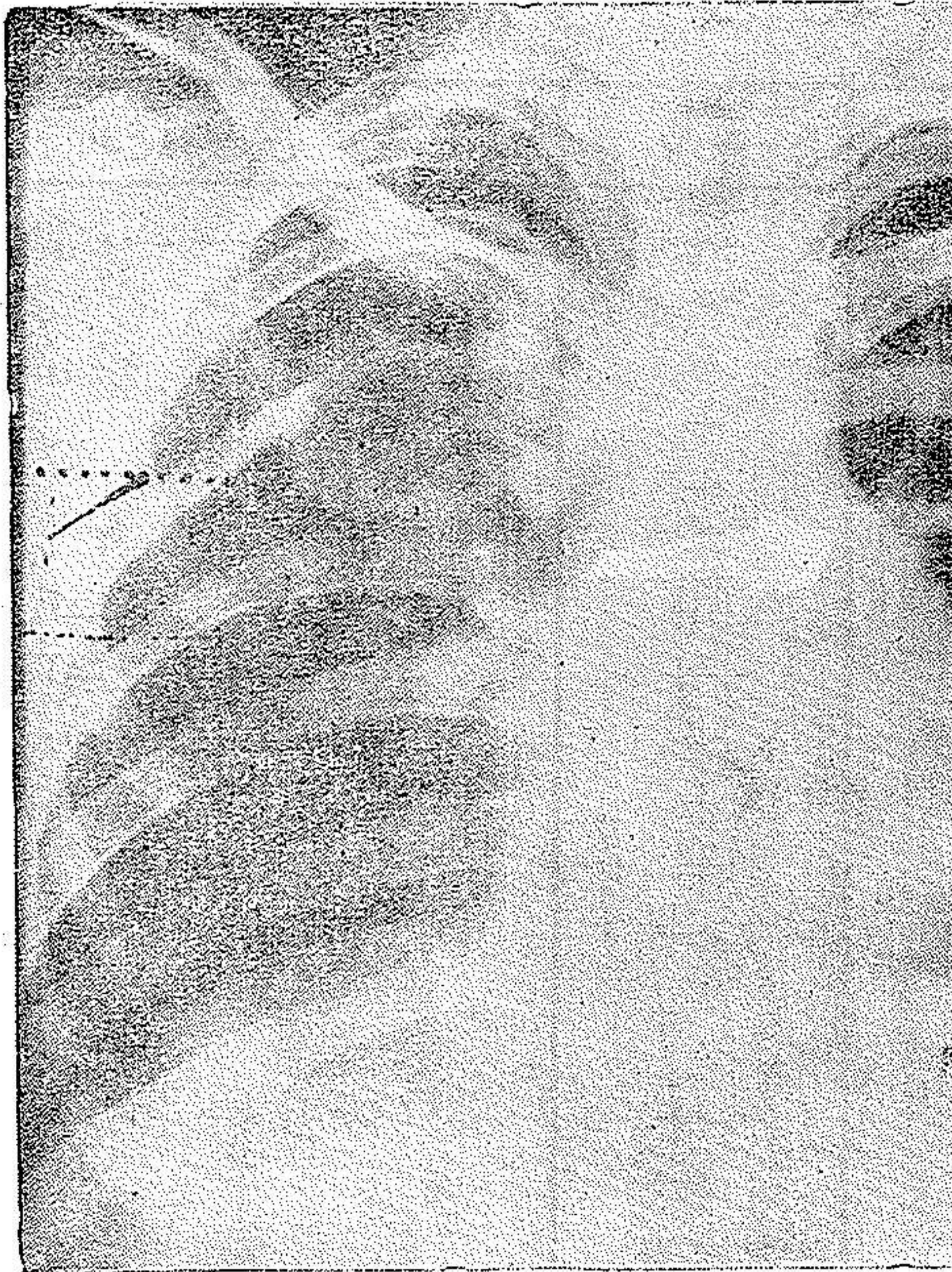
شکل ۱

میلوگرافی که با لیبودول از منطقه گردنی در داخل منژ تزریق شده است و در ناحیه D_c کاملاً متوقف گردیده است

محلول یک درصد فرمل در اطراف زخم ریخته شد و پارچه سفید آغشته از این محلول هم در اطراف زخم گذاشته شد که با نواحی سالم تماسی نباشد و اقدام برداشتن قسمت زیادی از استخوان نموده تا دسترسی بیشتری به کیست‌ها پیدا نمایم ولی این کیست‌ها تنها مربوط به ناحیه اطراف نخاع (۱) نبود بلکه بنظر میرسید

۱ - extradurale

از فضای پشت پرده سر چشمه میگیرد .
 يك شكاف عرضی بطول دو سانتیمتر در فاصله دودنده داده شد از این منطقه
 تعداد بیشماری (بیش از دویست) کیستهای كوچك و بزرگ باندازه نخود



شکل ۲ - رادیوگرافی پس از عمل که اوله را در داخل محوطه نیز نشان میدهد باضافه
 محیط نامرتب حفره که هنوز در داخل قفسه صدري دیده میشود .

تا يك نارنگی مشاهده گردید که مجبور شدیم باقاشق آنها را بیرون آورده و پس از
 برداشتن تمام کیستها حفره بزرگی باندازه يك طالبی در پشت پرده جنب باقی
 ماند (شکل ۲)

و در محل عمل محلول فرمل ریخته و دو درن یکی داخل حفره کیست و دیگری داخل زخم گذاشتیم و زخم را از عمق بسطح دوختیم.

در ۳۱/۱۲/۱۳۱۵ (۴۵ روز بعد از عمل) معاینه بیمار بقرار زیر بود:

چپ	راست	نوع آزمایش
خفیف	خفیف	انعکاس فوقانی پوست شکم
»	»	» » میانی
»	»	» » تحتانی
+	+	نشانه بابنسکی
+	+	» شفر
+	+	» اپنپایم
++	++	انعکاس زهی کشکی
++	++	» » آشیل
+	+	» » رادیال
+	+	» » کوییتال
+	+	کلنوس پا
طبیعی	طبیعی	حس سطحی از ناف پائین
»	»	حس عمقی در پا
»	»	حس درد از کمر پائین
خفیف	خفیف	قوه عضلانی پا
طبیعی	طبیعی	قوه عضلانی دست
دیده نمیشود	دیده نمیشود	ضمور عضلانی دست و پا
جزئی ظاهر شده	جزئی ظاهر شده	حرکت ارادی در پا

بیمار میتواند پاهای خود را از سطح تخت بلند نماید و بزحمت قادر بر راه رفتن بود

بعد از عمل آزمایش کازونی منفی بود.

بیمار از وضع خود راضی بود و در تاریخ ۳۱/۱۲/۱۵ با رضایت کامل مرخص

گردید.

آنچه در این بیمار جلب توجه مینماید آنستکه كيسه نخاعي مقدم بر كيسه های حفره جلو ستون مهره ها بود و چنين ميتوان پنداشت كه بر اثر فشار وارد بنخاع بوسيله گوني برنج كه بیمار به پشت گرفته و بگتتاً بزمين خورده است كيسه داخل نخاع تر كیده و از فاصله ميانه تيغه ها به فضاي پشت پرده جنب سرايت نموده است و بر اثر پنخش شدن اسكولكس ها كيسه های متعدد ثانوي بوجود آمده است.