

از کارهای قسمت جراحی اعصاب بیمارستان پهلوی

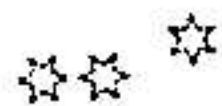
فاهنجار پهای عروقی نخاعی

موارد زیادی برای عده از جراحان اعصاب که در مقابل علائم کامل « فشار بر نخاع » قرار گرفته اند، پیش آمده است که میلوگرافی بانشان بلوکاژ کامل آنها را را بقصد برداشتن تومور و ادار بعمل نموده و در حین عمل باضایعات عروقی از قبیل آنوریسم و اتساع وریدهای نخاع، همانژیوم و بالاخره آنژیوم روبرو شده اند. این موضوع تازگی ندارد بلکه دیرزمانی است بآن پی برده شده مثلا: سرژان (۱) در ۱۹۲۵ در حین جراحی بیماری که علائم کامل فشار بر نخاع داشت بیک همانژیوم برخورد.

همچنین رایموند (۲) و کستان (۳) با همان علائم در ناحیه نخاع گردنی با آنوریسم سیرسوئید (۴) روبرو شدند ۱۹۰۴.

ویا گلوبوس (۵) و دوشای (۶) اتساع وریدی و سایر اختلالات داخل نخاعی را که ایجاد علائم فشار بر نخاع کرده بود در ۱۹۲۹ مشاهده کردند.

بطور خلاصه طبق آماری که آرشیو نورولوژی و پسیکیاتری (۷) در شماره ۳ سال ۱۹۵۲ میدهد از ۳۱ بیماری که با تشخیص میلیت ترانسورس و یادیفوز فوت کرده اند در اتوپسی پنج مورد از آنها مالفورماسیونهای عروقی جلب توجه نموده است.



مانیز در بخش جراحی مغز و پسی بیمارستان پهلوی در دو مورد با علائم فشار بر نخاع بیمارانی داشته ایم که در هنگام عمل جراحی آنژیوم نخاع عامل فشار دهنده تشخیص داده شد هر دو آنها بوسیله آقای دکتر عاملی عمل شده اند که در زیر شرح حال یکی از آنها که جالب تر است از نظر خوانندگان میگذرد.

آقای ج. م. ۲۳ ساله: شغل کارمند فنی.

در تاریخ ۳۱/۷/۲۳ به بخش جراحی اعصاب مراجعه و بستری میشود.

۱—P. Sergent. ۲—E. Raymond. ۳—R. Cestan.

۴—Aneurisme Cirsoide ۵—J.H Globus ۶—L.J Doshay.

۷—Archives of neurology and psychiatry

علت مراجعه - در دهر دوپا - بیحسی پای راست و سرد شدن پاها - وعدم توانائی در راه رفتن .

سوابق خانوادگی مهمی ندارد .

سوابق شخصی - ابتلای بهر نوع بیماری را منکر است - با دخانیات و الکل سروکاری ندارد .

شرح حال کنونی - سه سال قبل جوانی شاداب و قوی و ورزشکار بوده است .

روزی در حین ورزش از پارالل بزمین میخورد تا چند روز بدنش خرد و خسته بود تا بتدریج رفع میشود . یک ماه بعد از این زمین خوردن دردی در ماهیچه پای راست حس میکند . شروع این درد آنی نبوده و با استراحت کمی تخفیف مییافته است . در عرض چند ماه این درد بران راست سپس بران چپ و بالاخره بماهیچههای چپ انتشار پیدا کرده و از آن ببعد درد در اندام نامبرده ثابت میشود . البته استراحت مختصر تأثیری در بهبود و تخفیف درد داشته است . باید متذکر بود که تقریباً تمام داروهای مسکن و آنتی روماتیسمال در مدت این سه سال بمریض تجویز کرده اند و نتیجه نبخشیده است .

از ۵-۶ ماه قبل بیمار ابتدا احساس سردی در نوک پاها بخصوص پای راست و سپس احساس گزگز و بالاخره احساس کرخی میکند . این عوارض در پای راست بیش از چپ و در ساقها بیش از ران مشاهده و احساس میگرددیده است ، و اکنون بیمار است که هیچیک از عوارض نامبرده را از دست نداده و میتواند گفت تمام علائمی را که شرح میدهد فعلاً هم دارد .

ملاحظات :

در نگاه بیمار است لاغر و رنگ پریده و مانند اغلب بیماران مزمن اغلب اصطلاحات طبی را میدانند .

لاغری بیمار در پاها بیش از نقاط دیگر جلب توجه مینماید در روی شکم در حفره حرقفی راست اثر شکافی دیده میشود که از سال ۱۳۲۷ بعد از عمل آپندیسیت باقی مانده است . بطور کلی بیمار قادر بحرکت نیست و حتی حرکات مختصر هم تولید دردهای شدید در پای او مینماید .

در لمس - هر دو پا از زانو بیابین خشک و سرد و از ناف بیابا مرطوب و عرق آلود است.

مهاینات عصبی

۱ - اعصاب جمجمه - از I تا XII سالم و هیچ عارضه ندارد.

۲ - اندامها.

الف - اندام فوقانی - قدرت - تونیسیته ، رفلکسها و حس سطحی و عمقی طبیعی است.

ب - اندام تحتانی -

قدرت - در هر دو پا کم و در پای راست فوق العاده کم انگشتان پای راست را نمیتواند حرکت دهد.

تونیسیته - در هر دو پا کم در پای راست فوق العاده کم است.

رفلکسها - طبق جدول زیر :

	پای راست	پای چپ
→ رتول	-	-
→ آشیل	-	-
→ بابنسکی	بدون جواب	بدون جواب

رفلکسهای شکم مثبت و کرماستر (۱) ندارد.

حس در پای راست - از نوک پا تا زانو در تمام سطوح، بدون حس.

در پای چپ - پشت پا بدون حس ولی سطح قدامی ساق پا هیپوستزی دارد.

در ران - سطح خلفی پای راست تا سرین بدون حس و سطح قدامی کم حس.

و همین اختلالات بانسبت کمتری در پای چپ وجود دارد.

البته تمام این اختلالات و عوارض مشی پیشرونده داشته و دارد.

دستگاههای دیگر .

دستگاه گوارش طبیعی و مرتب فقط کمی بی میل بغداد است .

دستگاه دم زدن طبیعی است .

گردش خون - از نظر علائم بالینی سالم . فشار خون $\frac{14}{9/5}$. نبض ۷۶ . بیمار تب نمیکنند و نمیگردد است .
دستگاه ادراری - عیبی ندارد .

پارا کلینیک :

فرمول خون - آنمی با ۳ میلیون گلبول قرمز دارد .
ادرار - آلبومین ، قند و هیچ چیز غیر طبیعی ندارد .
خون - اوره ۲۸/۰ گرم در لیتر . B.W. منفی .
مایع نخاع - بعلت حساسیت شدیدی که بیمار داشت ما نتوانستیم بزل نخاع بکنیم ولی بزلی که چندماه قبل گویا در بیهوشی انجام شده بود چیز غیر طبیعی نشان نمیداد . بنژون طبیعی و B.W. منفی بود .

رادیوگرافی - در رادیوگرافی ساده چیزی جلب توجه نمیکرد .
میلوگرافی - از راه تحت پشت سری (۱) ماده حاجب (یدیدین) تزریق نمودیم .
در میلوسکوپی یک بلوک کامل بین D_{11} و D_{13} نشان میداد که از همانجا عکس برداشته شد . در کلیشه چون محل بلوک ناصاف و غیر منظم بود شباهتی به تومور نداشت .

تشخیص - بامشی پیشرونده که مرض این بیمار داشت و با بلوک کاملی در میلوسکوپی و گرافی نمودار بود . ما ناگزیر بودیم بفکر عامل فشار دهنده ای در نخاع بیفتیم . بالاخره در تاریخ ۳۱/۷/۲۰ توسط آقای دکتر عاملی تحت عمل جراحی قرار گرفت .

شرح عمل - با بیهوشی موضعی نوکائین ۰/۱ . در پشت مریض در خط وسط شکافی از D_{10} تا L_1 داده شد پس از جدا کردن عضلات پشتی از زوائد خلفی مهره های فوق از سه مهره D_{10} تا D_{13} لامینکتومی (۱) بعمل آمد وقتی بروی دورمر رسیدیم از ابتدای D_{11} تا انتهای D_{13} کلفت تر و برجسته تر از عادی بنظر میرسید دورمر را باز کردیم آرا کنوئید (۳) نمایان شد در زیر آرا کنوئید در داخل مایع نخاع گذشته از خود نخاع و ریشه ها ، کلافه درهم پیچیده بدون ضربانی برنگ بنفش روشن شناور بود که براستی اگر باعث فلج و گوشه نشینی جوان ۲۳ ساله نشده بود منظره ای بس

زیبا داشت .

گذشته از آن در روی الیاف نازک عنکبوتیه پلاکهای آهکی شده باندازه‌های مختلف از $\frac{1}{4}$ تا $\frac{1}{4}$ سانتیمتر مربع دیده میشد .

این پلاکها با سعی و دقت هرچه تمامتر برداشته شد . چسبندگیهای الیاف آرا کنوئید جدا گردید ولی افسوس که برای از بین بردن عامل اصلی یعنی همان کلافه درهم پیچیده که آنژیوم نخاع بود هیچ کاری نمیتوانستیم انجام بدهیم . با این وصف از عمق سطح ابتدا دورمر بعد عضلات و بالاخره پوست را دوختیم . بعد از عمل - تا دوروز بیمار احتیاس ادرار داشت که بعداً بهبودی یافت . در حالیکه عمل شده بود از شبهای قبل از عمل راحت تر بخواب میرفت . روز دهم بستر را ترک گفت و بخوبی و بدون درد قدم میزد روز هفدهم بعد از عمل مرخص گردید و از کارکنان بیمارستان قلباً راضی بود . البته دستور رادیو تراپی بایشان داده شد .

نکاتی در این شرح حال قابل بحث بنظر میرسد .

۱- علت - علت پیدایش این اختلالات و مالفورماسیونهای عروقی نخاع مانند نقاط دیگر بدن بر ما معلوم نیست .

۲- محل - محل آنها نیز در تمام طول نخاع بسالسویه است و بر حسب آنکه در بالا یا پائین تر قرار گیرد تولید عوارض منتشرتر یا کم دامنه تری مینماید .

۳- ضربه - در اینکده ضربه در تظاهرات مرضی این نوع ضایعات چقدر و تا چه اندازه دخیل است و اگر ضربه در کار نباشد آیا این تومورها بزبان درمیآیند یا نه آنها بحث جداگانه دارد . زیرا اغلب ضربات در مسیر نخاع نسبت بشدت یا ضعف آنها تولید خونریزی و آرا کنوئیدیت و کیست آرا کنوئید میکند و در بیمار ماهمین آرا کنوئیدیت و چسبندگی باعث توقف ماده حاجب و بلوکاژ کامل شده و یا لامحاله سهم بزرگی در ایجاد آن داشته است .

۴- درمان :

۱- جراحی - از نظر جراحی درمانی ندارد زیرا بسا برداشتن این ضایعه که در طول چند مهره قرار دارد محققاً قسمت زیر آن نساحیه از کار خواهد افتاد ، ولی

چنانکه ما در بیماران خود مشاهده کرده‌ایم و چنانکه می‌نویسند چسبندگهائی که بین آراکنوئید و این کلافه عروقی بوجود می‌آید سهم بزرگی در فشار به نخاع دارد و چنانکه گفته شد همین چسبندگیها در ایجاد بلوکاز ماده حاجب رل مهمی دارد. و با عمل جراحی تنها این ضایعات التصاقی را میتوان از بین برد که نتیجه موقتی نسبتاً روشنی دارد:

۴ - رادیوتراپی - این عامل درمانی تصور می‌رود نتایج نیکوئی در برداشته باشد، در این باره ما از بیماران خود خبری نداریم ولی چنانکه می‌نویسند آنهم همیشه نتیجه محکم و ثابتی ندارد اغلب بیماران بفواصل شش ماه تا دو سال دومرتبه بمرحله اول باز گشت میکنند.

۵ - پیش‌بینی - با شرح فوق و در نظر گرفتن رلی که نخاع در زندگی دارد زیاد نمیتوان باین بیماری یعنی باین ازدیاد بیرویه عروق خوشبین بود.

۶ - مطلب مهم دیگری که بنظر قابل تذکر می‌آید رسیدگی کامل و دقت بیشتر باحوال بیماران سیاتیکی است زیرا که اغلب این بیماران بعلت عدم دقت یا نبودن وسائل کامل آزمایش سالها بلاتشخیص درد را تحمل میکنند و کمتر بیمار سیاتیکی است که کلکسیونی از نسخه‌های مختلف نداشته باشد و میدانیم این نسخه‌ها جز ترکیبات سالیسیلات، ید، گوگرد و روغنهای مسکن باسامی مختلف چیز دیگری در بر ندارد.

البته این موضوع قابل ایراد نیست ولی فقط چیزی که بنظر صحیح نمیرسد آنست که این بیماران ماهها بلکه سالها باهمین رویه سرگردان میشوند.

نتیجه

۱ - همچنانکه در سندرمهای فشار بر نخاع بفکر منژیومها، گلیومها، نورمینومها و هر نی دیسکال هستیم باید بفکر آنژیوم هم باشیم. بخصوص باید در نظر گرفت که اگر آنژیوم در محل بزل نخاع قرار گرفته و بیمه‌ار هم علائم روشنی نداشته باشد باتولید خونریزی چه تابلوئی ایجاد خواهدشد و پونکسیون کننده در چه محظوری قرار خواهد گرفت.

۲ - بیماران را که بعنوان سیاتیک با داروهای خوراکی و تزریقی و مالیدن

مداوا میکنیم اگر پس از چند ماه بهبودی نیافته باید اذعان کنیم که يك عامل جراحی در کار هست و یا لااقل بفکر این موضوع بیفتیم .

۳ - یکی از علل ضایعات نخاع و یا قسمت دم اسبی آن همانا آنژیومها میباشد که متأسفانه هنوز طریقه معالجه قطعی آنها بدست نیامده است .

دکتر احسان حاجیلو

دستیار افتخاری جراحی مغز و پی بیمارستان پهلوی