

نامه مالانه واشكده پرشي

هيئت تحريريه :

| | | |
|------------------|--------------------|--------------------------|
| دکتر ناصر انصاری | دکتر جهان شاه صالح | دکتر محمد حسن مافی |
| دکتر محمد بهشتی | دکتر صادق عزیزی | دکتر محمد علی ملکی |
| دکتر حسین سهراب | دکتر احمد فرهاد | دکتر حسن میر دامادی |
| دکتر محمود سیاسی | دکتر محمد قریب | دکتر ابوالقاسم نجم آبادی |

رئیس هیئت تحریریه - دکتر جهان شاه صالح
مدیر داخلی - دکتر محمد بهشتی

شماره سوم

آذر ماه ۱۳۳۱

سال دهم

نتایج حاصله از هیپدر ازید ایزونیکوتینیک

دکتر عبدالصمد رفعت

دکتر صادق پیروز عزیزی

رئیس درمانگاه کرسی بالینی بیماریهای درونی

استاد کرسی بالینی بیماریهای درونی

هیاهوئی که از چند ماه قبل در اطراف دواي جدید سل شروع شده است خواهی نخواهن ما را بیاد تبلیغات فوق العاده شدیدی که در جنک اخیر در پیرامون پنی سیلین در جریان بود میاندازد - باید اذعان کرد که بعد از اکتشاف استرپتومایسین بتوسط واگسمن با شدت بی سابقه ای برای نابود کردن B.K جدوجهد می شود و در این جهاد عظیم بی شک توفیق رفیق خواهد شد .

دواي جدید که از مشتقات نیکوتینامید (۱) می باشد جزو خانواده آنتی بیوتیک باکتریوستاتیکها است و در ردیف و بلکه در صدر دسته های سه گانه و با سابقه داروهای ضد سل قرار گرفته است و از لحاظ سادگی ساختمان و تهیه ، به اسامی متنوع و به سرعت

عجیبی در بازار عرضه می شود.

مدت بسیار قلیلی است که جسته و گریخته نتیجه مطالعات کاوش کنندگان در روزنامه‌ها چاپ میشود و مانیز از چندماه قبل در این خصوص مطالعاتی کرده‌ایم که آنرا از نظر خوانندگان محترم، پس از شرح کلیات مختصری راجع به مشتقات نی کوتی نیک، می‌گذرانیم:

۱ - مشتقات اسید ایزونیکوتی نیک (۱) در خارج از بدن، در رشد BK مشکلاتی که منجر به توقف حیاتی میشود ایجاد میکند: (توبر کولوستاتیک (۲)) و همچنین عامل سل را از بین می‌برند (۳). مانع رشد میکرب در بدن حیوانات و حتی بعضی از انواع میمون‌ها می‌شوند و کمک مؤثری در بهبود حیوانات مریض میکنند و گاهی نیز حیوان را از شر مرض خلاص مینمایند.

۲ - این دارو را از راه دهان بعد از غذا بامایعات زیاد و یا از راه تزریق زیر جلدی باید تجویز کرد و مقدار معمولی آن نزد بزرگان پنج تا ده میلی گرم برای هر کیلو گرم میباشد و هر دوره مداوا بین ۳۰ تا ۴۰ روز است. و فواصل استراحت بین دو هفته تا سه هفته است و اشد مقداریکه تا کنون استعمال شده است هشت گرم و چهل سانطی گرم در روز و مدت، سی و دو روز بوده است.

۳ - مشتقات نی کوتی نیک به سرعت از جهاز هضم جذب میشود و پس از یکساعت غلظت آن در پلاسما به ۱ تا ۳ ML میرسد و در عرض ۲ ساعت تا ۷ درصد، از بول و مقداری از آن از بزاق و غایط خارج میشود و در مایع نخاع نیز میتوان آنرا پیدا کرد و پس از ۱۶ ساعت دیگر دارو در خون یافت نمی‌شود.

۴ - سمیت دارو بسیار کم است بطوریکه تجویز پنج میلی گرم برای هر کیلو گرم در روز، روزها بلکه هفته‌های متمادی سمیتی تولید نمی‌کند معهدنا دارویی عارضه نیست ولی این عوارض بعد از قطع دارو از بین می‌روند و اهم این عوارض عبارتند از: بی‌اشتهائی، یبوست - اغراق عکس‌العمل‌های وتری - کمی فشارخون - گیجی - انقباضات کلونیک

۱ - Acide isonicotinique

۲ - Tuberculostatique

۳ - Tuberculocide

اتا کسی - کم شدن مقدار هموگلوبین - زیاد شدن تا ۱۰٪ ائوزینوفیلی در خون - آلبومین اوری مختصر - یرقان و آرترالژی و جدیداً پس از استعمال سیصد قرص ری می فون یکی از بیماران ما مبتلا به پسیکوز گردید .

با تجویز معتنا به و مدت متمادی دارو سگهائی دیده شده اند که بعلت آزار و عوارض کبدی فوت کرده اند .

۵ - از لحاظ بالینی در فعالیت ضدسلی دارو ، دیگرشکی وجود ندارد - اثر دارو در بهبود علائم سو بژ کتیف تقریباً سریع و قاطع است بطوریکه تب بیماران در عرض ۴۸ ساعت قطع و اشتها زیاد میشود و تعریق از بین میرود و سرفه و اخلاط کم و به وزن بیمار مقداری اضافه میگردد . از لحاظ ابژ کتیف علائم فیزیکی ریوی بهبود می یابد و B.K در اخلاط حتی باز حیات فراوان یافت نمی شود و در تصاویر رادیولوژیکی نیز در بسیاری از اوقات این بهبود عمومی منعکس میگردد . ولی گاهی نیز هیچ تغییری حاصل نمی شود و یا بهبودی متوقف میگردد بطوریکه تصور میرود که پس از مدتی B.K در مقابل این دارو مقاوم می شود و در اینحال باید به داروهای دیگر انتی بیوتیک متوسل شد .

بعضی از محققین تصور می کنند که اثر مطلوب دارو به اندازه استرپتومایسین نیست و از لحاظ درجه تأثیر بعد از داروی اخیر باید قرار بگیرد . اما در خصوص تأثیر قطعی دارو عقاید متفاوت است و از کلیه عقاید اظهار شده اینطور استنباط میشود که چون فعلاً مدت تجویز برای اظهار نظر قاطع کافی نیست بهتر است از اظهار آن خودداری شود .

۶ - داروهائیکه ما استعمال کرده ایم عبارتند از :

Nidaton Organon

Nicizine Niala

Rimifon Roche

مقدار استعمال پنج میلی گرم برای هر کیلو گرم وزن در ۲۴ ساعت بوده است این دارو را نزد چند نفر بیمار که مبتلا به سل ریوی و عده از بیماران که به سل خارج

از ریه دچار بوده‌اند استعمال کرده‌ایم. از قبیل سل مفصل بازو استئوپوروتیک (۱) و پلی‌سریت، سل اولسروکازئوز (۲) سل صفاق با طناب چادرینه (۳) بسیار واضح و مننژیت. برای اثبات سلی بودن بیماران اخیر هیچ رقم سند مثبتی در دست نداریم. در صورتیکه کلیه بیماران ریوی ما با سیلوسکپی مثبت و رادیوگرافی مسجل دارند. نزد بیماران عوارض بسیار مختصری بروز کرد که با قطع دارو رفع گردید. نزد یکی از بیماران ما که تحت درمان بوده و ضمناً آقای دکتر راسخ لجام‌های جنبی او را قطع کرده بودند لاغری و بی‌اشتهائی و تب ظاهر گردید که بمحض قطع دارو عوارض رفع شدند.

چند نفر از بیماران به نتیجه مطلوب نرسیدند و عده از آنان هنوز تحت درمان می‌باشند و یکی از بیماران ما بدبختانه در اثر نرف الدم فوت کرد. بیماران زیر که شرح حال آنها شاهد این مقاله است به نتایج بسیار خوبی رسیدند. خلاصه تصور میکنیم که مشتقات نی کوتی نیک عمل مطلوب و سریع بر ضد B.K دارند و از این لحاظ باید در صدر داروهای آنتی‌بیوتیک که تا کنون در اختیار ما می‌باشند قرار بگیرد.

۱ - سل ریه

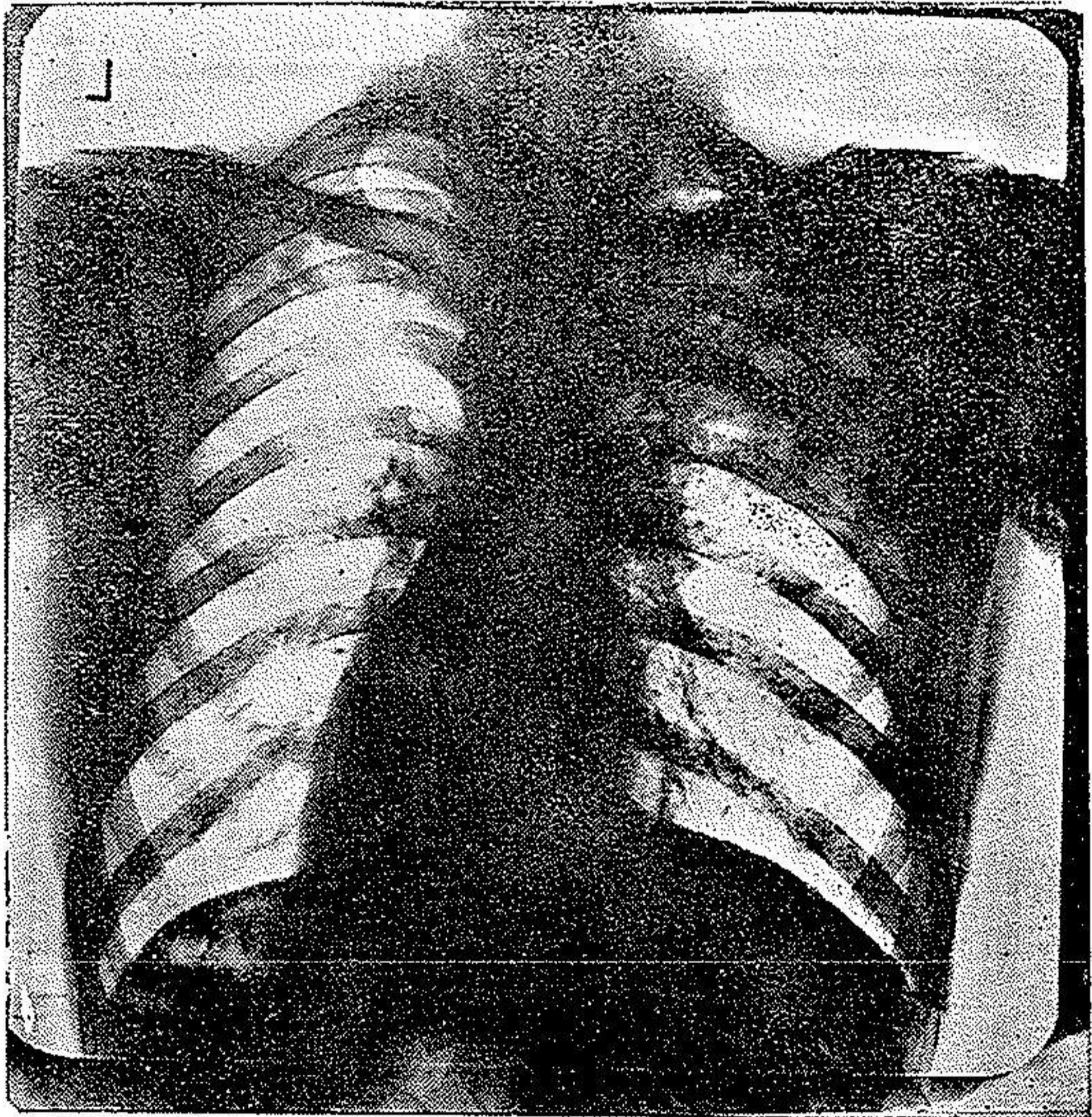
بیمار اول م-ع جوانی است ۲۲ ساله خراسانی که بعلت تب لاغری بی‌اشتهائی و ضعف عمومی مزاج رجوع کرده مدت ۵ ماه است که دچار باین کسالت گردیده است.

ظاهراً تابلوی کلینیک بیماری در ۵ ماه قبل متعاقب سرفه‌های مکرر خشک بایک تب و اختلال عمومی آغاز میشود تب مشی صحیحی نداشته و بین ۳۸ تا ۳۸/۵ درجه نوسان می‌کرده این تب همراه با تعریق بوده است. بیمار در این مدت بشدت لاغر شده و بی‌اشتها گردیده است.

سابقه شخصی و خانوادگی: عیال اختیار نکرده. به سیفیلیس و تیفوئید دچار

شده است .

معاینات دستگاه تنفس : بیمار از علائم عملی دستگاه تنفس بصورت سرفه همراه با اخلاط غلیظ و چسبنده شاکی است تنگی نفس مختصر موجود است .



ش ۱ - م - ع عکس قبل از درمان

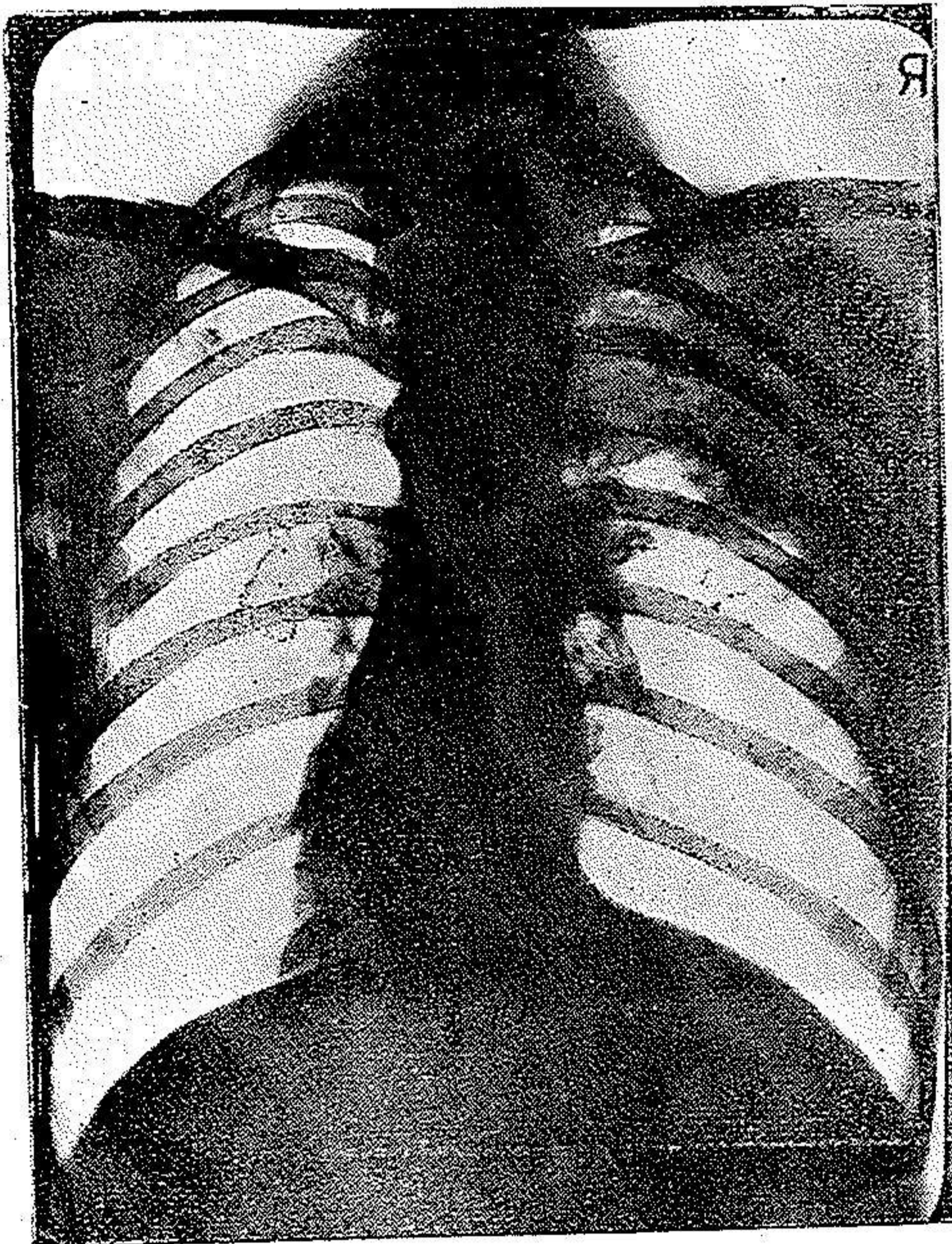
امتحان فیزیکی ریتین : علائم تراکم در قله ریه راست و سندرم غار ریوی در قله ریه چپ موجود است .

رادیولوژی (۱) : در قسمت های فوقانی و قله ریه راست تیرگی تقریباً یکنواختی مشهود است (شکل ۱) که در میان آن تصاویر مدور روشنی دیده میشود در ناحیه زیر ترقوه چپ تصاویر مدور روشنی مشهود است که اطراف آنرا لکه ها و رشته های تیره قرار گرفته است و در سایر قسمت های ریه تغییرات مرضی مشهود نیست .

(۱) نزد کلیه بیماران ، به رادیوگرافی ساده مبادرت کردیم و فقط نزد یکی از آنان که ظاهراً ریه پاک از آزاری بود توموگرافی ، غارهای متعددی ظاهر ساخت .

تغییرات فوق بطن قوی نشانه يك سل کاورنیزه (۱) قلۀ هر دو ریه میباشد
(دکتر مسیح)

آزمایش اخلاط: در هر میدان میکروسکوپی ۱۰-۱۲ عدد باسیل دو کخ



ش ۲-م-ع عکس بعد از درمان

دیده میشود (دکتر آژیر)

فورمول خون: ۳ میلیون و ۴۰۰ هزار گویچه قرمز ۸۰۰۰ گویچه سفید

با ۸۷ درصد چند هسته و ۱۳ درصد یک هسته را نشان می‌دهند و اسرمن مثبت . اوره خون ۵۲۴ . تجزیه ادرار طبیعی است .

دستگاه گردش خون : صداها در ۴ کانون طبیعی فشار خون $\frac{۱۴}{۶۵۰}$ دستگاه گوارش - ادراری - عصبی - سالم بنظر میرسد . وزن بیمار ۷۲ کیلو است بیمار را تحت درمان هیدرازید ایزونیکوتینیک (نیداتون ارگانون) قرار دادیم . ایندارو را بمقدار ۵ میلیگرم بر حسب کیلو گرم وزن تجویز کردیم . به محض تجویز بفاصله ۲۴ ساعت تب بیمار قطع گردید .

تابحال ۱۷۱ قرص نیداتون ۵ میلی گرمی تجویز کرده ایم . در نتیجه : تب ، که بفاصله ۲۴ ساعت قطع گردید دیگر تکرار نشد . اشتها ، زیادتر گردید .

سرفه و اخلاط : بکلی از بین رفته است .

باسیل دو کوخ : در روز پانزدهم تجویز دارو اخلاط فاقد BK گردید .

وزن : سه کیلو افزایش یافته .

کم خونی : گویچه قرمز در حدود ۱ میلیون اضافه شده .

پرتونگاری مجدد : بامقایسه رادیو گرافی که در تاریخ ۳۱/۳/۲۹ بعمل آمده است مختصر رگرسیون (۱) در پروسسوس اگزوداتیو (۲) قسمت فوقانی ریه راست مشهود است . (شکل ۲)

بیمار دوم : ف - م زنی است ۳۵ ساله کرمانی که بعلت سرفه ، تنگی نفس ، لاغری و تب مختصر شبانه رجوع کرده است .

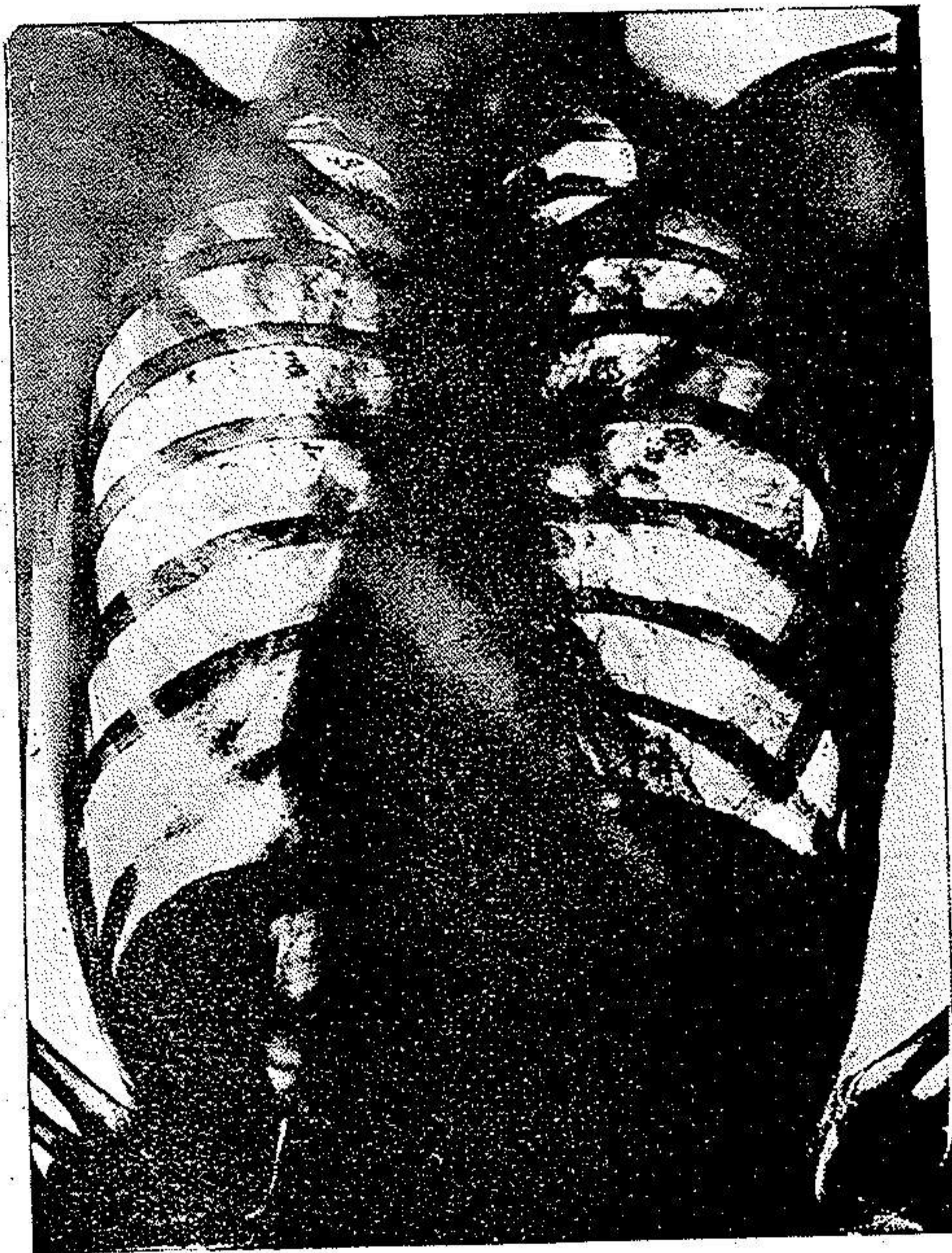
بیماری از سه ماه قبل با سرفه ، تنگی نفس ، تب شبانه ، عرق فراوان و لاغری آغاز گردیده است .

معاینات : در مناظره بیماری لاغر که از سرفه و تنگی نفس شاکی است .

دستگاه تنفس : در قله ریه ها علائم تراکم موجود است .

پرتونگاری : در قسمت های فوقانی هر دو ریه رشته های تیره دیده میشود . که

از ناف ریتین بطرف بالا و خارج ممتد می باشد . در میان رشته های فوق الذکر تصاویر کم و بیش مدور و روشنی نمودار است . در سایر قسمت های ریه تغییرات مرضی مشهود

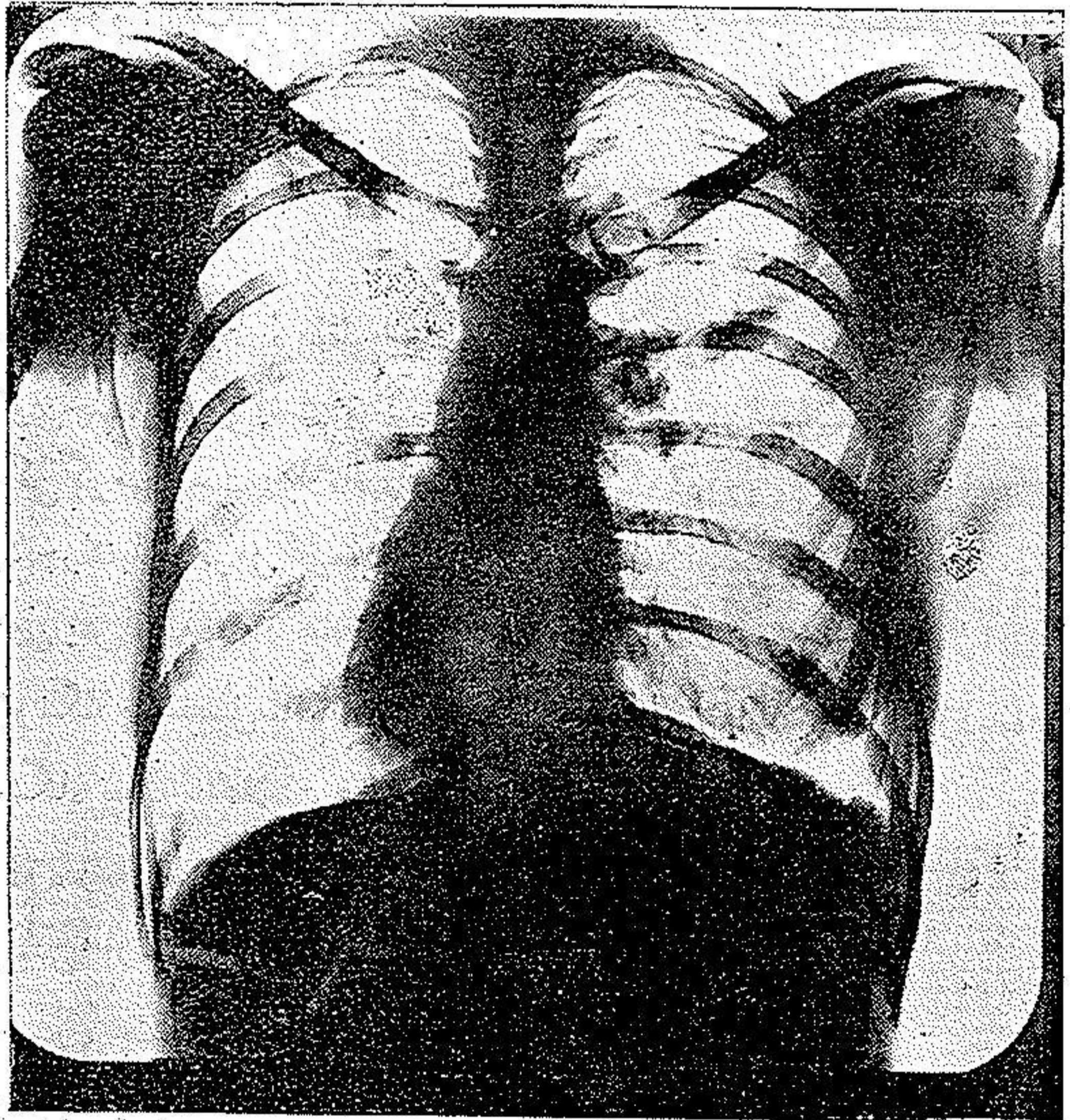


ش ۳ - ف - م . عکس قبل از درمان

نیست سایه قلب و مدیاستن طبیعی بنظر میرسد . در سینوس جنبی راست علائم چسبندگی موجود است . شکل ۳

تغییرات فوق بطن قوی نشانه یک سل کاور نیزه دو طرفی (۱) می باشد . (دکتر مسیح)

تجزیه اخلاط : در آزمایش مستقیم با سیل دو کخ دیده میشود
 فرمول خون : گویچه قرمز ۲ میلیون فرمول خون عادی است اوره ۰/۳۲ گرم
 واسرمن منفی . ادرار طبیعی است .



ش ۴-ف - م عکس بعد از درمان

وزن بیمار : ۰ کیلو است سایر دستگاه های بدن سالم بنظر میرسد .
 درمان : بیمار را تحت درمان هیدرازید ایزونیکوتینیک (نی سی زینانیا (۱))
 که بصورت قرص های ۰ میلی گرمی است قرار دادیم . از روزی دو قرص شروع
 و به روزی ۴ قرص رساندیم تا بحال ۰ ۲۵ قرص نی سی زینا تجویز کردیم .
 نتیجه : تب مختصر بیمار قطع گردید . سرفه و اخلاط از بین رفت . تنگی نفس

بنحو محسوسی کاهش یافت .

در روز چهاردهم تجویز دارو با سیل دو کوخ در اخلاط معو گردید .

وزن در حدود سه کیلو افزایش یافت .

بیمار سوم : الف-الف پسر ۱۶ ساله که بعلت تورم ثلث تحتانی بازوی چپ مراجعه کرده مدت سه ماه است که دچار به کسالت فوق گردیده است .

سابقه شخصی : در دو ماه قبل دچار سرفه همراه با اخلاط گردیده و فعلا از آن شکایتی ندارد .

معاینات : در مناظره طفلی است با حالت عمومی خوب دچار تورمی در ثلث تحتانی بازوی چپ، تورمی است دو کی شکل ، بدون درد، در لمس توج دارد . از طرف مقابل اندکی گرمتر است . بلافاصله بالای مفصل است در روی آن چندورید سطحی دیده میشود چرك بازو قرمز غلیظ بادانه زرد رنگ . در امتحان مستقیم میکرب نداشت تلقیح به کبی پس از ۵۱ روز هیچگونه عارضه در حیوان دیده نشد (دکتر آژیر)

پرتونگاری : مفصل سالم بود در استخوان مجاور مختصر است و پوروز دیده میشود .

دستگاه تنفس : علامت عملی موجود نیست .

دردق، ریه راست مات تر از طرف مقابل .

در لمس، ارتعاشات صوتی چندان تفاوتی در طرفین ندارد .

در سمع، چندرال سو کرپیتان شنیده میشود .

پرتونگاری، انفیلتراسیونی قسمت اعظم ریه راست را اشغال کرده در قسمت

وسطای آن لکه های روشنی دیده میشود . (شکل ۵)

اخلاط؛ چون بیمار خلط نداشت تحقیق BK مقدور نشد . کوتی را کسیون

کاملا مثبت است .

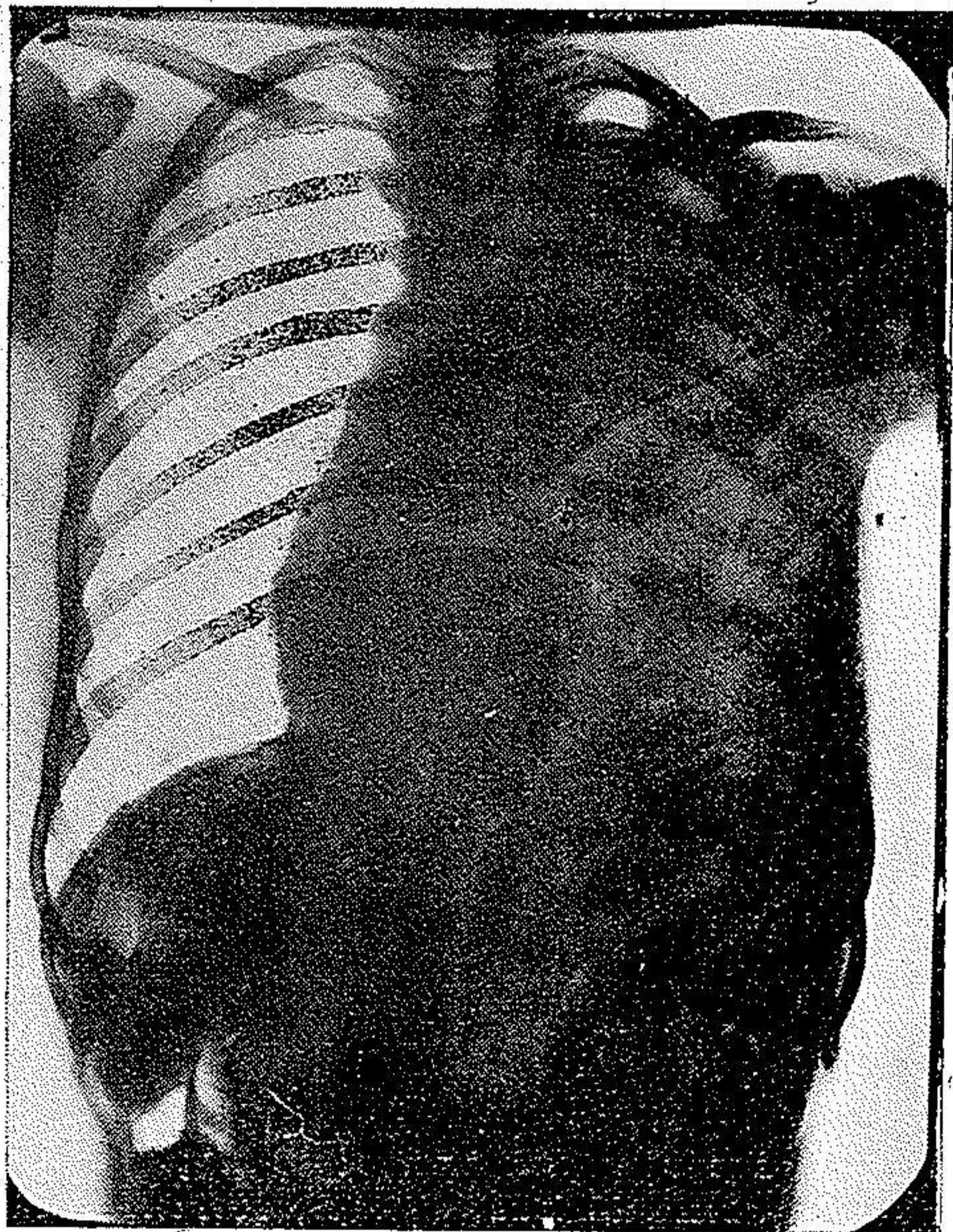
واسرمن منفی است، اوره خون ۰/۳۲ گرم، گویچه قرمز ۳/۶۴۰/۰۰۰، فرمول

خون عادی است . ادرار طبیعی است وزن بیمار ۶ کیلو است .

درمان : این بیمار را تحت درمان بانیداتون قرار دادیم ۵ میلی گرم بر حسب

کیلو گرم . تا بحال ۴۰۱ قرص نیداتون به بیمار تجویز کرده ایم .


نتیجه : تورم بازوی چپ به نحو محسوسی از بین رفته است . رادیوگرافی مجدد تغییری در استخوان موجود نیست (دکتر مسیح) (شکل ۶)
وزن بیمار در حدود ۴۸۰۰ گرم اضافه شده گویچه قرمز در حدود ۱/۲۰۰/۰۰۰ افزایش یافته ، اشتها خوب است .



ش ۵ - ۱ - ۱ - عکس قبل از درمان

بیمار چهارم : ن - ص کارگری است ۷ ساله که بعلت سرفه تنگی نفس دفع
اخلاط اسهال و ورم جوارح تحتانی رجوع کرده است مدت سه ماه است که دچار کسالت
فوق شده . تابلوی کلینیک بیماری در سه ماه قبل با سرفه و تنگی نفس و اخلاط آغاز

گردیده و بتدریج حال عمومی مریض رو به وخامت رفته تا اینکه در این زمینه اسهال و ورم اندام تحتانی پیدا شده است .
سابقه شخصی و خانوادگی : چند فرزند سالم دارد . خانمش دو بار سقط کرده



ش-۱۶-۱ عکس بعد از درمان

اعتیاد بدخانیات دارد . سابقه بیماری عفونی و مقاربتی را منکر است .
معاینات : در مناظره بیماری است انمیک، لاغر ، دچار به تنگی نفس و سرفه
همراه با اخلاط غلیظ زرد مایل به خاکستری، حالت عمومی مریض فوق العاده بد است

دستگاه تنفس : در قله ریه‌ها علائم کندانسسیون و سندرم غارریوی خاصه در ریه راست موجود است .

پرتونگاری : در قله و قسمت اعظم ریه راست در قسمت‌های فوقانی ریه چپ لکه‌ها ورشته‌های تیره دیده میشود . در قله ریه راست تصویر مدور روشنی نمودار است تغییرات فوق بطن قوی نشانهٔ یک سل کاور نیزه (۱) ریه راست با انتشار بطرف چپ میباشد (دکتر مسیح) (شکل-۷)

اخلاط : مقدار آن نسبتاً زیاد، زردمایل بنخا کستری و در آزمایش مستقیم : در هر میدان میکروسکوپی ۲۰-۱۵ عدد باسیل دو کخ مشاهده شد (دکتر آژیر) سدیم اتاسیون : ۳۴ میلی متر در ساعت، گویچه قرمز در حدود دو میلیون، فورمول خون طبیعی است اوره خون ۳۲، و اسرمن منفی است .

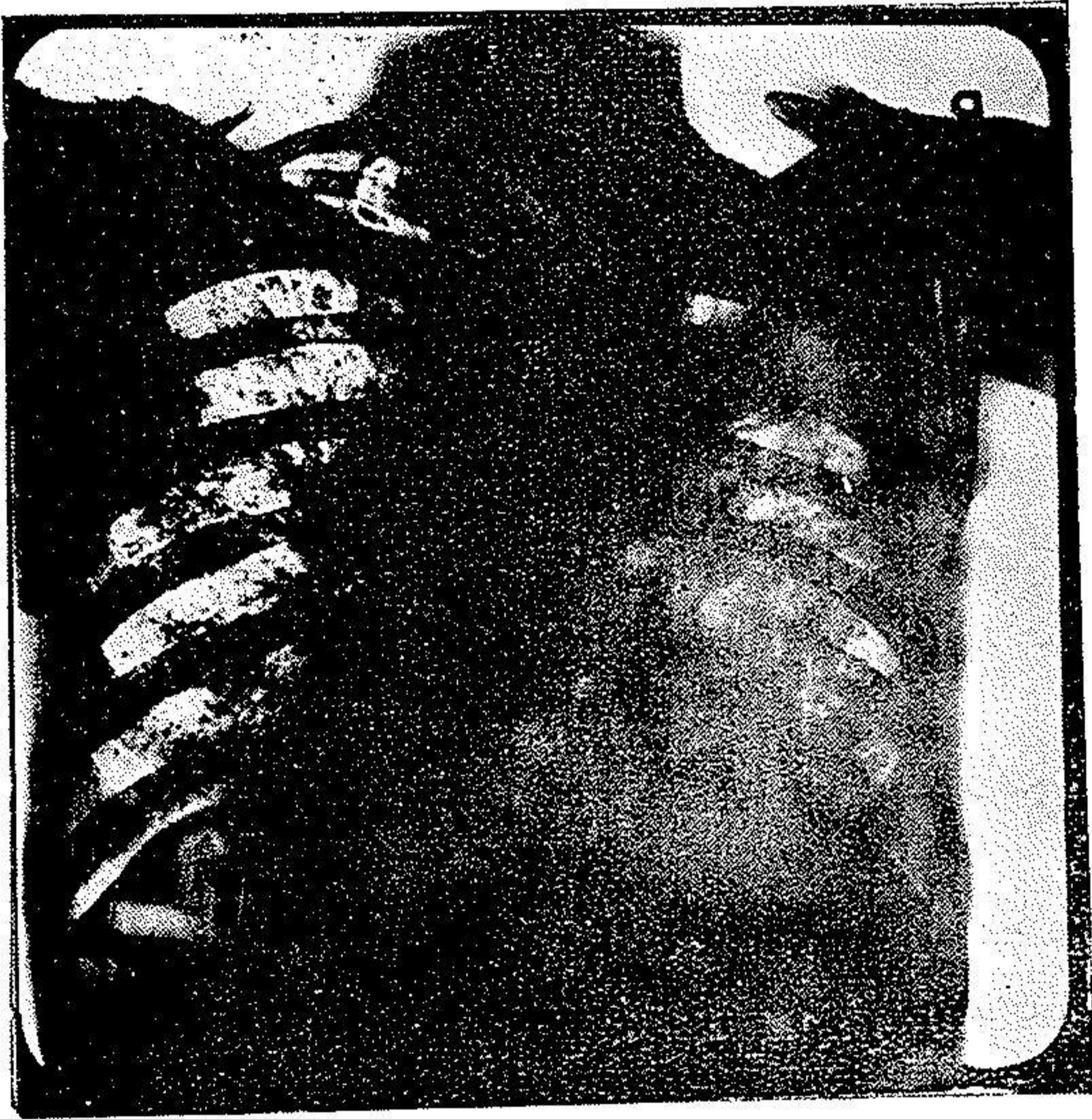
دستگاه گوارش : اشتها خوب نیست اجابت مزاج اسهالی و روزی ۵-۶ بار میباشد . دستگاه گردش خون : صداهای ضعیف فشار خون $\frac{۱۰۵}{۶۵}$ نبض ۸۰ در دقیقه . دستگاه ادراری : مقدار ادرار بالنسبه کم در اندام تحتانی و رمی سفید رنگ که با سانی فرو میرود دیده میشود . آزمایش ادرار طبیعی است . وزن بیمار ۴۸ کیلو است .

درمان : از تاریخ ۱۷ ر ۴ ر ۳۱ بیمار را تحت درمان بانیداتون قرار دادیم . ابتدا روزی ۲ قرص و سپس روزی ۴ قرص نیداتون تجویز کردیم . نتیجه : حال عمومی بیمار به نحو محسوسی رو به اصلاح رفت . بیماری که بعلت وجود اسهال اختلال عمومی مزاج از سایر بیماران مجزاشده بود . در عرض ۴ روز حال عمومی رو به اصلاح رفته اسهال قطع گردید و ورم اندام تحتانی رو به کاهش گذارد و اشتها زیادتر شد . اخلاط بیمار در روز ۲ تجویز دارو فافد باسیل کوخ گردید وزن در حدود ۵ کیلو افزایش یافت . گریچه قرمز رو به افزایش رفت تا بحال ۲۳۲ قرص ۵۰ میلی گرمی نیداتون تجویز کردیم

بیمار پنجم - ح - س زنی است ۲۵ ساله که بعلت دل درد نفخ شکم و درد پهلوی راست مراجعه کرده مدت ۴ ماه است که دچار به کسالت فوق گردیده تابلوی

کلینیک کسالت فعلی در ۴ ماه قبل متعاقب قولنج روده مختصر و تب بطور تدریجی توأم با اختلال عمومی مزاج آغاز شده در این زمینه شکم برآمده و بالاخره منجر به پیدایش آسیت میگردد.

سابقه شخصی - ۱۰ سال قبل ازدواج کرده ۱ کودک ۱۴ ماهه سالم دارد. قاعده گیش مرتب بوده اکنون بعلت شیردادن قاعده نمیشود.



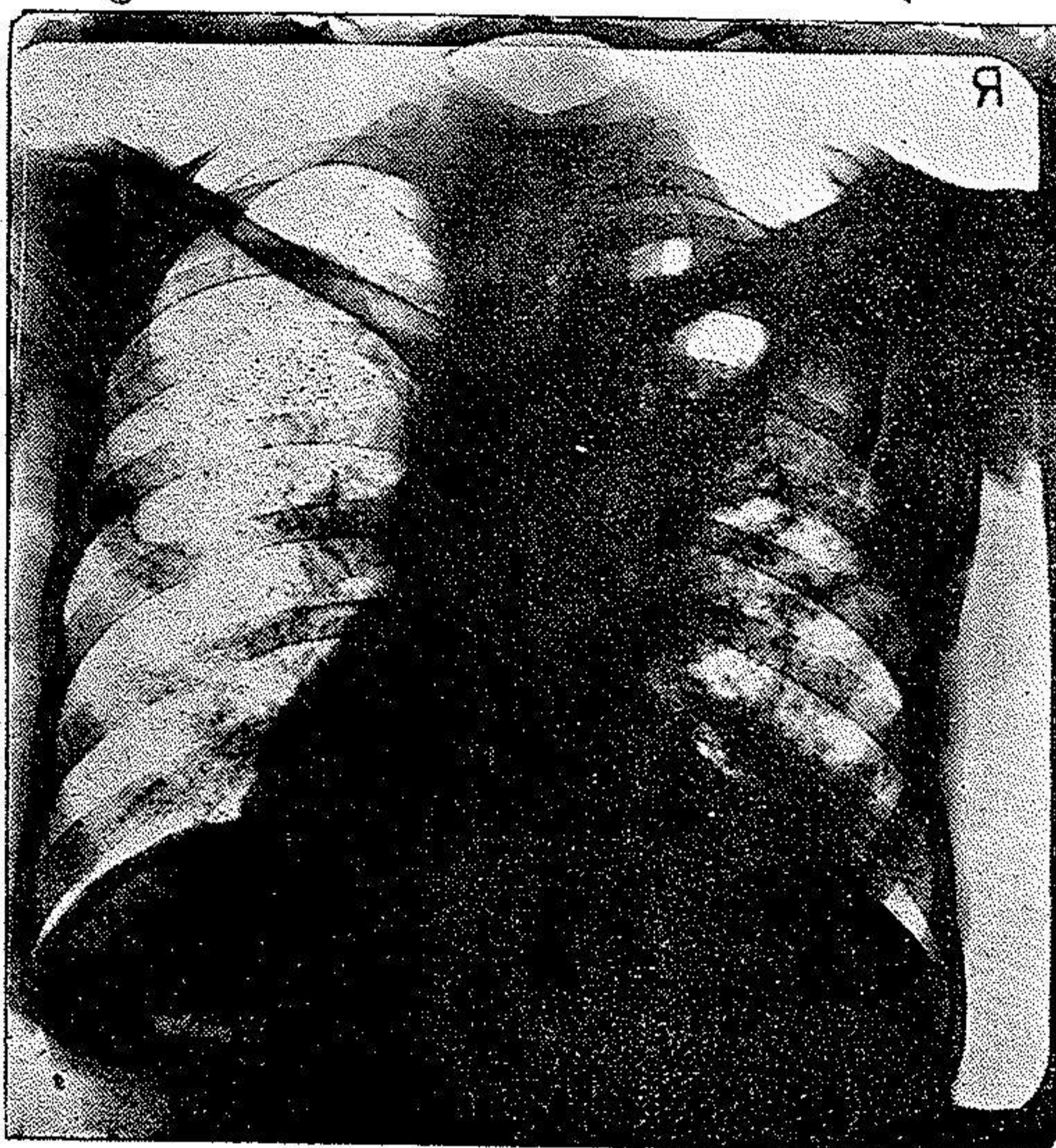ش ۷ - ن - ص - عکس قبل از درمان

امتحان فیزیکی - در مناظره بیماری است کم خون تب دارد. از بزرگی شکم شاکی است.

دستگاه گوارش - بیماری است بی اشتها. دچار یبوست مزاج و قولنج های مکرر روده.

امتحان فیزیکی شکم - یک اسیت فراوان آزاد را نشان میدهد. طحال و کبد

بزرگ نیست. در بزل کاوشی اسیت سرو فیبرینو ریوالتا مثبت است.
 دستگاه تنفس - از تنگی نفس شاکی است در قاعده ریه راست ریزش مایع
 موجود است که بزل کاوشی مایع سرو فیبرینو را نشان داد که در آن ریوالتا
 مثبت است.



ش ۸ - ن - ص - عکس بعد از درمان

دسته ۱۵ گردش خون - صداها در ع کانون طبیعی فشار خون $\frac{۱۱}{۸}$ ، نبض در درجه

حرارت $۳۷/۵$ صد در دقیقه است.

دستگاه ادراری - مقدار ادرار کم. رنگ و منظره آن عادی است. در

امتحان کامل ادرار طبیعی است.

آزمایشها - ریوالتای مثبت برای مایع جنب و اسیت موجود. واسرمن

منفی - تجزیه ادرار طبیعی است خلط بدون BK اوره . og3 .
 درمان - وزن بیمار ۹ کیلو است بیمار را تحت درمان بانیداتون ۵ میلی
 گرم بر حسب کیلو گرم وزن قرار دادیم .

تذیقه : ۴۸ ساعت پس از تجویز نیداتون تب بیمار قطع گردید .
 اشتهای بیمار زیادتر و حالت عمومی رو به اصلاح گذارد .
 مایع جنب بکلی جذب گردید .

مایع صفاق جذب شده و شکم مختصر نفاخ است .
 جمعا ۲۰۰ قرص نیداتون تجویز کردیم .

بیمار ششم - ح . ه . کارگری است ۲۳ ساله که بعلت تب و سستی و ضعف
 عمومی مزاج مراجعه کرده . مدت ۴ ماه است که دچار باین کسالت گردیده تابلوی
 کلینیک کسالت فعلی در ۴ ماه قبل با یک تب و ضعف عمومی مزاج و بی اشتھائی
 آغاز شده از همان روزهای اول عرق میکرده و روز بروز لاغرتر میشده است .
 سابقه شخصی : دو سال قبل دچار بهیرقان شده کسالت دیگری را بخاطر ندارد .
 امتحانات : در مناظره بیماری است کم خون رنگ پریده . دارای تب ۳۹ که
 از ضعف عمومی مزاج شاکی است .

دستگاه گوارش : زبان بدون بار اجابت مزاج عادی طحال و کبد بزرگ نیست .
 شکم : نفاخ و در لمس عمقی مقاومتی باندازه کف دست در زیر ناف موجود
 که بنظر میآید مربوط به صفاق باشد .

هیپو گاستر و پهلوها دردق مات است اما بزل کاوشی مایعی را نشان نداد .
 دستگاه تنفس ، بیمار مختصر سرفه میکند که همراه خلط سفید رنگ میباشد .
 قاعده ریه چپ دردق مات بود و بزل کاوشی مایع فوق العاده مختصری را نشان داد .
 دستگاه گردش خون : صداها در ۴ کانون طبیعی در حرارت ۳۹ قرعات نبض

۱۳۰ در دقیقه است فشار خون $\frac{11}{7}$

غدد لنفاوی : آدنوپاتی مشخصی موجود نیست . تنهایک گانگلیون کوچک در زیر بغل چپ و یکی دو گانگلیون دیگر در کشاله ران تاحدی متورم اند . دستگاه ادراری و عصبی سالم است .

انترادر مور آکسیون مانتو بطور ضعیف مثبت است .

پرتوشناسی : در قاعده ریه چپ تیرگی تقریباً یکنواختی مشهود است که حد فوقانی آن قوسی شکل میباشد که در بالای آن تیرگی با حدود غیر مشخصی مشهود است . در سایر قسمت های ریه تغییری مشاهده نمیشود .

تغییرات فوق الذکر بطن قوی نشانه پلورزی قاعده چپ میباشد (دکتر مسیح) .

آزمایشها : گویچه قرمز ۳/۴۴۰/۰۰۰ . گویچه سفید ۵۲۰۰ با ۶۲ درصد چند هسته و ۳۸ درصد یک هسته سدیما-انتاسیون ۵۰ میلی متر در ساعت . رآکسیون ونبرگ منفی است .

اوره خون ۳۲ og و ادرار طبیعی است . اخلاط بدون BK است . وزن بیمار ۳۹ کیلو است :

تشخیص : پریتونیت اولسرو کازئوز (۱)

درمان : این بیمار را تحت درمان توأم نیداتون و استرپتومیسین قرار دادیم . تابحال ۱۵۶ قرص نیداتون و ۲۰ گرم استرپتومیسین تجویز کرده ایم .

نتیجه : روز ششم مداوا تب بیمار قطع گردید . اشتها زیادتر حال عمومی رو باصلاح رفت . و کم خونی مرمت گردید .

وزن بیمار در حدود ۳/۵ کیلو اضافه گردید .

مقاومتی که در جدار شکم در محازات ناف حس میشد بکلی از بین رفته و

شکم بدون نفخ است .

بیمار هفتم ع - م بیماری است ۳۸ ساله دچار به آدنوپاتی ناحیه گردن و

پاروتیدیت دو طرفه . مدت ۳۰ سال است که دچار باین کسالت شده .

تابلوی بالینی کسالت فعلی ، در ۳۰ سال قبل با ظهور آدنوپاتی در ناحیه گردن آغاز میشود . مدت‌ها منحصرأ این آدنوپاتی در ناحیه گردن بوده و بعداً غدد زیربغل ، کشاله‌ران بزرگ گردیده است . این گانگلیونها گاهی فیستولیزه میشوند . در تمام این مدت بیمار تب نداشته است .

سابقه شخصی : سه‌اولاد سالم دارد ابتلاء به بیماریهای مقاربتی را منکر است . امتحان فیزیک : در مناظره برآمدگی‌های متعددی در ناحیه گردن موجود است .

برآمدگیهای مزبور در لمس از غدد لنفاوی سفت و سخت بدون چسبندگی و بدون درد بوجود آمده است چهار گانگلیون متورم در زیر گردن در سمت راست و سه گانگلیون در سمت چپ موجود است . غده لنفاوی بزرگ متورمی در زیربغل راست و همچنین يك گانگلیون بزرگ و سفت و سخت در ناحیه کشاله‌ران راست موجود است . این آدنوپاتی باتب و طحال بزرگ همراه نیست . سایر دستگاه‌های بدن سالم است .

در سال ۱۳۲۳ یعنی درست در ۸ سال قبل از گانگلیون ناحیه گردن بیوپسی بعمل آمده بشرح زیر :

امتحان بافت شناسی تصویر آدنیت باسیلی کاملاً فولیکولی نشان میدهد . تشخیص : سل (دکتر ارمن)

در شش سال قبل دچار به زخم‌هایی در ناحیه حلق گردیده است . این زخم‌های بیضی شکل با کنار واضح در ناحیه لوزه‌ها و شراع الحنك و سطح خلفی حلق موجود بود مدت شش ماه طول کشید که با تقویت عمومی و مالیدن نیترات‌دارژان بطور موضعی رو باصلاح رفت .

در سال قبل در فصل زمستان بطور ناگهان دچار درد شدیدی در قفسه صدری راست گردید .

امتحان فیزیکی ریه، علائم تراکم را نشان میداد. این عارضه بدون تب و همراه سرفه‌های خشک بود.

پرتونگاری: در رادیوسکوپی و رادیوگرافی که از ریتین آقای ع. م بعمل آمده است نیمه تحتانی ریه راست تیره و این تیرگی در اطراف ناف ریه و در طرف داخل شدیدتر است. رادیوگرافی مجدد بفاصله یکماه توصیه میشود.

آزمایشها: در خلط بندرت استرپتوکوک و پنوموکوک دیده میشود با سیل دو کوخ موجود نیست (دکتر آژیر).

واسرمن: منفی است:

سدیمانتاسیون: ساعت اول ۵ میلی متر ساعت دوم ۸۶ میلی متر. سرعت رسوب

گلبولی ۴۸/۵ mm/Hg (دکتر شقایق) ۳۰/۱۲/۵.

در خون ۴/۴۹۰/۰۰۰ گویچه قرمز با ۹۶۰۰ گویچه سفید که فرمول آن ۷۲

چند هسته و ۲۸ یک هسته نشان میدهد.

درمان: درمان این بیمار قبل از پیدایش استرپتومیسین شامل تقویت عمومی و

تجویز ویتامین D_۲ بود.

پس از کشف استرپتومیسین این بیمار را تحت درمان استرپتومیسین قرار دادیم روزانه

یک گرم از این دارو را تزریق کردیم. جمعاً بیمار ۱۸۰ گرم استرپتومیسین تزریق کرد.

و در این اوان تعداد ۲۰۰ قرص پاس متعاقب استرپتومیسین استعمال نمود.

نتیجه: گانگلیون زیر بغل کوچک گردید و غدد لنفاوی ناحیه گردن بطور

نسبی کوچک شدند. اما در این اثناء دچار به پاروتیدیت دو طرفه گردید این پاروتیدیت

کیستیک بود و پس از چندی فیستولیزه گردید و مقداری چرک خاکستری مایل بزرده

خارج شد.

در این زمان سئوالی مطرح شد که آیا پاروتیدیت حاصله بعلت تجویز

پاس بوده است؟ آزمایشهایی که از خون و ترشح چرکی بیمار بعمل آوردیم بشرح

زیر است:

گویچه قرمز ۴/۵۶۰/۱۰۰۰. گویچه سفید ۱۰/۶۰۰. چند هسته‌ها ۷۲ و یک هسته‌ها ۲۸ درصد بود.

سرعت رسوب گلبولی ۱۰ میلی متر در ساعت (دکتر آژیر) ۳۱/۲/۲۰

ادنوگرام: در ادنوگرام سلولهای دژنره دارد، با رنگ آمیزی زیل باسیل دو کوخ دیده نشد (دکتر پویا)

پاروتیدیت چرکی دو طرفه با آدنوپاتی های موجوده در ناحیه گردن منظره مخصوصی به قیافه بیمار داده بود.

اجباراً او را تحت درمان هیدرازید ایزونیکوتینیک (نیداتون) قرار دادیم. وزن بیمار در حدود ۴ کیلو گرم، ابتداء روزی ۴ قرص ۵ میلی گرمی و سپس روزانه پنج قرص برایش تجویز کردیم تا بحال ۳۰۰ قرص ۵ میلی گرمی نیداتون خورده است.

نتیجه: پاروتیدیت چرکی دو طرفه محو گردید آدنوپاتی های موجود در ناحیه گردن و زیر بغل و کشاله ران بکلی آب شد.



ع-م قبل از درمان



ع-م بعد از درمان