

# نامه مآلانه و انشکده پزشکی

## هیئت تحریریه :

دکتر ناصر انصاری	دکتر یحیی عدل	دکتر حسین گل کلاب
دکتر محمد بهشتی	دکتر صادق عزیزی	دکتر محمد علی ملکی
دکتر محمود سیاسی	دکتر محمد قریب	دکتر حسن میر دامادی
دکتر جهان‌شاه صالح	دکتر نصره الله کاسمی	دکتر هاشم هنجین

رئیس هیئت تحریریه - دکتر جهان‌شاه صالح  
مدیر داخلی - دکتر محمد بهشتی

شماره اول

مهر ماه ۱۳۳۹

سال هشتم

## درمان با گاز مو تار

نگارش

دکتر فضل الله معتضدی  
دانشیار و رئیس بخش بیماریهای درونی

دکتر صادق پیروز عزیزی  
استاد کرسی بالینی بیماریهای درونی

و  
دکتر حسن شفیعیان  
دستیار کرسی بالینی بیماریهای درونی

و  
دکتر عبدالصمد رفعت  
دستیار کرسی بالینی بیماریهای درونی

در این اواخر راجع به درمان بیماری هوچکین ( لنفو گرانولوماتوز بدخیم ) ،  
لوسمی ها و غیره مطالعات نوینی بامشتقات گاز مو تار بعمل آمده و از آنجائیکه باین وسیله  
موفقیت‌هایی بدست آمده ما نیز در این باره مطالعاتی نموده و مقاله زیر نتیجه مطالعات  
ما در این خصوص میباشد. ضمناً قبل از ورود بمطالب بی‌مناسبت نمیدانم که مختصری  
راجع باین دارو صحبت شود .

ساختمان شیمیائی : این دارو را که در مکتب انگلوسا کسون بنام نیروژن موستارد (۱)

مینامند. یکی از مشتقات گازموتار است که در آن بجای اتم گوگرد رادیکال آمینی قرار داده شده و در درمان شناسی معمولاً متیل بیس بتا کلراتیل امین بکار برده میشود که فرمول منبسطه آن عبارتست از:



**فارماکودینامی:** مشتقات گازموتار خصوصاً سلولهای که با روش میتوزی

زیاد میشوند حمله مینمایند و این امر در وهله اول در نسج هماتوپوئیک و در وهله دوم در روی سلولهای اپی تلیال مخاط معده و رودهها مشهود است. در مغز استخوانها نیز این دارو باعث باد کردن و حجیم شدن سلولها گشته و خواص رنگ پذیری آنها را تغییر داده و مانع از میتوز میشود. نسج لنفاوی نیز در تمام بدن دچار تحلیل گشته و در اپی تلیوم رودهها واکنشهای نکروبیوتیک پیدا میشود و اگر بجهت مقادیر زیادی از این ماده را تزریق کنیم ملاحظه خواهیم کرد که خونریزی روده پیدا خواهد شد و این امر بعلت کننده شدن<sup>(۱)</sup> اپی تلیوم رودهها میباشد. اما باید گفت که تا کنون هنوز بطور قطع اثر این دارو در بدن معلوم نیست فقط باید دانست که در آزمایشگاه مقادیر بسیار کم این دارو کافی است که عدّه از واکنشهای آنزیماتیک را متوقف نماید و بنابراین میتوان قبول کرد که این ماده مستقیماً روی عناصری که برای ساختن هسته سلولها بکار میرود اثر مینماید و بهمین طریق هم با گازموتار توانسته اند مانند اشعه مجهول ناهنجاریهای ارثی در روی کرموزومهای حیوانات مختلف خصوصاً مگس دروزفیل انجام دهند (تجربیات گیلان و فیلیپس<sup>(۲)</sup>)

هوک<sup>(۳)</sup> و همکارانش اثر رسمی گازموتار را روی سگ مورد مطالعه قرار داده و مقادیر زیادی (یک میلی گرم برای هر کیلو وزن حیوان) داخل ورید تزریق نمودند چند ساعت پس از تزریق حیوان شروع با استفراغ نموده و بعد از آن دچار اسهال خونی گشته و بالاخره در اثر توقف جریان خون و تنفس حیوان پس از ۳-۴ روز در حال اغماء افتاد و فوت نمود.

موارد استعمال : این دارو را در موارد مختلفی بکار برده اند که مهمترین آنها

عبارتست از :

۱- هوجکین : نتایجی که در درمان بیماران مبتلا به هوجکین با این دارو پیدا

میشود شبیه به نتایجی است که در اثر رادیوتراپی عاید بیماران میشود . بنتها اثر

درمان در این طریق سریع تر است و حال آنکه در رادیوتراپی اثرات حاصل دیرتر

بدست آمده و در عوض طولانی تر خواهد بود . ضمناً باید دانست که از ۳ هفته تا دو سال بعد

ممکن است بیماری عود کند.

۲- لنفوسار کوم : در دسته دوم امراض حساس باین دارو باید نام لنفوسار کوم

و پس از آن لوسمی های مزمن ( در نوع حاد اثری ندارد ) و میکوزیس فونگوئید ،

اریترمی ها ، ملانوسار کوم ، سرطان جنب و متاستاز سرطان زهدان را اسم برد که نتیجه

کم و بیش مطلوبی را بدست می آورند . ضمناً باید دانست که در لوسمی ها خصوصاً

بیماران حساس به R.X میشوند ( شرح حال بیمار شماره ۳ )

مقادیر و طرز استعمال : اندازه معمولی این دارو یک دهم میلی گرم برای هر

کیلو گرم وزن بدن است و این مقدار بر حسب شدت و ضعف اثر دارو و فاصله یک تا دو روز

و ۶-۸ تزریق انجام میشود . بهتر است که اول حساسیت مریض را نسبت به دارو حساب

کنیم . و برای این منظور و الانسکی<sup>(۱)</sup> آزمون زیر را پیشنهاد میکنند . بدین معنی

که یک قطره از محلول ۰.۱٪ ، ۰.۱٪ و یا ۰.۰۱٪ از این ماده را روی پوست

بازوی بیمار که قبلاً آنرا از چربی پاک نموده باشند قرار میدهند و پس از ۲۴-۴۸

ساعت واکنش پوست را بصورت لکه قرمزی در مقابل دارو مشاهده میکنیم . اگر

لکه قرمز در محلی بود که از محلول ۰.۱٪ قرار داده بودیم واکنش بطور ضعیف مثبت

بوده و باید برای هر کیلو گرم از وزن بیمار ۰.۱ میلی گرم دارو بکار برد و اگر لکه

قرمز در محلی بود که از محلول ۰.۰۱٪ قرار داده بودیم واکنش مثبت بوده و باید

برای هر کیلو گرم وزن مریض ۰.۰۵ میلی گرم از دارو را استعمال نمود و اگر لکه

قرمز در محلی بود که از محلول ۰.۰۱٪ قرار داده بودیم واکنش خیلی مثبت بوده

و باید برای هر کیلو گرم وزن مریض ۰/۰۲۵ میلی‌گرم از دارو را منظور کرد و بالاخره اگر بجای قرمزی پوست‌والی پیدا شده بود واکنش بسیار شدید بوده و مقدار داروی مورد استعمال باید کمتر از مقدار مذکور در بالا باشد.

**عوارض:** گاهی اوقات بعد از چند تزریق و حتی در همان تزریق اول در وریدهای چین آرنج (که معمولاً محل تزریق است) ترمبوز دردناکی که گاه تا زیر بغل هم ادامه پیدا میکند دیده خواهد شد و برای جلوگیری از همین عارضه است که به تزریق محلول سرم فیزیولوژیک بعد از تزریق دارو مبادرت میورزند. ضمناً حالت تهوع و استفراغ و اسهال را نیز نباید فراموش کرد همچنین باید دانست که این نوع از داروها روی سلولهای طبیعی خون نیز اثراتی داشته و ممکن است لوکوپنی، انمی، ترمبوپنی و گاه خونریزی نزد بیمار تولید کنند و از همین لحاظ است که باید مرتباً بعد از هر تزریق به کنترل فرمول و شمارش خون مبادرت نمود.

مقادیر معمولی دارو در اول وهله ممکن است لوکوسیتوز توأم با لنفوپنی تولید کند و یک هفته بعد نیز گاهی گرانولوپنی دیده میشود که ممکن است ماهها طول بکشد اگر لوکوپنی واضحی نزد بیماران دیده شد بهتر است که به تجویز پنی سیلین مبادرت نمود زیرا این بیماران خیلی مستعد پذیرش عفونت‌های ثانوی میباشند. ضمناً باید دانست که تابلوی سریری این بیماران ولو عده گلبولنهای سفید آنها از هزار هم تنزل نماید مشابه تابلوی آگرانولوسیتوز نخواهد بود.

**حاضر کردن بیمار:** حاضر کردن بیمار یکی از موازین بسیار مهم درمان بیماری میباشد بدین معنی که اولایک ساعت قبل از هر تزریق بهتر است داروی منومی مثل لومینال تجویز نمود و ثانیاً تزریق را با آهستگی در داخل ورید بمقادیری که در بالا گفتیم انجام داده و بعد برای جلوگیری از ترمبوزی که گاه در اثر تزریق پیدا میشود ۲۰ سانتی متر مکعب از سرم فیزیولوژیک با آهستگی داخل ورید تزریق میکنیم و این تزریق باید در همان محل و بدون خارج کردن سوزن از رگ بیمار انجام شود. ضمناً بعد از هر تزریق لازم است که فرمول و شمارش گلبولی و همچنین تعیین مقدار هموگلوبین بعمل آید.

دارو هائیکه بکار برده شده : ما در مورد بیماران خود که شرح حالشان در زیر نوشته شده است ۳۰ میلیگرم از نیترورژن موستارد که بتوسط جناب آقای دکتر جهانشاه صالح به بخش فرستاده و بقیه را از دیکلورن<sup>(۱)</sup> کارخانه سیبا که بتوسط کارخانه برای امتحان هدیه شده بود استفاده نموده ایم .

طرز عمل نیز مطابق موازین گفته شده در بالا و مواردی که آنرا استعمال کرده ایم دو مورد هوچکین و دو مورد لوسمی و دو مورد لنفوسار کوم و یک مورد متاستاز سرطان پستان بوده است .

### اینک شرح حال بیمارانی که با این دارو مداوا شده اند

مشاهده ۱ - ع - م زارعی است ۴۰ ساله اهل رامسر که بعلت تورم غدد تحت فکی راست و زیر بغل در تاریخ ۲۴/۱۲/۲۸ به بخش پزشکی بیمارستان پهلووی مراجعه و بستری میشود .

مدت سه ماه است که دچار این عارضه شده ظاهراً در سه ماه قبل بدون مقدمه غدد ناحیه راست گردن متورم میشود .

این تورم بدون درد و بدون پیری آدنیت و تب و خارش و اختلال عمومی مزاج بوده است . تورمی که ابتدا منحصراً در ناحیه راست گردن بود بزیر بغل و سپس بناحیه چپ گردن انتشار مییابد .

در مناظره - بیماری است با حالت عمومی خوب که برآمدگی در قسمت راست گردن در محاذات غدد تحت فکی وی نمایان است .

در لمس - این برآمدگی از غددی با قوام متوسط بدون چسبندگی بدون درد تشکیل یافته که بطور غیر قرینه قسمت راست گردن زیر بغل و قفارا اشغال کرده است . در ناحیه چپ گردن نیز یکی دو غده ریز دیده میشود .

این آدنوپاتی در ناحیه کشاله ران و آرنج موجود نیست . لمس عمقی شکم غددی آشکار نمیسازد .

در این سیر تکاملی سه ماهه بیمار ما احساس خارش و تب نکرده است و مشی بیماری

مراحل آرامش و اشتداد را نشان نمیدهد .

**درامتهجان عمومی -** طحالش با اندازه يك بند انگشت بزرگ كبش لمس نشد، این آدنوپاتی منحصرأ شامل غدد سطحی است، غدد عمقی ظاهراً بی آزارند خاصه که در رادیوسکوپي قلب و ریتین مدیاستن آزاد و در ناحیه اندام تحتانی علائم فشار بروریدهای ایلیاك در کار نیست .

دردستگاه تنفس و گردش خون عارضه نیست فشارخون  $\frac{120}{70}$  قراءات نبض طبیعی است، ضمناً دستگاه گوارش و عصبی سالم بنظر میرسد .

**خلاصه -** بیماری است با يك آدنوپاتی در ناحیه راست گردن در محاذات غدد تحت فکی که بطور غیرقرینه بدون تب و خارش از سه ماه قبل در قسمت راست گردن ظاهر قفا و زیر بغل و چند غده كوچك در سمت چپ گردن را اشغال کرده است .

**فرمول خون -** دارای ۹۶۰۰ گویچه سفید با ۶۶ سگمانته، ۱۶ لنفوسیت، ۴ يك هسته بزرگ و ۱۴ ائوزینوفیل است .

گویچه قرمز ۳۲۴۰۰۰۰ و اسرمن منفی اوره خون ۰۴۴ / گرم

**بیوپسی -** در تاریخ ۲۲/۱۲/۲۸ امتحان آناتوموپاتولوژی بتوسط آقای دکتر رحمتیان بعمل آمد، در نتیجه بیمار مبتلا به هوچکین بود .

امتحان هیستولوژیک تکه غددي تصور مرض هوچکین در ابتدا و یا قبل از تکامل (۱) را نشان میدهد .

در این میان در تاریخ ۱۶/۱/۲۹ در غدد راست گردن آدنوفلگمون ظاهر چون بیمار از درد و تورم فوق العاده و تب شاکي بود . لذا اقدام به تزریق پنی سیلین شد این تزریقات مؤثر نیفتاد ناچار کانون چرکی را شکافته و باین ترتیب مقداری چرک خارج و بفاصله سه روز تب قطع و حال عمومی رو به بهبود گذاشت .

در این چرک مقداری چند هسته خراب شده و مقداری استافیلوکوک و استرپتوکوک دیده شد .

در تاریخ ۲۹/۱/۳۱ تصمیم بدرمان بانیتروژن موستارد (دیکلرن) اتخاذ و چون وزن بیمار ۵/۷ کیلو بود مقدار ۲/۵ میلی گرم دیکلورن توأم با ۵/۰۲ c.c آب مقطر و بلافاصله ۲۰ c.c سرم فیزیولوژیک در نهایت آهستگی داخل رگ تزریق گردید .  
دومین تزریق را به مقدار ۵ میلی گرم بفاصله دو روز در تاریخ ۲۹/۲/۲۲ انجام دادیم .

سومین تزریق را در تاریخ ۲۹/۲/۴ و چهارمین تزریق را بهمین مقدار در تاریخ ۲۹/۲/۸ انجام داده و در معاینه مجددی که بعمل آمد دردها اندکی تخفیف یافته حال عمومی مریض روبه بهبودی است . غدد طرف چپ گردن کوچک تر و پری آدنیت طرف راست از بین رفته است .

در تاریخ ۲۹/۲/۱۲ شش میلی گرم و در تاریخ ۲۹/۲/۱۵ هفت میلی گرم سپس تزریقات را بفاصله ۲ روز با مقدار ۸ میلی گرم تا ۸ تزریق ادامه داده و جمعاً تا تاریخ ۲۹/۲/۲۴ . چهار و شش و نیم میلی گرم تزریق شد در این تزریقات اخیر بفاصله دو ساعت از تزریق بیمار ما احساس استفراغ میکرد که با دادن ۱ قرص ۵ سانتیگرمی لومینال قطع شد .

نتیجه: تزریق دیکلرن یک دوره ۸ تزریق از تاریخ ۲۹/۱/۳۱ تا ۲۹/۲/۲۴ بعمل آمد و جمعاً ۴۶ میلی گرم دیکلرن تزریق شد .

غدد لنفاوی قسمت راست گردن به نحو محسوس کوچک و تنها چند غده ریز کوچک سمت بدون درد و بدون پری آدنیت جانشین غدد سابق گشته .

غدد چپ گردن وزیر بغل بکلی آب شده حالت عمومی مریض بسیار خوبست . تعداد گویچه های سفید از ۹۶۰۰ به ۵۲۰۰ تقلیل یافته و فرمول اخیر

بشرح زیر است :

سگمانته ۶۴ ائوزینوفیل ۱۶ یک هسته بزرگ ۶ لنفوسیت ۱۴ .

در تاریخ ۲۹/۳/۲ بیوپسی مجدد بعمل آمد تا تغییرات آسیب شناسی و هیستولوژی

لوژیک که در اثر گاز موتار پیدا شده مطالعه شود .

اینک جواب امتحان آقای دکتر رحمتیان : امتحان هیستولوژی یک تکه غددی

ساختمان نکرولی را نشان داده و محتوی نسجی قابل شناختن نیست .  
از تاریخ ۲۵ ر ۲۹ تا ۲۵ ر ۳۹ در عرض یکماه کوچک شدن غدد ادامه  
یافت در این تاریخ يك گانگلیون کوچک در کنار قدامی عضله استرنو کلید و ماستو  
ئیدین راست جدیداً بزرگ و اندکی دردناک شده است برای پیش گیری از عود بیماری  
در تاریخ ۲۹ ر ۳۹ تزریقات مجدد دیکلرن آغاز شد .

در این زمان ۵ غده لنفاوی کوچک که يك تا دو سانتیمتر قطر دارند در قسمت  
راست گردن دیده میشوند چسبندگی بسیار مختصری در کار است .

اولین تزریق بمقدار سه میلی گرم و تزریقات بعد بمقدار ۵ میلی گرم بفواصل  
۴ روزه بعمل آمد و در این بار جمعاً ۲۸ میلی گرم تزریق شد .

آخرین تزریق را در تاریخ ۲۰ ر ۴۹ انجام و چون تعداد گویچه های سفید  
به ۱۸۰۰۰ تقلیل یافته بودند لذا تزریقات قطع شد .

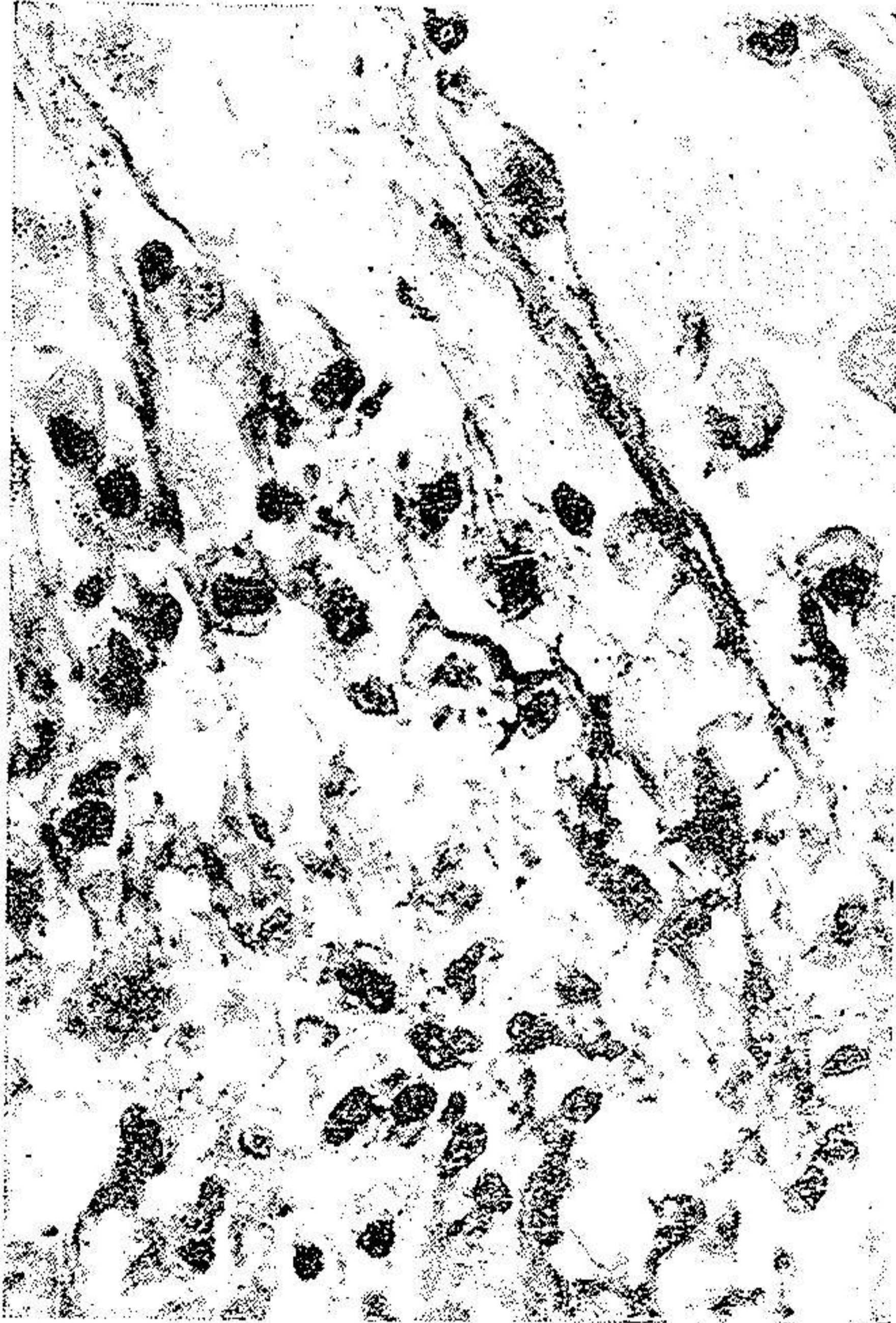
نتیجه : گانگلیون ها به نحو محسوس کوچک شده بطوریکه میتوان گفت  
اثری از غدد سابق نیست : بیمار ما در تاریخ ۴ ر ۵۹ پس از ۱۲۶ روز اقامت در  
بیمارستان با بهبودی کامل به موطن اصلی خود راجع گرد . این بیمار مجدداً  
در تاریخ ۲۰ / ۶ / ۲۹ بعثت بازگشت آدنویاتی در سمت راست گردن مراجعه و تحت درمان  
رادیو تراپی قرار گرفت .

**مشاهده ۴ :** الب. ع بیماری است ۱۴ ساله شهریاری که بعثت تورم غدد ناحیه  
چپ گردن در تاریخ ۲۷ ر ۳۹ به بخش پزشکی بیمارستان پهلووی مراجعه و بستری  
میشود . مدت ۴ سال است که دچار این عارضه شده .

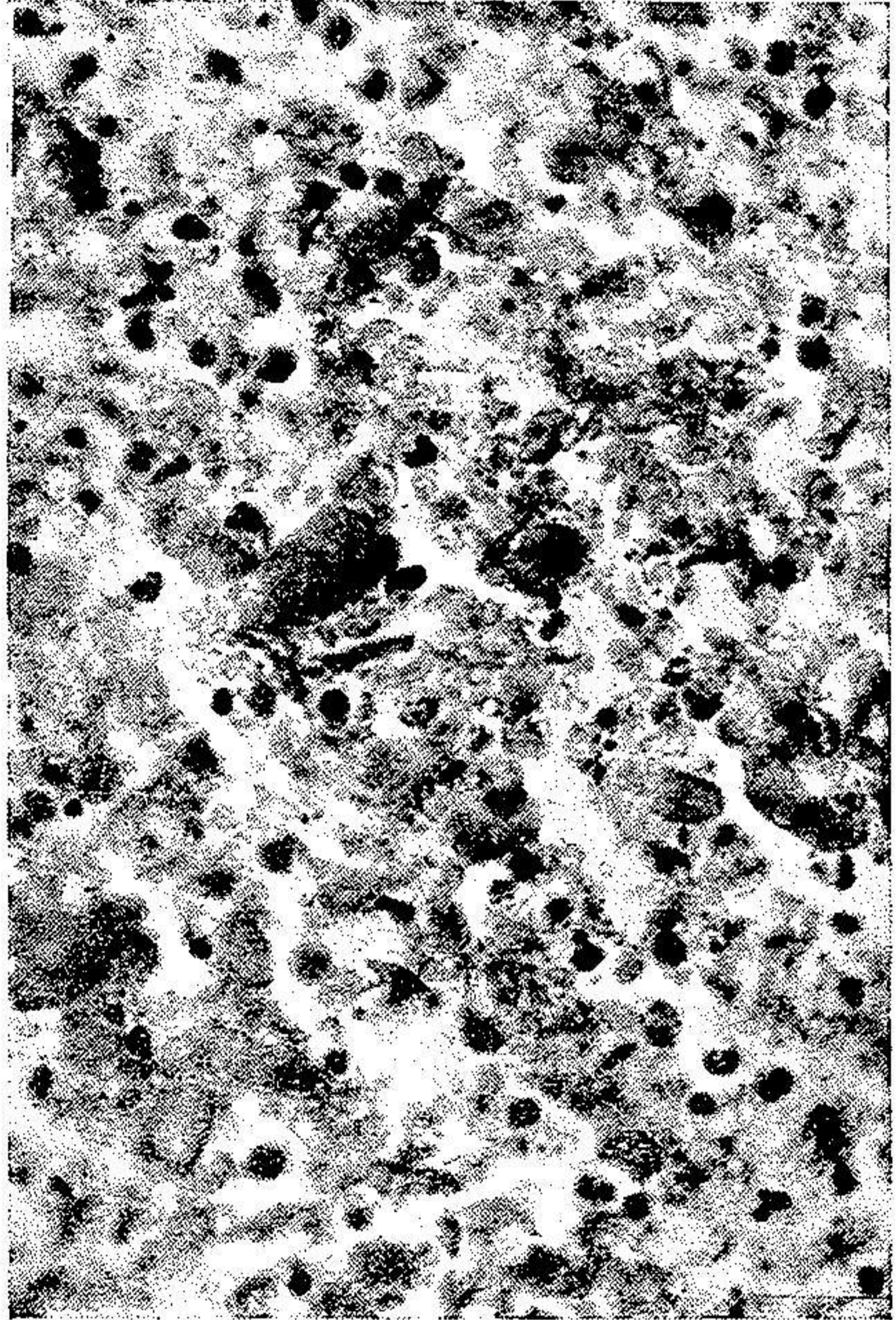
در چهار سال قبل صبحگاهان پس از بیدار شدن از خواب تبی توام با درد طرف چپ  
گردن تظاهر میکند . در این زمان غده باندازه يك نخود در محل درد ظهور میکند و در  
عرض یکماه بزرگ شده باندازه يك گردو میشود . سه ماه پس از درمانهای مقدماتی به  
بخش کودکان بیمارستان رازی مراجعه و دو سال بعد به بخش پرتوشناسی بیمارستان  
سینا برای رادیو تراپی معرفی میشود . در این زمان غده باندازه تخم مرغ بزرگ و  
گانگلیون دیگری در زیر بغل چپ باندازه يك فندق پیدا میشود .

در عرض دو ماه در بیمارستان سینا ۱۵ جلسه رادیو تراپی میشود . غده ها تا

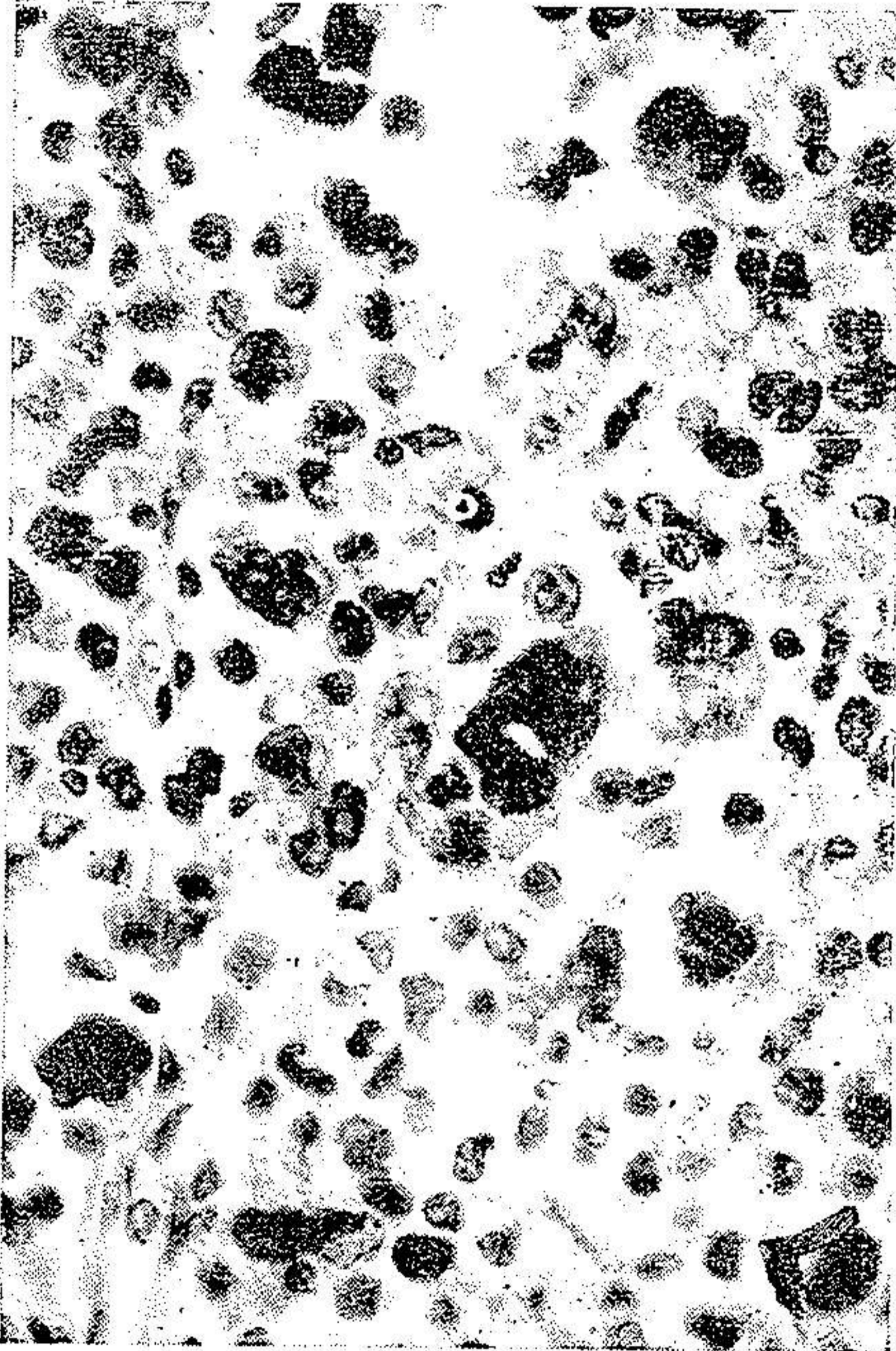





شکل ۱ بیماری هوچکین پس از معالجه با گاز مونتار  
 در کنار گانگلیون هنوز کم و بیش سلولهای نیمزنده که در حال مرگ هستند دیده میشود.  
 (بخش آسیب شناسی)




شکل ۲ - بیماری هوچکین پس از معالجه با گاز مو تار  
شرح : هسته سلول‌ها در حال بیکنوز جسد سلول‌های اشتر نبرگ مرده و بصورت سایه‌های  
وسیع در وسط میدان زیر بین دیده می‌شوند . (بخش آسیب‌شناسی)



شکل ۳ - بیماری هوچکین قبل از معالجه با گاز موتار  
توضیح: مای واضح یک بیماری هوچکین با سلولهای اشتر و نبرک (بخش آسیب شناسی)



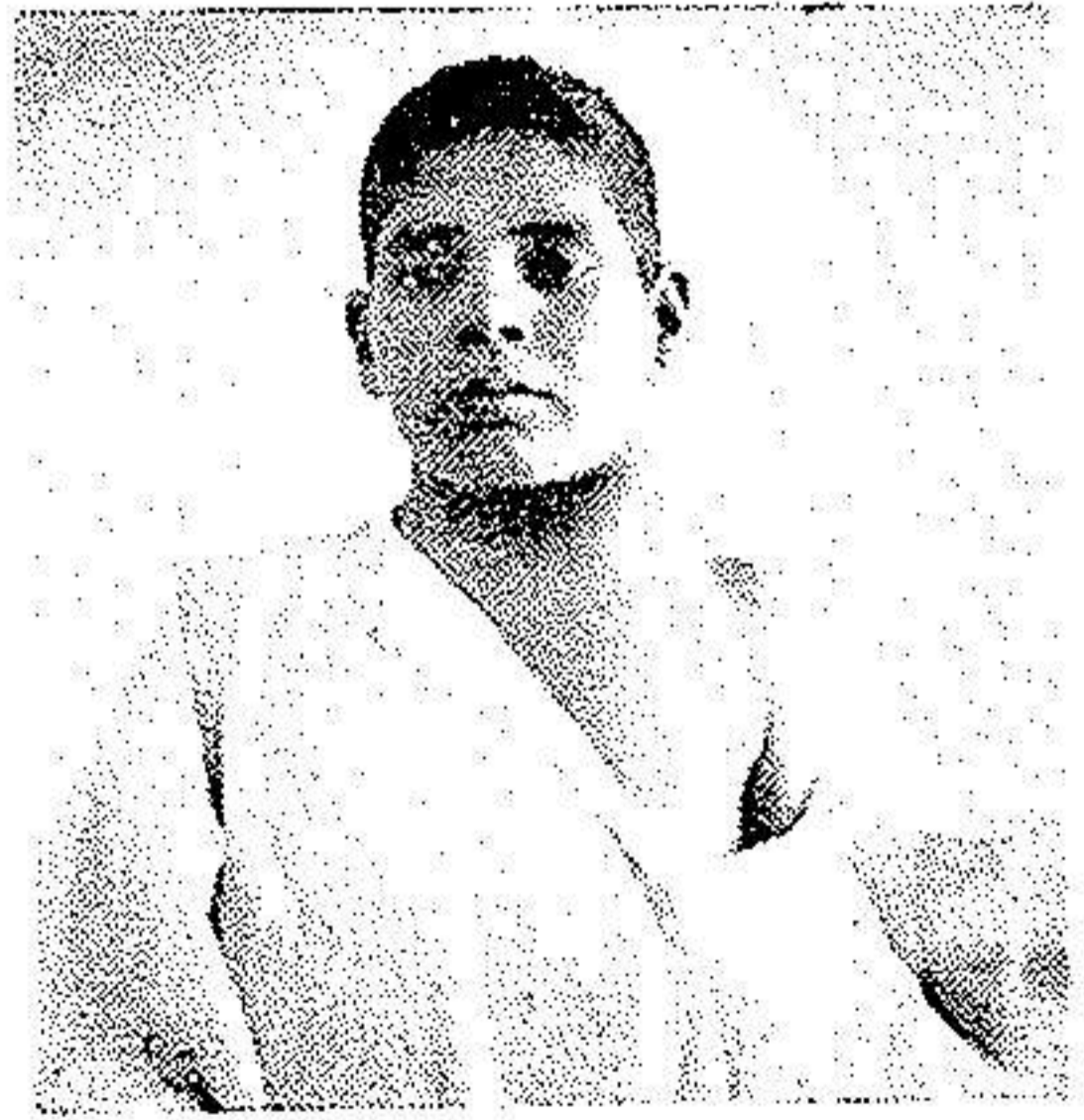ع - م بعد از درمان



ع - م قبل از درمان



الف - ع بعد از درمان



الف - ع قبل از درمان

حدی کوچک و سپس با بهبودی نسبی عازم شهر یارمیشود. این بهبودی موقت بوده تا اینکه بفاصله یکماه مجدداً گانگلیون‌ها بزرگ میشوند. ده ماه بعد برای معالجه از نو عازم تهران میشود.

این بار در بخش کودکان بیمارستان پهلوی بستری و تحت درمان با دیکلرن قرار میگردد.

تعداد ۶ تزریق دیکلرن بمقدار ۵ تا ۲ میلی گرم برای هر دفعه انجام میشود ظاهراً در اثر این درمان غده زیربغل بکلی آب و گانگلیون ناحیه چپ گردن از یک تخم مرغ به یک گردو تقلیل مییابد. بیمار مرخص شده و عازم موطن خود شهر یارمیشود.

بفاصله ۲۰ روز مجدداً غدد لنفاوی شروع به بزرگ شدن کرده تا اینکه در تاریخ ۲۷ ر ۳ ر ۲۹ به بخش پزشکی بیمارستان پهلوی مراجعه و بستری میشود.

در مناظره: بیماری است تب دار که درجه حرارت وی بین ۳۸٫۶ تا ۳۹٫۳ نوسان میکند در سمت چپ گردن وی یک توده غددی در ناحیه تحت فکی موجود در این توده یک گانگلیون بزرگ بطول ۶ سانتیمتر و عرض ۴ سانتیمتر از زیر لب بول گوش در طرف چپ شروع و تا ۳ سانتیمتر زیر قوس دندانی ادامه دارد. حد خلفی این غده بزرگ زائده ماستوئید و حد قدامی آن چانه است. در دو قطب فوقانی و تحتانی این گانگلیون دو غده ریز متحرک دیده میشود. در طرف راست گردن یک غده لوبیائی و در زیر استخوان ترقوه یک گانگلیون باندازه نخود دیده میشود. از نظر عمومی طحال و کبد بزرگ نیست و سایر دستگاهها سالم بنظر میرسند.

فرمول خون: گویچه سفید ۲۰۰/۱۱ که شامل ۷۶ سلول گماتته ۴ ائوزینوفیل

۲ یک هسته بزرگ و ۱۸ لنفوسیت است.

بافت برداری غدد بیماری هوچکین را تأیید کرد. وزن بیمار ۳۲ کیلو است.

خلاصه بیماری است بایک آدنوپاتی در سمت چپ گردن که از ۴ سال قبل توام با درد و

تب آغاز و در طی این مدت مراحل آرامش و اشتداد موجود بوده است و بطور غیر قرینه

به قسمت راست گردن وزیر بغل چپ سرایت کرده در این سیر تکامل خارش در کار نبوده است.

در تاریخ ۲۹/۳/۲۹ اولین تزریق دیکلرن بمقدار ۱/۵ میلی گرم بعمل آمد. دومین تزریق را در تاریخ ۲۹/۳/۳۱ بمقدار ۳ میلی گرم سپس تزریقات را ۳-۴-۵ روز ادامه داده تا اینکه در هفتمین تزریق که در تاریخ ۲۹/۴/۱۹ بعمل آمد جمعاً ۱۹/۵ میلی گرم تزریق شد.

نتیجه: از نظر بالینی غدد زیر بغل چپ و سمت راست گردن بکلی محو گردید گانگلیون بزرگ سمت چپ نیز باندازه يك گردوی کوچک تقلیل یافته است. گویچه های سفید از ۱۱۲۰۰ بد ۵۲۰۰ نزول یافته و در فرمول اخیر ۶۴ سلول گمانته ۶ ائوزینوفیل ۱۶ يك هسته بزرگ و ۱۴ لنفوسیت موجود است. بیمار را تا تاریخ ۲۹/۵/۱۵ تحت مشاهده قرار دادیم. در این تاریخ گانگلیون اندکی بزرگ شد امتحان اسیب شناسی و هیستولوژی که بتوسط آقای دکتر مصباح در این تاریخ بعمل آمد در قسمت اعظم از مقطع نسج تصلبی موجود و در سایر قسمت ها سلول های اشتنبرک دیده میشود.

تشخیص: لنفو گرانولوماتوز بدخیم در حال التیام:

در تاریخ ۲۹/۵/۱۹ برای رادیوتراپی بیمار را به بخش پرتو شناسی معرفی و در طی يك جلسه رادیو تراپی غده طرف چپ باندازه يك فندق کوچک شد حالت عمومی بهتر و تب مختصری که در مرحله اشتداد جدید از ۶ روز قبل ظاهر شده بود قطع گردید.

این نتیجه درخشان رادیو تراپی را در مرحله اخیر باید مرهون تزریقات دیکلرن دانست.

مشاهده ۳ ج- و- زنی است ۲۲ ساله اهل تبریز که بعالت تومور موجود در طرف چپ شام در تاریخ ۲۹/۱/۲۲ به بخش پزشکی بیمارستان پهلووی مراجعه و بستری میشود.

مدت سه سال است که دچار این عارضه شده. آغاز بیماری با اختلال عمومی

مزاج لاغری خستگی احساس سنگینی در سمت چپ شکم همراه بوده است. قاعدگی وی در ۱۶ سالگی شروع و در همین سال ازدواج کرده دو اولاد سالم داشته سابقه سقط ندارد.

در مناظره: بیماری است کم خون رنگ پریده که از تنگی نفس و طپش قلب و احساس سنگینی شکم در حین راه رفتن شاکی است، شکمش خاصه در سمت چپ برآمده است

در لمس عمقی شکم: تو موری که بنظر طحال میآید موجود و بزرگی طحال قابل توجه است تقریباً تمامی قسمت چپ شکم و ناحیه پهلوها را اشغال و قطب تحتانی آن تالگن خاصره ادامه دارد. کنار قدامی طحال مژرس و از خط وسط تجاوز کرده. طحالی است سفت، سخت و تصلبی. کبد قابل لمس است این بیمار کم خون علاوه بر رنج تو موری مفرط شاکی است. این لاغری از روز آغاز بیماری ظاهر و روبه تزیاید بوده است.

در دستگاه گردش خون و تنفس عارضه نیست، دستگاه عصبی و گوارش سالم بنظر میرسند.

**خلاصه** - بیماری است با طحال بزرگ (از سه سال قبل) توأم با لاغری و کم خونی و این وضعیت روز بروز رو با شدت داده رفته است. فرمول خون که در واقع کلید تشخیص است بسیار جالب توجه است.

تعداد گویچه های سفید  $452/000$  و فرمول آن شامل  $40$  میلوبلاست نه میلوسیت ائوزینوفیل،  $6$  لنفوسیت،  $40$  پلی-نوکلئار نوتروفیل، به علاوه آنیزوسیتوز پوئی کیلوسیتوز پلی کروماتوفیلی موجود است و اسر من خون منفی است. وزن بیمار  $40$  کیلو است.

باین ترتیب تشخیص لوسمی میلوئید مطرح و درمان با نیتروژن موتار را شروع کردیم.

اولین تزریق را در تاریخ  $29/2/4$  به مقدار  $2/5$  میلی گرم داخل رگ توأم با  $20$  C.C سرم فیزیولوژیک بلافاصله انجام دادیم سپس سه تزریق بعدی را بفواصل

سه روز بمقدار ۴ میلی گرم و تزریق پنجم تا هفتم را بفواصل ۴ روزه بمقدار ۵ میلی گرم و جمعاً در طی ۷ تزریق ۲۹/۵ میلی گرم تزریق کردیم.

باید اذعان کرد که برخلاف انتظار نتیجه معکوس داده و تعداد گویچه‌های

سفید روبه تزايد رفت ابتدا از ۴۵۲۰۰۰ به ۶۶۵۰۰۰ و بالاخره ۷۵۲۰۰۰ رسید و در مرتبه اخیر ۲۹/۲/۱۰ فرمول بشرح زیر بود،

پلی نو کلسر نوتروفیل ۲؛ پلی نو کلسر ائوزینوفیل ۲ مونوسیت صفر لنفوسیت

۱ میلوسیت ائوزینوفیل ۲ میلوسیت نوتروفیل ۱۲ میلوبلاست ۲۰ پرومیلوسیت

۱۲ متمیلوسیت ۱۱

گویچه‌های قرمز ۱۲۴۰۰۰۰ بود.

چون از تزریق دیکلرن (نیترورژن موتار) نتیجه حاصل نشد اجباراً ب فکر

استفاده از خاصیت رادیو سانسابل دیکلرن افتاده و بیمار را در اختیار رادیولوژیست گذاردیم.

بیماری که با نهایت شك و تردید نسبت بعاقبتش مینگریستیم تحت درمان با

اشعه X قرار گرفت و در طی ۸ جلسه رادیوتراپی، حال عمومی مریض رو باصلاح رفت

قطب تحتانی طحالش استخوان لگن را ترك کرد و بوضع معجز آسائی شروع به كوچك

شدن نمود، بطوری که این طحال عظیم بحدی كوچك شد که بزحمت قابل لمس بود

فرمول خون مؤید این بهبود بود.

گویچه سفید بیمار ما از ۷۶۲ هزار به ۱۰۸۰۰۰ در میلی متر مکعب تقلیل

یافت. ضمناً گویچه سرخ در این زمان ۲/۸۴۰/۰۰۰ بود. بیمار ما با بهبود

کامل در تاریخ ۱۹/۴/۲۹ بخش پزشکی بیمارستان پهلوی را ترك گفت.

مجدداً در تاریخ ۳۱/۵/۲۹ برای خونریزی رحمی مراجعه کرد فرمول خون

در این زمان گویچه سفید را ۲۶۰۰ نشان داد که فرمولش بشرح زیر بود. سگمانته

۴۵ باتونه ۶ ائوزینوفیل ایک هسته بزرگ ۱۰ لنفوسیت ۳۸ گویچه سرخ ۵۴۰۰۰۰

و ضمناً آنیزوسیتوز پوئی کیلوسیتوز موجود بود.

خونریزی رحم مربوط به سقط جنین بود و طفل دوماه بیمار بتوسط آقای دکتر



بیژن کورتاژ شد و برای جبران خون از دست رفته به بیمار ۸۰۰ سانتیمتر مکعب دردو دفعه خون دادیم. بیمار ما با حالت عمومی خوب و رضایت بخش فعلاً در بخش پزشکی بیمارستان پهلوی بستری است.

**مشاهده ۴** الف - ب - مردی است ۶۵ ساله تهرانی که بعلت وجود غده‌های متعدد در شکم در تاریخ ۲۹/۳/۲۵ به بخش پزشکی بیمارستان پهلوی مراجعه و بستری میشود.

مدت سه ماه است که دچار این عارضه شده در سه ماه قبل ابتدا توموری با اندازه گردو در زیر ناف ظاهر این تومور تدریجاً بزرگ و به قسمت های مجاور پیشرفت میکند. علاوه بر تومور لاغری و سنگینی معده ترش کردن غذا و یبوست مزاج او را رنج میدهد.

**درمناظره ۵** - بیماری است کم خون و لاغر شکم برآمده و بزرگی آن جالب توجه است.

**در لمس عمقی شکم** - در زیر ناف توموری موجود است که تمام قسمت تحتانی شکم و پهلوها را اشغال کرده این تومور درشت قوامش سفت چند قطعه بوده بیوست چسبندگی نداشته و بیحرکت است.

این تومور از غدد مربوط بهم که شاید متعلق به صفاق باشد بوجود آمده است. این تومور در دق مات است. طحال با اندازه يك بند انگشت از ریشه دنده ها تجاوز کرده غدد ناحیه کشاله ران زیر بغل قفا و آرنج بزرگ نیست. مדיاستن آزاد است.

فرمول خون که در واقع تنها وسیله تشخیص در این لوسمی عجیب بود در تاریخ ۲۹/۴/۲۴ بعمل آمد: تعداد گویچه های سفید ۱۴۲۸۰۰ که در فرمول آن پلی نوکثر نوتروفیل ۱/۶ و میلو بلاست ۰/۴ و میلو سیت نوتروفیل ۱/۱ و لنفوسیت ۸/۹۵ و لنفوبلاست ۱/۲ و مونوسیت ۲/۰ بود.

گویچه سرخ ۳۸۵۰۰۰۰ و اسرمن خون منفی است. رادیوگرافی سیگمویید و قولون ها عدم ارتباط تومور را باروده با اثبات رسانید با تشخیص لوسمی لنفوئید بیمار

تحت درمان با دیکلرن قرار گرفت. طبق معمول جمعاً ۸ تزریق دیکلرن بمقدار ۳۷/۵ میلی گرم برای بیمار انجام دادیم.

نتیجه - غدد شکمی به نحو محسوس کوچک شد. از نظر عمومی لاغری تا حدی مرتفع اشتها زیادتر بیماری که در اثر ضعف مفرط قادر بحرکت نبوده بخوبی کارهای خود را انجام میدهد. وزن او از ۵۰ کیلو به ۵۵ کیلو ترقی یافت:

گویچه سفید از ۱۴۲۸۰۰ به ۸۱۲۰۰ و بالاخره در آخرین تزریق به ۳۰۰/۶۵ تقلیل یافته و فرمول اخیر بشرح زیر است:

سگمانته ۷ مونوسیت ۰/۵ لنفوسیت ۹۲ و لنفوبلاست ۰/۵

بیمار ما با بهبودی نسبی در تاریخ ۲۹/۵/۳۱ بخش پزشکی بیمارستان پهلووی را ترک تا پس از یکماه استراحت مجدداً برای دوره تزریق ثانی آماده گردد.

مشاهده ۵ - ع - ب بیماری است ۶۲ ساله تبریزی که بعالت تورم غدد لنفاوی و تنگی نفس در تاریخ ۲۹/۲/۱۹ به بخش پزشکی بیمارستان پهلووی مراجعه و بستری میشود.

مدت ۹ ماه است که دچار این عارضه شده ظاهراً در ۹ ماه قبل ابتدا غدد لنفاوی کشاله ران راست بزرگ و سپس به کشاله ران چپ و ناحیه تحت فکی راست و چپ و بالاخره زیر بغل سرایت میکند.

در این سیر تکاملی ۹ ماهه بیمار ما از تنگی نفس شبانه و تب مختصر شاکی بوده ولی خارش نداشته است.

در منظره بیماری است کم خون. دچار تنگی نفس و صدای دورگه در این اولین برخورد علاوه بر لاغری برآمدگی طرفین گلو جلب توجه میکند.

در امتحان غدد لنفاوی تحت فکی راست و چپ زیر بغل و کشاله ران بزرگ غددی بقطرهای ۲-۴ سانتیمتر بدون درد و بیوست تا حدی چسبندگی دارند. طحال باندازه ۴ بند انگشت بزرگ و سفت است.

در لمس عمقی شکم توموری در محاذات معده موجود که رادیوگرافی معده عدم ارتباط آنرا با معده باثبات رسانید.

در رادیوگرافی قلب و ریتمین آدنوپاتی مدیاستن مشهود است .  
 بیوپسی که در تاریخ ۲۹/۲/۸۸ و امتحان آسیب‌شناسی که بتوسط آقای دکتر  
 عبد‌الله حبیبی بعمل آمد . بیماری هوچکین را تأیید کرد و اسرمن خون منفی است .  
 فرمول خون ۲۰۰۰ / گویچه سفید با ۶۷ سگمانته و ۱۲ يك هسته بزرگ و  
 ۲۱ لنفوسیت را نشان میدهد .

بیمار تحت درمان با دیکارن قرار گرفت . تزریق اولیه را در تاریخ ۲۹/۲/۲۰ با  
 ۲/۵ میلی گرم آغاز کردیم . سپس تزریقات را طبق معمول با فواصل معین تا ۸ تزریق  
 ادامه داده و جمعاً ۳۷/۵ میلی‌گرم تزریق شد .

نتیجه - حال عمومی مریض رو باصلاح رفت غدد لنفاوی کشاله‌ران و زیر بغل بنحو  
 محسوس کوچک شد ، تنگی نفس تا حدی تخفیف یافت این بهبودی بالینی مقارن با بهبود  
 آزمایشگاهی بود . بطوریکه گویچه سفید از ۸۲۰۰ به ۴۲۰۰ و بالاخره در آخرین  
 تزریق به ۳۶۰۰ تقلیل یافت .

باید اذعان کرد که این بهبود بالینی و آزمایشگاهی موقت بوده و پس از چند  
 روزی حال عمومی بیمار رو به وخامت رفت تنگی نفس و گرفتگی صدا رو به اشتداد  
 گذارد . غدد لنفاوی از نو شروع به بزرگ شدن کرد . تومور موجود در ناحیه معده  
 بزرگتر شد رادیوگرافی مجدد مدیاستن بزرگ شدن کانگلیون های ناف ریه را  
 باثبات رسانید .

بدی حال عمومی مریض از یک طرف عدم تأثیر دارو از طرف دیگر بر تأثر ما  
 افزود . ناچار در تاریخ ۲۹/۴/۵ اقدام به بیوپسی مجدد شد . آسیب شناس ( آقای  
 دکتر رحمتیان ) تشخیص رتیکولوسار کوم را مطرح و با چنین پاسخی هر نوع شك و  
 تردیدی مرتفع و با نهایت تأسف بیمار ما بفاصله ۵ روز در يك تابلوی فشار مدیاستن و  
 اختلال عمومی مزاج زندگی را بدرود گفت .