

نامه ماژانه دانشکده پزشکی

هیئت تحریریه :

دکتر ناصر انصاری دکتر یحیی عدل دکتر حسین گل گلاب
دکتر محمد بهشتی دکتر صادق عزیزی دکتر محمد علی ملکی
دکتر محمود سیاسی دکتر محمد فریب دکتر حسن میر دامادی
دکتر جهان‌شاه صالح دکتر نصره‌الله کاسمی دکتر هاشم هنجن
رئیس هیئت تحریریه - دکتر جهان‌شاه صالح
مدیر داخلی - دکتر محمد بهشتی

شماره دهم

تیر ماه ۱۳۴۹

سال هفتم

بیماری بریل سیمرس

Maladie de Brill-Symers

یا

Lymphoblastome giganto-folliculaire de Brill-Symers

نگارش

دکتر حسین رحمتیان و دکتر حیدر علی افروخته
استاد دانشکده پزشکی دانشیار دانشکده پزشکی

مقدمه

مقاله‌ای که در زیر از لحاظ خوانندگان ارجمند میگذرد مربوط به بیماری جالب توجهی است که بنام بیماری بریل سیمرس خوانده می‌شود. معمولاً موضع آن گانگلیونها و طحال و گاهی آپاندیس میباشد ولی در محل رکتوم پیدایش این عارضه کاملاً اتفاقی و استثنائی است. بیمار مورد گفتگوهیم چون تومری پلی بوز (۱) در ناحیه مقعد داشت و پس از آزمایش آسیب شناسی معلوم شد که مبتلا به بریل سیمرس میباشد لذا شرح حال و شرح نکات بالینی

و درمانی و آسیب شناسی وی برای درج در مجله دانشکده پزشکی ارسال گردید .
در سال گذشته در مجله پرس مدیکال بقلم دوپرا مقاله شیوائی در همین زمینه
تنظیم و منتشر گردیده که حاوی نکات بدیع میباشد - بهمین دلیل برش ریز بینی خودمان را
چون از نظر موقعیت و محل عارضه استثنائی و از هر حیث جالب بود برای نویسنده مقاله مزبور که
شخص ذیفن و صاحب نظر میباشد فرستادیم تا عطف توجه نمایند .
در پایان مقال رو نوشت قسمتی از پاسخ معظم له را که متضمن نتیجه آزمایش آسیب
شناسی و طرز درمان است از نظر خوانندگان ارجمند خواهیم گذرانند .

بیماری بریل سیمرس

در ۱۹۲۵ برای نخستین بار بریل (۱) و بوهر (۲) و روزنتال (۳) نظر کارشناسان
وپزشکان بالینی را بنوع مخصوصی از بیماریهای کانگلیونی که بنام لنفوم ویالنفوم
ژیگانتوفولیکولر (۴) نامیده بود جلب نموده و دو مورد از آن را معرفی کردند .
سپس سیمرس سه بیمار مبتلا را ارائه داده و از ۱۹۲۸-۱۹۴۷ در کلیه نشریات
علمی جهان بیش از صد مورد از این بیماری را نمیتوان یافت .
بدیهی است این بیماری در کشورهای مختلفه باسامی گوناگون نامیده میشود
وهریک از علماء و کارشناسان بر حسب مشهودات خویش و استنباط شخصی نام خاصی
برای آن قائل شده اند ولی معنای همگی آنها دارای یک مفهوم واحد و از نظر مشی
بالینی و ساختمان آسیب شناسی و طرز درمان مشابه میباشد - اسامی که برای این
بیماری انتخاب شده عبارتند از :

- 1- Hyperplasie generalisé à follicules géantes des ganglions
et de la rate (Brill)
- 2- Lymphadénopathie giganto-folliculaire (Symers)
- 3- Lymphoblastome Macro-folliculaire
- 4- Lymphome folliculaire

بالاخره از نظر ایجاز و اختصار در تلفظ قرار شد که آنرا مختصراً بنام بیماری

بریل سیمرس بنامند .

بیماری بریل سیمرس چیست؟ مختصراً این بیماری عبارتست از تورم يك یا چند یا شماره زیادی از گانگلیونهای بدن بایابدون عظمطحال - گاهی باتغییرات پوستی واختلالات هاضمه نیز همراه میباشد - از نظر آسیب شناسی مراکز زایگر فولیکول های لنفاوی بطرز شگفت آوری هیپرپلازی پیدا نموده وای از حدود خود تجاوز نمی نمایند .

این بیماری از لحاظ علائم ظاهری با بیماری هوچکین و لنفوسار کم و اوسمی میلوئید قابل اشتباه است . خوشبختانه در مقابل Rx کاملاً حساس بوده و در صورتی که بهنگام معالجه نشود ممکن است بطرف یکی از سه بیماری نامبرده سیر نماید (هوچکین - لنفوسار کم - لوسمی) .

از روی آماری که ذیلاً از نظر خوانندگان محترم میگنجد میتوان به شیوع و فراوانی این بیماری پی برد .

در سال ۱۹۴۲ مالری در نزد ۶۱۸ بیمار مبتلا به لنفاد نوپاتی ارقام زیر را یافته است :

۱۲۷ مورد

» ۸۵

» ۱۳۵

» ۲۳۹

» ۴۲

رتیکولوسار کم

لنفوبلاستوسار کم

لنفوسیتوسار کم

هوچکین

بریل سیمرس

همانطور که ملاحظه میشود بریل سیمرس شش مرتبه نایاب تر از هوچکین می باشد .

سنین بیماری - از ۸۰-۲ سالگی دیده می شود - اما در سنین متوسط عمر فراوان تر است - در نزد مردها بیشتر از زنان وجود دارد - هیچ نوع علت مستعد کننده وجود ندارد .

از نظر بالینی دو نوع متمایز دیده می شود ۱- شکل منفرد ۲- شکل عمومی و منتشر .

۱- در شکل منفرد فقط یکی از کانگیونهای گردن بصورت لنفادنوم ظاهر شده و ممکن است ابعاد آن به ۵-۴ سانتیمتر برسد. قوام آن سفت و ارتجاعی- دارای سطح صاف و هموار بدون درد- پس از رادیو تراپی غالباً محوشده و بکلی بهبودی می یابد- استثناء ممکن است گاهی این لنفادنوم منفرد مقدمه برای تعمیم بیماری در سایر دژپیه های بدن و طحال باشد.

شکل عمومی منتشر- در این فرم دژپیه های گردن- کشاله ران- زیر بغل در هر دو طرف مبتلا شده- و شکل دانه های تسبیح ناحیه مبتلارا آزرده میسازد- در بعضی موارد را کیسیون طحال غیر محسوس و در برخی حالات برخلاف اسپلنومگالی حتی تا نزدیک ناف میرسد- بدیهی است در این صورت بیماری با هوچکین مشتبه میشود معهداً بعضی نشانیهای بالینی باعث تشخیص تفریقی این دو بیماری از یکدیگر هستند از قبیل فقدان نوسانات تب- فقدان تغییرات خونی و مغز استخوان و مخصوصاً نبودن ائوزینوفیلی.

سیمرس بعضی اشکال اختصاصی دیگر را نیز متذکر شده است از قبیل:

۱- شکل منحصراً اسپلینک (که با علائم ملنا و استفراغ خون آغاز میگردد)

۲- شکل آپاندیسی

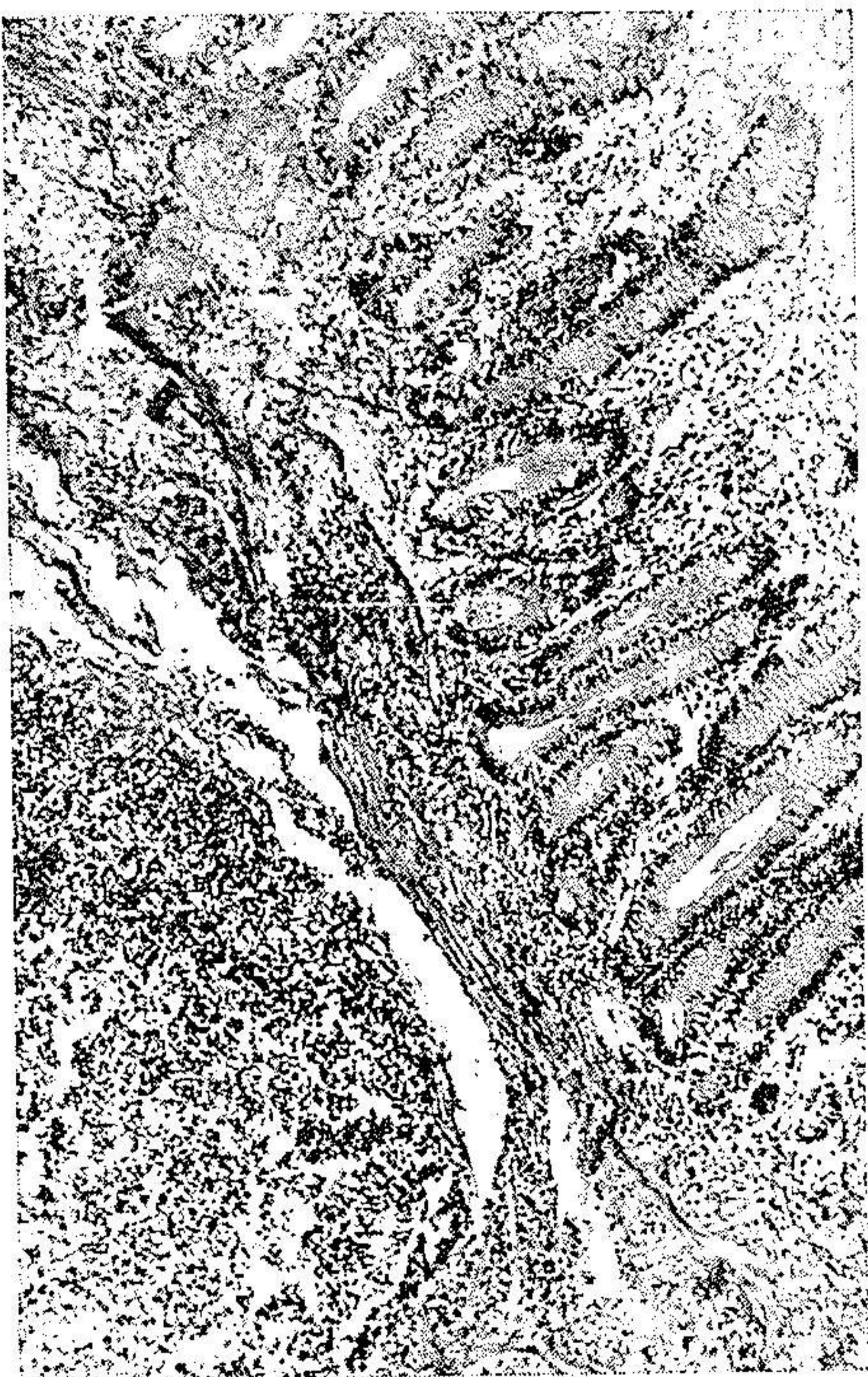۳- شکل جلدی

۴- اشکال رکتال که خیلی نایاب است و اتفاقاً بیمار مورد بحث ما هم از همین


گروه است

آسیب شناسی- کانگیونها بصورت اجسام مدور- تخم مرغی- سفت در میآیند و علت آن هیپرپلازی مراکز زایگراست- گاهی ازدیاد و توسعه این مراکز زایگر بقدری آشکار و واضح است که حتی بصورت کانونهای سفید رنگ صدفی بقطر ۵-۴ میلیمتر با چشم مرئی میباشند- اگر بافت مقعد باشد ساختمان غدد لیبرکون بصورت حفرات طولی و عرضی در کنار برش دیده میشود (شکل یک)

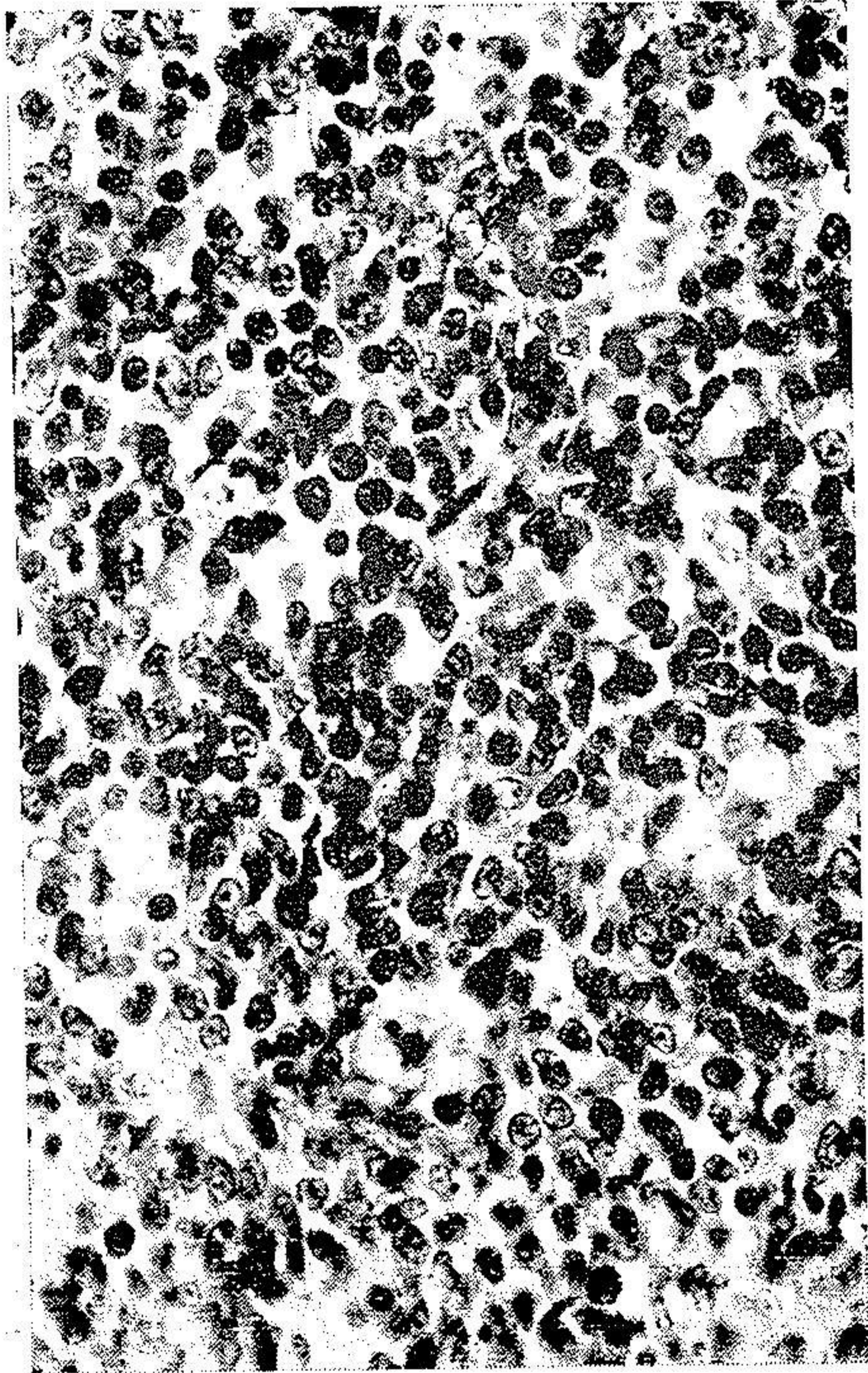
در حال عادی در کانگیونها فولیکولهای لنفاوی منحصراً در قسمت محیطی دژپیه قرار دارند در صورتی که در بیماری نامبرده حتی قسمت مغزی دژپیه از فولیکولهای



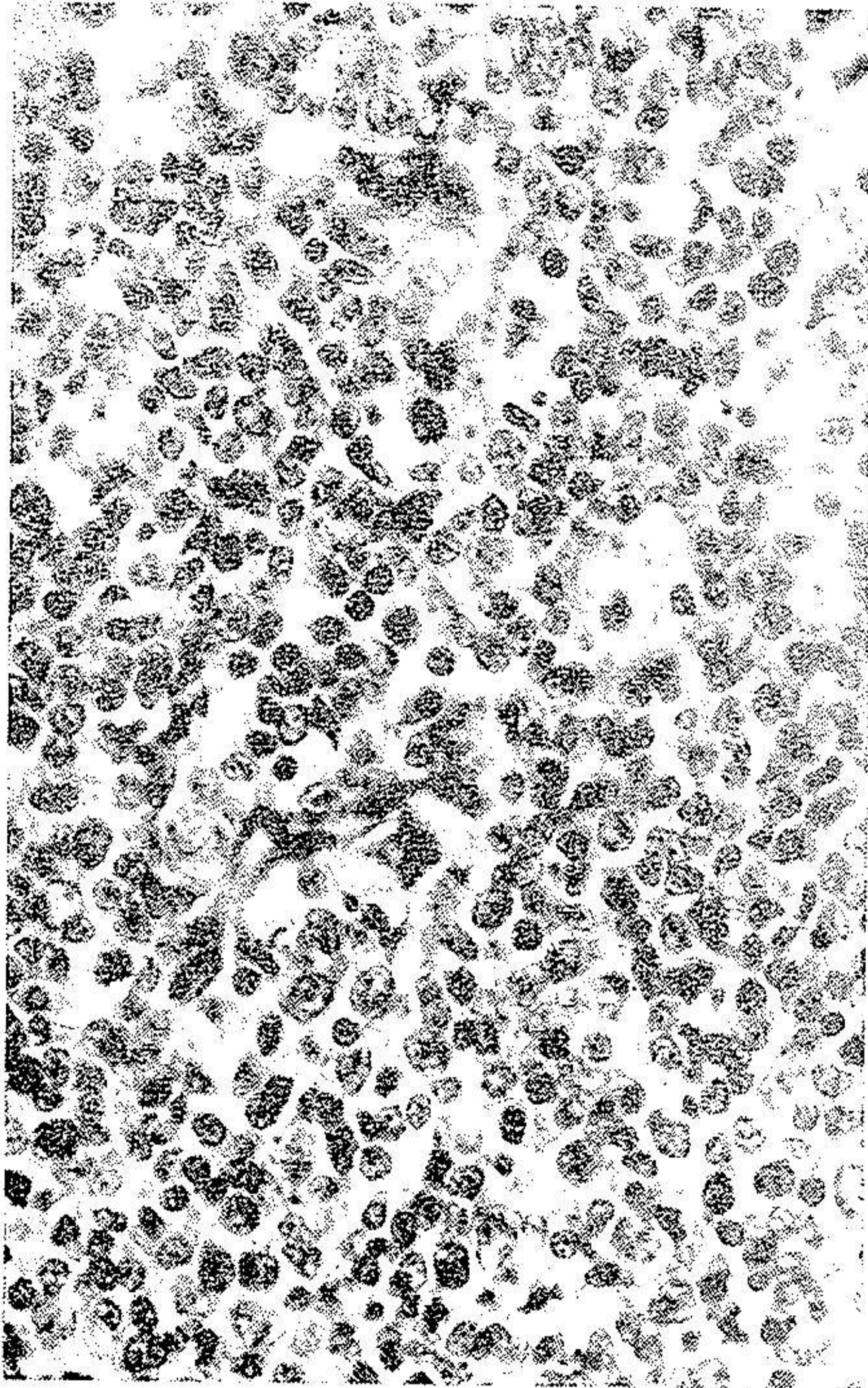
شکل ۱ - مخاط رکتوم حاوی غده لیبر کون دیده میشود که در قسمت زیر خود ساختمانیهای
 متفاوتی را جای داده است



شکل ۲ - یک مرکز زایگر و یک آنتو فولیکول



شکل ۳- مرکز زائیکر هیپر بلازیک دارای سلولهای لنفو بلاست جوان و سلولهای سایه دار



شکل ۴- مرکز زایبکر هیپر پلازیك دارای سلولهای لنفوی بلاست جوان و سلولهای سایه دار

در فشار با اسپکولوم خون تراوش مینمود - وضعیت قرار گرفتن - تعداد و بزرگی آنها و بخصوص پایه پهنشان مارا مزنون به بیماری دیگری غیر از پولیپ نمود لذا در تاریخ ۲۳/۲/۲۹ بیمار تحت عمل قرار گرفت و تومرا را برداشته و برای آسیب شناسی بدان شکده ارسال نموده و تشخیص آسیب شناسی منطبق با بریل سیمرس گردید .

بیمار در تاریخ ۶/۱/۲۹ با بهبودی از بیمارستان مرخص گردید و در تاریخ ۲۷/۱/۲۹ مجدداً معاینه شد و کاملاً طبیعی بود - چون بیم آن میرفت که در محل و یا در نقاط دور دست مجدداً آدنویاتی ظاهر شود لذا مؤکداً دستور رادیو تراپی داده شد .

پیشرفت - در صورتی که بهنگام معالجه نمایند بیمار پس از ۸-۶ سال در میگذرد معمولاً گانگیونها در مقابل R.X بسیار حساس بوده و آب می شوند - اگر احياناً در مقابل R.X مقاومت نمایند باید اندیشید که بیماری تحول سرطانی پیدا نموده - در این هنگام اگر آزمایش بافتی بعمل آوریم خواهیم دید که قسمت محیطی درپیه از هم گسیخته شده و این خود دلیل بروخامت است - تبدیل بیماری به هوچکین و یا لوسمی امکان پذیر بوده ولی کمتر اتفاق میافتد - بدینجهت است که معمولاً در بیماری بریل سیمرس حتی مواردی که ضایعه منحصربیک گانگیون باشد مؤکداً توصیه مینمایند که نه تنها ناحیه آدنویاتی را با R.X معالجه نمایند بلکه گانگیونهای شکم را که هنوز محسوس نیستند از نظر پیش گیری و احتیاط تحت درمان قرار دهند .

تشخیص - تشخیص این بیماری فقط از طریق آسیب شناسی است - دربرشهای ریزبینی ابدأ مشخصات بیماری هوچکین که عبارتند از وجود چند هسته - اتوزینوفیلی ساولهای استر نبرک - ساولهای مختلف اللون دیده نمی شوند - مخصوصاً پیدایش رشته های رتیکولاین بصورت دستجات مواج جلب نظر میکند

طرز درمان - معالجه با اشعه مجهول را روزانه از ۳۰۰-۱۵۰ شروع نموده و برای گانگیونها مجموعاً ۱۰۰۰-۲۹۰۰ استعمال مینمایند - اگر تحول سرطانی پدیدار شود تا ۳-۲ هزار ۲ لازم است .

نتیجه - بیماری بریل سیمرس در ناحیه گانگیونهای گردن - زیر بغل - در ایران

وسیع احاطه می‌شود. پیرامون مراکز زایگر رايك قشر ضخيم لنفوسیت (شکل ۲) فرامی‌گیرد و اگر این کمر بند پاره شود علامت و خامت است - در وسط فولیکولها جوان ترین سلولهای لنفوبلاست (سازنده لنفوسیت) دارای هسته کم رنگ بوده و جدازشان مژس و غیر منظم میباشد. بدینجهت سیمرس آن را بنام سلول سایه‌دار (۱) (شکل ۳ و ۴) نامگذاری کرده‌است. بتدریج که به قسمت محیطی فولیکول نزدیک شویم سلولهای لنفوبلاست بالغ‌تر و کاملتر شده و بصورت عادی درمی‌آیند.

شرح حال بیمار - ع. س. م. دختری است ۱۰ ساله اهل تهران بعلت لاغری و رنگ پریدگی روزافزون و عدم اشتها و تراوش خونی که پیوسته بعداز اجابت مزاج ازمقعد دیده می‌شد در تاریخ ۲۱/۱۲/۲۸. برای درمان به بخش جراحی بیمارستان رازی سرویس آقای دکتر هنجن مراجعه نمود. بیمار از ۵ سال قبل ابتداء حس سنگینی در نشیمنگاه مینموده و اغلب بعداز اجابت مزاج خون دفع می‌کرده - با درمانهای معمولی نه تنها بهبودی نیافته بلکه روز بروز بر شدتش افزایش یافته و ناراحتی از قبیل در دوپیچ موقع اجابت ایجاد مینموده‌است - از نظر سوابق ارثی مطلب قابل ذکری وجود ندارد - دستگاههای بدن سالم - طفل رنگ پریده - کم خون - صدای قلب ضعیف قرعات نبض ۱۰۰ - گلبول سفید ۷۵۰۰ - قرمز ۰۰۰/۲۰۰/۳ - فرمول لوکوسیت طبیعی.

معاینه بیمار - در توشه رکتال تومرهای نسبتاً نرمی احساس می‌گردید که پایه دار و در حفره مقعد آویزان بودند ولی پایه آنها به باریکی پولیپ نبود و بعلاوه در نقاط مختلفه مقعد قرار گرفته بودند. در معاینه با اسپکولوم آنال تومرها کاملاً نمایان و تعداد آنها سه عدد بود - جسم آنان مانند پلیپ ولی بزرگتر و باندازه يك بادام بزرگ و نکته جالب توجه اینکه پایه آنها پهن و در طول ۵-۶ سانتیمتر بمخاط مقعد چسبیده و دارای قوام نسبتاً محکمی میبود و وضع قرار گرفتن آنها بدینقرار: یکی در ساعت ۵ متمایل بسمت بالا و داخل و دیگری ساعت ۷ بسمت بالا و عقب و سومی از آن دو بزرگتر و در ساعت ۱۲ قرار داشت و متوجه بعقب بود و تا آمپول رکتال غیر از این سه برجستگی تومر دیگری احساس نمی‌گردید.

کم و بیش دیده شده ولی موضع رکتال بمراتب نایاب تر است - از نظر آسیب شناسی از سایر آدنوپاتی‌ها از قبیل هوچکین لنفوسار کم - سل - لوسمی - میکوزها - کاملاً متمایز میباشد - مراکز زایگر موضع شگفت‌آوری ازدیاد پیدا نموده و نه تنها قسمت محیطی بلکه ناحیه مرکزی دژیه را نیز فرامیگیرند بخصوص وجود سلولهای سایه دار و الیاف رتیکولین راهنمای خوبی هستند - در مقابل R.X حساس بوده و برای اینکه بیماری تبدیل به سار کم (یا رتیکولوسار کم) یا هوچکین و یا لوسمی نشود باید سریعاً با R.X معالجه نمود.

برخی علماء را عقیده بر آنست که این بیماری حد فاصل بین نومرهای نیک خیم و بدخیم گانگیونها میباشد
اینک قسمت اول نامه که از دوپرا دریافت داشته ایم در اینجا نقل عیناً نقل میکنیم.

Paris le 20 Mai 1950

Mon Cher Ami

je suis Vivement interessé par votre coupe no 10026. Votre diagnostic est excellent et il s'agit d'un pol - lymphome rectal à type de Brill-Symers. Le pronostic est très delicat à énoncer: en effet les nodules sont fort bien limités mais les cellules qu'ils contiennent sont de taille variables et quelques noyaux sont presque monstrueux. Il est possible que plus tard l'évolution se fasse vers le Hodgkin ou le lympho-reticulosarcome. Aussi je crois de faire la radiotherapie.

از کارهای بخش انگل شناسی و تجسسی
دانشکده پزشکی تهران

گزارش انگلهای ورودی در اصفهان

نگارش

آقای دکتر فقیه

رئیس درمانگاه انگل شناسی

در فروردین ۱۳۲۹ ضمن مأموریت تدریس رشته انگل شناسی در آموزشگاه عالی بهداشت اصفهان آزمایش پارازیتولوژیکی مدفوع یکصد نفر از دانش آموزان ۸ تا ۱۴ ساله دبستانهای اصفهان نمودیم.

این آزمایش ها همه بطور مستقیم - بدون هم گین کردن و سانتریفوژ کردن صورت گرفتند - و نتایج حاصله بدینقرار بود:

۲ مورد

مدفوع بدون انگل

۹۸ مورد

مدفوع انگل دار

در بین ۹۸ مورد آزمایش مثبت این انگلها را بنسبت های زیر مشاهده کردیم:

۹۸ مورد

تخم اسکاریس اومبری کونیدس

» ۲۹

تخم تریکوریس تریکورا (تری کوسفال)

» ۵

تخم انکیلوستوم دودنال

» ۱

تخم دنتریبیوس ورمیکولاریس (اکسپور)

» ۶

کیست آمیب کولی

» ۲

کیست ژباردیا انتستینالیس

» ۲

تری کولوناس انتستینالیس

یکی از دو کودک سالم فقط از سه ماه قبل (زمستان) در اصفهان بوده است - بنابر

معمول که تخم انگلها را شمارش میکنیم - در این موارد شمرده نشدند ولی باید متذکر

بود که در مدفوع اطفال تخم انگلها مخصوصاً اسکاریس بتعداد زیاد دیده میشوند.

از مقایسه این آمار با آمارهای مختلفه ممالک دیگر چنین نتیجه میشود که کمتر نقطه میتوان یافت که باین نسبت آلوده بانگل‌های روده باشند علت این آلودگی شدید بی‌شک مربوط به نوع آب مشروب و طرز کود دادن مزارع این شهر است. بدین معنی که آب مشروب اهالی از چاه‌های کم عمق دو تا ده متری است که بدون ساختمان غیر قابل نفوذ در مجاورت چاه‌های فاضلاب مستراحها ساخته شده‌اند. در مورد کود دادن مزارع و سبزیجات عادت رعایا بر این جاری است که از کودهی تازه انسانی استفاده مینمایند. این کودها را مستقیماً از چاه‌های فاضلاب منازل بدست آورده و بدون تغییر و یا کهنه شدن روی سبزیجات و محصولات صیفی میریزند و آنها را آلوده مینمایند.