

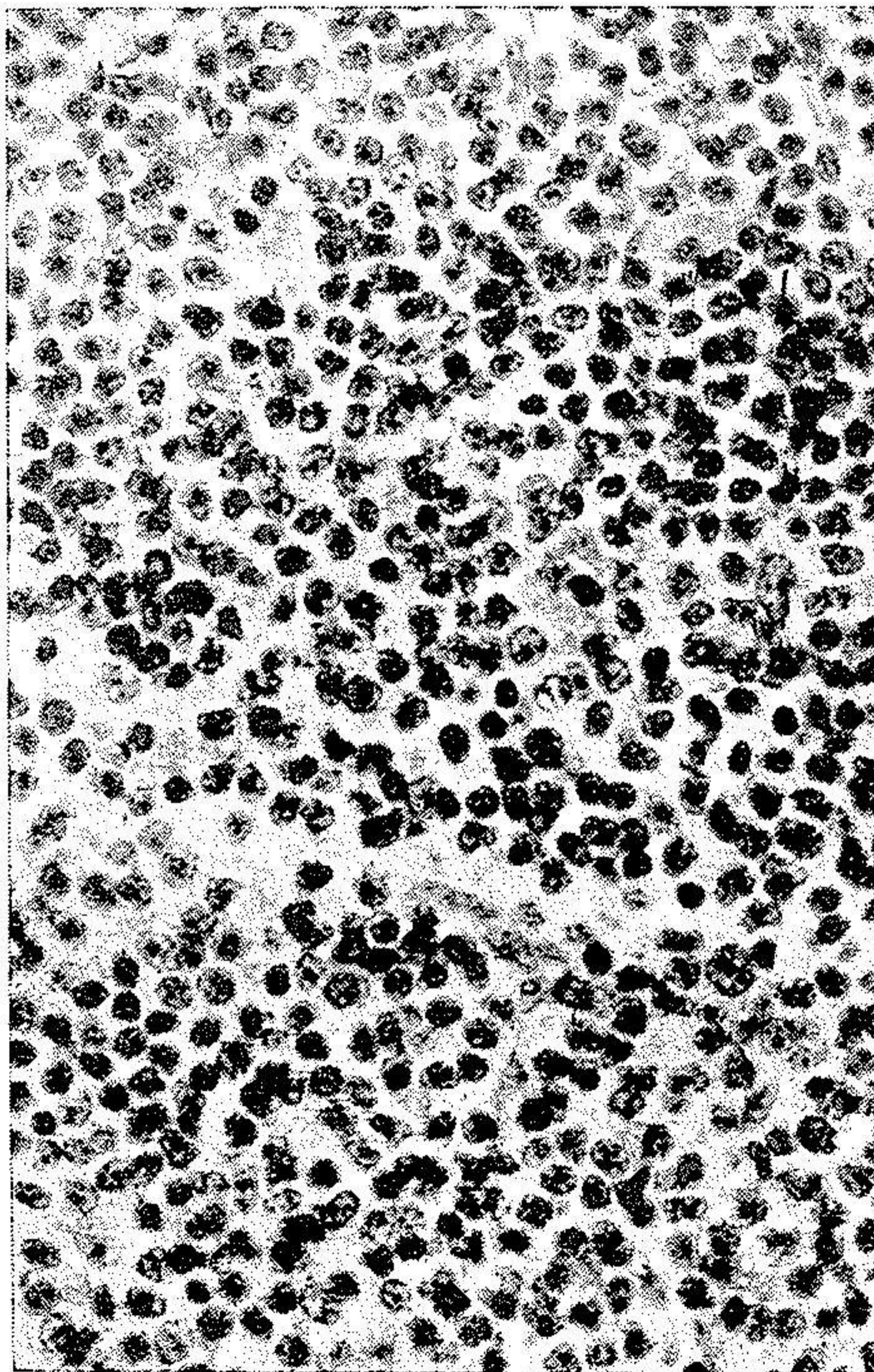
يك مورد بیماری دیسکراتوزیک بوون^(۱) همراه بالوسمی لنفوئید گانگلیونها

نگارش

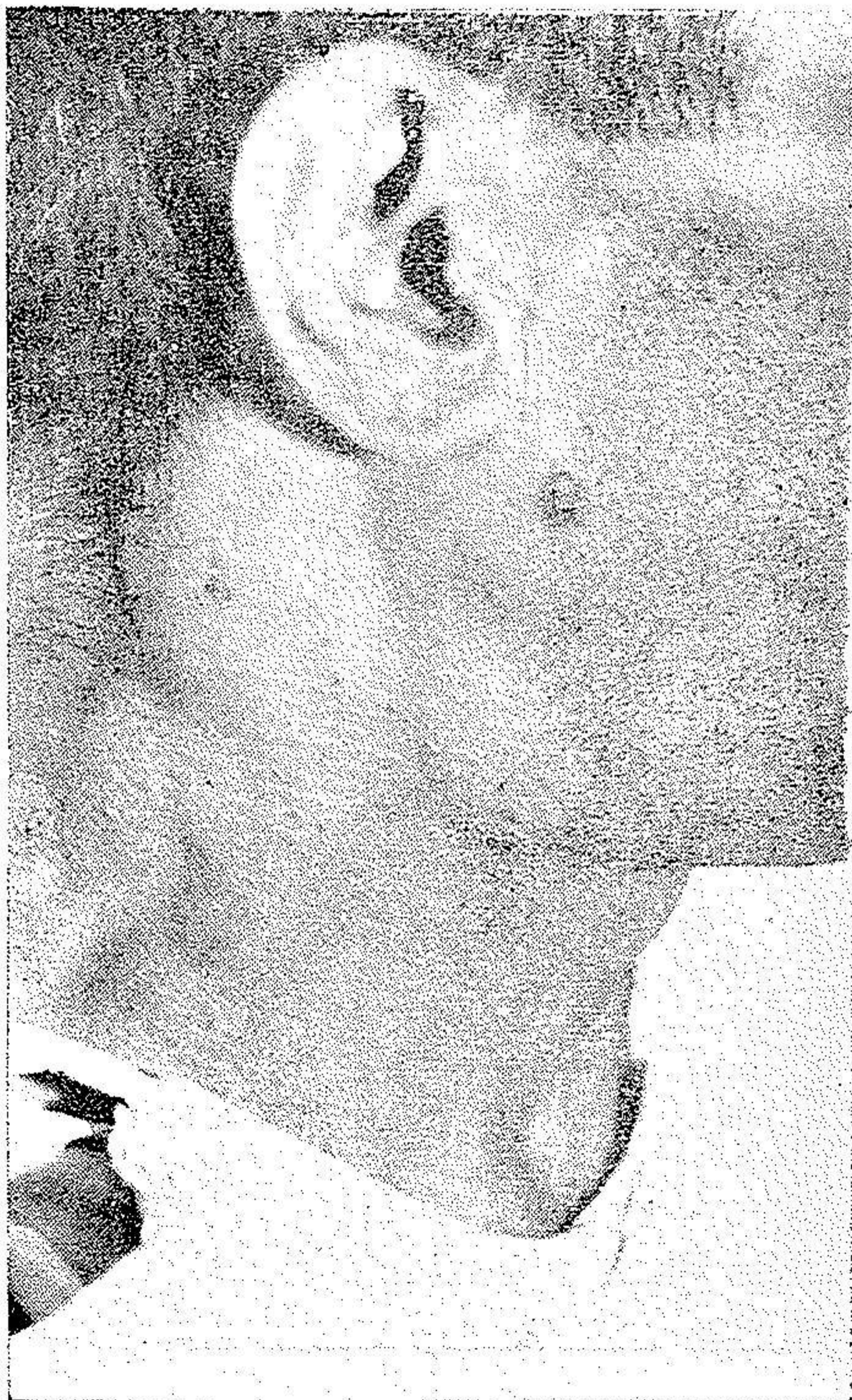دکتر حسین رحیمیان
متاد دانشکده پزشکی

اجتماع ضایعات پوستی و گانگلیونی در نزدیک بیمار و یا وقوع سرطانهای مختلف در پوست و احشاء يك فرد که از لحاظ بافت شناسی و پیشرفت بالینی بکلی متمایز و مغایر باشند مسئله ایست که مدتها نظائر و مشابهاات آن دیده شده - شرح حال بیماری که از لحاظ همکاران محترم میگذرد مربوط به بیماری است که دارای دو ضایعه متمایز و مجزا در گانگلیونها و پوست بدن میباشد - ضایعات گانگلیونی بصورت لوسمی لنفوئید بوده در حالی که در ناحیه سر و صورت بیمار مبتلا به دیسکراتوز بوون میباشد - شرح حال بیمار از آن نقطه نظر جالب توجه است که چون در لوسمی ها عموماً تغییرات پوستی بصورت ضایعات مختلف و حتی گاهی بصورت انفیلتراسیون جلدی لوسمیک دیده می شوند لذا شخص در بادی امر مقارن بودن ضایعات پوستی را نزد این بیمار مرتبط بالوسمی دانسته - در حالی که وژتاسیونهای پوستی ابتدا از تباطی بالوسمی گانگلیون نداشته و چه از لحاظ علائم بالینی و چه ساختمانهای نسجی بکلی متمایز و مغایر میباشد - بهتر گفته باشیم دو بیماری فوق جز از لحاظ اقتران زمان وجه مشترک دیگری ندارند.

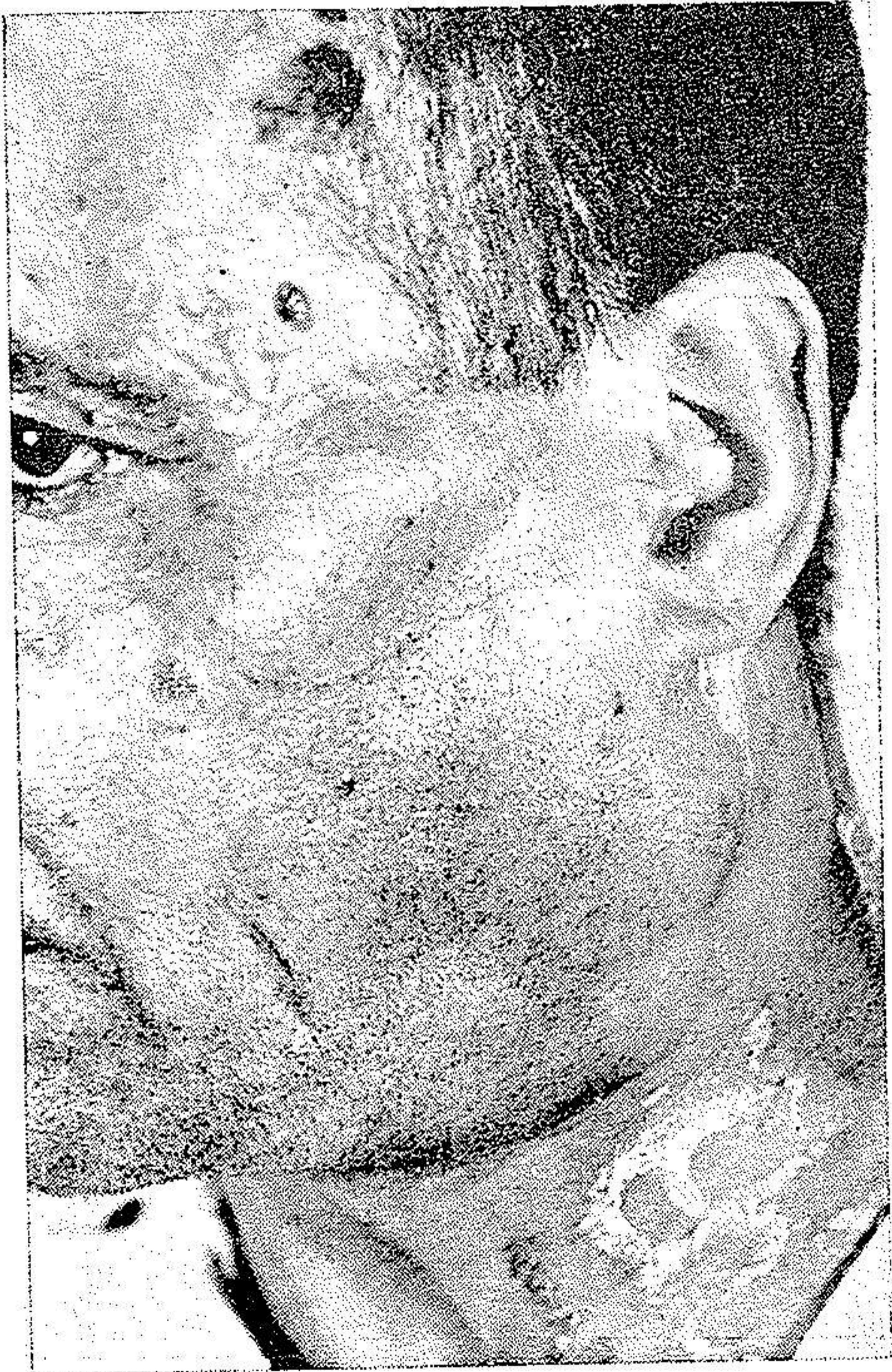
بیمار بعلت تورم غدد لنفاوی گردن و زیر بغل و کشاله ران به بیمارستان پهاوی سرویس آقای دکتر عزیزی مراجعه نموده است - مدت بیماری از ۱۰ ماه قبل شروع شده - ابتدا غدد لنفاوی گردن - سپس بتدریج زیر بغل و کشاله ران مبتلا به آدنوپاتی شده - بدون درد و در ملامسه به بزرگی تخم مرغ مجزا از هم و تا اندازه نرم حس میشوند تشخیص بیماری از روی بیوپسی گانگلیون (شکل ۱) و آزمایش خون محقق گردید.



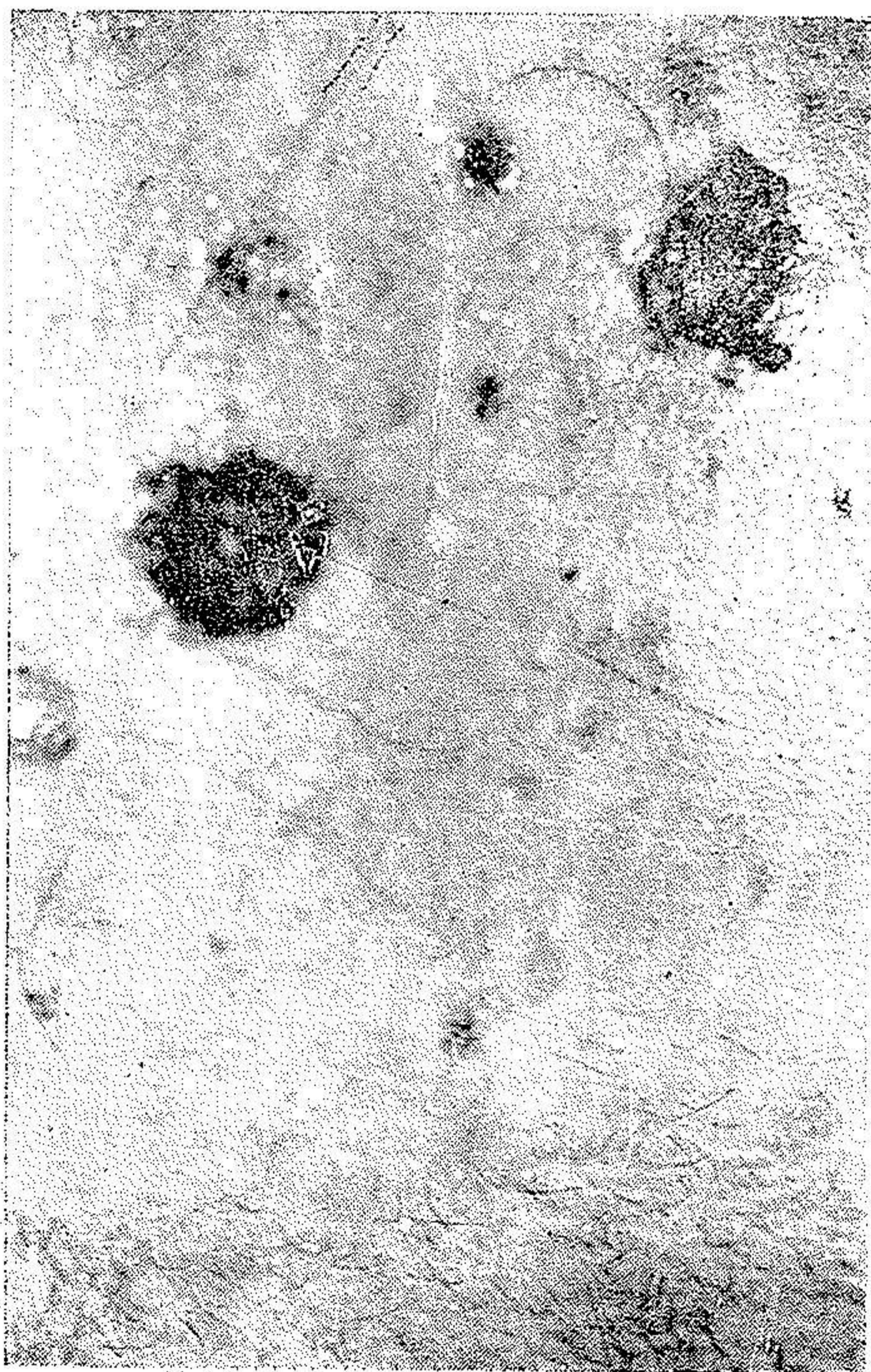شکل ۱ - اوسمی لنفوسید کانگلیوتنی - تمام المان های مدور عبارت از لنفوسیت میباشد



شکل ۲ - لوسمی گانگلیون توام بالمان های پوستی



شکل ۳ - لوسمی گائانگلیون، توام با آلمان های پرستی



شکل ۴ - اسپور اتوزو واقع در ناحیه پوست سوس

شماره گلبول سفید ۶۸۸۰۰ - شماره گلبول قرمز ۳۱۲۰۰۰۰

پلی نوکلئروتروفیل. / ۱ لنفوسیت. / ۸۹ - پرو لنفوسیت. / ۷ - لنفوبلاست. / ۳ وجود آنیزوستیوز (۱)

علاوه بر آدنوپاتیهای متعدد - در روی پوست سرو صورت و ناحیه شقیقه بیمار همانطور که در عکس دیده می شود (شکل ۲-۳-۴) و ژتاسیونهای سیاه رنگی برجسته و رویا (۲) با اندازه و اشکال مختلف دیده می شوند که از ۱۰ سال قبل پدیدار شده و عموماً هر چند مدتی قسمت سطحی کروت افتاده و مجدداً در محل عود می نماید پس از بافت برداری از یکی از ژتاسیونها تشخیص بیماری دیسکراتوز داده شد که در حال تحول سرطانی است - چون این برش جالب توجه بود لذا آنرا برای دکتر دیویرا (۳) که متخصص آسیب شناسی بیماریهای پوستی و رئیس آزمایشگاه آسیب شناسی بیمارستان سنت لوئی پاریس میباشد فرستادیم مشارالیه در ضمن تأیید هر دو تشخیص ابراز خوشوقتی نمودند که من بعد نیز کویپهای مشابه برای ایشان فرستاده شود

بیماری بوون و پاژه (۴) که بنام دیسکراتوز گفته می شوند جزء ضایعات پره کانسروزی پوست محسوب می شوند - تا بحال موارد ع دیده پاژه را مخصوصاً در استان دیده ایم ولی دیسکراتوز بوون که در شرف تبدیل بسرطان باشد بمراتب کمتر و چون ممکن است از لحاظ علائم بالینی و مشخصات آسیب شناسی مورد علاقه همکاران محترم باشد لذا مختصری از آن را ذیلاً توصیف نمائیم:

بیماری بوون در ۱۹۱۳ برای نخستین بار توسط بوون بعنوان یک لزیون مزمن با پیشرفت بطی بصورت صفحات عدسی شکل یا سکه مانند توصیف شده است - این صفحات با المآل منجر به سرطانهای پوستی میگردند - معمولاً سن مبتلایان بین ۵۰-۴۰ میباشد - هر دو جنس زن و مرد متساویاً مبتلا شده و در نقاط مختلفه بدن سر و صورت - تنه - شکم - اعضای عالیه و سافله حتی مخاطها دیده می شوند

المانهای بشوری گاهی عدسی شکل - زمانی ارزتی و گاهی بصورت پلاکارهای پشت گابی دیده می شوند - سطح المانها عموماً ناهموار - برجسته و رویاست - بیشتر

بصورت پاییلوما توز- هیپر کر اتوزیک پوسته پوسته اند ضایعات کهنه بصورت دیسکهای عدسی شکل برنگ پشت گلی یا تیره فام که از کروت مفروش شده اند دیده می شود در حالی که عناصر جوان بشکل صفحات غیر منظم پشت گلی وجود دارند - اگر در پلاکارهای قدیمی اولسراسیون پیدا شود دلیل بر چنگار است که معمولا توام با آدنویاتی و متاستاز احشاء میگردد

دردوره استقرار بیماری ضایعات پوستی بصورت برجستگیهای مغزی شکل (۱) برجسته و رویا با چین و شکنجهای سطحی برنگ زرد یا قرمز تیره دیده می شوند گاهی اکلوزیون (۲) بیماری ناگهانی شروع می شود یعنی پس از ۱۲-۱۰ سال که بیماری بصورت لکهها یا برجستگیهای عدسی شکل موجود هستند یکمرتبه در عرض مدت قلیلی مثلاً یکماه لکههای تازه با پیشرفت بسیار سریع پیدا می شوند و حتی ضایعات قدیمی با وجود اینکه زخمی شده اند معهدا پیشرفتشان بطئی بوده در حالی که لزیونهای جدید با سرعت عجیبی پیش رفته و زخمی و سرطانی می شوند - مشی بیماری بطئی و پس از ۱۲-۱۰ سال تحول سرطانی پدیدار میگردد - ضایعات سرطانی بیشتر بصورت رویا و برجسته دیده میشوند و کمتر فرو رونده میباشند - معمولا سرطانهای فرو رونده پیشرفتشان سریع و کانگلیون را احاطه نموده در حالی که ضایعات فرو رونده دارای مشی بطئی بدون احاطه کانگلیونی میباشند - پس از استقرار سرطان هموراژی شدید و فراوان موجب و خامت میگردد - ضایعات عموماً قبل از سرطانی شدن بدون درد بوده ولی برخی مرضی احساس خارش و سوزش میکنند .

اشکال بالینی

۱- پاپولواسکوآمو (۳)

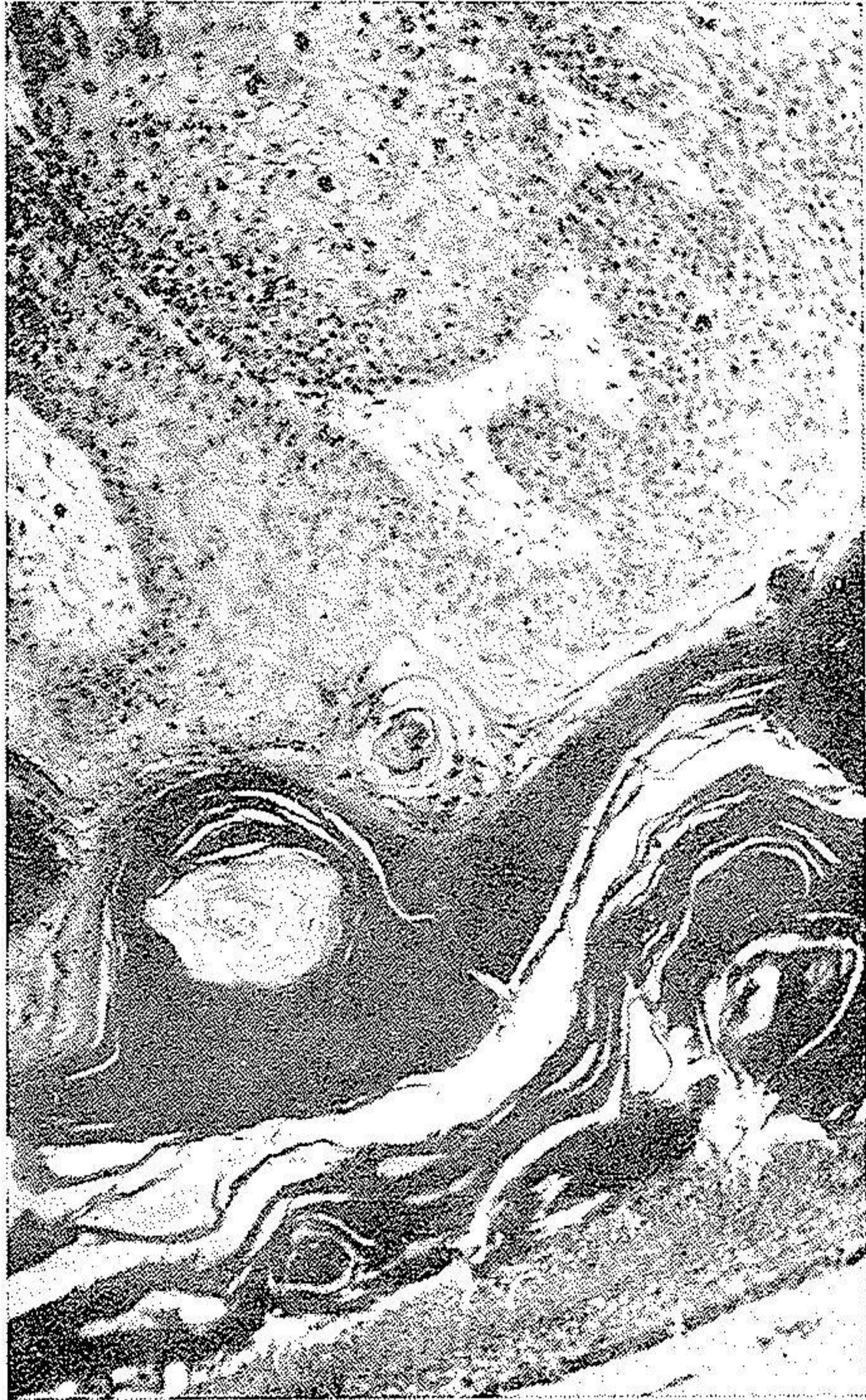۲- هیپر تروفیک

۳- آتروفیک باسیکاتریسیل کاذب

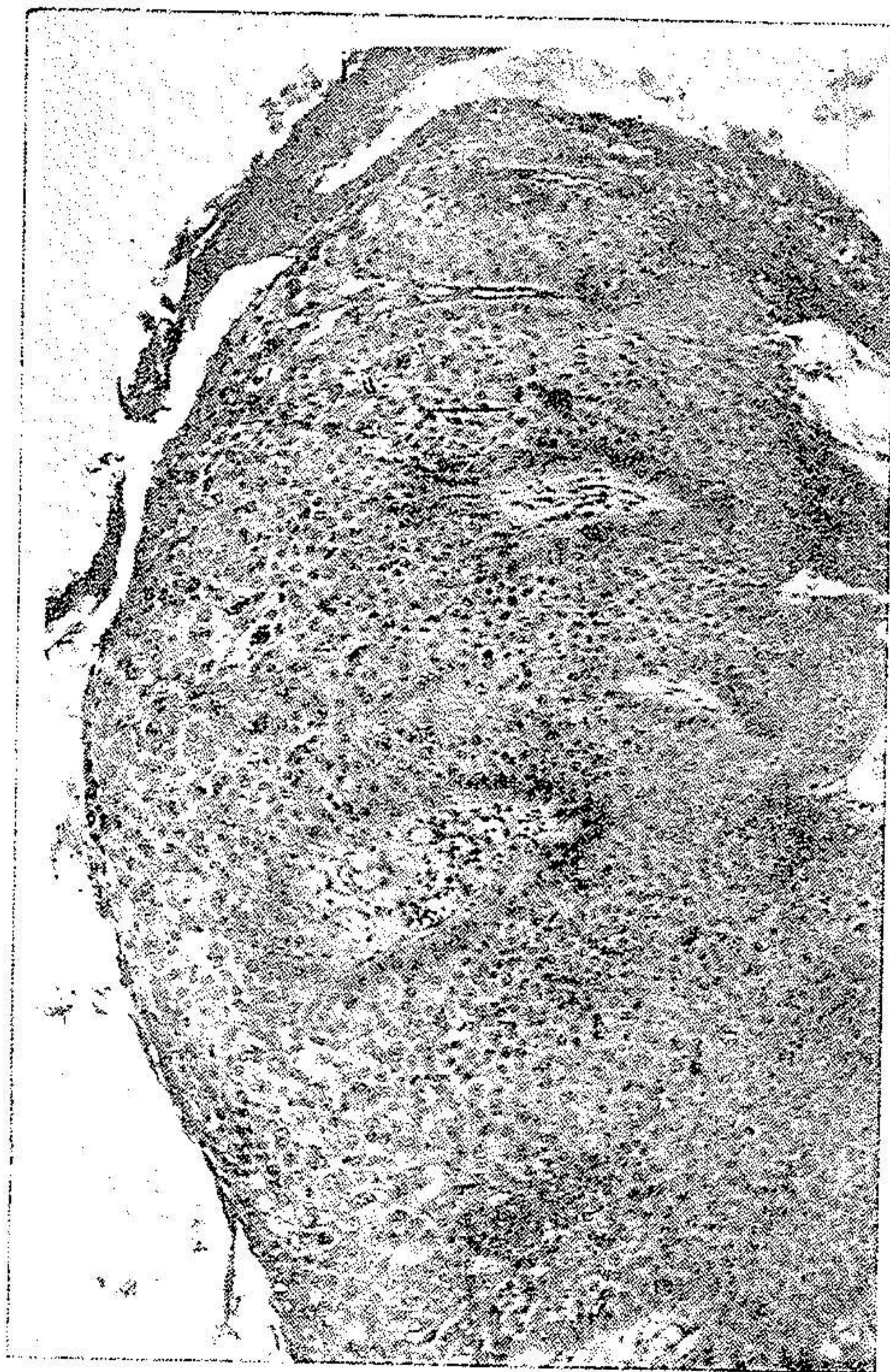۴- ماسره (۴) - مخصوص چینهای بدن از قبیل ناحیه مقعد - کشاله ران - زیر

بغل هستند

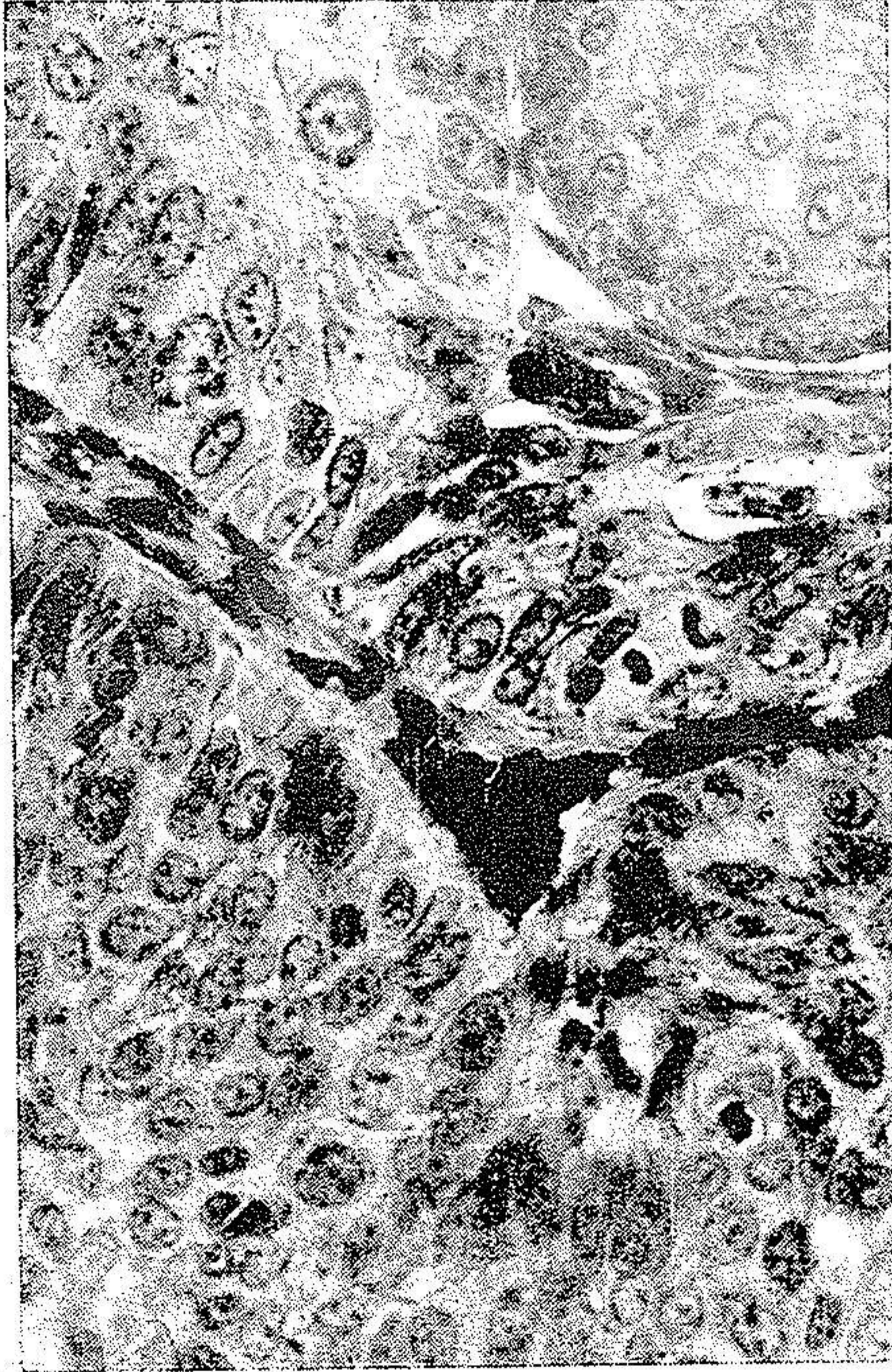۱- Cerebrifome ۲- Ecllosion ۳- Papulo-squameux ۴- maceré



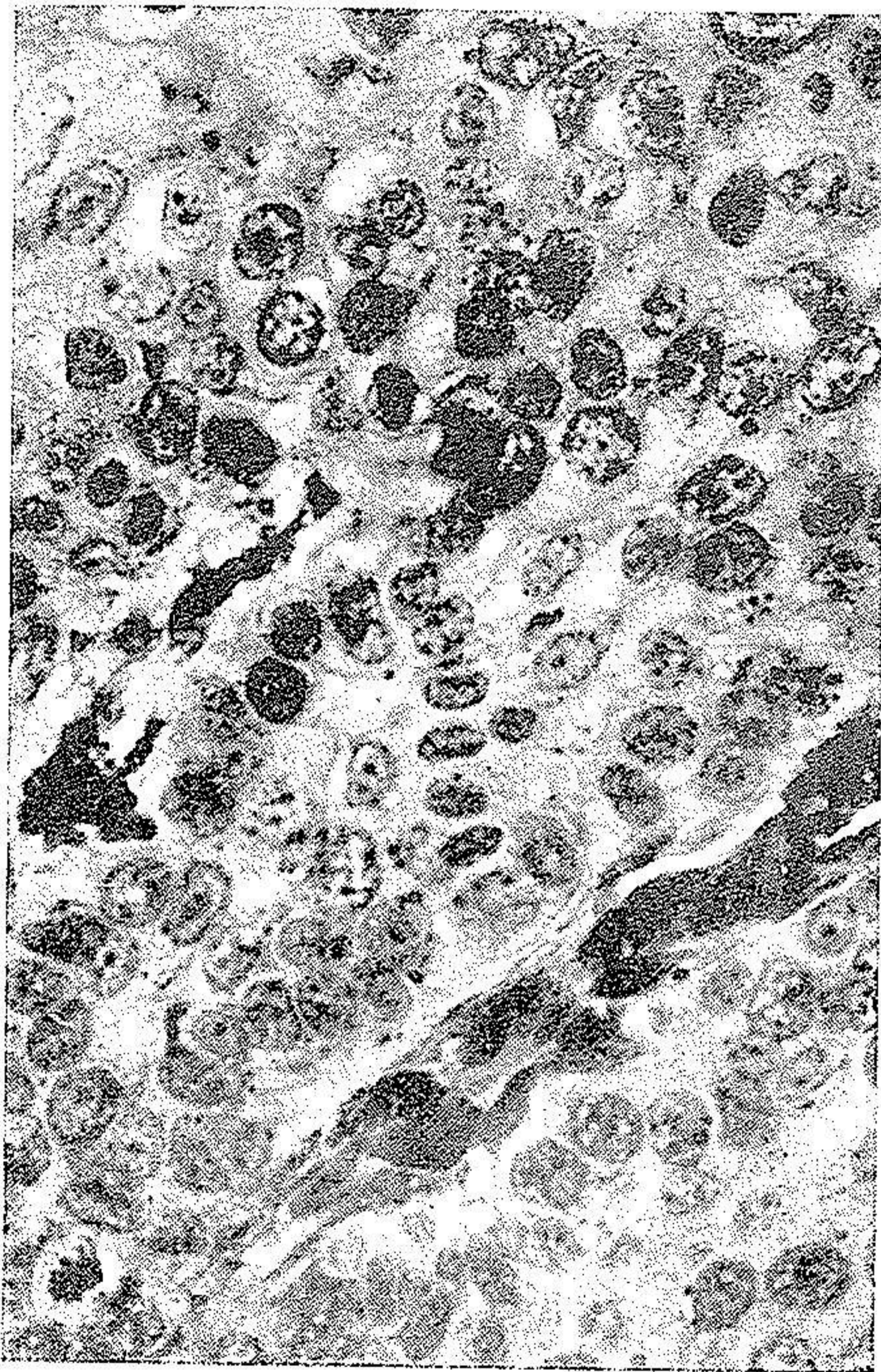
شکل ۵ - دیسکراتوز قسمت روبروست



شکل ۶ - دیسکراتوز قسمت روبروست



شکل ۷ - گویبهای سرطانی تروام بادانه‌های ملانین (برنگ سیاه در وسط میدان)



شکل ۸ - گویهای سرطانی توأم با دانه‌های ملانین (برنک سیاه در وسط میدان)

۵- فرم مخاطی - درجد ارواژن حفره دهان و سایر مخاطها دیده میشوند
 آسیب شناسی - طبقه شاخی - خیلی ضخیم - پوسته پوسته - سلولها فاقد هسته
 و یا بخلاف دارای هسته هیپر کراتوزیک بصورت استتالیه مخروطی در منفذ مجاری
 عرق و چربی دیده می شوند (شکل ۵)

طبقه دانه دار - گاهی موجود وزمانی از بین رفته است
 جسم مالپیقی - کاملاً ضخیم شده و سلولهای محتوی آن کاملاً از یکدیگر
 گسیخته شده و باشکال کوچک - متوسط - بزرگ ، با پر توپلاسم طبیعی یا کمی
 دانه دار - ادماتو - محتوی وا کوئول دیده می شوند - خرابی مخصوصاً متوجه هسته است
 هسته ها کوچک و یا بزرگ - بهم فشرده - بشکل توت جوانه دار - گاهی تکه تکه -
 متعدد - زمانی مونستروز - همراه با میتوز غیر طبیعی دیده می شوند - عموماً این علائم
 و آثار را بنام پوای کیلو کاری نوز^(۱) میگویند - سلولهای روشن که دارای دانه های
 کراتوهیالین هستند غالباً از طبقه دانه دار تجاوز مینماید (شکل ۶ و ۷ و ۸)

طبقه بازال - محتوی کم و بیش سلولهای وا کوئول دار باندازه های کوچک و
 بزرگ دیده می شوند

تغییرات درم - ضایعات درم فرعی است - انقیتراسیون سلولهای لنفوسیتی -
 منوسیت - پلاسموسیت - ماست زان - عروق خونی و لنفاوی گشاد - گاهی منظره
 توپر کولوئید یا منظره جسم خارجی را دارند و بهم رفته مشخصات آسیب شناسی بیماری
 عبارتند از:

هیپر کراتوز - سلولهای وا کوئولر - سلولهای حجیم با هسته های جوانه دار -
 سلولهای دیسکراتوزیک و پوای کیلو کاری نوز

تغییر جالبی که دربرش ریز بینی بیمار مورد بحث دیده می شود این است که
 لاپوست دارای انقیتراسیون دانه های ملانین بصورت لکه های وسیع (شکل ۷ و ۸)
 بوده بدینجهت رنگ و ژتاسیونهای پوستی پشت گاهی سیاه بنظر میرسند - بعلاوه میتوز
 و مونستر نوزیته فراوان در بافت دال بر متاپلازی سرطانی میباشد

نتیجه آزمایش آسیب شناسی - نام بیمار محمد نوری زاده سن ۴۵ ساله

شماره برش ریز بینی ۹۸۰۰

آزمایش بافت شناسی قطعات ارسالی مشتمل بر ضایعات زیر میباشد

۱- در ناحیه گانگلیون تصویر يك لوسمی لنفوئید دیده میشود

۲- در ناحیه پوست تصویر يك هیپر پلازی پا پیلوماتوز بصورت هیپر کراتو

دیسکراتوزیک است