

مداوای مجرای ریشه (۱) دندانهای عفونی

بو سیله گذشتن از ته ریشه

نگارش

دکتر کاظم سیمجور

دندان پزشک - از پاریس

مقاله زیر را آقای دکتر سیمجور از پاریس برای اینجانب فرستاده اند و چون این تحقیقات ابتکاری و دارای پرتو نگراری های متعدد و مشاهدات زیاد بود پس از مطالعه عیناً برای نامه ماهانه دانشکده پزشکی فرستاده شده که در آن درج و مورد استفاده همکاران گرامی واقع گردد
دکتر محمود سیاسی

در اطراف این موضوع خیلی چیزها نوشته شده و گفتگوهای زیادی هم بعمل آمده؛ مقصود از نگارش سطور زیر خاتمه دادن باین مبحث نبوده بلکه بعکس میخواهیم روش ساده و سهلی که بدون احتیاج باسباب های مخصوصی با آن میتوان عفونت های ته ریشه را مداوا کرد پیشنهاد نمائیم و از همکاران خواهش کنیم آنرا بکار برده و در اینگونه صحبتها شرکت جویند تقریباً ۳۵ سال است که روش زیر بنظر علماء فن رسیده و عده از قبیل سیفر (۲) و لنتولو (۳) و بوشر (۴) در اطراف آن شرح و بسطهایی داده اند.

بطور کلی وقتی پی دندان مبتلا به گندیدگی گشت روشهای گوناگونی

۱ - Radiculaire ۲ - Siffre ۳ - Lentulo ۴ - Boucher

برای مداوای آن تا بحال پیشنهاد شده که هر کدام کم و بیش از آنها اطلاع داشته و روزانه بکار میبریم - از جمله:

- ۱- انگلیس ها معتقدند که باید در اینحال دندان را کشید زیرا ترس آن می رود که باینوسیله کانون عفونی در دهان تولید شود .
- ۲- فرانسویها اغلب تا اینا و آخر ته ریشه را قطع میگردند که عملی کاملاً جراحی میباشد .
- ۳- عده ای بوسیله ازون^(۱) دندان را مداوا میکنند .
- ۴- بالاخره به یونوفورز^(۲) متوسل میشوند .

مداوا بوسیله « اوزن » یا « یونوفورز » که هر دو عامل فیزیکی میباشند ایجاب دستگاہهای مخصوصی را میکند که در دسترس هر دندان پزشک نیست ، قطع کردن ته ریشه با تمام سادگی آن ایجاب يك كمك میکند ، کشیدن يك دندان برای يك عفونت جزئی که براحتی ممکنست مداوا کرد حیف میباشد با بکار بردن روش زیر میتوان به نتایج بسیار خوبی رسید بدون احتیاج با سباب مخصوص یا دستیار و غیره طرز عمل عبارتست از :

۱- گرفتن عکس از دندانی که بعد از بازرسی کلینیکی حدس میزنیم ممکنست عفونی باشد .

۲- اطمینان پیدا کردن بنوع عفونت و محل آن از روی بازرسی

عکس

۳- باز کردن مجرای ریشه دندان^(۳) تا ته ریشه^(۴)

۴- گشاد کردن کانال دندان تا ته ریشه

- ۵ - تمیز کردن کانال دندان تا ته ریشه
- ۶ - شست و شوی کانال دندان با آب اکسیژنه ۱۲ درصد
- ۷ - شست و شوی کانال دندان با الکل ۹۵ درجه
- ۸ - خشک کردن کانال با هوای گرم
- ۹ - جدا کردن دندان از محیط آب دهان بوسیله لوله‌های پنبه و پومپ آسالیو (۱)
- ۱۰ - پر کردن ریشه دندان با خمیر تری اکسی متیلان (که ترکیب آن در زیر داده خواهد شد).

- ۱۱ - ایجاد ناسور در حالیکه احتیاج بآن پیدا شود.
 - ۱۲ - گرفتن عکس برای بازرسی بعد از پر کردن کانال دندان
- گرچه ما مداوای را به ۱۲ قسمت کردیم ولی ۱۲ قسمت روی هم بیش از یک ربع ساعت وقت لازم نداشته و خیلی با سرعت عملی میشود خمیری که برای پر کردن دندان و حفره آن بکار میرود دو نوع میباشد
- ۱ - برای پر کردن دندانهای همیشگی یا نزد اشخاص بزرگ فورمول ۱ - گرد برای تهیه خمیر دندان همیشگی

۴	تری اکسی متیلان
۶	اریستل
۴۸	اکسید دوزنگ
۱۰	می نیوم

- ۲ - برای پر کردن دندانهای شیری یا نزد کودکان فورمول ۲ - گرد برای تهیه خمیر دندانهای شیری

۴	تری اکسی متیلان
---	-----------------

۸ اریستل

۸۸ اکسید دوزنگ

برای تهیه خمیر باید ۰/۵ گرم از یکی از گردهای فوق را با ۵ قطره ازنل مخلوط کرد. این تغییر در فرمول خمیر برای آنست که نزد اطفال بهمان نسبت که ریشه دندانهای شیری جذب میشود باید خمیر هم جذب گشته و ازین برود در ترکیب دوم که مخصوص کودکان میباشد این نکته کاملاً مراعات گشته و بعد از مشاهدات از روی عکسهای مختلفه اطمینان بجذب شدن خمیر مانند ریشه دندان شیری حاصل گشته است.


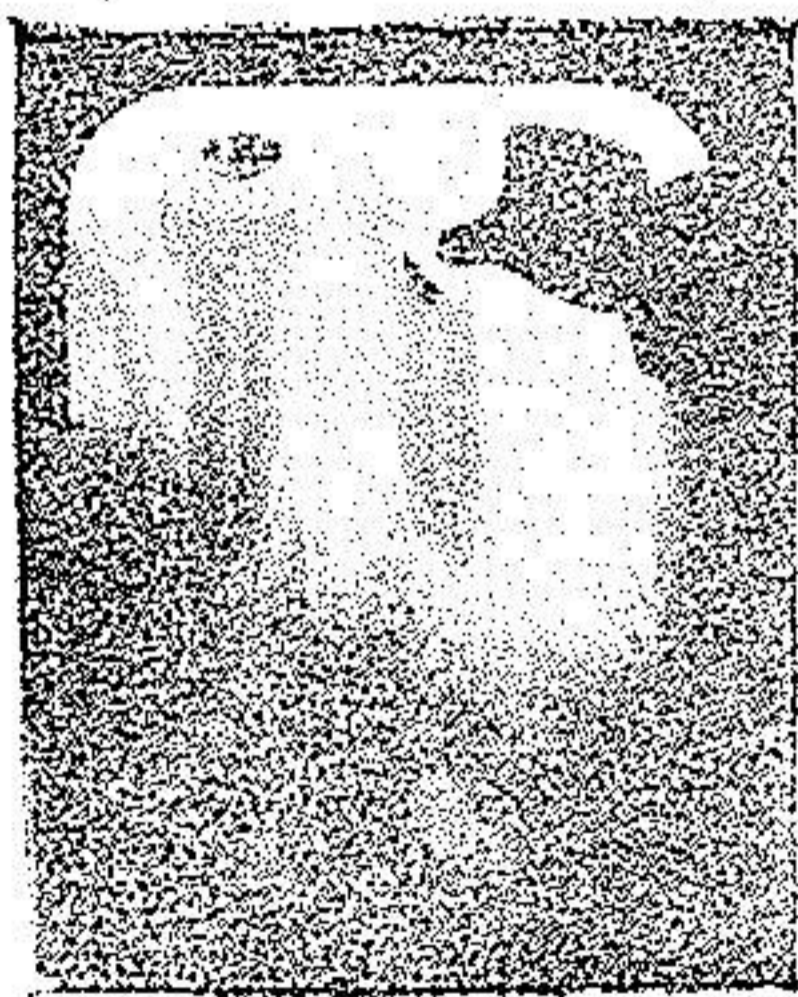
در موقع پر کردن دندان بیمار باید احساس درد خفیفی بکند، همین درداست که میرساند خمیر از ته ریشه گذشته و وارد گرانولوم یا جراحات دیگر ته ریشه شده است.

این روش مداوا روی هر دندان، یک ریشه، چند ریشه، بادمل ناسور، بی ناسور عملی بوده پیوسته به نتایج خوب میرسد در حالیکه ناسوری وجود داشته باشد در موقع پر کردن دندان مقداری خمیر در اطراف سوراخ ناسور مشاهده خواهد شد و گاهی هم اگر ناسور وجود نداشته باشد باید عمداً بایستوری تولید ناسوری بنمائیم تا اگر چرک و یا گازی در حفره تولید شده بتواند از اینراه خارج شود در موقع پر کردن دندان اگر بوی بد آن از بین نرفته باشد باز هم نباید مردد ماند بلکه بعکس باید مطابق آنچه ذکر شد دندان را پر کرد این موضوع ممکن است تا اندازه نادرست بنظر آید ولی نتایجی که از این روش مداوا تا بحال بدست آمده عبارتست از:

۹۰ درصد مداوا کامل با کمال خوبی بدون هیچگونه واکنش

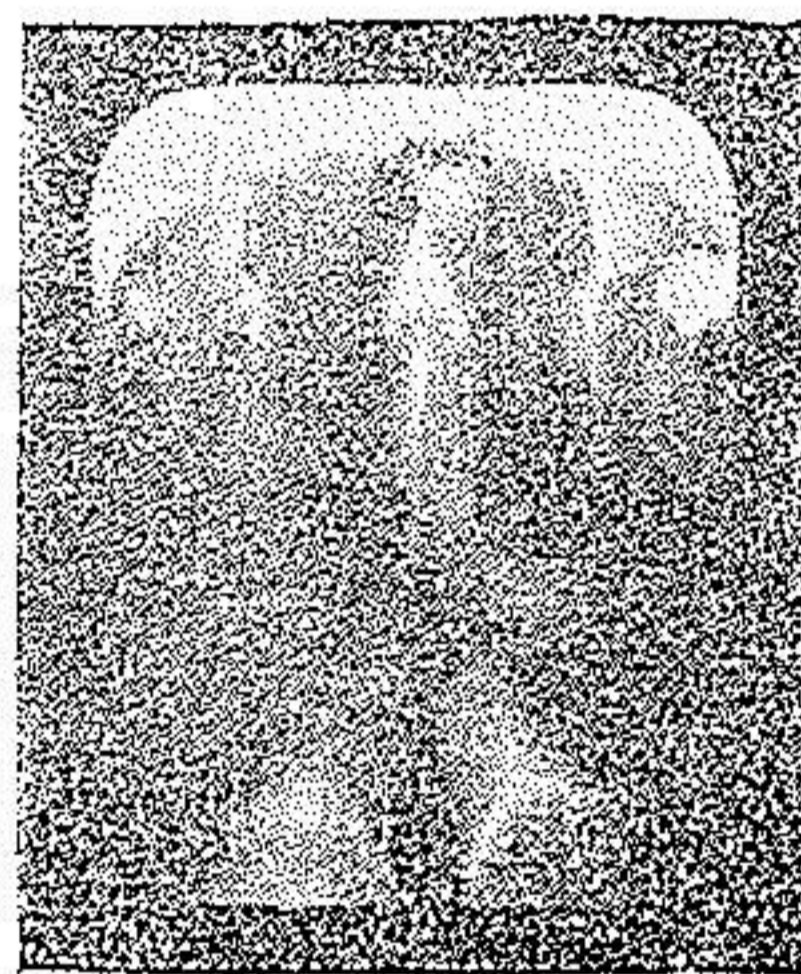
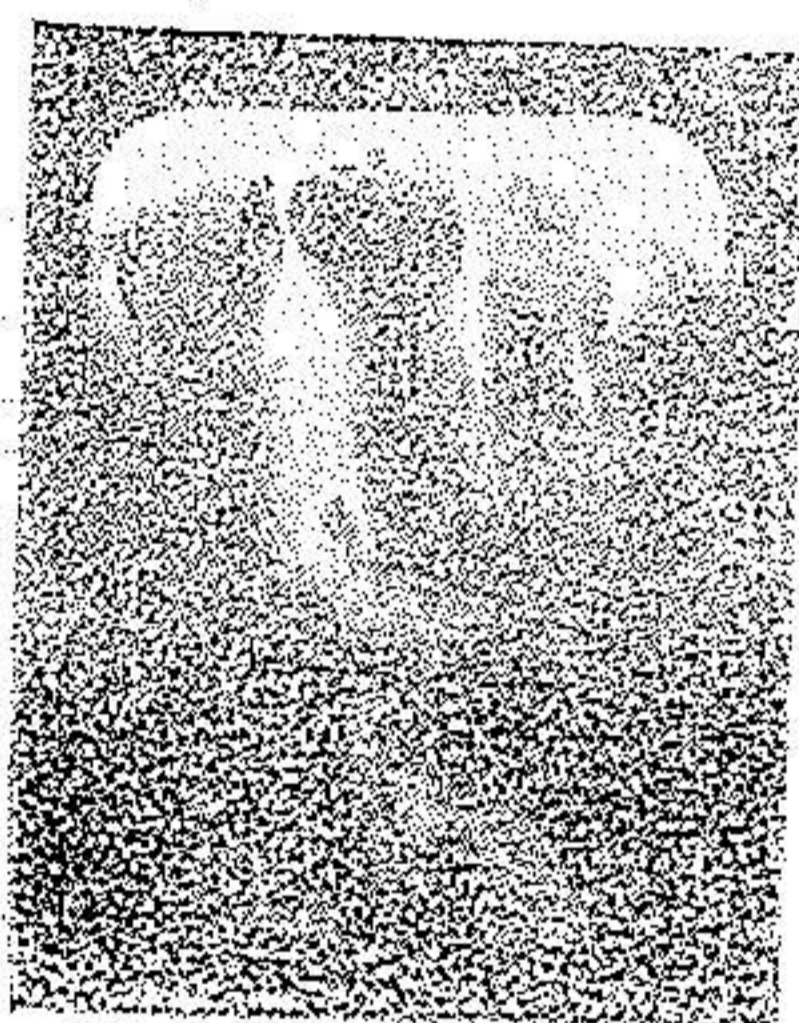
۸ درصد مداوای کامل با اندک واکنش، ۲ درصد مداوای ناقص زیرابیمارترجیح داده دندان را بکشد و درد تحمل نکند بماند اجازه میدهد که این روش را ادامه دهیم اکنون چند حالت از مشاهدات و معالجات همکار و دوست گرامی آقای اومایر^(۱) رئیس کلینیک دانشکده ادونتولوژی^(۲) پاریس که برای تهیه این موضوع کمک نموده اند باعکسهای مربوط بان شرح داده از نظرتان میگذرانیم

مشاهده I - آقای (ل) - برای گذاشتن بریجی در فك بالا طرف چپ بماند مراجعه کرده بوده در تهر ریشه یکی از پایه ها بعد از برداشتن عفوئتی مشاهده شد که تورم جزئی همراه داشت ما مطابق دستور فوق آنرا بازوپاک کرده باخه پتری اکسی متیان پر نمودیم در تاریخ ۲۸/۲/۴۵ عکسی از دندان برداشتیم که حاکی از پر شدن کامل کانال دندان و تولید نسج استخوانی بود



مشاهده II - خانم (ب) در اثر درد دندان نمایای بالای چپ بماند مراجعه کرد پس از برداشتن عکس در تاریخ ۱۳/۱۱/۴۵ عفوئتی که شکل گرانووم بوده در تهر ریشه آن مشاهده شد ما هم بجای قطع کردن تهر ریشه مطابق

روش ذکر شده در فوق را عمل نمودیم و واکنش خیالی جزئی که عبارت از تورم و درد کمی در موقع فشار روی دندان بود حس شد عکس دوم در تاریخ ۱۵/۱۲/۴۵ گرفته شد این عکس نشان میدهد که کانال دندان کاملاً پر شده و خمیر هم از ته ریشه گذشته در ناحیه آپکس مقداری از آن باقی است و با اندک دقتی ملاحظه شد که نسج استخوانی در حال ترمیم است.


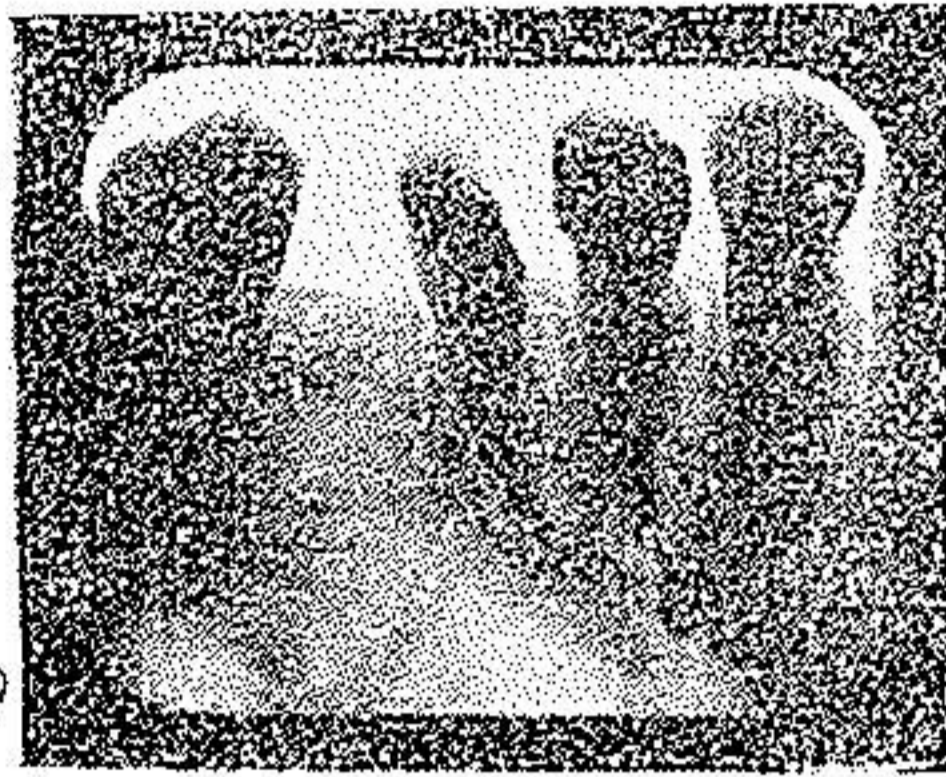


مشاهده III - خانم (ل) - برای گذاشتن يك كورن ريشمن روی دندان ثنایای بالاسمت راست بمانر اجمعه کرد بعد از پرتو نگاری در تاریخ ۵/۶/۴۵ يك پانسمان گرفت و روی دندان گذاشته و بیمار را روانه کردیم بعد از ۴۸ ساعت بیمار با يك تورم زیادی روی قسمت چپ چهره اش برگشت، لب بالا باد کرده، پرده بینی بلند شده، شیار اطراف بینی بکلی از بین رفته و تورم توأم با کبودی زیر چشم چپ باعث بسته شدن چشم شده بود فتیله (۱) گرفت و آن را از دندان خارج کردیم در حالیکه همراه آن مقداری چرك غلیظ از کانال دندان خارج شده دندان بی اندازه متحرک بوده بطوریکه

بنظر میآید از آلوئول جدا شده، کانال دندان را کاملاً پاک و گشاد کردیم (باوصف اینکه دندان دردناک و متحرک و متعفن بوده) بالاخره آنرا مطابق روش فوق پر کرده بعد از ۲۴ ساعت تمام دردها و تورم از بین رفت در تاریخ ۱۵/۷/۴۵ يك عكس دیگر برداشتیم که نشان میدهد کانال اصلی دندان (زیرا این دندان يك کانال فرعی هم داشت) خوب پر شده است این بیمار را بعد هاهم عیادت کردیم پیوسته راضی میباشد


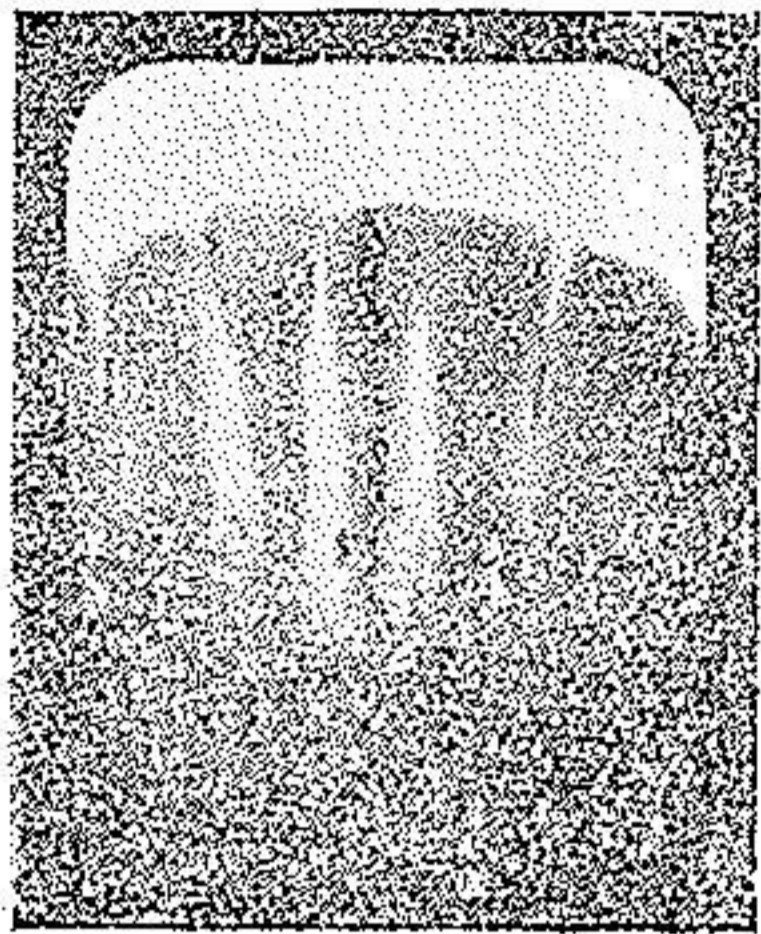
مشاهده IV- آقای (ت) - وقتی بما رجوع کرد رو پوشی روی دندان و بریجی که یکی از پایه‌هایش بود داشت این دو دندان هر دو موقع جویدن تولید دردی میکردند عکسی در تاریخ ۱۱/۵/۴۶ برداشتیم که تورم در اطراف آپکس دندان‌ها استخوان نشان میداد مداوا بطریق عادی هیچگونه نتیجه خوبی نداد بالعکس باعث افزوده شدن درد گردید برای اولین بار مداوا باوانا سپتال^(۱) که خاصیت ضد عفونی دارد و از والا دیوم^(۲) بدست میآید بمورد آزمایش قرار دادیم بعد از اندکی دردها از بین رفتند ولی عفونت باقی ماند زیرا در موقع عوض کردن مش کانال دندان همراه آن چرک هم مشاهده میشد بالاخره دندان را خوب پاک کرده و مطابق روش فوق پر کردیم و اکنش روی دندان مشاهده شد شکافی با بیستوری آهسته روی سقف دهان دادیم که جهت آن بطرف ریشه دهانی دندان کرسی کوچک اول بود بعد از روز ۴ تورم از بین رفت عکس دیگری در تاریخ ۱۸/۶/۴۶ برداشتیم که از روی آن با مشاهده خمیر پی به بزرگی و دور بودن عفونت از ته ریشه بردیم بیمار را بعد باهم عیادت کردیم پیوسته دندانش در حال خوبی بوده

۱- vanseptal ۲- valadium



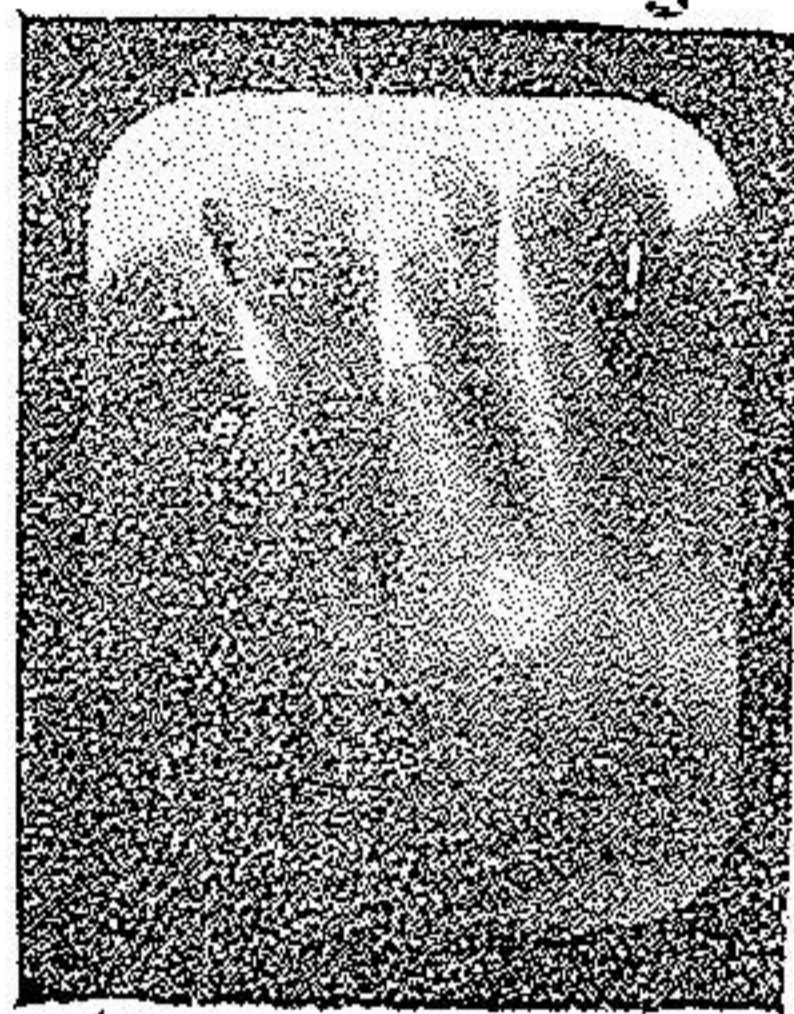
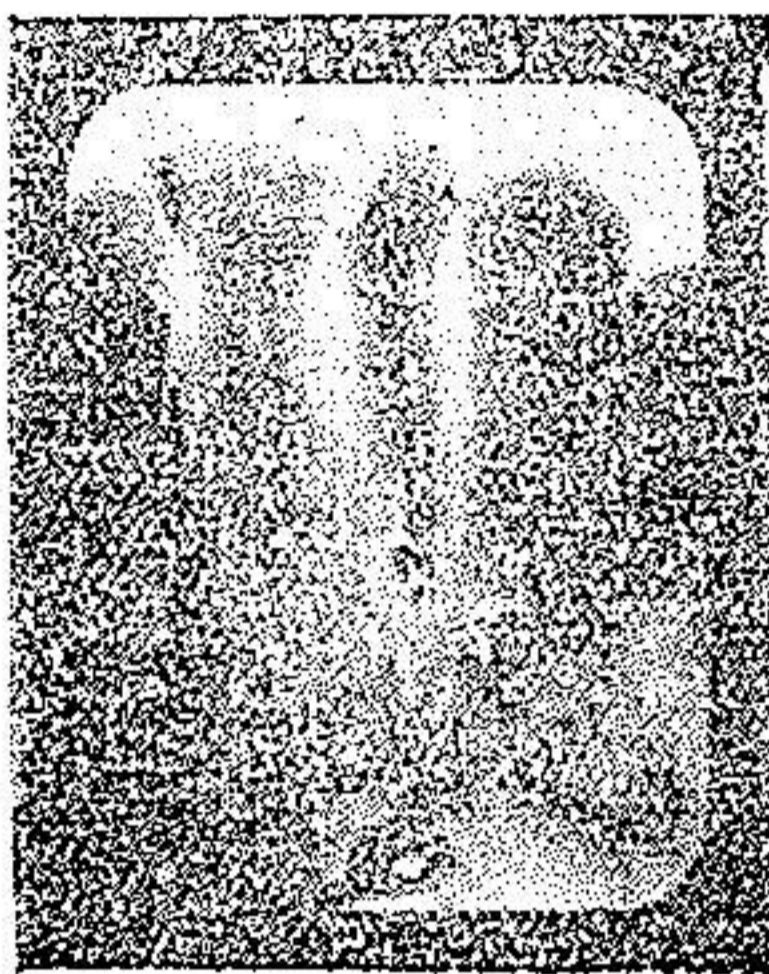
مشاهده V - آقای (ر) - وقتی بما مراجعه کرد تورم و درد زیادی در ناحیه سمفیزر^(۱) داشت مایچه‌های چانه‌اش سخت و سفت و پوست آن کشیده شده بود در بازرسی داخل دهانی دندانهای جلوی فک پایین به پیوره دندان‌های مبتلا بوده دو دندان میانی دردناک و متحرک بودند بخصوص دندان پیشین چپ که بنظر می‌آمد از آلوتول خارج شده عکسی که در تاریخ ۱۸/۱۲/۴۵ بر داشتیم حاکی از گرانولوم و پیوره بوده مدوا در یک جلسه (زیرا فکر نمی‌کردم دندانها را بشود حفظ کرد) مطابق دستور فوق عملی شد و دندان را در حالیکه بین انگشتان نگاهداشته بودیم تا از جایش خارج نشود پر کردیم هیچگونه واکنش مشاهده نشد و بعکس درد و تورم در عرض ۲۴ ساعت از بین رفت عکس دیگری در تاریخ ۱۸/۱/۴۶ بر داشتیم روی آن مشاهده میشود که کانال دندان کاملا پر شده و خمیر از ته آن گذشته بخصوص مقداری خمیر در ته ریشه و قدری در ثلث قسمت تحتانی سطح میانی ریشه مشاهده میشود

۱-Region symphysaire



مشاهده VI - آقای (ت) - ۵۱ ساله ، دمل بزرگی روی دندان که به حالت ریشه در آمده بود داشت تورم لب بالا و بینی اطراف آنرا فرا گرفته بود دو شب متوالی بیمار از شدت درد نتوانسته بود بخوابد عکس در تاریخ ۶/۱۲/۴۶ بر داشته شد که استئیت در اطراف ته ریشه دندانهای طرف چپ فك بالا را نشان میداد چون پی دندان سالم بود آنرا به حال خود گذاشته و کانال دندان ثنایا را خوب باز کرده بعد از تمیز نمودن در حالیکه دندان دردناک و نسوج اطراف آن متورم بود مطابق دستور فوق آنرا پر کردیم بعد از ۴۸ ساعت تورم و درد رو به تقلیل رفته و عکس برای بازرسی در ۲۷/۴/۴۷ گرفتیم روی عکس مشاهده میشود چه اندازه خمیر از ته ریشه عبور کرده و اینکه دندان ثنایا سالم میباشد.

مشاهده VII - آقای (ل) - گرانولومی در ته ریشه دندان ثنایای بالا سمت چپ مشاهده میشود مداوا بطریق فوق در تاریخ ۲۶/۴/۴۶ بدون هیچ واکنش بعمل آمد عکس که برای بازرسی در تاریخ ۲۳/۵/۴۶ بر داشته شد نشان میدهد که کانال دندان خوب پر نشده و نسج استخوانی در حال ترمیم میباشد. (۱)




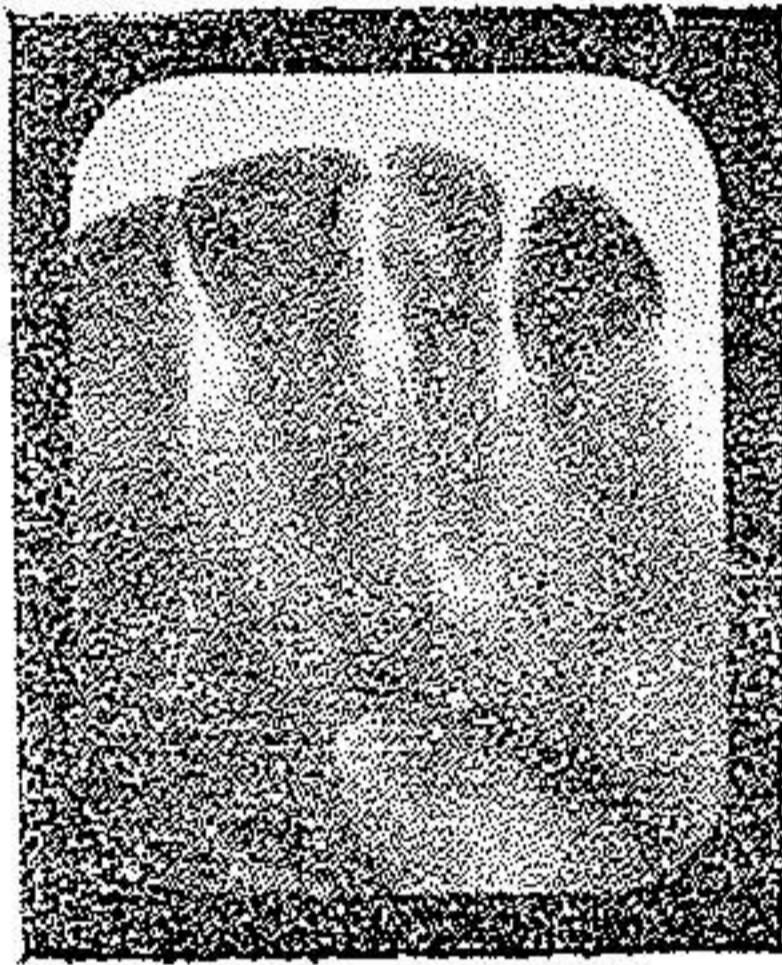
مشاهده VIII - خانم (ك) - ناسوری روی دندان کرسی اول پائین داشت که بنا بر گفته اش خیلی قدیمی میباشد
عکسی که در تاریخ ۲۲/۳/۴۷ گرفته شد حاکی از نوعی استئیت خراب کننده بود، تصمیم گرفتیم مطابق دستور فوق آنرا مداوا کنیم ولی قسمت مکانیکی (گشاد کردن کانال) بزحمت انجام گرفت زیرا ریشه های دندان قدیمی خمیده بود بعد از پر کردن دندان واکنش خیلی ساده مشاهده گردید عکسی که برای بازرسی در تاریخ ۷/۸/۴۷ بر داشتیم نشان میدهد که خمیر از ته ریشه بخوبی گذشته و میتوان گفت دندان برای همیشه مداوا شده است

مشاهده IX - آقای (ت) - گنبدی استخوانی در اطراف دندان باسفت و سخت شدن مایچه های چانه اش مشاهده میشود عکسی که در تاریخ ۲۰/۹/۴۷ گرفته شد حاکی از استئیت در اطراف دندانهای ثنایای پائین دندان بود ثنایای پائین چپ که پی آن سالم بوده آنرا دست نزده و مطابق روش فوق دندان را مداوا کردیم

مداوا بدون هیچ درد و واکنش عملی گشت عکس برای بازرسی در

۱۸/۱۰/۴۷ گرفتیم که گذشتن خمیر از ته ریشه و تولید مثل نسج استخوانی آن
بخوبی مشاهده میشود

مشاهده X - خازم (ژ) عکس دندان تنایای طرفی چپ بالا
گرانولومی نشان میداد مداوای مطابق آنچه در فوق ذکر شد بدون اتفاق مپمی



عملی گردید عکس بازرسی در تاریخ ۱۴/۰۱/۴۸ نشان میدهد که دندان خوب
پوشیده و نسج استخوانی از نو تشکیل میشود
با شرح مختصر فوق مشاهده میکنید که چقدر طرز عمل ساده و
بدون داشتن اسبابهای مخصوصی هر دندان پزشک میتواند آنرا بکار بندد
بخصوص اینکه میتوان گفت و اطمینان داشت لا اقل ۹۰ درصد شانس
بهبودی با این روش حتمی است ما امید داریم شما هم بنوبه خود آنرا
بکار بسته و نتایج آنرا در دسترس همگان بگذارید