

از کارهای آزمایشگاه فیزیولوژی

## پولیگرافی در امراض قلب و عروق (۱)

نگارش

دکتر ناصر گیتی

رئیس آزمایشگاه فیزیولوژی دانشکده پزشکی

آزمایشهای گرافیک یا ترسیمی عبارتست از ثبت نمودارهایی از کیفیات مختلفه فیزیولوژیکی اعضاء بدن مانند حرکات مکانیکی انقباض و انبساط، جریان الکتریسته، صدا و غیره. . .

پس از تعمیم آزمایش گرافیک در فیزیولوژی و کلینیک بتوسط ماره (۲) فیزیولوژیست مشهور فرانسوی در قرن نوزدهم نه تنها بسیاری از کیفیات فیزیولوژیکی که اطلاعات راجع بآنها قبلاً ناقص بود، مشخص و مبرهن گشت بلکه بسیاری از کیفیات فیزیوپاتولوژیکی نیز بطور دقیق و سیستماتیک تحت مطالعه و آزمایش درآمد.

من جمله با استعمال طرق گرافیک در دستگاه گردش خون علاوه بر آنکه طرق تفتیشی جدیدی برای تشخیص امراض قلب و عروق پیدا شد که با طرق آزمایشهای معمولی امکان پذیر نبود، تحصیل اطلاعات دقیق و عینی از تغییرات خواص عضله قلب، شرائین و وریدها و همچنین اختلالات عملی قلب و عروق در موارد مرضی کاملاً میسر و ممکن گردید.

بعلاوه اهمیتی را که تغییر خواص عضله در پیش بینی آتیه بیماریهای قلب و عروق دارد نیز بر اهمیت کلینیکی آزمایشهای گرافیک بیشتر افزود.

بنا بجهت فوق امروزه در کلینیکهای کار دیولوژی بجهت آزمایش

کامل دستگاه گردش خون پیوسته ثبت کیفیات فیزیولوژیکی مختلفه قلب و عروق « پولیکرافی سیستماتیک » بهادرت نمایند ایند به آرا و علم الا

( طرق گرافیک اصولا بر سه قسمست: قدیمترین و متداولترین آن طریقه پنوماتیک ماره است که اساس آن انتقال کیفیت فیزیولوژیکی از دستگاه تفتیش و بتوسط لوله هوا بدستگاه ترسیم میباشد (۱). در طرق دیگر انتقال بتوسط مایع یا اشعه نوز و الکتروسیسته انجام میگردد.

پولیکرافی دستگاه گردش خون بطور کلی شامل آزمایشهای اصلی

ذیل میباشد:

- ۱- مکانو کاردیو گرافی آپیکسین (ثبت ضرب به مکانیکی نوک قلب).
- ۲- ازوفاجو کاردیو گرافی (ثبت حرکات دهلیز از راه مری)
- ۳- الکترو کاردیو گرافی (ثبت جریان الکتریکی قلب)
- ۴- فونو کاردیو گرافی (ثبت صداهای قلب)
- ۵- ارتودیا گرافی (ترسیم حدود قلب پشت صفحه رادیو تکتیکی بطریقه تابش اشعه رونتگن در امتداد عمود بر حدود سایه قلب)
- ۶- رادیو کیمو گرافی (رادیو گرافی حرکات قلب بطور سری و پشت سرهم)
- ۷- اسفیگمو گرافی (ثبت نبض شریانی)
- ۸- قلبو گرافی (ثبت نبض وریدی)
- ۹- اسفیگمانو گرافی (اندازه گیری فشار شریانی توأم با ثبت مقادیر مطلق و نوسانات آن)

چنانچه ملاحظه میشود بیشتر آزمایشهای گرافیک فوق طرق

۱- برای جزئیات تکنیک و اسبابهای گرافیک رجوع شود به کتاب « تکنیک

فیزیولوژی » تألیف نویسنده مقاله - ۷ - ۱۳۵۰

سیستماتیکی باشد که نمودارهایی از حرکات انقباضی و انبساطی قلب و عروق میدهد. در سالهای اخیر با پیشرفت تکنولوژی در زمینه های مختلف عروق و از بین تمام طرق گرافیکی فوق بغیر از آزمایش رادیولوژیکی و اشفیکمانوگرافی که مورد استعمال معین دارند، الکترو و کاردیوگرافی امروزه بعنوان يك آزمایش درجه اول برای تشخیص امراض قلب، شناخته شده و بکار برده میشود. فونو کاردیوگرافی و رادیو کیموگرافی نیز جزء آزمایشهای پاراکلینیکی جدیدی است که فعلاً در مراحل مقدماتی بوده ولی انتظار میرود که از این طریق نیز استفاده های دقیقتری بتوان نمود بخصوص کیموگرافی که اطلاعاتی از درجه انقباض و تنوش قلب در مراحل امتوالی استیستول وادیاستول میدهد. در این روش اطلاعاتی از درجه انقباض و تنوش قلب در مراحل امتوالی استیستول وادیاستول میدهد. در این روش اطلاعاتی از درجه انقباض و تنوش قلب در مراحل امتوالی استیستول وادیاستول میدهد.

سال آزمایش الکترو و کاردیوگرافی اگرچه اطلاعات جانبی در بعضی بیماریهای قلبی مخصوصاً انواع اریتمیها بماندهند معذالک نبایستی فراموش نمود که در هر حال این آزمایش یک طریقته کمکی است که نتیجه آنرا باید با نتایج حاصله از آزمایشهای دیگر تطبیق نموده نتیجه کلی و قطعی بدست آورد. و الا با استعمال عمومی آن در هر بیمار قلبی بدون انجام سایر آزمایشها نباید منتظر نتیجه مشخص و قاطعی بود. و اینکه امروزه در کلینیکهای کاردیولوژی، الکترو و کاردیوگرافی را بصورت يك آزمایش جاری و معهولنی (مانند تعیین درجه حرارت بدن، شمارش ضربانات نبض و غیره) در آورده اند که در تمام مبتلایان بامراض قلبی آنها بدون اجرای سایر آزمایشها انجام میدهند. اگر از جنبه علمی و تجربی مفید واقع شود محققاً از نظر تشخیص کامل اختلالات قلب و عروق کافی نمیشد؛ زیرا مواردیکه ECG تغییرات مشخصی را نشان می دهد محدود و معین میباشد بعلاوه چنانچه بعداً ذکر خواهیم نمود در پاره موارد با وجود

عوارض قلبی برخلاف انتظار اساساً تغییری در ECG مشاهده نمیشود. در موارد دیگر نیز ECG هنگامی تغییر مینماید که تشخیص بیماری و اختلال قلب از مدت‌ها پیش بتوسط طرق کلینیکی و غیره تأیید شده بوده است. بنابراین فوق‌بدون آنکه بخواهیم از اهمیت الکتروکاردیوگرافی کاسته باشیم این نکته را متذکر می‌شویم که در آزمایش کامل امراض قلب نبایستی تنها به الکتروکاردیوگرافی قناعت نمود بلکه همیشه ۲-۳ طریق از طرق گرافیکی فوق‌الذکر را باید تواتراً بکار برد مانند: کاردیواسفیگموگرافی، کاردیوفیلوگرافی، الکتروکاردیو اسفیگموگرافی - الکتروفونو کاردیوگرافی، الکترو رادیو کیموگرافی و غیره و بهمین دلیل نیز برای سهولت آزمایش دستگاه‌های ساخته‌اند که بتوان در آن واحد ۲-۳ کیفیت مختلف فیزیولوژیکی را توأمآرا ثبت نمود مانند: پولیگراف مکانیک، الکتروکاردیواسفیگموگراف اپتیک، الکتروفونو کاردیوگراف الکترو رادیو کیموگراف و غیره.

طرق سیستماتیک یا مکانوگرافی قلب و عروق، گرچه پس از متداول شدن الکتروکاردیوگرافی اهمیت اولیه خود را از دست داد معذالک بنا به جهت مذکوره در فوق باز جزء سری آزمایش‌های گرافیک مورد استفاده می‌باشد.

اتفاقاً در این باره آزمایش‌های شخصی ما نشان داده که پولیگراف‌های مکانیک نیز در اکثر موارد کم‌کم‌های ذی‌قیمتی بتشخیص نوع بیماری و اختلال عمل قلب مینماید، حتی در پاره موارد مکانوگرام تغییرات مشخصی را نشان میدهد و حال آنکه الکتروگرام طبیعی میباشد.

در نتیجه آزمایش‌های پولیگرافی که ما در روی ۱۷۵ بیمار مبتلا با امراض دستگاه گردش خون، هر جوعه با آزمایشگاه فیزیولوژی، نموده‌ایم

موفق شده ایم تغییرات مشخص و متمایزی را در روی دیاگرامهای قلب و عروق مشاهده نمائیم که در اکثر اوقات اطلاعات جالبی درباره نوع بیماری و تغییر خواص عضله قلب بما داده است .

بنابراین فوق و با در نظر گرفتن نکات عملی ( مانند ارزانی و سادگی و قابل حمل و نقل بودن پولیگرافهای مکانیک ) نباید اهمیت پولیگرافی مکانیک را در یک آزمایش کامل دستگاه گردش خون از نظر دور داشته و این طریقه را ندیده انگاشت .

### ۱- مکانو کاردیو گرافی سیستماتیک ( طریقه پاشن )

کاردیو گرافی آپکسین (۱) یا ثبت ضربه مکانیکی نوک قلب که تا این اواخر نتایج بدو متناقضی در کلینیک می داد بقسمی که عملاً متروک شده بود بتوسط تکنیک ابتکاری پاشن (۲) که شرایط آزمایش را دقیقاً تثبیت نمود . بصورت یک آزمایش ترسیمی قابل استفاده در کلینیک درآمد .


طریقه پاشن یا « کاردیو گرافی سیستماتیک » عبارتست از کاردیو گرافی در وضعیت دراز کشیده به پهلوئی چپ که بتوسط کاردیو گراف دکمه دار مدل ماره - پاشن انجام میگردد .

در اینصورت دیاگرام ثبت شده که در واقع ( با در نظر گرفتن مکانیسم ضربه قلب ) نمودار انقباضات میباشد، بواسطه وجود تماس دائمی قلب با جدار سینه در سطح زیاد و حذف اثر منفی نقصان سیستولی حجم قلب ، پیوسته شکل مشخص و ثابتی را دارد که کاملاً شبیه و قابل انطباق با منحنی تغییرات فشار داخل قلب « کاردیومانو گرام » میباشد ( زیرا هر دو کیفیت تابع یک عاملند و آن قوه انقباضی میو کارد است ) . بدین

جهت کار دیوگرافی سیستماتیک یک طریقه تفتیش عمل قلب از نظره درجه تنوس و انرژی انقباضی آن بشمار میرود مضافاً اینکه در اکثر امراض قلبی نیز مکانو کار دیوگرام تغییرات مشخصی مینماید که از اینر و نوع بیماری و اختلال عمل قلب معین میگردد.

تفسیر مکانو کار دیوگرام طبیعی (ش ۱) - MCG در هر دوره ضربان قلبی از سه مرحله و ۵ موج ترکیب میشود:

۱- مرحله سیستول دهلیزی (موج ۵)



ش ۱ - مکانو کار دید گرام طبیعی (در وضعیت دراز کشی پهلوی چپ)

۲- مرحله سیستول بطنی (موج abcd) مرکب از خط صعودی ab (نمودار مرحله استقرار فشار داخل بطن) و قسمت افقی bcd (نمودار مرحله تخلیه بطن ها) قسمت bcd معمولاً دارای نوساناتی بوده و امتداد آن ممکن است مورب صعودی یا نزولی باشد.

۳- مرحله دیاستول عمومی که از نقطه d شروع شده تا ابتدای موج ۵ ضربان بعدی ادامه دارد و در روی آن موج ۴ (مربوط به بسته شدن دریچه سیمگونی) ، موج ۳ یا موج ۲ یا موج منفی (معاول خلاء داخل بطن بعد از سیستول) ، موج ۱ یا موج پروتودیاستولیک<sup>(۱)</sup> (معاول ریختن ناگهانی مقدار زیادی خون از دهلیز داخل بطن) مشاهده میشود.

۱- onde protodiastolique

در نزد کسانی که بطور مادرزادی فاقد استخوان جناغ سینه بوده و یا اکتوپی قلب داشته باشند علاوه بر امواج فوق موج کوچکی بین امواج سیستول دهلیز و بطن دیده میشود که به «موج بین سیستولی» (۱) موسوم میباشد.

امپلیتود یا دامنه امواج نمودار انرژی انقباضی قلب، تعداد و نظم امواج نمودار تعداد تحریکات و قابلیت هدایت قلب، خط ab نمودار زور سریع بطن، خط افقی bcd نمودار قدرت انقباضی قلب در مرحله تخلیه، خط نزولی dg نمودار سرعت رفع انقباض بطن و درجه ارتجاعیت آن و بالاخره خط دیاستول نمودار درجه تنوس قلب هنگام استراحت است.

چنانچه ملاحظه میشود MCG سیستماتیک عامل مشاهده مستقیم و عینی (۲) (انقباضات قلب از نظر تغییرات کمی و کیفی) (مرحله استقرار فشار - مرحله تخلیه) و تغییرات سیری (اریتمی، اکستراسیستول) بوده علاوه بتوسط مشاهده تغییر قدرت انقباضی قلب از روی آن میتوان تحقیقاً ارزش عملی قلب، یعنی عاملی که برای کلینیسین از نظر پیش بینی آتیه بیماری و اتخاذ طریقه معالجه در بیماران قلبی لازم است، قضاوت نمود تغییرات فیزیولوژیکی MCG در بین عوامل فیزیولوژیکی تغییر دهنده MCG فقط اریتمی تنفسی قابل ذکر است.

اریتمی تنفسی یا اریتمی سینوزال ادواری (۳) که عبارتست از تغییرات ادواری سرعت و شدت ضربانات قلب مقارن با مراحل تنفس شدید یک کیفیت فیزیولوژیکی می باشد و آن تغییرات

۱- onde intersystole ۲- méthode objective

۳- arythmie sinusale périodique

متناوب تنوس مرکز بصل النخاعی قلب تحت تأثیر مرکز تنفسی است .

اریتمی تنفسی بچهارشکل دیده میشود :

۱ - شکل کلاسیک - که ضربانات هنگام دم سریع و هنگام بازدم

بطئی میشود .

۲ - شکل برادیکاردیک - تعداد ضربانات قلب هنگام دم

تغییری نکرده فقط هنگام بازدم کند شده به ۵۰-۵۵ در دقیقه میرسد .

۳ - شکل وقفه واحد بازدمی - که بعد از هر چهار سیستول و در آخر

هر بازدم فقط یک ضربان قلب حذف میشود .

۴ - شکل معکوس - که خیلی نادر بوده و ضربانات قلب هنگام دم

کند میشود .

اریتمی تنفسی بیشتر در اطفال غصبی، واگوتونیک و رنگ پریده،

بچه‌های کم‌نمو و هیپوسفیکزیک<sup>(۱)</sup> و بعضی اشخاص بالغ مشاهده میشود

( در حیوانات نزدیک و خوک )

در مواردی که در تنفس عادی کم محسوس باشد بتوسط تنفس

عمیق و طولانی بنحوشدید ظاهر میشود .

بعلاوه در مواقع افزایش سرعت ضربانات قلب (تب- تزریق آترین

حرکت و هیجان) و همچنین تحت تأثیر اراده از بین رفته و بعکس هنگام خواب

مخصوصاً خواب عمیق بخوبی آشکار میشود .

باید دانست اریتمی تنفسی از نظر سمیولوژی و پیش بینی آتیة

هیچگونه ارزشی نداشته و معالجه نیز لازم ندارد مگر آنکه بیمار و

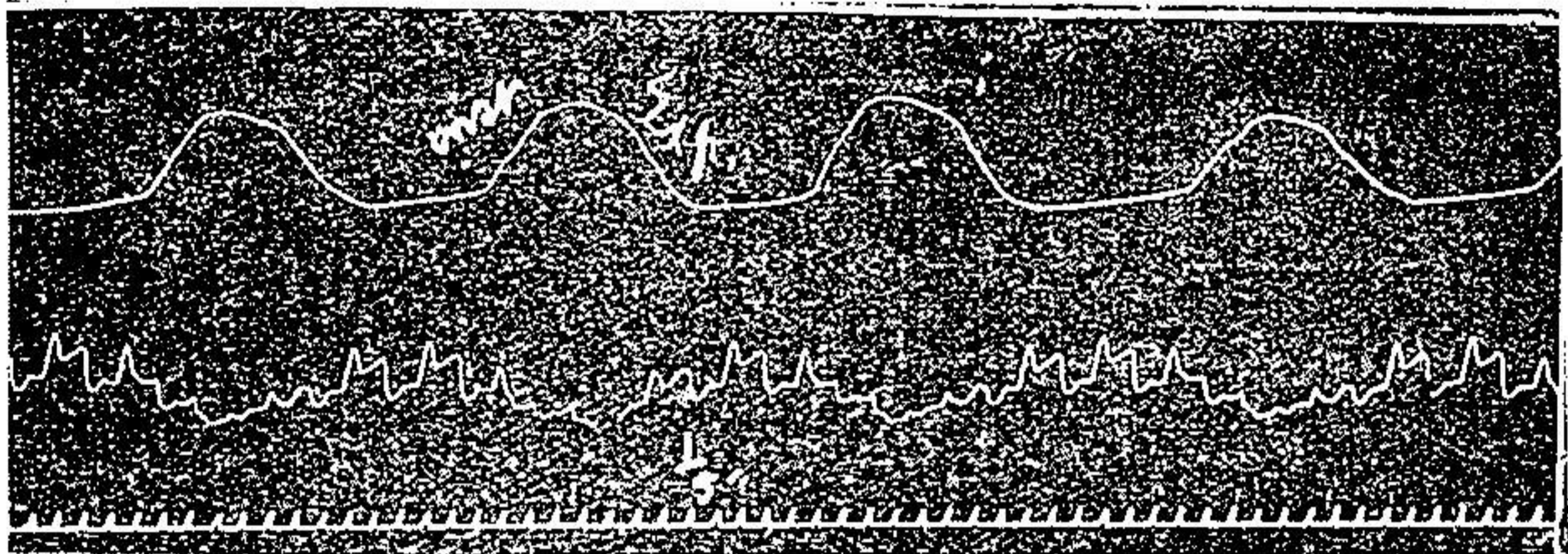
اطرافیان را از عدم بیماری ( بمعنی کلمه ) پزشك آگاه سازد .

تنفس علاوه بر تغییر کمی که بعات عصبی در ریتم قلب میدهد بعات

مکانیکی ( تغییرات فشار منفی داخل سینه و بنابر این شدت جریان



سیستولی) نیز سبب تغییر امپلیتود و شکل امواج MCG می شود (انیزو کاردی) (۱) باین معنی که هنگام دم دامنه امواج کوچک و هنگام باز دم بزرگ میشود (ش ۲) این کیفیت که بکلی مستقل از اریتمی تنفسی است و در تنفس عمیق بخوبی واضح میگردد ممکن است به تنهایی یا توأم با اریتمی تنفسی مشاهده شود.



ش ۴ - انیزو کاردی تنفسی

تغییرات مرضی MCG - آزمایشهای شخصی ما در روی ۱۷۵ بیمار مبتلا با امراض مختلفه قلبی و عروقی که از تاریخ دیماه ۲۳ الی فروردین ۲۷ با آزمایشگاه فیزیولوژی مراجعه ننوده که در بیشتر امراض قلبی مانند اریتمی ها، بعضی از ضایعات دریچه‌ای، اسپستولی، سمفیز پریکارد و غیره MCG تغییرات مشخص و متمایزی مینماید. و در پاره موارد نیز با وجود ضایعات قلبی تغییری در کساردیوگرام پدیدار نمیشود از ۱۷۵ نفر بیمار فوق ۶۹ نفر مبتلا به اندو کاردیت و عوارض دریچه‌ای، ۵۴ نفر مبتلا با انواع اریتمی ها و میو کاردیت، ۷ نفر مبتلا به پریکاردیت و سمفیز و ۴۵ نفر مبتلا با امراض مختلفه (مانند تصلب شرایین، ازدیاد فشار شریانی، نفريت مزمن، طپش قلب، عظم و اتساع قلب، نوروز قلبی،

کلودیگاسیون متناوب، آنژین صدری و غیره) بوده‌اند.

اریتمی‌ها - اریتمی‌ها را هر یک از مصنفین بشکل مخصوصی دسته‌بندی نموده‌اند. مثلاً بعضی‌ها شکل کلینپکی و برخی دیگر مبدأ تشریحی اریتمی را مالک تقسیم بندی قرار داده‌اند. بنظر ما تقسیم بندی زیر که بر اساس مبدأ اریتمی و وحدت مشخصات گرافیکی بنا شده بهترین آنها میباشد:

- I - اریتمی سینوزال
- ۱- تنفسی (الوریتمی ادواری فیزیولوژیک)
- ۲- غیر تنفسی
- ۱- تاکیکاردی
- ۲- برادیکاردی
- ۳- آنیزوریتمی (اریتمی حقیقی)
- ۱- ادواری
- ۲- غیر ادواری
- (اریتمی غیر منظم)

- II - اکستراسیستول
- ۱- مہجزا
- ۱- غیر منظم
- ۲- منظم (بی ژمینسم - تری ژمینسم وغیرہ)
- ۱- سلسل (تاکیکاردی پاروکسیستیک)

- III انفکاک (بلو کاژ)
- ۱- سینوسی و دہلیزی
- ۲- دہلیزی و بطنی
- ۳- شاخہ ای
- ۴- انتہائی

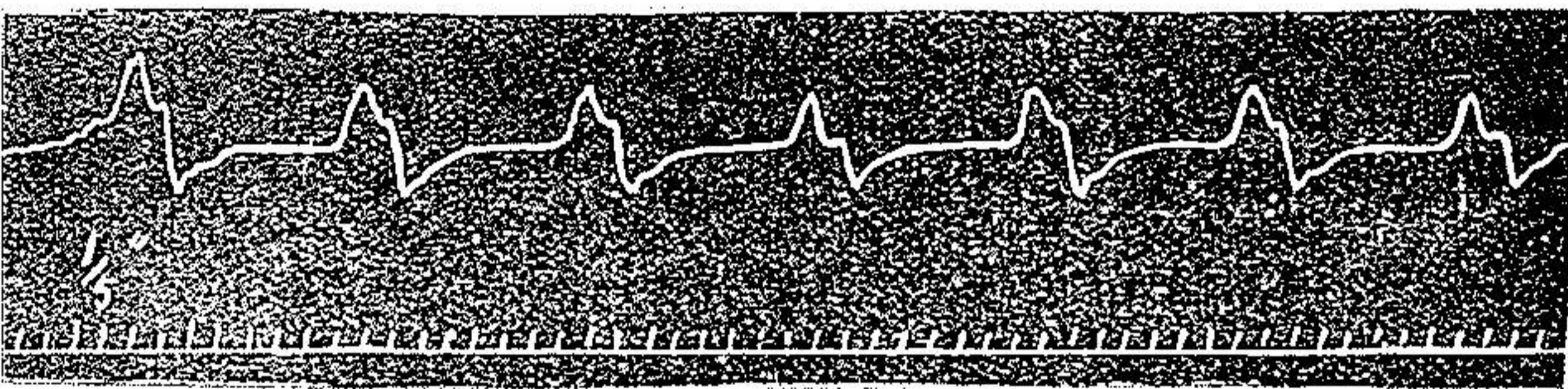
- IV - اریتمی کامل (فیبریلاسیون دہلیزی) و فلوتر (تاکی سیستولی دہلیزی)
- V - تناوب (اریتمی متناوب)

I - اریتمی سینوزال غیر تنفسی - در تاکیکاردی (ش ۳) تعداد انقباضات بیشتر از طبیعی و زمانهای دیاستول کمتر از طبیعی ولی تمام بایکدیگر مساوی میباشند.



ش ۳ - تاکیکاردی سینوزال

در برادیکاردی سینوزال تعداد انقباضات کمتر از طبیعی بوده زمانهای دیاستول بیشتر از طبیعی و همه با یکدیگر مساوی میباشند (ش ۴)



ش ۴ - برادیکاردی سینوزال

آنیزوریتمی (اریتمی حقیقی) - نوع ادواری خود بسه شکل ممکن است دیده شود :

۱ - شکل وقفه‌ای که در فواصل مساوی یا ضربان قلب حذف می‌شود .

۲ - شکل سرعت که بفواصل مساوی ریتم قاب سریع میشود .

۳ - شکل نوسانی که ضربانات قاب بطور منظم و بفواصل مساوی سریع و بطئی میشود (بدون ارتباط با مراحل تنفسی)

در انیزوریتمی غیر ادواری یا اریتمی  
غیر منظم فواصل ضربانات قلب نامساوی  
و غیر منظم است. (ش ۵)


## II- انواع اکسترسیستول-

اکسترسیستول که عکس العمل معمولی  
تحریكات از ناحیه خود میوکارڈ یا  
اعضاء دیگر بدنست، بتوسط يك انقباض  
غیر طبیعی پیش رس که فاصله آن تا  
سیستول طبیعی قبلی کمتر از سیستول  
بعدی است. مشخص میشود به علاوه اولین  
انقباض طبیعی بعد از اکسترسیستول نیز  
قوی تر از معمولی است.


در نوع مجزا و غیر منظم امواج  
غیر طبیعی بطور منفرد و بفواصل غیر  
مساوی دیده میشود (ش ۶)

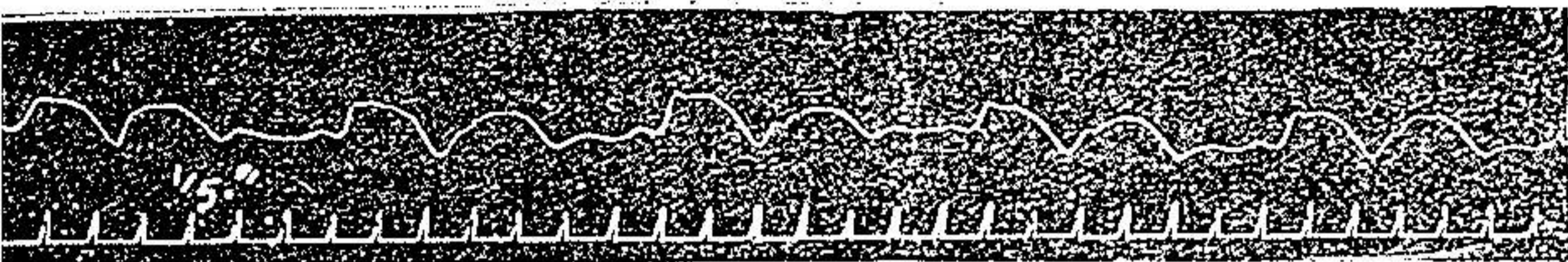
در نوع منظم (ش ۷) بعد از  
هر يك دو یا سه انقباض طبیعی يك  
انقباض غیر طبیعی بروز میکند (بی  
ژمینیسیم - تری ژمینیسیم - کوادری  
ژمینیسیم)

ش ۵ - انیزوریتمی غیر ادواری (اریتمی سینوزال غیر منظم)



ش ۶ - اکسترسیستول مجزا و غیر منظم (مبدأ بطنی)





### ش ۷ - اکستراسیستول مجزا و منظم (بی ژمینسم)

تاکی-کاردی پارو کسی ستیاك عبارتست از يك سری متوالی امواج اکستراسیستول که بطور ناگهانی شروع شده مدت چند ثانیه تا چند ساعت یا چند روز ادامه داشته و بطور ناگهانی ختم میشود. مبداء این اکستراسیستولها بیشتر از ناحیه دهلیزی است ولی ممکن است از ناحیه دهلیزی و بطنی (گره تاوارا) و یا بطنی باشد. در صورت اخیر تعداد انقباضات دهلیز در حدود طبیعی است و حال آنکه تعداد انقباضات بطنی خیلی بیشتر از طبیعی است.

نوع اخیر که خیلی نادر است از نظر اتیه و خیم بوده و احتمال تبدیل به فیبریلاسیون بطنی را دارد.


تشخیص مبداء اکستراسیستولها نیز در روی MCG گرچه ممکن است ولی خیلی دقیق میباشد:

در اکستراسیستولهای سینوسی يك انقباض کامل زود رس مشاهده میشود که مدت دیاستول بعد از آن تقریباً همیشه معادل دیاستولهای طبیعی است<sup>(۱)</sup> بعبارت دیگر در چنین اکستراسیستولهایی ریتم قالب تغییر محل داده ولی مدت دوره ضربان تغییری نمیکند.

در P<sub>x</sub> دهلیزی هر يك انقباض کامل زود رس متشکل از امواج دهلیزی و بطنی مشاهده میشود که فاصله آن کمتر از طبیعی و دیاستول

۱- rythme décalant

بعد از آن بیشتر از معمولی است (مرحله استراحت جبران کننده (ش ۸))



### ش ۸ - اکستر اسپستول دهلیزی

در Ex دهلیزی و بطنی (گره ای) امواج دهلیزی و بطنی برویهم افتاده. یک موج با امپلیتود بیشتر از طبیعی تشکیل میدهد و این در صورتی است که مبدأ انقباض غیر طبیعی درست در وسط گره تاوار باشد (۱) ولی در صورتیکه مبدأ Ex بالای گره (۲) یا تحت گره (۳) باشد آنوقت موج دهلیزی خیلی نزدیک به موج بطنی ماقبل و یا بعد از آن واقع میشود. در Ex بطنی که بیشتر از انواع دیگر مشاهده میشود فقط موج بطنی با امپلیتود کمتر یا مساوی دیده میشود. این نوع Ex بر حسب مدت دیاستول بعد از آن خود بر سه قسم میباشد:

۱- Ex با دیاستول طویل تر از طبیعی (دوره استراحت جبران کننده) که بیشتر از سایر اقسام وجود دارد (ش ۶).

۲- Ex با دیاستول کوتاه تر از طبیعی «ریتم انترپوله» (۴) که در مواقعی که ریتم قلب آهسته باشد مشاهده میگردد.

۳- Ex با دیاستول عادی (۵) که در موارد بلوک کامل دهلیزی مشاهده می شود.

باید دانست در موارد Ex سینوسی گاهی اوقات بعلاوه وجود بلوک در شاخه های هیس دیاستول بعد از Ex کوتاه تر از طبیعی است بعلاوه

۱- Ex. Juxtanoale ۲- Ex. supranodale

۳- Ex. infranodale ۴- Ex. interpolée ۵- Ex. décalante


در Ex سینوسی و دهلیزی گاهی بعلت رسیدن تخریک غیر طبیعی به بطن هنگام مرحله تخریک ناپذیری آن انقباض بطنی حذف شده و Ex منحصر بیک موج دهلیزی؛ و دیاستول طولتر از طبیعی میشود.

از آنچه فوقاً ذکر شد علامت مشخص ذیل برای تمیز Ex دهلیزی از بطنی نتیجه میشود: در Ex بطنی مجموع زمان یک سیستول و Ex بعد از آن معادل دو سیستول طبیعی است و حال آنکه در Ex دهلیزی کمتر از آنست.

چنانچه مشاهده میشود این یک علامت دقیق و در عین حال بسیار واضحی است که از روی مکانوگرام بسهولت میتوان آنرا تشخیص داد با وصف مراتب فوق تشخیص مبدأ Ex بطور دقیق از روی MCG اکثر اوقات کار آسانی نبوده و از این نظر الکتروکاردیوگرافی کمک شایانی مینماید.

III - بلوکاژ - در روی MCG فقط تشخیص انفکاک دهلیزی و

بطنی میسر میباشد. این نوع انفکاک خود بر سه قسم میباشد: خفیف، ناقص، کامل. در قسم خفیف فواصل oa زیادتر از طبیعی بوده بعلاوه در تمام ضربانات با یکدیگر مساوی نیستند (ش ۹)



ش ۹ - بلوکاژ دهلیزی و بطنی خفیف توام با صدای چهار نعل سیستولی

در بلوکاژ ناقص علاوه بر افزایش فواصل oa در بعضی ضربانات موج بطنی نیز حذف میشود. این حذف انقباض بطنی ممکن است بطور



غیر منظم (وقفه قلب) و یا منظم (برادیکاردی بعات انفکاک) باشد. در صورت اخیر بعد از هر ۲ یا ۳ انقباض دهلیزی یک انقباض بطنی مشاهده می شود.

در بلوک کامل بکلی ارتباط زمانی بین انقباضات دهلیزی و بطنی از بین رفته دهلیزها باریتم طبیعی و بطنها باریتم آهسته مخصوص بخود منقبض میشوند (برادیکاردی معلول انفکاک)

تشخیص افتراقی بلوک کامل با اکستراسیستول و اریتمی سینوزال (نوع وقفه) و همچنین افتراقی بلوک کامل با بی ژعینیسیم و برادیکاردی سینوزال از روی MCG آسان میباشد. علاوه در برادیکاردی معلول انفکاک ریتم قلب تحت تأثیر عوامل سریع کننده قلب (آدرین، تافییر وضعیت، راه رفتن) تغییری نمی نماید. بطور کلی در برادیکاردی برای حفظ تعادل گردش خون سیستولها قویتر از طبیعی و فشارهای ماکزیمال می نمانند بیشتر از طبیعی است.

#### IV- اریتمی کامل و فلو تر- اریتمی کامل یادائمی (۱) معلول شکل

انقباضی مخصوص دهلیزی موسوم به فبر یا لاسیون است (انقباضات سریع، غیر منظم، کوچک و غیره همزمان در تمام نقاط دهلیز). در این اریتمی امواج مشخص دهلیزی در روی MCG حذف شده و امواج بطنی نیز تماماً از نظر امپلیتود و فاصله بطور غیر منظم با یکدیگر اختلاف دارند (ش ۱۰)

تعداد انقباضات بطنی اکثر اوقات بیشتر از طبیعی (تاکی اریتمی)

۱- arythmie complète ou perpétuelle

ولی در پاره موارد نیز طبیعی و یا کمتر از طبیعی است (برادی اریتمی) بطور کلی در تمام موارد یک حالت بلوکاز دهلیزی و بطنی وجود دارد که درجه شدت وضعف آن تفاوت می کند بنا بر این :


اریتمی کامل = فیبریلاسیون دهلیزی + اریتمی بطنی + بلوکاز

از نظر کلینیکی اریتمی کامل ممکن است دائمی، موقتی و یا حمله ای باشد و بطور کلی هر اریتمی غیر منظم که با یکی از سه عامل ذیل توأم باشد اریتمی کامل است :

۱ - هر اریتمی منظم که با تاکی کاردی (بیشتر از ۱۲۰ در دقیقه) توأم باشد

۲ - هر اریتمی غیر منظم دائمی که با علائم عدم کفایت توأم باشد

۳ - هر اریتمیکه تحت تأثیر عوامل سریع کننده قلب (حرکت تغییر وضعیت) شدت پیدا نماید.



ش ۱۰ اریتمی کامل (فیبریلاسیون دهلیزی)

در مواردیکه ریتم قلب در حدود طبیعی باشد، اختلاف سیستمهای بطنی نیز از نظر امپلیتود کمتر محسوس بوده فقط فواصل امواج بطنی کم و زیاد میشود در اینصورت الکتروکاردیوگرام یا اسنیگموگرام تشخیص بیماری را قطعی می نماید.

شکل برادی اریتمی خود بردو قسم است :

۱ - مواردیکه تعداد انقباضات بطنی در حدود ۶۰ و یا کمتر از

آن میباشد.

۲ - مواردیکه تعداد انقباضات بطنی در حدود ۴۰ و یا کمتر از آنست. در قسم اخیر ضربانات بطنی کاملاً منظم میباشد (ریتم اتونوم بطن) در واقع دو شکل فوق معادل درجات مختلف بلوکاژ دهلیزی و بطنی است. در شکل اول بلوکاژ ناکامل و در قسم دوم کامل میباشد.

باید دانست اریتمی کامل و فیبریلاسیون دهلیز نشانه مشخص میوکاردیت دژنراتیو<sup>(۱)</sup> و عدم کفایت قلب میباشد.

فلوتر - در فلوتر (تاکی سیستولی دهلیزی)<sup>(۲)</sup> تعداد انقباضات دهلیزی خیلی بیشتر از طبیعی بوده (۱۵۰-۳۰۰ در دقیقه) و حال آنکه انقباضات بطنی بطنی تر میباشد.

بعبارت دیگر در فلوتر همیشه يك حالت بلوکاژ ناکامل دهلیزی و بطنی وجود دارد که ممکن است منظم یا غیر منظم باشد و بنابراین فلوتر خود بدو شکل منظم و غیر منظم دیده میشود: در نوع منظم بعد از هر ۲-۳ یا ۴ انقباض دهلیزی يك انقباض بطن دیده میشود، در نوع غیر منظم توالی انقباضات بطنی نسبت به دهلیزی غیر منظم میباشد.


چنانچه ملاحظه میشود تفاوت تاکیکاردی پاروکسیستیک دهلیزی و تاکی سیستولی دهلیزی وجود بلوکاژ (در بیماری دومی) است که در نتیجه همیشه تعداد انقباضات بطن کمتر از دهلیز میباشد در صورتیکه در بیماری اولی ریتم دهلیز و بطن مساوی هم میباشد.

بعضی از محققین فلوتر را يك سندرم مرضی واسط بین تاکیکاردی

۱- myocardite dégénérative ۲- flutter (tachysystolie auriculaire)


پاروکسی ستیاک دهلیزی و فیبر یلاسیون دهلیزی می دانند و عبارت دیگر تاکیکاردی پاروکسی ستیاک دهلیزی، تاکی سیستولی دهلیزی و فیبر یلاسیون دهلیزی را بترتیب مراحل متوالی مرضی می دانند که از حیث درجه شدت مرض با یکدیگر اختلاف دارند و دلیل آن مشاهده بعضی موارد مخلوط « فیبر یلاسیون - فلوتر » است. در واقع در کلینیک فلوتر باشکال مختلفه منظم، غیر منظم خفیف، غیر منظم شدید، توأم با فیبر یلاسیون دیده شده که بالاخره در مرحله نهائی به اریتمی کامل تبدیل شده است

مانیز در دو بیمار مبتلا به بیماری در بچه میترال با سابقه روماتیسم مفصلی چنین حالت مخلوط فیبر یلاسیون - فلوتر را مشاهده نمودیم (ش ۱۱).



ش ۱۱ - فلوتر غیر منظم توأم با فیبر یلاسیون دهلیزی  
چنانچه در روی کاردیوگرام مشاهده میشود در بعضی از دوره های ضربان قاب موج دهلیزی مشاهده نشده و در بعضی ضربانات دیگر ۱-۲ یا ۳ موج دهلیزی پشت سرهم دیده میشود

V - تناوب (۱) - در این بیماری دامنه امواج بطنی متناوباً و یک در میان ضعیف و قوی میشود (ش ۱۲).



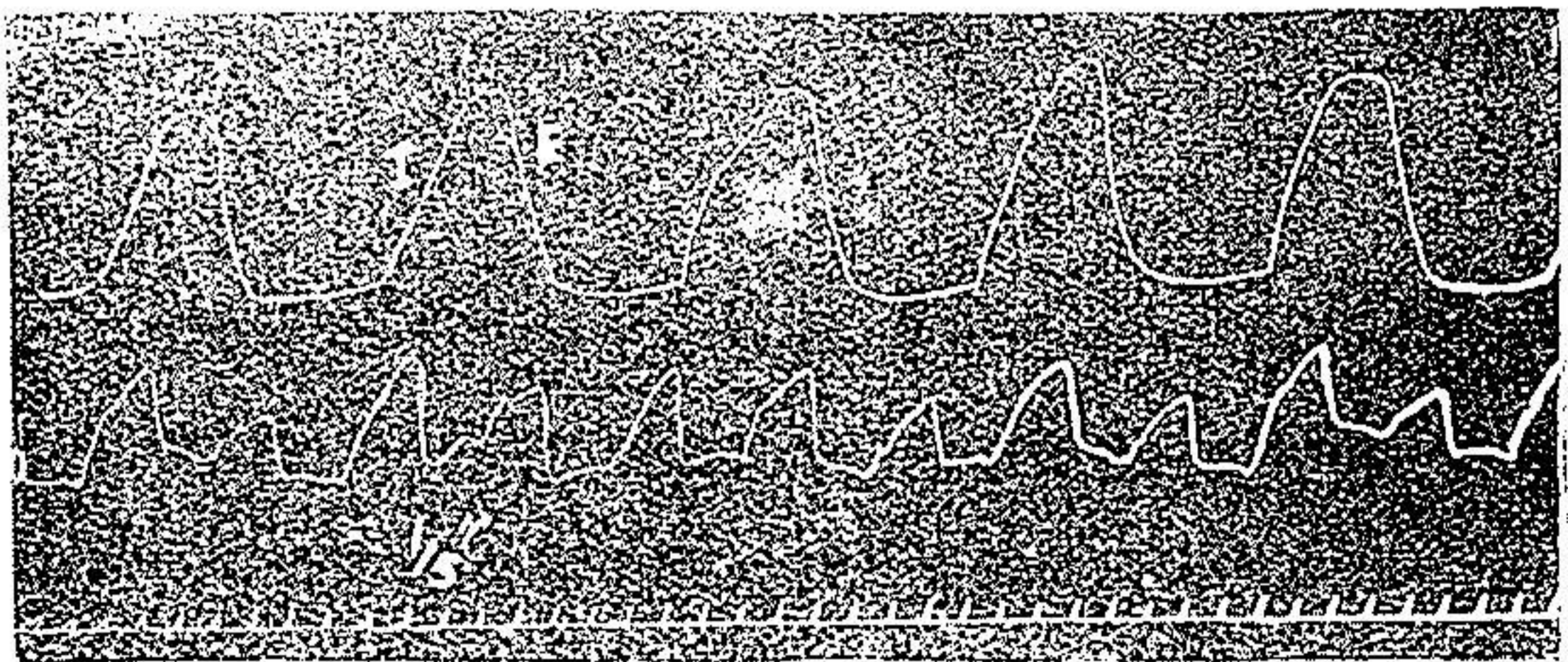
ش ۱۲ - تناوب

در مواردی که به علت ضعف بودن شوک و یا تأثیرات تنفسی تغییر امپلیتود در روی MCG خوب مشخص نباشد، اسفیکموگرام تشخیص را قطعی مینماید.

باید دانست این اریتمی است که تشخیص قطعی آن از روی مکانوگرام محقق میشود چه تشخیص کلینیکی آن اکثراً امکان پذیر نبوده و الکتروکاردیوگرام نیز تقریباً در تمام موارد طبیعی میماند.

اریتمی متناوب بادو نوع اریتمی قابل اشتباه است: یکی بی ژمینسیم و دیگری تناوب کاذب تنفسی تشخیص افتراقی نیز بوسیله آزمایش مکانوگرافی امکان پذیر میباشد. در بی ژمینسیم امواج ضعیف اکسترسیستول به سیستولهای طبیعی ماقبل نزدیکتر از مابعد است و حال آنکه در تناوب سیستولهای ضعیف به سیستولهای قوی مابعد کمی نزدیکتر است (کشف این علامت وقت زیاد لازم دارد).

تناوب کاذب تنفسی (۱) - در نزد کسانی که مبتلا به سرعت تنفس (۲) باشند بقریبیکه دفعات تنفس در دقیقه در حدود نصف تعداد ضربانات قلب باشد امواج بطنی تحت تأثیر تنفس و همزمان با هر احل دم و بازدم یک در میان ضعیف و قوی می شود (ش ۱۳) و در نتیجه تناوب کاذبی بوجود می آید که



ش ۱۳ - تناوب کاذب تنفسی

۱ - pseudo - alternance respiratoire ۲ - polypnée

Downloaded from tums.ac.ir on 2024-09-27

بستگی و همزمانی آن با مراحل تنفس از روی پنوموگرام خوب واضح می شود .

چنانچه اگر چند لحظه بیمار تنفس ننماید دامنه امواج بطنی با یکدیگر مساوی میشود .

VI- ریتم گره ای (۱) - در مواردیکه گره « کیت وفلاک » بعللی از کار باز بماند گره « اشوف تاوارا » مبداء انقباضات طبیعی قلب واقع میشود (۲) در اینصورت بر حسب اینکه مبداء انقباض از قسمت فوقانی ، وسطی یا تحتانی گره تاوارا باشد موج دهلیزی قبل از موج بطنی ولی خیلی نزدیک بآن . یا منطبق با موج بطنی و یا بلافاصله بعد از آن واقع می شود .

باید دانست از نظر پیش بینی آتیه بیماری ، بین انواع اریتمی ها فقط اریتمی کامل و اریتمی متناوب بتنهائی ارزش سمیولوژیک دارند زیرا در این دو اریتمی همیشه میوکاردمبتلا به تحلیل شدید بوده اولی معلول فیبریلاسیون دهلیزی و دومی نتیجه عدم کفایت بطن چپ میباشد . سایر اریتمیها در صورتیکه بایک علامت اختلال گردش خون توأم نباشند بهیچ وجه به تنهائی ارزشی از نظر پیش بینی آتیه بیماری و اختلال عضله قلب ندارند .

تغییرات MCG در سایر امراض قلب - ۱ - امراض دریچه ها

در عدم کفایت دریچه آئورت ، بمناسبت عظم بطن چپ امواج بطنی شدید

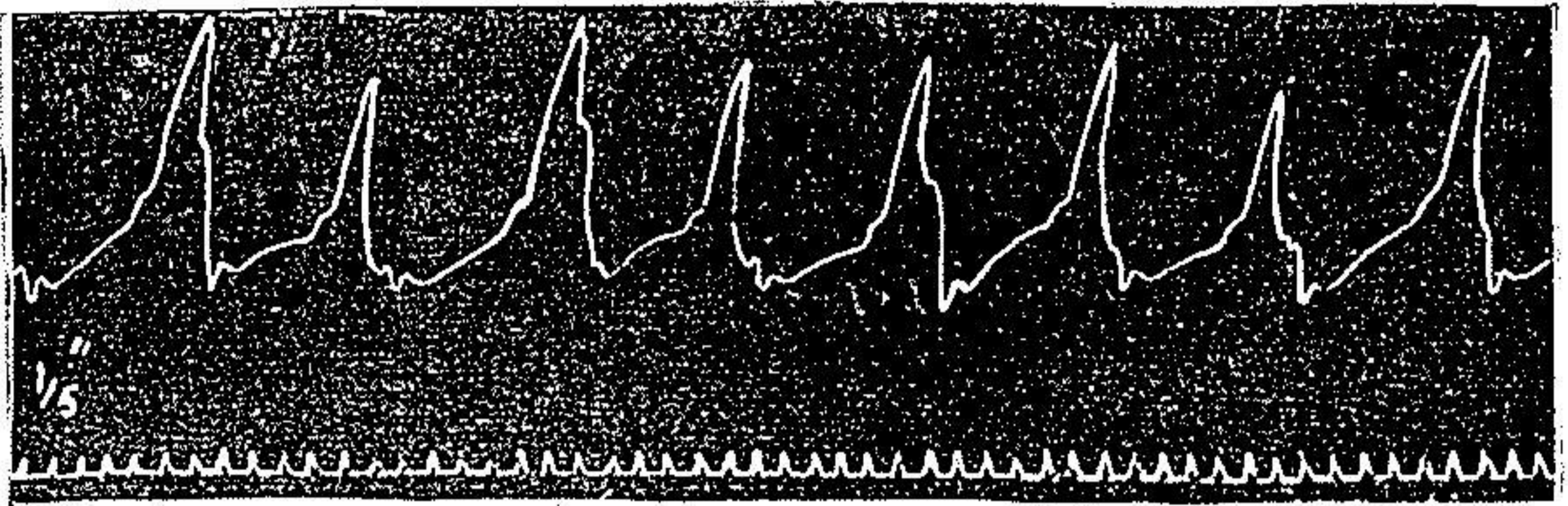
ولی تا انتهای سیستول در یک ارتفاع باقی نمانده بلافاصله پس از شروع سیستول

سقوط مینماید بنابراین کفه امواج بطنی از بین رفته و MCG شکل قلاب (۳)

۱ - rythme nodl ou septal ۲ - rythme heterotope

۳ - cardiogramme en crochet

بخود میگیرد (ش ۱۴)



ش ۱۴ - عدم کفایت دریچه آئورت

شکل قلاب MCG مشخص انحصاری عدم کفایت دریچه آئورت بوده و این تنها دریچه ای است که از روی شکل قلاب MCG قابل تشخیص می باشد. در ضیق دریچه آئورت، بعلت اشکال تخلیه، بطن مدت سیستول بطن بیشتر از طبیعی شده به علاوه بتدریج عظام بطن چپ نیز غارض میگردند خود سبب افزایش دامنه امواج بطنی میشود.


در عدم کفایت دریچه میترال در اوائل بیماری در روی MCG تغییری مشاهده نمیشود ولی پس از چندی بواسطه بزرگ شدن قلب امپلی تود امواج بطنی زیادتر از طبیعی گردیده و سپس در مرحله شروع عدم کفایت واتساع امواج غیر منظم میشود.

در ضیق دریچه میترال امواج بطنی ضعیف و امپلی تود آنها کم میباشد.

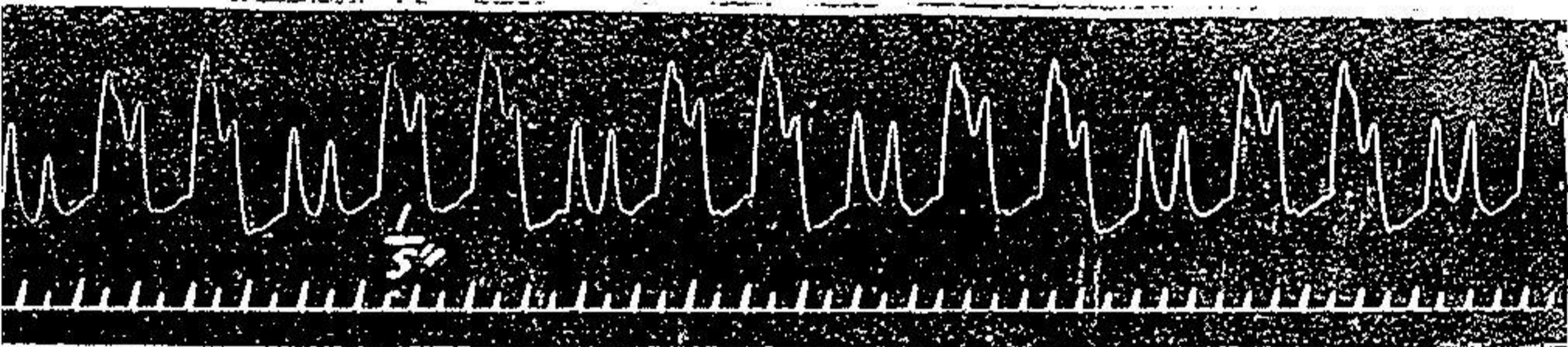
در بیماری دریچه تری کوسپید و ریوی در صورتیکه توأم با اختلالات دیگر قلبی نباشد تغییری در کاردیو گرام مشاهده نمیگردد ولی مثلاً در مواقعیکه عدم کفایت تری کوسپید معلول عدم کفایت بطن راست باشد در روی MCG پدیدار میگردد.

۴- امراض عضله قلب - در عظام قلب چپ دامنه امواج بیشتر از

طبیعی میشود. در موارد عظم و اتساع قلب راست (که کاردیوگرافی از ناحیه زائده کسینفوئید میسر میشود) امواج دهلیزی و پروتودیاستولیک قوی گردیده بقسمیکه MCC (ش ۱۵) شکل فلبوگرام را پیدا مینماید.



ش ۱۵ - عدم کفایت بطن راست و صدای چهار نعل نوع دیاستولی در بعضی موارد عظم قلب که تازه وارد مرحله هیپوسیتولی شده باشد در وسط کفه بطنی فرو رفتگی شدیدی پیدا میشود بقسمیکه موج بطنی بطور محسوس بدو شاخه تقسیم میگردد (ش ۱۶)



### ش ۱۶ - عظم بطن و شروع هیپوسیتولی

در آسیستولی خط صعودی و نزولی امواج بطنی مورب گردیده و خط نمودار دیاستول بعالت اتونی قلب مورب میگردد، بعلاوه انیزو-کاردی تنفسی نیز در تنفس معمولی پدیدار میشود.

انواع صداهای چهار نعل نیز سبب تغییر MCC میشود: در نوع دیاستولیک و قسم دهلیزی و بطنی (معلول هیپوتونی بطن راست و چپ) دامنه امواج دهلیزی بیشتر از طبیعی میشود (ش ۹ و ۱۵) در صورتیکه با اختلال قابلیت هدایت قلب توأم باشد موج دهلیزی ممکن است در وسط



دیاستول (مزودیاستولیک) (ش ۹) یا منطبق با موج پروتودیاستولیک شود :  
در نوع دیاستولیک و قسم بطنی دامنه موج پروتودیاستولیک بیشتر  
از طبیعی میشود (در عدم کفایت ائورت)

در نوع دیاستولیک که دو قسم دهلیزی بطنی و بطنی توأم باشد  
(مرحله آخر اسیستولی) امپلی تودامواج دهلیزی و پروتودیاستولیک بیشتر  
از طبیعی میگردد (ریتم چهارزمان).

در صدای چهار نعل نوع سیستولی، قسم آخر سیستولی (۱) کاردیوگرافی  
که در سومین فضای بین دنده ای چپ ثبت شود معکوس کاردیوگرافی است  
که از ناحیه نوک قلب گرفته شود (در سمفیز پریکارد) و موج اضافه در رأس  
کاردیوگرام منفی دیده میشود.

در میو کاردیت امواج بطنی ضعیف گردیده و علائم اریتمی مشاهده  
میشود.

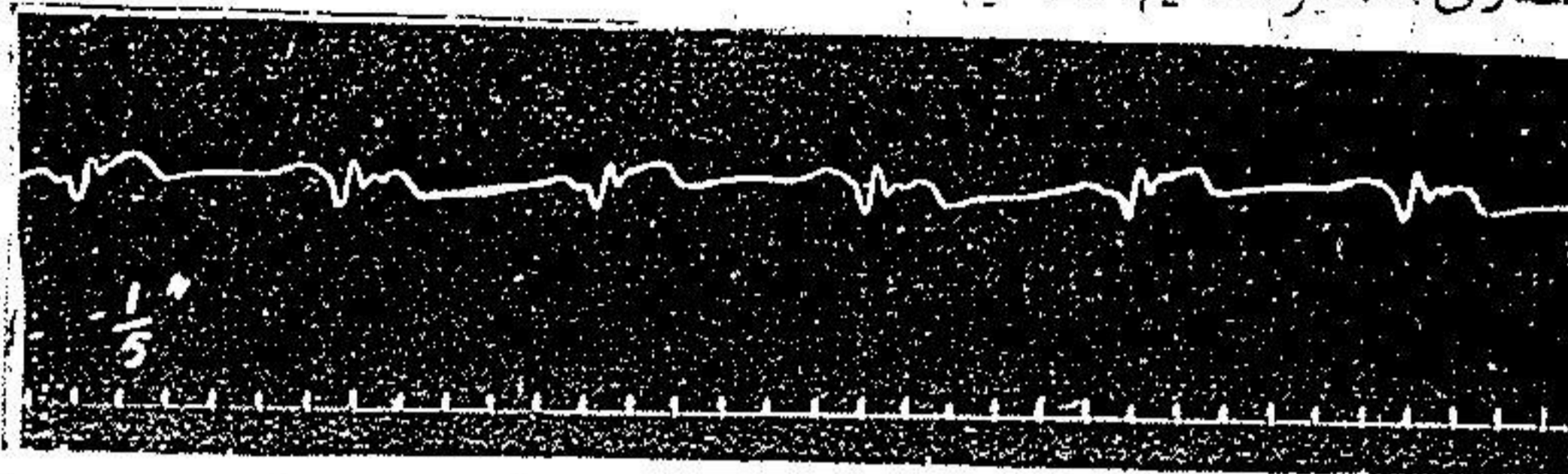
در آنژین صدری و ضایعات عروق کورونر تغییر مشخصی در روی  
MCG مشاهده نمیشود.

در تپش قلب و نوروز قلبی (۲) امواج بطنی قوی و سریع میشوند.  
۳ - امراض پریکارد و مدیاستن - در پریکاردیت اکسوداتیو (۳)  
امپلی تود امواج بطنی کم شده بعلاوه گاهی آنیزو کاردی تنفسی نیز پدیدار  
میشود.

در پریکاردیت التصاقی خارجی یا مدیاستینو پریکاردیت (۴) و قتیکه  
التصاق (۵) در ناحیه قدامی (یا جدار سینه) باشد بعلاوه کیفیت عقب نشینی  
نوک قلب (۶) کاردیوگرام معکوس میشود (کاردیوگرام منفی) باین معنی

- ۱- galop post - systolique ۲- neverose cardiaque  
۳- pericardite exudative ۴- pericardite adhésive  
externe (médiastino - pericardite) ۵- symphyse  
۶- retrait du point du coeur

که امواج مثبت منفی و امواج منفی مثبت میشود، در این صورت موج بطنی منفی و موج منفی شکل گروشه میشود. (ش ۱۷) این تغییر MCG مشخص انحصاری سمفیز قدام قلب میباشد.



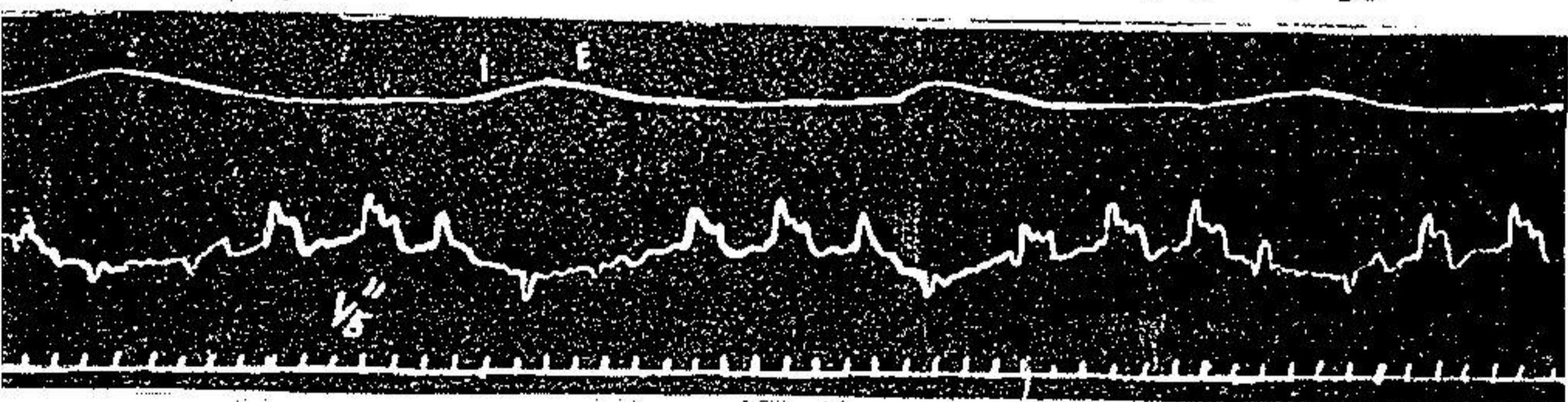
ش ۱۷ - سمفیز پریکاردیک

در مدیاستینو سمفیز علاوه بر معکوس شدن MCG دو تغییر گرافیکی

دیگر نیز مشاهده میشود:

یکی آنیزو کاردی و آنیزوسفیگمی تنفسی است و دیگر تولید صدای چهار نعل نوع آخر سیستولی که موج آن در رأس کاردیوگرام معکوس دیده میشود:

آنیزو کاردی و آنیزوسفیگمی تنفسی علاوه بر امراض قلبی مانند عدم کفایت بطن چپ یا اتونی قلب، اتونی و اتساع ائورت و سمفیز مدیاستین در بعضی امراض ریوی مانند پنمو پاتی حاد، خناق و تومرهای حنجره نیز دیده میشود.



ش ۱۸ - مدیاستینو پریکاردیت توام با عدم کفایت قلب

در مدیاستینو پریکاردیت گاهی اوقات کاردیوگرام فقط در مراحل

شبهیق معکوس میشود (ش ۱۸) این تغییر نشانه التصاق مختصر پریکارد با جدار قدامی سینه است .

### نتیجه

I - بتوسط آزمایش مکانو کاردیو گرافی سیستماتیک میتوان علاوه بر تشخیص بیشتر امراض قلب تغییرات خواص عضله قلب مخصوصاً درجه قدرت انقباضی و بنابراین ارزش عملی آنرا معین نمود و این خود یکی از مزایای قابل ملاحظه این طریقه سیستماتیک است .

II - امراض قلبی را از نظر تغییرات مشهوده در روی MCG بسته دسته میتوان تقسیم نمود :

۱ - امراضیکه تغییرات MCG آنها بتنهائی مشخص میباشد مانند انواع اریتمی ها ، عدم کفایت دریچه ائورت ، سمفیز پریکاردیک آسیستولی .

۲ - امراضیکه تغییرات MCG بتنهائی مشخص نبوده بلکه بجهت تعیین تشخیص قطعی ناچار به آزمایشهای گرافیکی دیگر ( مانند الکترو کاردیو گرافی - اسفیگمو گرافی ) و تطبیق نتایج حاصله با هم و در صورت لزوم با علائم کلینیکی میشویم مانند بیماری دریچه ائورت ، امراض دریچه میترال تشخیص مبداء اکستر آسیستولها مخصوصاً EAX بطن راست و چپ - نوروز قلب و غیره .

۳ - امراضیکه MCG طبیعی میماند مانند بیماریهای دریچه های تری کوسپید و ربوی ( قبل از اتساع قلب ) ، بیماری میترال ( قبل از عظم و اتساع قلب )

بلوکاژ بین سینوس و دهلیز ، بلوکاژ شاخه های هیس ، انژین

صدری و ضایعات عروق کورونری و میوکارد، توفیق بطن راست و چپ .  
 III - نقص بزرگ عملی مکانو کاردیو گرافی اینست که در نزد پاره  
 از بیماران مانند اشخاص چاق، زنهائیکه فضای بین دنده ای شان تنگ باشد،  
 بیماران مبتلا به تنگ نفس شدید و بالاخره کسانی که شوک قلبشان ضعیف  
 باشد، کاردیو گرافی مشکل بلکه غیر ممکن میشود، در صورت امکان  
 دامنه امواج کاردیو گرافی بقدری ضعیف میباشد که مشاهده و تفسیر  
 تغییرات آن عملاً غیر ممکن میگردد. و بیشتر بدینجهت است که متأسفانه  
 اجرای این طریقه آزمایش در تمام موارد عملی نبوده، کاردیو لگ و  
 فیزیولوژیست را محتاج بطریق گرافیک دیگر مخصوصاً الکترو  
 کاردیو گرافی مینماید.

( بقیه در شماره بعد )