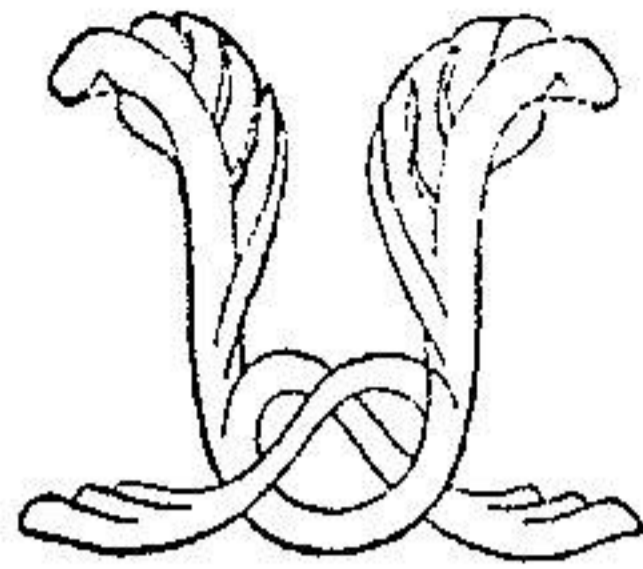


توانا بود، سحر که دانا بود



نامه ما لانه  
دانشکده پزشکی

شماره ۵۹۴

دی و بهمن ماه ۱۳۴۶

سال پنجم

## تحقیقات ابتکاری

در تاریخ سوم ژوئیه ۱۹۴۷ به سوسئته  
آنا تومیک پاریس معرفی شده است

لنفاتیک های تیموس

نگارش

پرفسور منوچهر حکیم  
استاد دانشکده پزشکی طهران  
پرفسور آگرزه دانشکده های پزشکی فرانسه  
دکتر ا. جباریه  
پرسکتور دانشکده پزشکی بیروت

معلومات ما درباره لنفاتیک های تیموس قبل از سور آنو (۱) در کتاب  
عمده ساپی (۲) چنین خلاصه شده است :

۱-Severeanu ۲-Sappey . P.H.C. anatomie, physiologie  
pathologie des vaisseaux lymphatiques considerées  
chez l' Homme et les vertébrés , Paris. 1874 p . 122

« مؤلفین عموماً معتقدند که تیموس نیز دارای عروق لنفاوی است و بعضی از آنان در این باب اصرار می‌ورزند من گمان میکنم که در غده نامبرده عروق لنفاوی وجود داشته باشد اما صحت این ادعا بنظر من هنوز به ثبوت نرسیده است آنچه ما در خصوص این عروق میدانیم منحصر بتصدیق و تأیید وجود عروق مزبور است من امیدوار بودم پس از آنکه عروق لنفاوی را در سایر غده‌های خونی مشاهده نمودم در تیموس نیز آنها را به بینم وای تمام تفحصات من بی‌حاصل مانده است. بنظر من شایسته‌تر آنست که بجای اظهارات مبهم کالبد شناسان قدیم و جدید صادقانه بجهل خود اعتراف کنیم و بالا اقل در تردید بمانیم تا هنگامیکه اطلاعات دقیق ما را از این تردید خارج سازد »

سور آنو<sup>(۱)</sup> در سال ۱۹۰۹ تحقیقات خود را در خصوص لنفاتیک‌های تیموس انتشار داده است که بعداً از آن صحبت خواهیم کرد و ما تجسسات دیگری غیر از آن سراغ نداریم و در کتب و نوشتجات کالبدشناسی مأخذ و مدرکی بر آن نیافتیم.

ما در ۳۴ نوزاد انسانی با روش ژروتا<sup>(۲)</sup> که بوسیله پرفسور روویر<sup>(۳)</sup> تغییر داده شده است بجهتجوی لنفاتیک‌های تیموس پرداختیم در این روش برای اجتناب از پارگی شبکه لنفاوی که اغلب اتفاق میافتد از بکار بردن اتر بمقدار زیاد کاسته شده است بخصوص که زرق لنفاتیک‌های تیموس بسیار دشوار است معذک «سور آنو» سه‌دسته مجاری جمع‌کننده لنفاوی در تیموس شرح داده است:

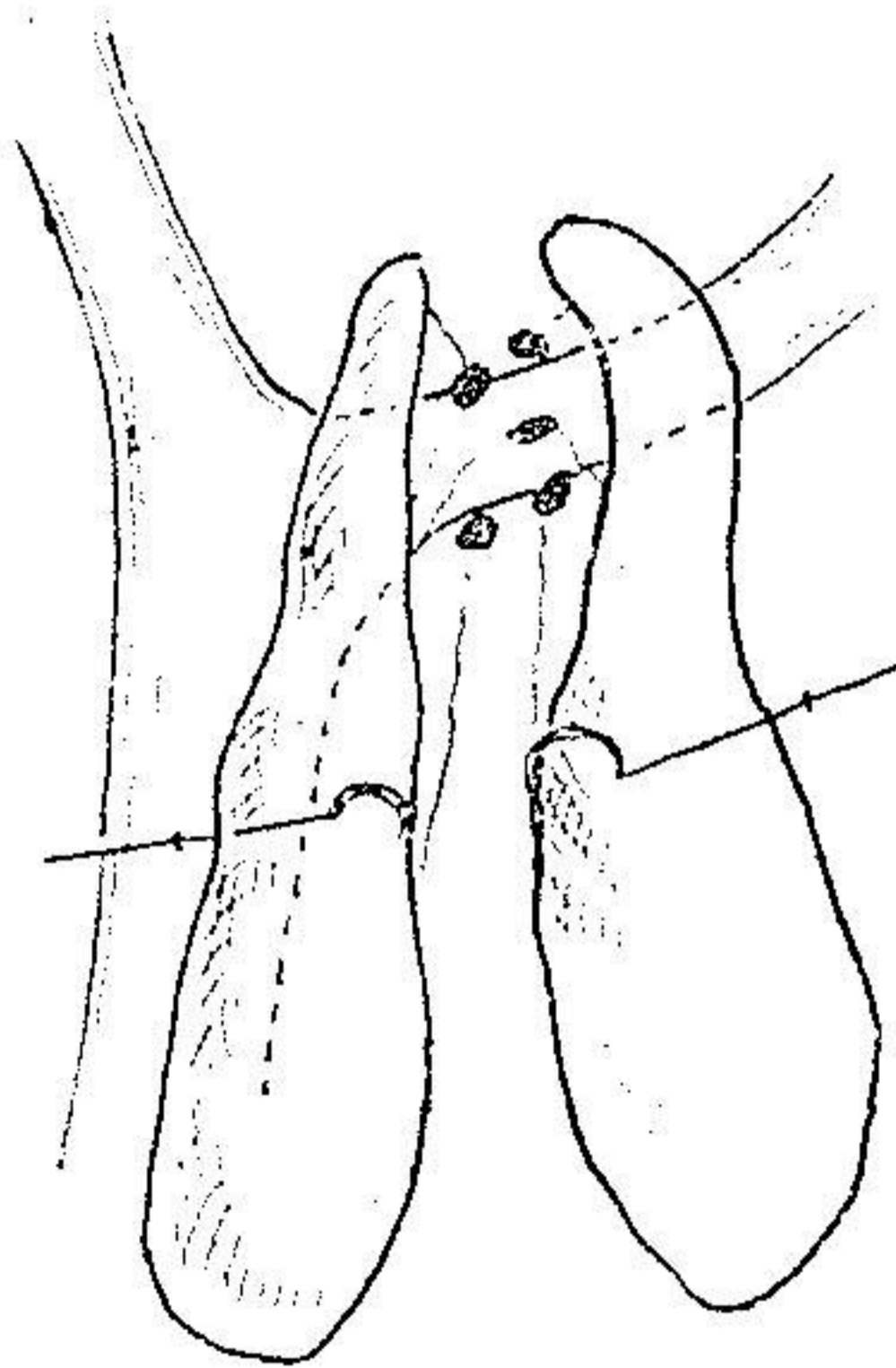
۱ - لنفاتیک‌های فوقانی که به بالا و کمی بخارج متوجه شده و در

۱- Severeanu . G . Die lymphgeglasse de thymus .  
Archiv . f . Anat . and phisysiol : Anat . Abt , 1909 ,  
p, 93 - 98 ۲- Gerota ۳- Rouvière

راست و چپ در عقده تیموسی فوقانی (۱) ختم میشوند این عقده در قسمت فوقانی خارجی تیموس در داخل ورید و داج قرار دارد.

۲- لنفاتیک‌های قدامی که متعددند و به عقده‌های جلوئی تیموسی منتهی میگردند این عقده‌ها جزو دسته عقده‌های عقب جناغی یا پستانی داخلی (۲) میباشند.

۳- لنفاتیک‌های خلفی که روی سطح خلفی عقده نمایان شده و بدسته عقده‌های عقب تیموسی جلوئی برون‌شامه‌ای قالب (۳) ملحق میگردند بر حسب متن کتاب پرفسور روویر « کالبدشناسی لنفاتیک‌های انسان صفحه ۱۲۵ »



شرح لنفاتیک‌های تیموس بدین نحو باعث تعجب کسانی است که بروش زرق در عروق لنفاوی آشنائی بسیار دارند چه

۱-ganglion thymique superieur ۲-retro sternal ou mammaire interne ۳- ganglions retrothymiques prépericardiques



اینان پس از تجارب متعدد اغلب لنفاتیک‌هایی که مؤلف رومانی فوق‌الذکر شرح میدهد هرگز ندیده‌اند و بعکس «سور آنو» عروق لنفاوی و عقده‌هایی را که دیگران یافته‌اند ابدأ شرح نداده است.

ما در نخستین دسته در بیست نوزاد در قسمت‌های مختلف غده تیموس تزریق کردیم فقط هفت مرتبه موفق شدیم که عروس لنفاوی تیموس را تزریق نمائیم و تمام این عروق از دو سوم فوقانی سطح داخلی قطعات تیموس در فاصله‌ای که قطعات را از یکدیگر جدا میسازد بیرون می‌آیند و به عقده‌های زنجیر میان سینه‌ای عرضی قدامی<sup>(۱)</sup> که در جلوی تنه ورودی بازوئی سری چپ<sup>(۲)</sup> واقع است ملحق میگردند عقده‌های تزریق شده در عقب و مجاور فاصله مذکوره قرار گرفته بودند. در یکی از این هفت مورد رشته عروقی دیگری وجود داشت که به یکی از عقده‌های پستانی داخلی در مقابل دو مین فضای بین دنده‌ای ملحق میشد.

در ده نوزاد دیگر ما در انتهای تحتانی دو قطعه تیموس تزریق کردیم و فقط در سه مورد مایع رنگین تا عقده‌های لنفاوی نفوذ پیدا کرد و این عقده‌ها همواره همان عقده‌های زنجیر میان سینه‌ای عرضی بودند که بآنها لنفاتیک‌هایی ملحق میگردند که از سطح داخلی قطعات تیموس مجزا شده و از فاصله بین قطعات عبور میگردند.

بالاخره در چهار نوزاد بمنظور آنکه در شرایط مساعدی بتوان به عقده‌های زنجیر پستانی داخلی دسترس پیدا کرد ما در نزدیک‌ترین قسمت‌هایی از تیموس به زنجیر پستانی داخلی عمل تزریق را انجام دادیم بهمین مناسبت محل تزریقات در طول کناری طرفی دو قطعه تیموس بوده و در نتیجه هیچیک از عقده‌های زنجیر پستانی داخلی مایع رنگین آلوده

۱- chaine médiastinale transverse antérieure

۲- tronc veineux brachio - cephalique gauche

نگر دیده و فقط در يك مورد عروق لنفاوی همان وضع موارد قبلی را داشتند بدین معنی که لنفاتیک‌ها از سطح داخلی قطعات تیموس جدا شده و به زنجیر میان سینه‌ای عرضی قدامی ختم میشدند.

متأسفیم که نتوانستیم تجربیات متعدد دیگری که بی شک همان نتایج را بدست میداد انجام دهیم نتایجی که ما بدست آوردیم شبیه بمشاهداتی است که چند سال پیش استاد ما « پرفسور روویر » ضمن تجسس در موارد عدیده مشاهده کرده‌اند ایشان بما اظهار داشتند که نتایج نیکو و مثبت قلیل بوده‌است و هر دفعه که عقده‌ای را از « بلودوپروس » رنگین مییافتند همواره عقده‌های زنجیر میان سینه‌ای عرضی بوده‌است و بلاحاظ همین نتایج غیر کافی بود که ایشان بما توصیه کردند که تحقیق در این موضوع را دنبال نموده و تجسسات دقیقی انجام دهیم.

بطور خلاصه از مشاهدات ما چنین بر می‌آید که روشن ساختن وضع لنفاتیک‌های تیموس بسیار دشوار است و دشواری این عمل بآن اندازه است که بسیاری از پژوهندگان از نشر تجربیات غیر کافی خود که نتیجه مثبتی نرسینده بوده‌اند چشم پوشیده‌اند ولی عروق لنفاوی که ما دیدیم همواره به عقده‌های لنفاوی میان سینه‌ای عرضی قدامی منتهی میگردیدند

بجز در يك مورد که علاوه بر آن عروق لنفاوی بیکی از عقده‌های زنجیر پستانی داخلی نیز ملحق میشد.

از کارهای ابتکاری است که در آزمایشگاه کالبدشناسی پرفسور روویر در دانشکده پزشکی پاریس انجام داده شده است.