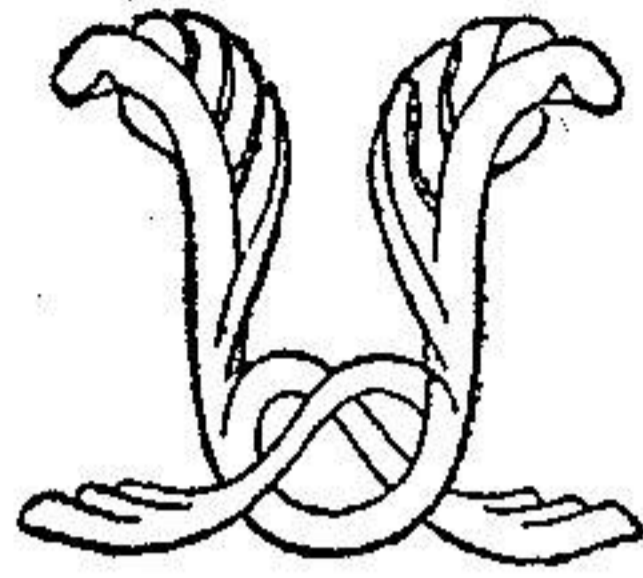


توانا بود، سر که دانا بود



نامه مالانہ  
دانشکده پزشکی

شماره ۴ و ۳

آذر و دی ماه ۱۳۲۵

سال چهارم

## جراحی

معالجه شکستگیهای ستون فقرات

نمادش:

دکتر ابوالقاسم نجم آبادی  
رئیس بخش پزشکی عملی دانشکده پزشکی

و

پرفسور یحیی عدل  
استاد کرسی بیماریهای بیرونی  
دانشکده پزشکی

معالجه شکستگیهای تیره پشت بدو قسمت تقسیم میشود

اول - معالجه شکستگیهای بدون عوارض عصبی .

دوم - معالجه این شکستگیها با عوارض عصبی .

فصل اول

معالجه شکستگیهای تیره پشت بدون عوارض عصبی

افتخار معالجه این نوع شکستگیها نصیب بوهلر (۱) است یعنی از موقعی که طریقه بوهلر متداول شده بخوبی جای سایر طرق را گرفته است و چنانکه خواهیم دید بسایر معالجات برتری تام دارد لذا اکنون در تمام دنیا این معالجه معمول است و در این باب مقالات مفصل ذکر و مشاهدات متعدد گرد آورده شده است.

قبل از بوهلر چون عموم جراحان نتایج رضایت بخشی از معالجات مختلفه که درباره این نوع شکستگیها مجرا میداشتند نگرفته بودند از اینجهت تقریباً دست از آن معالجات برداشته و بطور کلی و مرتباً برای چنین ناخوشی پیوند استخوانیرا معمول میداشتند و این پیوند همان عملی است که در سل ستون فقرات مجرا میشود و نتایج آن در شکستگیها نیز خوب است.

جای بسی تعجب است که جا انداختن شکستگی که در تمام استخوانها معمول و متداول است و نتایج بسیار خوبی هم از آن عاید میشود در معالجه شکستگی تیره پشت تا این اواخر قاطع بنظر نمیرسید و بالعکس مشکوک بوده و بنظر اغلب جراحان طریقه بیمصرف بلکه مضری هم بوده است.

بهر جهت معالجه شکستگی ستون مهره امروزه اهمیت فوق العاده بخود گرفته و نظر عموم جراحان عالم را بخود جلب نموده است زیرا با دنیای امروزه که عده کارخانجات روز بروز اضافه شده و بخصوص چون تصادم در نتیجه این ماشینهای متحرک که روز بروز رو بتزاید است لذا این شکستگیها هم بیش از پیش مشاهده میگردند.

### معالجات ابتدائی

باید همواره در نظر داشت که پیش بینی این شکستگیها بسته بمعالجات

اولین ساعات است یعنی معالجات بیمورد ساعات ابتدائی ممکن است باعث پشیمانی کلی شود گاهی حرکت دادن زیاد و نامناسب نتایج وخیمی دارد مثلاً اگر برای حرکت دادن بیمار را آنطور که باید در اتومبیل قرار نداده بلکه بنحو غیر مطلوبی در آن جای داده شود ممکن است ضایعه مختصری را به بیماری شدید یا فلج دائمی تبدیل نمود. برای جلوگیری از این حوادث باید دو نکته قابل توجه زیر را همواره در نظر داشت.

۱- باید طوری رفتار شود که در رفتگی زیادتر نشود.

۲- تا موقعیکه بیمار بجراح نرسیده باید ستون فقرات را کاملاً بیحرکت نگاهداشت برای حرکت دادن بیمار هیچگاه نباید یکنفر سر و دیگری پاهای او را بگیرد و نیز برای جابجا نمودن مریض او را نباید در اتومبیل نشاند بهترین وضع حرکت دادن بیمار آنست که او را بروی شکم در روی یک برانکار و یا یک تخته چوبی پهن و یالچاف و غیره خواباند برای معالجه این شکستگیها داشتن رادیوگرافی ستون فقرات از واجبات است و باید در نظر داشت که معالجه چنین شکستگیها بدون دردست داشتن رادیوگرافی بی فایده و ووسمه برابروی کور کشیدن است.

دو قسم رادیوگرافی لازم است یکی از جلو و دیگری از نیمرخ. اما علائم پرتو نگاری و بالینی این بیماری از مبحث ما خارج و در این مختصر بذكر آنها نمیرد ازیم. اینک معالجه شکستگیهای ستون مهره در قسمتهای مختلف آن.

اول- شکستگیهای ستون فقرات پشتی کمری (۱) - که زیادتر از سایر شکستگیهای ستون مهره میباشد و تقریباً دو سوم حالات را تشکیل میدهد.

طرق مختلف برای آن ذکر شده است و مافقط بذکر اهرم آنهامیپردازیم که موردقبول اغلب جراحان نیز شده است این معالجات بر دو قسمند

الف - معالجه بدون عمل جراحی    ب - معالجه با عمل جراحی

الف - معالجه بدون عمل جراحی - طرق مختلف این نوع معالجه عبارتند از :

۱- معالجه با تزریقهای مواد بیحس کننده - در این طریقه ۳۰ یا ۵۰ سانتیمتر مکعب از محلول نوکائین یا کدرصد در طرفین ناحیه شکسته تزریق میکنیم و هر دو یا سه روز تزریق را تجدید مینمائیم. در این مدت باید بیمار در تختخواب حرکت نکند و ژیمناستیک مناسب برای تقویت عضلات اطراف ستون فقرات بنماید. و نباید تصور نمود که این عمل غیر ممکن بوده و باعث زحمت مریض میشود بلکه چون درد موجود نیست حرکات بخوبی انجام داده میشود و بهیچوجه نباید ناحیه شکسته را ماساژ داد و بعقیده لریش (۱) و شاگردانش حرکت و یا ژیمناستیک باعث از بین رفتن رفلکس وازوکنستریکتور (۲) شده و نیز مانع کم شدن کالسیم استخوانهای شکسته و استئوپوروز (۳) میشود.

۴- معالجه فونکسیونل بدون جا انداختن شکستگی - طرفداران این طریقه معتقدند که جا انداختن استخوانهای شکسته نه تنها فایده ندارد بلکه مضر نیز میباشد این عده از علما عقیده دارند که با جا انداختن این نوع شکستگی دو قطعه استخوانی که داخل یکدیگر شده اند (۴) از یکدیگر خارج شده و بالنتیجه یک ناحیه بدون استخوان ایجاد میشود که دیگر پر نشده و همواره خالی باقی میماند.

در این نوع معالجه پس از اینکه بیمار مدت چهار هفته بدون حرکت در تخت خواب استراحت کامل نمود باید ناحیه شکسته را ماساژ داد و کم کم حرکات پاها را شروع و پس از شش هفته مریض میتواند از رختخواب برخاسته ابتدا بمعیت عصا و سپس به تنهایی راه برود ولی هیچوقت برای راه رفتن نباید متوسل بچوب زیر بغل شود.

#### ۴- معالجه فونکسیونل با جابجاندن شکستگی و گچ گرفتن با

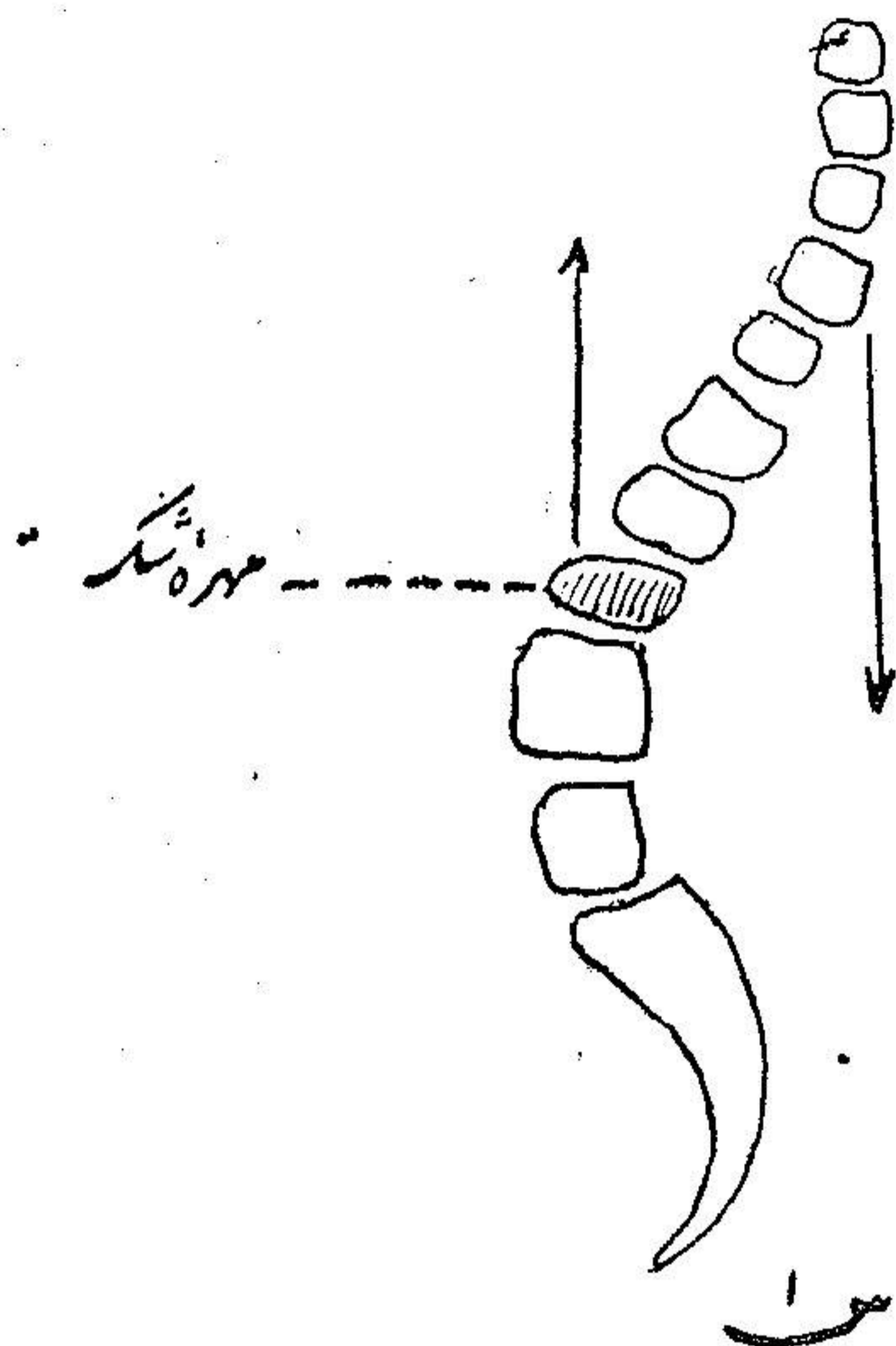
طریقه بوهار- اساس این نوع معالجه مبتنی بر مسائل زیر است.

- ۱- چون تنه فقرات (قسمت جلوی ستون فقرات) از نسج اسفنجی ساخته شده و ضعیف و سست تر از قسمت خلفی آن (زوائد شوکی و مفصلی) (۱) میباشد لذا باید سعی نمود که وزن بدن در روی قسمت خلفی ستون فقرات وارد گردد یعنی باید بدن را بحالت هیپرلوردوز (۲) قرارداد.
- ۲- پس از آنکه بدن بیمار بحالت مطلوب فوق الذکر گچ گرفته شد باید باره رفتن و حرکات زیاد عضلات پشت و طرفین فقرات را قوی کرد بطوریکه پس از برداشتن گچ حالت مطلوب مذکور در فوق برقرار بماند.

چنانکه از (شکل ۱) نمایان میشود و بر تیبی که فوقاً ذکر شد وزن بدن که بطرف عقب متمایل میگردد باعث آن میشود که مهره را که در اثر شکستگی له شده است بوضع طبیعی خود برگرداند.

#### حال به بینیم چه موقع باید این شکستگی را جابجاندن ؟

برای جواب این مسئله باید متذکر گردید که در اینجا نیز مانند معالجه تمام شکستگیها هرچه زودتر انجام گردد بهتر است در بیست و چهار ساعت اولیه فقط در بعضی مواقع که حال بیمار اجازه معالجه فوری را نمیدهد باید کمی آنرا عقب انداخت.



جانداختن شکستگی در روزهای اول آسان است و تاییست روز  
از ابتدای شکستگی نیز جا انداختن مفید و نسبتاً مشکل نیست. البته  
هرچه جانداختن دورتر از موقع شکستگی باشد باید مدت گچ گرفتن  
نیز طولانی تر باشد ولی اگر بیمار را خیلی دیر بجراح برسانند بهتر آنست  
که از گچ گرفتن خودداری کرد و متوسل به پیوند استخوانی گشت.

طرز جانداختن - برای جانداختن دو طریقه مختلف متداول است

بیمار را بروی شکم یا پشت میخوابانیم.

الف - جانداختن در موقعیکه بیمار بروی شکم خوابیده باشد

این طریقه را سیستم بوهر نامند البته برای این کار باید دورادو گرافی یکی از رو و دیگری از نیم رخ در دست داشت و سپس مطابق دستور زیر رفتار کرد.

۱- بیهوشی - بوهر متوسل به بیحسی موضعی میگردد ولی بعضی

جراحان را عقیده بر آنست که بیحسی واجب نیست و برخی بر آنند که

بیهوشی عمومی لازم است و بالاخره پاره‌ای راشی آنستزی استعمال مینمایند

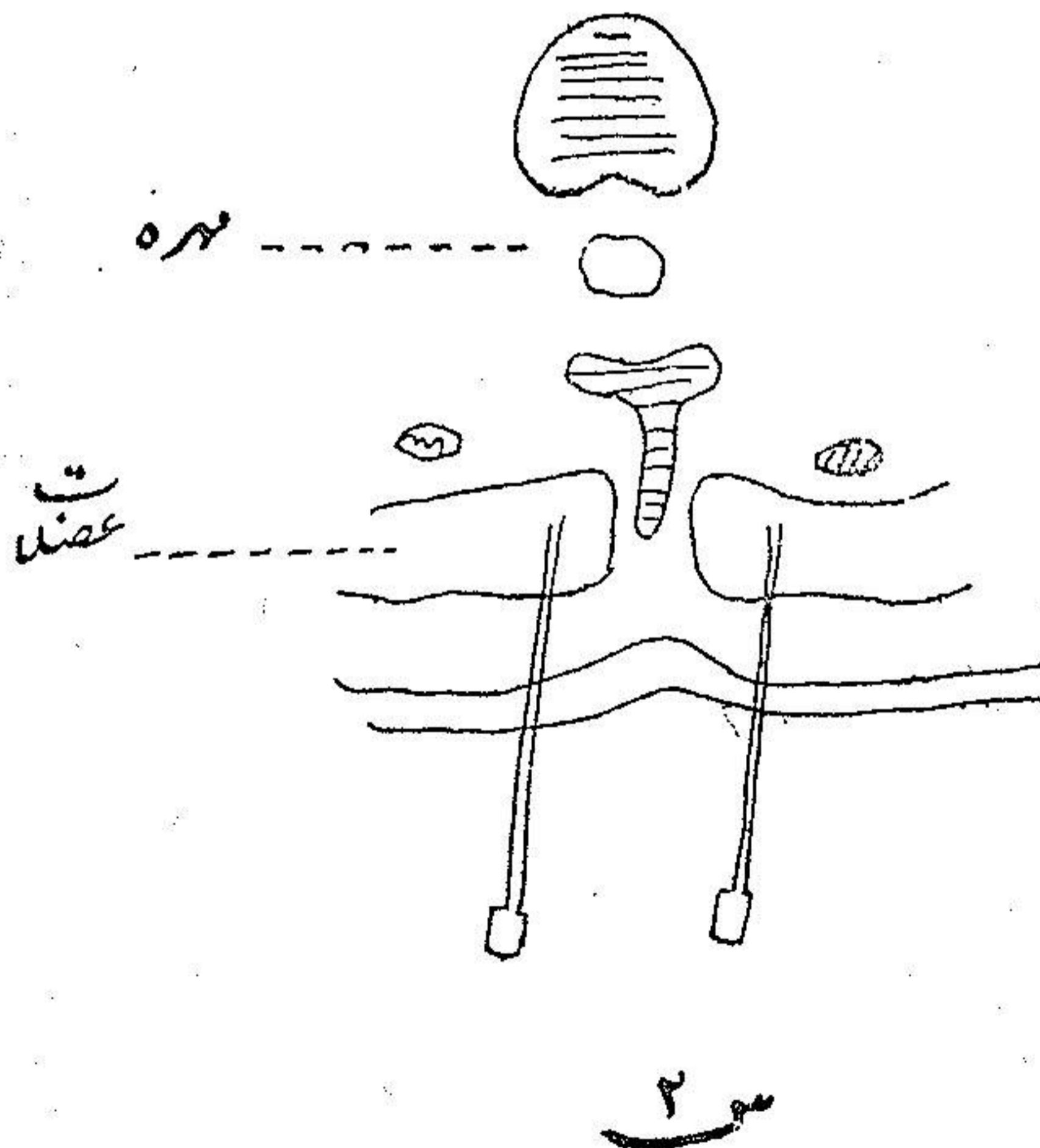
و رویهم رفته طریقه سهل و عملی استعمال مرفین با معیت بیحسی موضعی

است. بهترین وسیله آنست که مهره برجسته و دردناک را یافته و در دو طرف

آن (در حدود ۲۵ سانتیمتر) سه یا چهار تزریق بنمائیم که هر یک ۱۵ سانتیمتر

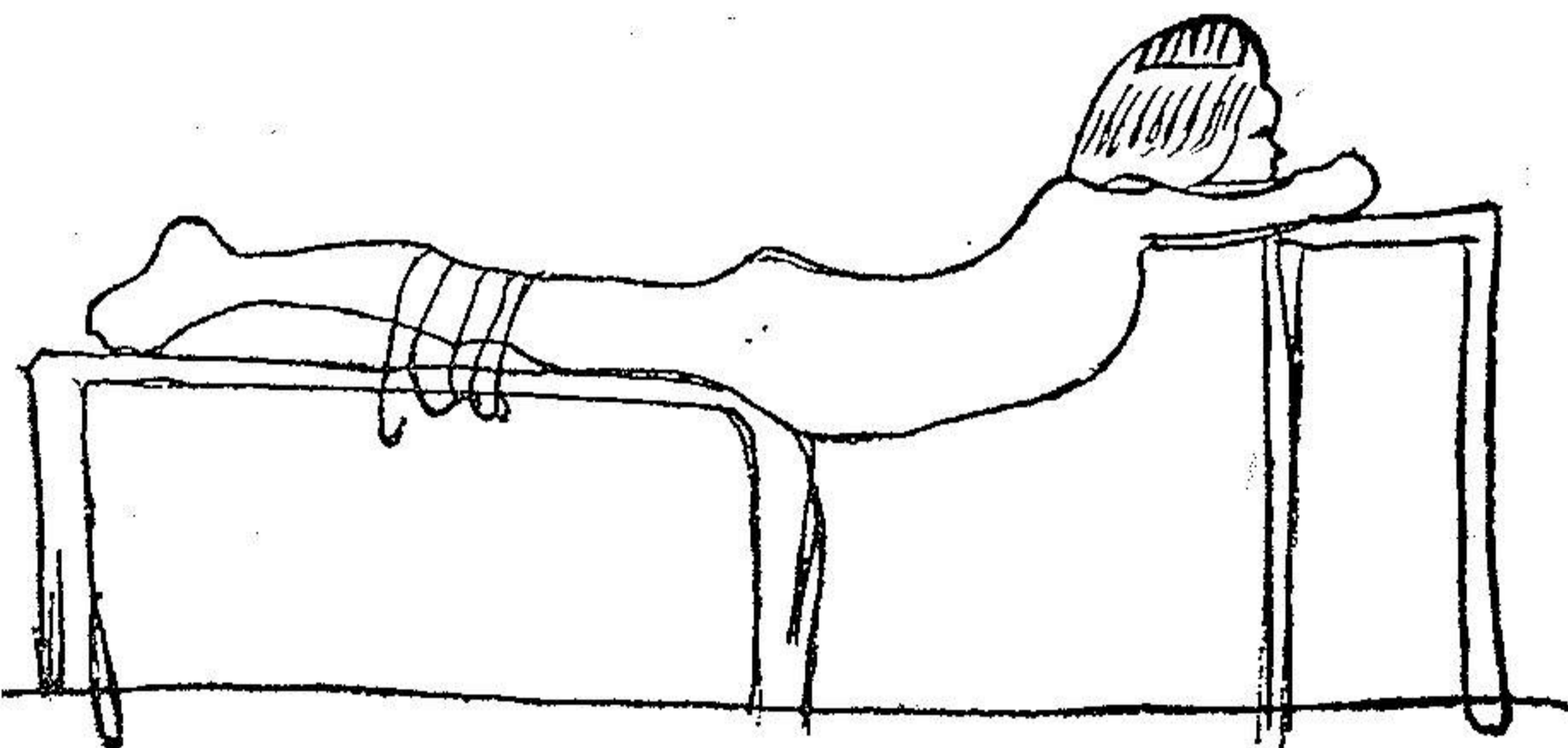
مکعب نوکائین یک درصد داشته باشد بدین ترتیب هم درد از بین میرود و هم

انقباض عضلات مرتفع میگردد شکل (۲)



## ۲- جا انداختن شکستگی

برای این کار باید سر و پاهای مریض روی دو میز مختلف قرار گیرد و زیر شکم و کمر بیمار بدین ترتیب خالی مانده و بجائی تکیه نداشته باشد. سرو بازوها را روی میز نسبتا بلند تری قرار میدهیم و بالعکس پا را روی میز کوتاهتر میگذاریم تقریبا ده الی بیست دقیقه باینحالت بیمار را نگاهداشته و پیک هیپراکستانسیون (۱) بعلت وزن بیمار تولید میشود و ناحیه کمری (۲) کم کم پائین آمده شکستگی خود بخود جا میافتد شکل (۳) و شکل (۴).



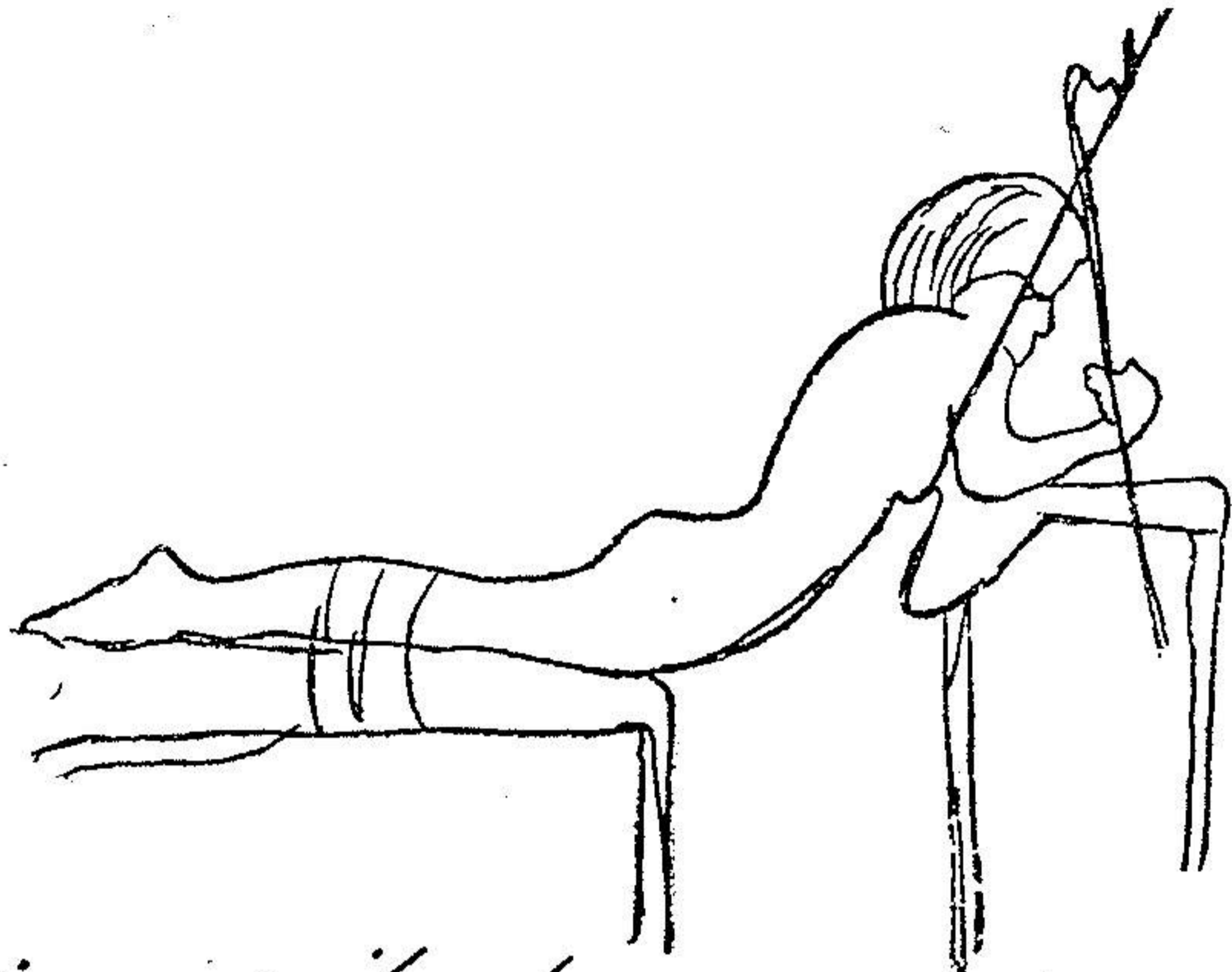
۳- سروچانه و دستها روی میز بلندتر واقع شده و پاها همیز دیگر

بسته شده اند.

البته اگر وسایل رادیوگرافی دردست باشد و بتوانیم در همین حال رادیوگرافی هائی ازستون مهره داشته باشیم کار آسانتر میگردد چه باین

۱- hyperextension ۲- lombaire



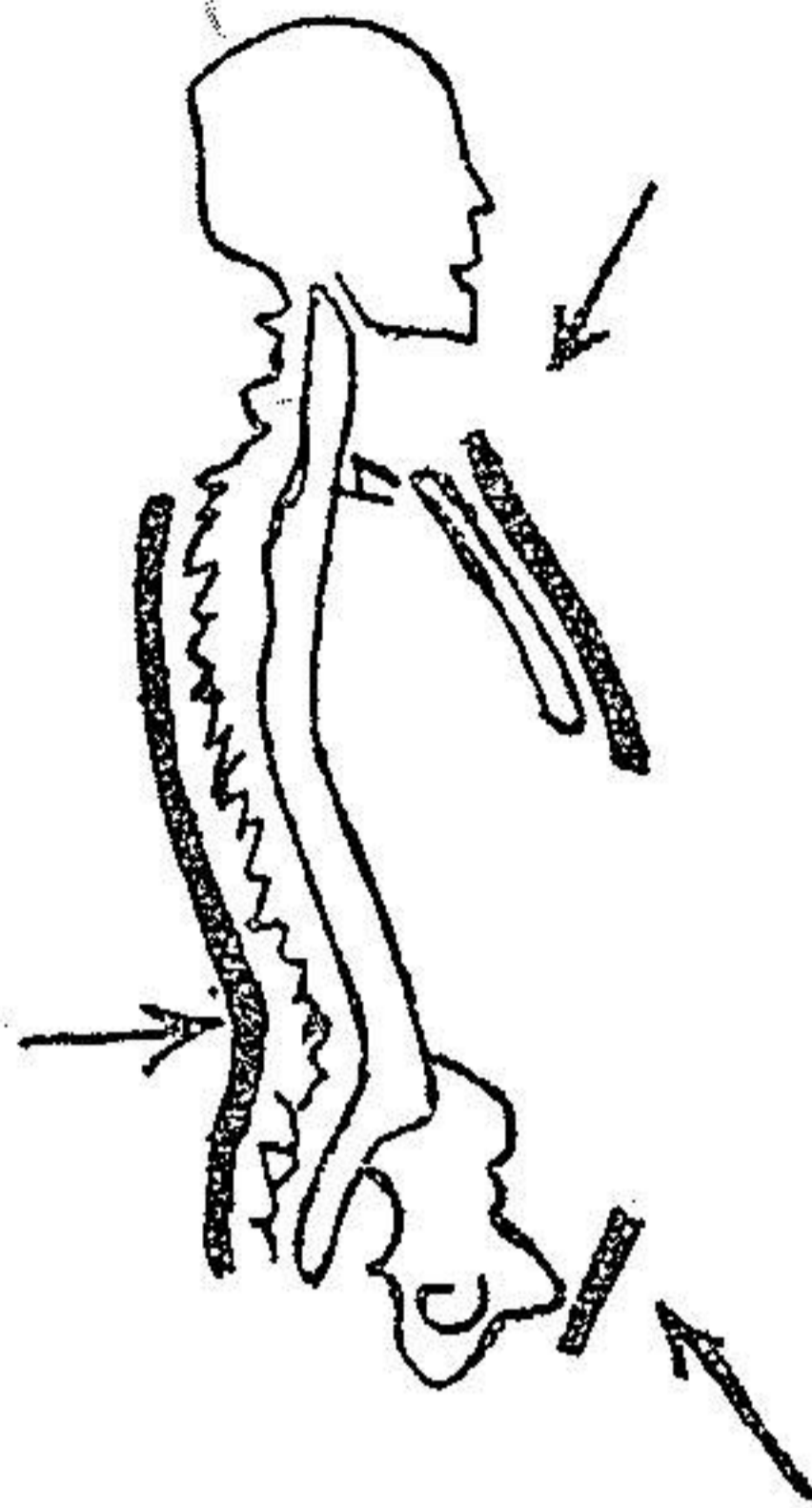


مع ۴ برای بالا بردن صریح نیز ملیند کفایت نخوره وزیر عملها هم بایاند  
کشیده شده است .

ترتیب متوجه میشویم آیا ضایعات بر طرف شده و خوب جا افتاده است یا نه  
و در صورت ثانی قبل از مرحله بعدی که گچ گرفتن است اصلاحات لازمه را  
بعمل میآوریم .

۳- گچ گرفتن - برای شکستگیهای مهره های پشتی کمری باید نیم  
تنه از گچ درست نمود که حد بالائی آن تا کنار فوقانی استخوان جناغ سینه (۱)  
(از طرف جلو) و زائده شوکی (۲) اولین مهره پشتی (از طرف عقب) باشد و  
انتهای تحتانی این نیم تنه باید روی ارتفاع عانه (۳) تکیه کند. و در طرف پائین و  
عقب هم تا خط بین سرینی (۴) ادامه یابد شکل (۵)

۱- sternum ۲- Ap. épineuse ۳- symphyse pubienne  
۴- ligne interfessière



## سه نواحی فشار روی بدن بیمار با خط بیره معین شود.

باید دقت داشت که در نواحی استخوانهای جناغ سینه و عانه (۱) گچ بسیار محکم باشد و خوب در روی بدن فشار بیاورد حتی المقدور از استعمال پنبه صرف نظر نموده و با گذاردن قدری گاز قناعت میکنیم در غیر این صورت گچ گشاد شده و خوب بنقاط لازمه فوق الذکر نمی چسبد و فشار نمیآورد باید این نقاط یعنی جناغ سینه و عانه را همیشه دقت کرد و مواظب بود که بخوبی گچ روی آنها فشار بیاورد و بناله وزاری بیمار مبنی بر اینکه گچ مثلا مانع تنفس او میشود نباید گوش کرد.

بدفعات مشاهده شده گچی را که با دقت مرتب نموده ایم پزشك یا پرستار

دلسوزی در نتیجه زاری بیمار و برای راحتی او از روی جناغ سینه و یا استخوان عانه برداشته اند البته در ظاهر کمی به بیمار کمک کرده اند ولی در حقیقت گچ را به مصرف نموده اند و در این صورت باید کار را از نو شروع نمود.

اخیراً سرهنگی بچاه افتاده و ستون فقراتش در ناحیه اولین مهره کمری شکسته بود و در نتیجه مبتلا به حبس البول (۱) شده بود بمحض اینکه بیمار به ما معرفی شد او را بطریق بوهلر گچ گرفتیم و عصر همان روز بیمار توانست خود بخود ادرار کند ولی فردای آن روز که جمعه بود و ما از شهر خارج شده بودیم طبیعی را به بالین او برده بودند و مشارالیه پس از امتحاناتیکه از گچ نموده گفته بود گیرنده گچ در اشتباه است و چون این گچ در ناحیه عانه فشار زیاد وارد می آورد لذا مثانه در زحمت واقع شده و بیمار در این ناحیه درد میکشد از این جهت بنظر خود راه صواب پیموده و گچ ناحیه عانه را برداشته و در ظاهر کمی درد بیمار در این قسمتها کم شده است اما برداشتن گچ این نواحی همان و بند آمدن ادرار پس از یکی دو ساعت همان بوده است بطوریکه شب شب دوباره بیمار جهت ادرار کردن در زحمت بوده لذا بمیل زدن متوسل شده اند روز شبانه اجباراً گچ را تجدید کردیم و ناحیه عانه را هم در گچ گذاردیم و دوباره حبس البول بر طرف گشت این واقعه برای آن ذکر شد تا معلوم شود که نواحی جناغ سینه و عانه را باید بخوبی و محکم گچ گرفت و پس از اتمام کار باید پنجره باندازه کف دست از گچ روی شکم بیمار برداشت تا تنفس بیمار راحت تر شود و نیز باید گچ قسمت بالای پاهار کمی تراشید تا بیمار بتواند بنشیند.

۳- معالجه فونکسیونل (۲) این قسمت مهمترین مراحل معالجه

را تشکیل میدهد و باید همیشه دقت داشت که با کمال خوبی انجام داده شود زیرا وجود گچ بدون این معالجه مفید نخواهد بود و پس از برداشتن آن بیمار بهیچوجه قادر به حرکت نیست یکروز پس از گچ گرفتن یعنی همینکه گچ خشک شد باید بیمار شروع به حرکت نماید یعنی ابتدا در تخت خواب پاها را حرکت دهد سپس در جای خود بنشیند و بالاخره بلند شده راه برود. پس از آنکه پانزده روز از این مقدمه گذشت باید بیمار وزنه روی سر بگذارد و کم کم مقدار آنرا زیاد بنماید بطوریکه از ۵ کیلو شروع و آنرا تا چهل کیلو برساند و نیز سعی کند با داشتن این وزنه ها بر روی سر راه برود و همواره خود را صاف و مستقیم نگاهدارد بطوریکه وضعیت يك طبق کش را داشته باشد این مطلب مهم است و عموم جراحان حتی آن عده که شکستگی ستون فقرات را جانمیانند از ند با آن موافق اند

محسنات طریقه بو هار - چنانکه دیده میشود این نوع گچ گرفتن محسنات زیاد داشته مستلزم داشتن اسباب مخصوصی نیست همه میتوانند و در همه جا میشود آنرا عملی نمود و اغلب اوقات شکستگی هم بخودی خود جا میافتد.

معایب طریقه بو هار - این طریقه دو عیب دارد یکی وضع پر زحمت

برای بیماران. دیگر آنکه در این طریقه کشش (۱) غیر ممکن است

۱- وضع قرار گرفتن بیماران برایشان زحمت فوق العاده تولید

مینماید و گاه باعث میشود که نتوانند مدت کافی در وضع مطلوب خود را

برای گچ گرفتن نگاهدارند لذا برای رفع این مطلب ممکن است مطابق

شکل (۴) بیماران را از زیر بغل نیز بنقطه بالاتری آویزان نمود.

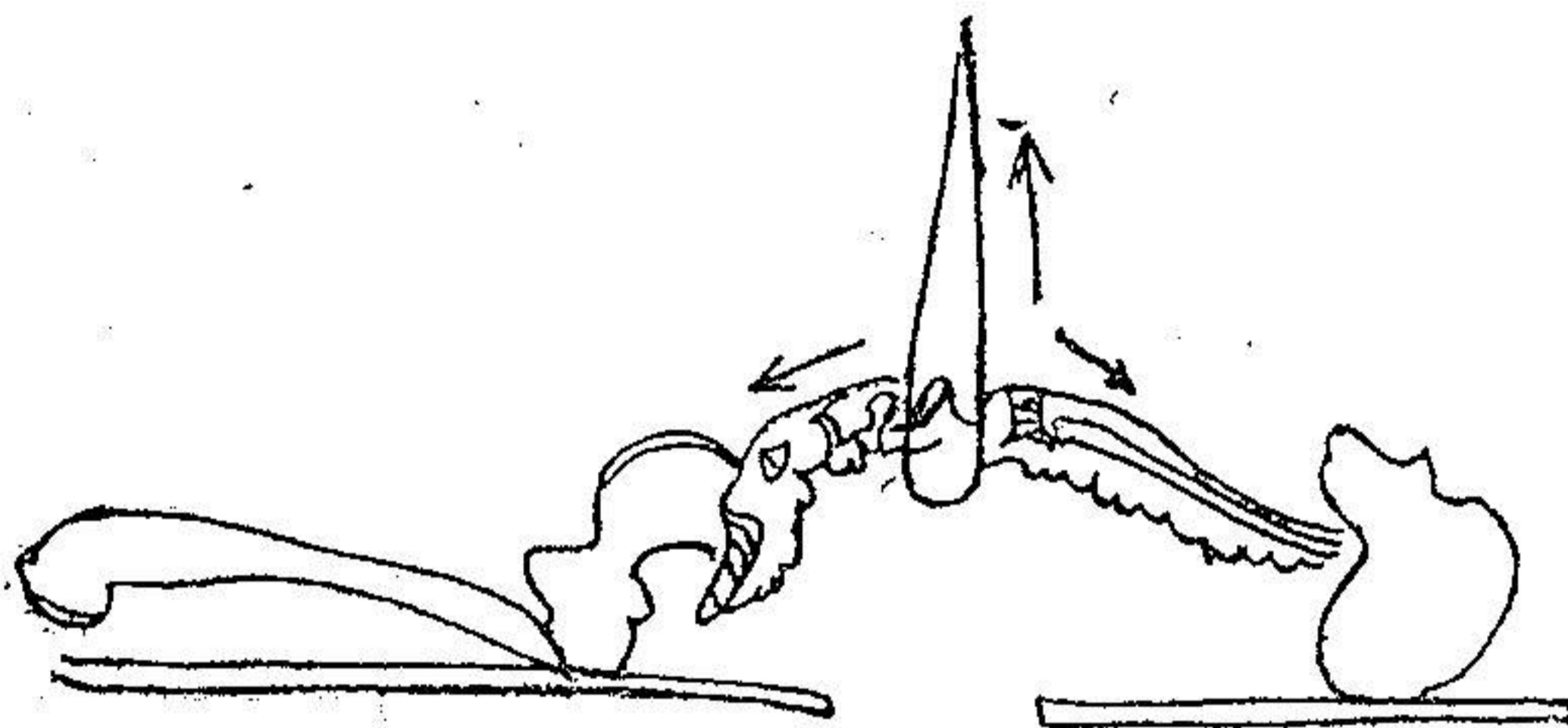
۲- اما اگر کشش لازم باشد با طریقه بو هار نمیتوان آنرا انجام

دادلذا در این نوع موارد بهتر است که بیمار را مطابق طریقه ای که ذیلا شرح داده میشود به پشت خواباند.

ب - جا انداختن وقتیکه بیمار به پشت خوابیده باشد. در این موارد دو کار میتوان نمود یا بیمار را آویزان میکنیم و یا بعکس با اسباب مخصوصی کمر بیمار را بلند مینمائیم.

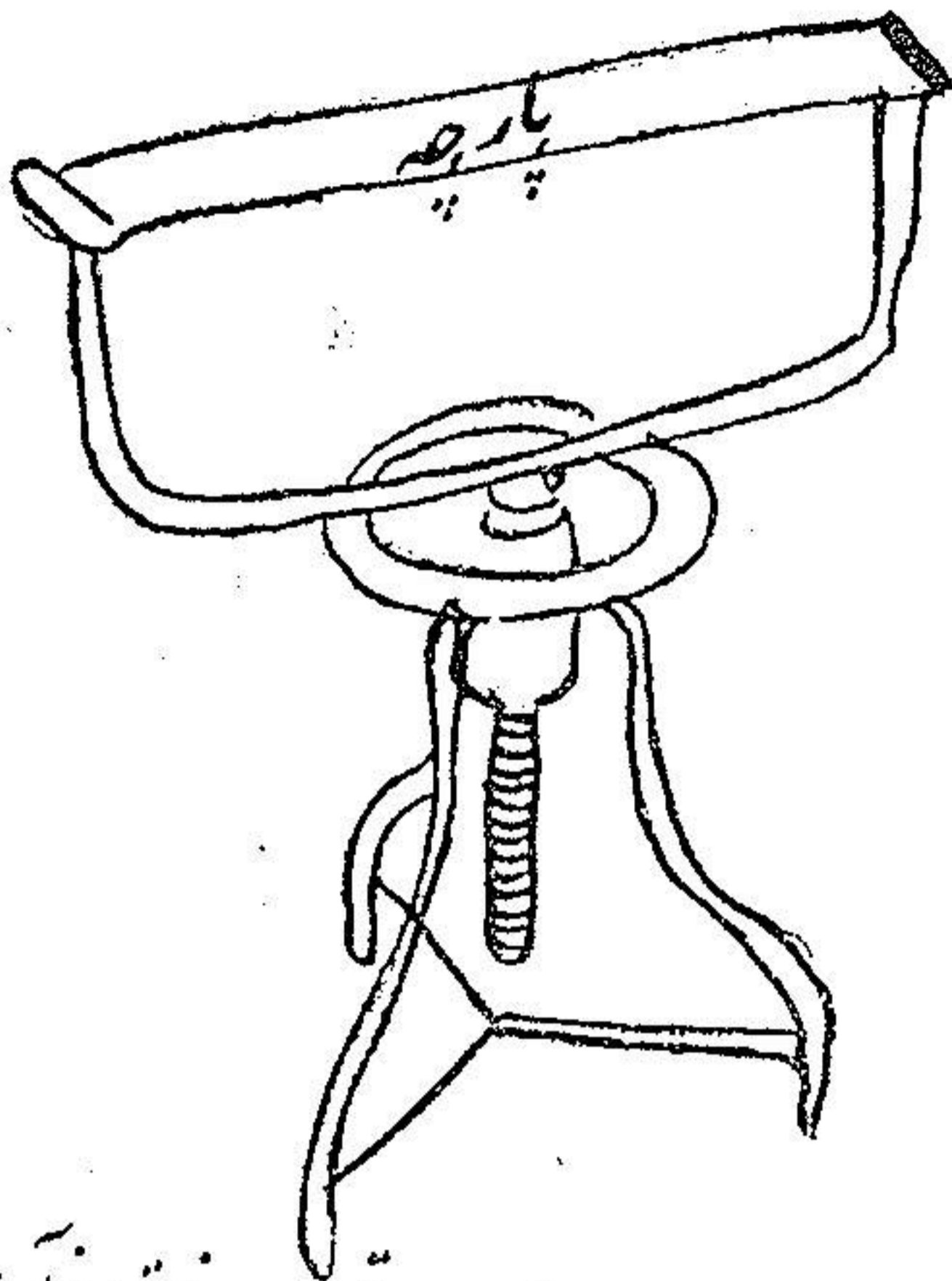
### ۱- طریقه که در آن بیمار را آویزان میکنیم - شکل (۶)

در این طریقه بیمار را در روی سه میز قرار میدهیم بطوریکه سر در روی یک میز و پاهایش روی میز دیگر و بالاخره تنه اش روی میز سوم قرار گیرد. در زیر کمر بیمار بندی قرار میدهیم که از طرف بالا میتوان آنرا هر قدر بخواهیم بکشیم یعنی تنه بیمار را بلند کنیم.



س

ابتدا بیمار را روی سه میز خوابانده سپس نوار مذکور را زیر کمر و یا نقطه که شکستگی موجود است قرار میدهیم و بعد کم کم تنه بیمار را میکشیم و بالاخره میز میانی را یعنی آنکه در زیر تنه بیمار است بر میداریم شکل (۶) و در این حال بیمار را گچ میگیریم.



۴- بتوسط این چرخ پارچه قسمت فوقانی آن بالا برود.

۴- ناریقه که طبق آن بیمار را بلند میکنیم - شکل (۷) و (۸)

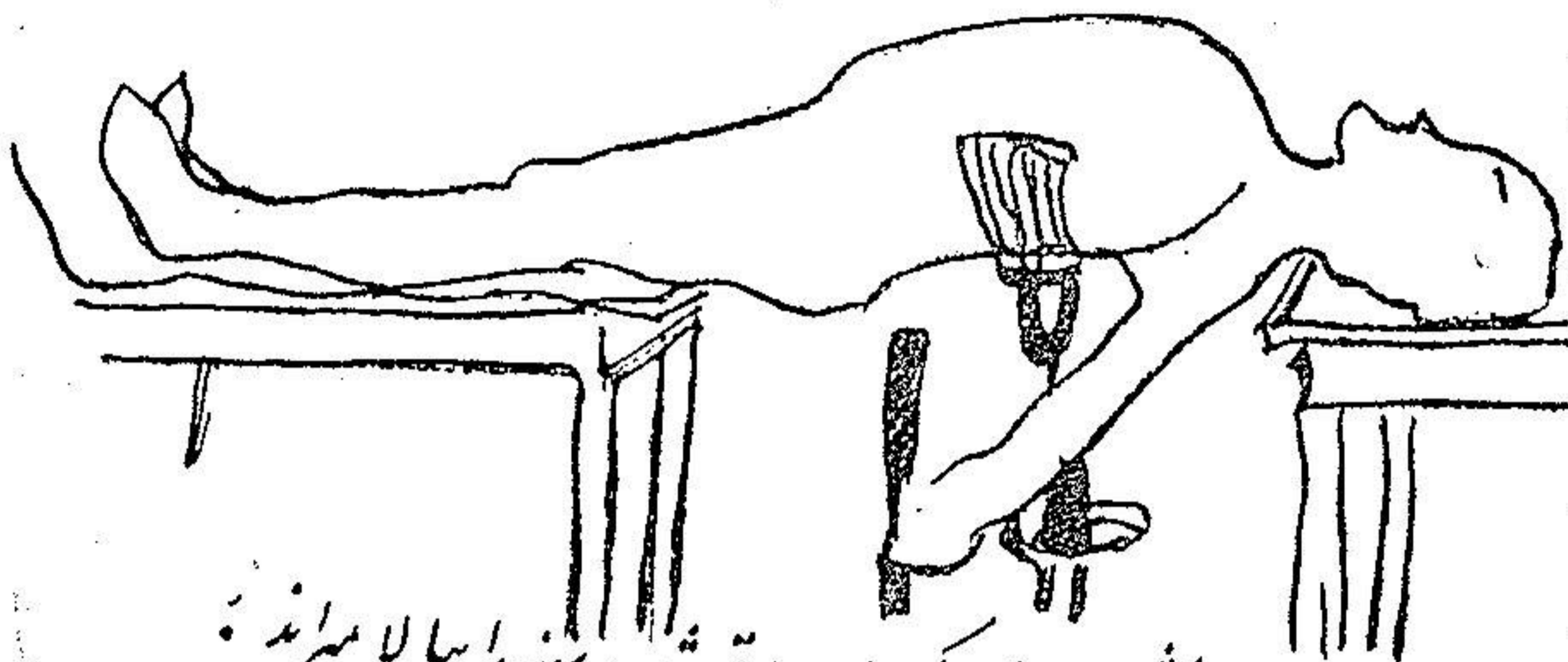
در این ناریقه يك ميز زیر سر بیمار و یکی زیر پاهای او قرار میدهیم شکل (۸) و بدین ترتیب ملاحظه میشود که کمر آزاد است ولی این قسمت را بتوسط روبران و یا کمر بندی بالامیبریم شکل (۷) و بیمار را برای گچ گرفتن حاضر مینمائیم شکل (۸).

محسنات ناریقه که در آن بیمار را پشت میخوابانیم عبارتند از:

۱- بیمار آن اینوضع را بهتر از طریق که باید بروی شکم بخوابند

تحمل میکنند.

۲- در این ناریقه لوردوز (۱) را بهتر و بیشتر میتوانیم ایجاد کنیم



نکته: ضدلی شکل ۷ زیر کمر بیمار واقع شد و سینه را بالا میزند.

۳- وقتی یکی از مهره‌های پشتی شکسته باشند فقط با این طریق میتوان در رفتگی را جا انداخت زیرا کمر بند را زیر مهره شکسته قرار میدهیم در صورتیکه اگر بیمار را بروی شکم بخوابانیم این منظور عملی نمیگردد  
 ۴- این طریقه را اغلب میتوانیم بدون بیهوشی و حتی بدون بیحسی موضعی انجام دهیم و فقط تزریق مرفین کافی خواهد بود.

۵- چون اغلب بیماران را به پشت خوابیده نزد جراح میبرند دیگر برای گچ گرفتن تغییری در وضع بیمار داده نمیشود و بهمان وضعی که قرار دارند عملیات انجام و گچ گرفته میشود.

اما این طریقه عیب مختصری هم دارد و آن اینکه ممکن است قسمتی از پشت بیمار که در حدود کمر بند (روبان) است و در زیر گچ مخفی است زخم شود و باعث زحمت بیمار گردد برای رفع این نقیصه باید کمر بند را پس از گچ گرفتن از زیر آن بیرون آورد و در همان قسمت پنجره کوچکی از گچ برداشت و در صورت پیداشدن زخم از همین قسمت پانسمان نمود  
 جا انداختن در بعضی موارد مخصوصا- اگر در رفتگی یکطرفی

باشد باید اول در رفتگی را جا انداخت سپس بیمار را در حالت لوردوز بیحرکت نمود یعنی بیمار را بروی پشت خوابانده و کشش مداوم (۱) را مجری سازیم. اگر زواید مفصلی مهره های بالائی و پائینی تغییر مکان داده باشند یعنی آنکه جلوتر است بعقب و آنکه عقب است بجلو رانده شود باید کشش مداوم را معمول داشت.

**مدت بیحرکت نگاهداشتن در داخل گچ - مدت نگهداری بیمار در داخل گچ بسته بزیادی یا کمی شکستگی است** اگر مختصر باشد سه ماه کافی خواهد بود اگر زاویه حاصله از در رفتگی و شکستگی بیش از ۲۰ درجه باشد باید ششماه در گچ بماند و نزد پیرمردها معالجه طولانی تر است:

**ب - معالجه با عمل جراحی - در صورتیکه با وسایل مذکوره در فوق موفق بجا انداختن نشویم** میتوان بتوسط عمل جراحی شکستگی را جا انداخت و سپس مهره ها را یکدیگر متصل نمود تا بعداً فقرات سر جای خود باقی بمانند برای اینقسمت اخیر عمل البی (۲) را مجری میداریم ولی اعمال دیگر نیز معمول جراحان میباشد. مقصود از عمل جراحی نگهداری مهره ها در حال ثابت میباشد بطوریکه پس از عمل دیگر ستون فقرات تغییر شکل ندهد.

ناگفته نماند که در مواقعی باید بعمل جراحی متوسل شد که با طرق معمولی جا انداختن شکستگی میسر نباشد و یا آنکه اگر مثلاً بیماری را باطریقه بوهرلر گچ گرفتیم و حدس بزنیم که مهره ها ضایعات زیاد داشته و زیاده از حد خراب شده اند و نیز هر گاه با وجود گچ گرفتن حدس زده شود که تغییر شکل بعدی ستون فقرات عارض خواهد شد.




دوم - شکستگی مهره‌ها در ناحیه پشتی فوقانی (۱) - در این نوع شکستگی ها باید نکات زیر را رعایت نمود.

- ۱ - باید بیمار را به پشت خواباند و در رفتگی را جا انداخت.
- ۲ - باید گچ بطرف را بالا ادامه داد بطوریکه گردن و چانه را هم فراگیرد.

- ۳ - اگر شکستگی خیلی بالا باشد باید سر را هم گچ گرفت
- ۴ - اقلاً باید بیمار چهار ماه در گچ بماند و بی حرکت باشد
- ۵ - در این نوع شکستگی ها باید بیشتر تمایل بعمل جراحی (عمل البی (۲)) داشت بخصوص اگر چندین مهره شکسته باشد.

سوم - شکستگی مهره های گردنی - برای جا انداختن این نوع شکستگیها باید سر بیمار را کشید (۳) و باید سر را مطابق شکل (۹) قرارداد



شکل ۹

سر و بدن را باید عیناً مانند سل استخوانی این نواحی در گچ قرارداد. این بود طریقۀ معالجه شکستگیهایی که عوارض عصبی همراه دارند باید دانست که این شکستگیها نسبتاً زیاد است و گاه شکستگیهای کلی ممکن است بدون عوارض عصبی بمانند.

آخرین مطلبی را که لازم میدانیم متذکر شویم آنستکه بطور کلی

بمخض تشخیص باید بمعالجه مبادرت نمود (حتی اگر شکستگی ها بی اندازه کوچک باشند بطوریکه تشخیص آن فقط بارادیوگرافی واضح گردد و در ظاهر هیچ نوع زحمتی هم برای بیمار نداشته باشند) زیرا در صورت معالجه نکردن ممکن است بیمار دچار عوارض بعدی گردد که اهم آنها انواع مختلف تغییر شکل ستون فقرات و بیماری کومل ورنوی (۱) است.

## فصل دوم

### معالجه شکستگیها با ضایعه عصبی

تصمیم گرفتن بعمل جراحی و یا معالجه دیگر برای شخصی که پس از ضربه ستون مهره فلج هر دو پا داشته باشد یکی از مهمترین مسائل جراحی است و پیش بینی آنهم یکی از مشکلترین پیش بینیها است. گاهی مختصر درمانی ممکن است فلج پارا از بین ببرد و زمانی هرچه بکنیم ممکن است فلج و زحمات بعدیش دائماً دست از دامن بیمار برنداشته و همواره باقی بمانند. در مورد چنین بیمارانی ممکن است تصمیم بعمل جراحی گرفت یعنی قطع تیغه های مهره (۲) کرد و یا ممکن است فقط بیک جا انداختن ساده مهره اکتفا نمود.

زمانی باید فوراً دست بکار شد و عاجلاً مداوا نمود و در پاره اوقات صبر چند روزه لازم است و عجله زیاد مضرتر نیست در ۴۵ درصد حالات شکستگیهای ستون مهره با ضایعات عصبی همراهند. در بعضی موارد فلج کامل هر دو پا موجود و زمانی فقط مختصر ضایعه عصبی بیشتر وجود ندارد. برای معالجه شکستگیهای ستون مهره با ضایعات عصبی باید مختصری از ضایعات تشریحی آن صحبت کنیم.

ضایعات تشریحی (۱) - این ضایعات عبارتند از:

۱ - ضایعات استخوانی - عوارض عصبی درد و موقع پیش میآیند

از اینقرار:

الف - شکستگی کامل تنه مهره‌ها که بیشتر مشاهده میشود.

ب - شکستگی قسمت عقب مهره‌ها که رویهم رفته کمتر است.

الف - شکستگی تنه مهره - باید دانست که شکستگیهای خیلی زیاد

و مهم تنه مهره ممکن است دارای ضایعات عصبی مختصری باشند در صورتیکه

گاهی نیز شکستگی مختصری ممکن است فلج کامل هر دو پارا ایجاد نماید

و بخصوص شکستگیهای ستون مهره پشتی بیشتر دارای ضایعات عصبی است

زیرا در این ناحیه سوراخ مهره تنگتر است و بالنتیجه نخاع زود تر

صدمه می بیند:

ب - شکستگی قسمت عقب مهره (قوس خلفی (۲)) - شکستگی این

قسمت کمتر دارای ضایعات عصبی است.

۴ - ضایعات پرده های نخاع (۳) - پاره شدن سخت شامه (۴)

به تنهایی کمتر مشاهده میشود و اغلب با پارگی نخاع همراه است و بخصوص

در این پارگیها خونریزی مشاهده میشود ولی باید دانست که در اینجا بعکس

نزف الدمهای سرخونریزیهای خارج سخت شامه منبسط و پراکنده (۵)

هستند در صورتیکه خونریزیهای داخل این پرده ممکن است اغلب محلی (۶)

باشند - زیرا وضعیت کالبد شناسی در اینجا بکلی مخالف سرمیباشد. و این

مطلب باید در موقع تشخیص در نظر گرفته شود چون وقتیکه پونکسیون

لومبر مینمائیم اگر سوزن را در از ناحیه شکستگی فروبریم با وجود

۱-lesions anatoniques ۲-arc posterior ۳-meninges

۴- dure - mère ۵- diffuse ۶- localisé

خونریزی داخل نخاع و زخم نخاع ممکن است مایع روشن و زلال بیرون آید.

۳ - ضایعات نخاع - بعضی از این ضایعات قابل خوب شدن اند و پاره بهبودی حاصل نکرده و دائمی میباشند اگر ضایعات عرقی باشد ممکن است بهبودی حاصل نماید ولی اگر پارگی نخاع در بین باشد نباید امید خوب شدن داشت \*

الف - آنانکه قابل خوب شدن هستند - از همه واضحتر و بی خطرتر ضایعات ورم نخاع است که دنباله ضایعات عرقی ظاهر میشوند و باید دانست که این ضایعات فوراً پس از وقوع شکستگی قابل علاج میباشند در صورتیکه اگر مدتی از موقع آن بگذرد باعث ضایعات دائمی نخاع شده قابل علاج نخواهند بود.

ب - ضایعاتیکه دائمی میباشند - این ضایعات عبارتند از پارگی و یا زخمی شدن نخاع - باید دانست که وقتی نخاع انسانی پاره شد بهیچوجه امید خوب شدن نباید داشت پس هر نوع معالجه اعم از دوختن و پیوند و غیره بیهوده است

۴ - ضایعات ریشه اعصاب<sup>(۱)</sup> این نوع ضایعات در تمام نواحی مختلفه ستون مهره ها دیده میشود و ضایعات ریشه دم اسب<sup>(۲)</sup> از دومین مهره کمری پائین دیده خواهد شد

این ضایعات نسبتاً زیاد هم هست و ممکن است ریشه اعصاب تحت فشار قرار گیرند و بالنتیجه کشیده و یا پاره گردند ولی بیشتر اوقات این اعصاب کشیده میشوند - ضایعات اعصاب دم اسب هم مانند سایر اعصاب نخاعی است ولی مطلب مهم آنستکه این عوارض ممکن است خیلی زود و بخودی خود خوب شوند

از مطالب فوق میتوان نتیجه گرفت که ضایعات عصبی در اثر پاره شدن نخاع است ( در اینصورت خوب شدنی نبوده و دائمی میباشد ) و یا در اثر فشار و یا خونریزی است ( در اینصورت بخودی بخود خوب میشوند ) و از آنجاست که عده از علما با هر نوع معالجه در شکستگیهای ستون مهره با عوارض عصبی مخالف هستند زیرا میگویند اگر پاره شدن نخاع در بین باشد هیچ نوع معالجه در باره این بیماران مفید فایده نخواهد بود و اگر ضایعه موجود باشد بخودی خود خوب میشود لذا دلیلی ندارد که برای این بیماران مبادرت بمعالجه نمود - ولی چیزی که مسلم است آنکه در حقیقت از طرفی ضایعات ریشه اعصاب پس از جا انداختن شکستگی اغلب خوب میشوند و از طرف دیگر ضایعات نخاع را میتوان بسه دسته تقسیم نمود از اینقرار :

الف - ضایعات و ازوموتریس بدون فشار در روی نخاع که بخودی خود خوب میشوند

ب - ضایعات و ازوموتریس با فشار نخاع بتوسط قطعه استخوان با خونریزی که معالجه فوری لازم دارد و قابل خوب شدن میباشد .

ج - ضایعات نخاع که بهیچوجه قابل بهبودی نیست

حال که از ضایعات تشریحی آگاهی حاصل کردیم خوبست مختصری

نیز از وسایل تشخیص این ضایعات صحبت کنیم

وسایل تشخیص - مطلب مهم در اینمورد آنستکه بفهمیم آیا ضایعه

عصبی قابل معالجه است یا نه؟ چه بعضی از بیماران بهیچوجه قابل علاج

نیستند و با تمام وسایل و مداواها و معالجات معمولی از بین میروند و

بالعکس عده از بیماران بخودی خود و بدون معالجه بهبودی مییابند

بالاخره پاره از بیماران را معالجه مخصوصی شفا میدهد و باید دانست که مطلب مشکل آنستکه بدانیم باید بکدامیک از وسایل متوسل شد آیا باید بیمارانرا بحال خود واگذارد و یا بمعالجه مخصوصی پرداخت برای این مقصود لازم است اول علائم بالینی را در نظر گرفت پس از آن علائم پونکسیون لومبر<sup>(۱)</sup> و سپس رادیوگرافی را ملاحظه و بالاخره از روی مشی بیماری تصمیم مقتضی گرفت

۱- علامت بالینی - ضربه های وارد بنخاع و ریشه های اعصاب

دو نوع بیماری ایجاد مینماید از اینقرار:

الف - گاهی فلج کامل نیست - در اینصورت میشود گفت که حتماً ضایعه يك قسمت را فرا گرفته است و بیشتر اوقات ریشه ها و یا يك قسمت از نخاع ضرر دیده اند در اینحال اغلب علائم فقط حسی اند (درد) و بعضی اوقات هم علائم حسی و حرکتی دیده میشود که در این شکل ممکن است از فلج تقریباً کامل تا مختصر فلج يك عضله را مشاهده کرد و همچنین از بیحسی کامل تا مختصر کم شدن حس مشاهده میشود - گاه رفلکسها طبیعی و زمانی کاملاً از بین میروند و در پاره اوقات فقط يك رفلکس تغییر پیدا میکند - باید دانست که علائم فوق الذکر اغلب با معالجه از بین میروند و ممکن است پس از آن يك علامت مختصری بیش باقی نماند .

ب - گاهی فلج کامل است در اینحالت فلج اسپاسمدیک<sup>(۲)</sup> کم دیده میشود و بیشتر فلج فلاسک<sup>(۳)</sup> یا از بین رفلکسهای عضلانی و پوستی و فلج اسفنکتر<sup>(۴)</sup>ها دیده میشود .

ولی این علائم نیز دلیل قطعی بریدگی نخاع نیستند و گاهی دیده

۱-ponction lombaire    ۲-spasmodique    ۳-flasque  
۴-sphincter

شده است که بیماران مبتلا بعلائم فوق الذکر نیز خوب شده اند و میتوان گفت که هیچ علامتش نیست که بطور حتم قطع کامل نخاع را ثابت نماید

۲ - امتحان نخاع بتوسط تزریق لیپدل<sup>(۱)</sup> و گرفتن فشار مایع سفالوراشیدین - باتزریق لیپدل و گرفتن فشار نخاع نمیتوان نوع ضایعه تشریحی را تعیین نمود ولی این مطالب در تعیین معالجه ممکن است راه حلی نشان دهند یعنی اگر بلوکاژ<sup>(۲)</sup> در بین نباشد فقط جا انداختن شکستگی کافی است و اگر بلوکاژ نسبی باشد باید مرتباً باپونکسیون لومبر مایع نخاع را کشید و بالاخره اگر کامل باشد ممکن است قطع تیغه مهره<sup>(۳)</sup> نمود

۳ - رادیوگرافی - رادیوگرافی از واجبات است و نباید هیچ تصهیمی بدون داشتن رادیوگرافی گرفت و باید باکمال دقت اولامجرای نخاعی<sup>(۴)</sup> را امتحان نمود و بعد قسمت عقبی ستون مهره<sup>(۵)</sup> و بالاخره سوراخهای ارتباطی<sup>(۶)</sup> را حتی الامکان مورد دقت قرار داد

۴ - مشی علائم - در صورتیکه باتمام امتحانات فوق الذکر تشخیص قطعی غیر ممکن باشد بالاجبار باید بیمار را تحت نظر گرفت و بامتحانات دیگری پرداخت - بعضی اوقات کم کم علائم رو بیهبودی رفته و از شدت آنها کاسته میشود و این خود دلیل برسالم بودن نخاع و بالنتیجه خوبی پیش بینی است .

پاره اوقات بالعکس علائم رو بشدت میروند - در هر صورت باید در نظر داشت که ورم پاها و پیدا شدن سریع اسکار و پریاپیسم<sup>(۷)</sup> دلیل بر بدی پرونوستیک است

۱-lipiodol ۲-blocage ۳-laminectomie ۴-canal rachidien  
۵-Arc postérieur ۶-trou de coujugaison ۷-priapisme

## انواع معالجات

مدتها معالجه شکستگی ستون مهره با ضایعات نخاعی بدو طریق ذیل عملی میشد عده از جراحان فقط به بیحرکت نگاه داشتن قناعت میکردند و پاره عمل جراحی مبر امید داشته و قطع تیغه مهره<sup>(۱)</sup> مینمودند ولی امروزه با ترقیاتیکه در اورتوپدی و جراحی حاصل شده است چهار نوع معالجه برای شکستگی ستون فقرات وجود دارد از اینقرار:

- ۱ - خود داری از هر نوع معالجه و فقط بیحرکت نگاه داشتن بیمار
- ۲ - جا انداختن شکستگی با سیستم بوهرلر
- ۳ - عمل جراحی یعنی قطع تیغه مهره<sup>(۲)</sup>
- ۴ - توام نمودن این معالجات با یکدیگر

۱ - خود داری از هر نوع معالجه - بعضی را عقیده بر آنستکه اغلب ضایعات در اثر تورم و فشار نخاع میباشد و اغلب اوقات بخودی خود خوب میشوند لذا مانند شکستگیهای بدون عوارض عصبی بیمار را بیحرکت نگاه داشته و بمعالجات فونکسیونل میپردازند.

چنانکه سابقاً نیز گفته شد این عده از علما معتقدند که یا نخاع پاره شده و ضایعه کلی دیده است در اینصورت بهیچوجه قابل علاج نیست و یا اینکه نخاع فقط در تحت فشار قرار گرفته است و در اینصورت باید بمعالجه عضلات پرداخت که بیمار بتواند بعد ها حرکات طبیعی را انجام دهد و از جای خود بلند شود - بعقیده این عده ژیمناستیک عضلات تنفسی و ماساژ و ژیمناستیک عضلاتی که کم کم بحرکت میآیند باید بشود و باید گفت از این نوع معالجه گاهگاه نتایج خوبی هم گرفته اند ولی امروزه نباید



باین نوع معالجه توجهی داشت و فقط قسمتی از آن را باید همواره در معالجات کار بست و آن ماساژ و ژیمناستیک است و آنهم مشروط بآنکه اول شکستگی را جا انداخت

### ۲- جا انداختن شکستگی - سابقا جا انداختن شکستگیهای ستون

مهره باضایعات عصبی را اصلاح نمیدانستند ولی امروزه بالعکس باید دانست که جا انداختن این نوع شکستگیها بیشتر متداول است زیرا اولاً از جادر رفتن مهرهها ممکن است باعث فشار آوردن بر روی نخاع باشد در اینصورت جا انداختن آن از واجبات است ثانیاً جا انداختن باعث مرتب شدن جریان خون در نواحی شکستگی میباشد و بالاخره اغلب پس از جا انداختن دردهائی که در اثر فشار ریشههای عصبی پیدا شده بود از بین میروند ناگفته نماند که جا انداختن شکستگی بهیچوجه خطرناک نیست و گاهی فوراً پس از اینعمل قسمتی از فلج از بین میرود. اما طریق جا انداختن این شکستگیها را در فصل اول گفته ایم فقط در اینجا باید متذکر شد که بهتر است بیمار را همیشه به پشت خواباند و همچنین کششی روی سروپاهای او وارد آورد.

### ۳- عمل جراحی - عده از علماء را عقیده چنانست که در روزهایی

اول شکستگی عمل جراحی واجب است زیرا خطری نداشته و بعلاوه از فشار احتمالی روی نخاع هم جلوگیری میشود و همچنین قطعات استخوان و عضله و لخته خون مجاور نخاع از بین میروند ولی در صورتی باید مبادرت بعمل جراحی نمود که علائم بالینی فشار واقعی در روی نخاع نشان دهد و یا رادیوگرافی قطعه استخوانی در مجاورت نخاع نمایان سازد و در غیر اینصورت نه تنها عمل جراحی مفید نیست بلکه چندان بیخطر هم نمیباشد.

۴- توام کردن عمل جراحی با جا انداختن - در اینطریقه اول شکستگی را با سیستم بوهر جا میاندازیم و پس از چند روز استراحت عمل جراحی انجام می‌دهیم و یا آنکه هر دو مطلب را در آن واحد مجرا میسازیم در این صورت قطع تیغه مهره (۱) فشار وارده از قسمت عقب را از بین میبرد و جا انداختن هم فشار وارد بتوسط جسم مهره‌ها را بر طرف میسازد. و باید گفت که این معالجه مختلط یکی از بهترین طرق درمان این بیماری است اما در صورتیکه نخاع یا عصبی پاره شده باشد کلیه معالجات از قبیل دوختن دو قسمت پاره شده بیکدیگر و یا پیوند کردن هیچوقت مثمر و ثمر واقع نمیشود و بکلی بی‌حاصل میماند.

**معالجه عوارض - در شکستگیهای ستون مهره توام با ضایعات عصبی عوارضی هم دیده میشود که هر یک بخودی خود مستلزم معالجه مخصوصی است این عوارض عبارتند از ضایعات تروفیک، ضایعات ادراری و تنفسی (۲).**

ظاهراً ضایعات تروفیک مانند اسکار بیخطر میباشند ولی وجود این عوارض نماینده ضایعات عصبی شدیدی است و بعلاوه وجود اسکار خود راهی است برای ورود میکروبهای مختلفه در بدن بیمار ولی ضایعات ادراری و تنفسی بالعکس در روزهای اول بی‌اندازه خطرناکند.

**۱- ضایعات تروفیک - در پیدایش ضایعات تروفیک و اسکار باید مطالب زیر را در نظر داشت.**

اولاً اسکار بیشتر در نواحی ظاهر میشود که فشار روی آنها وارد میگردد. ثانیاً بی‌حس و نامرتب شدن سیستم سمپاتیک پیدایش زخم را آسان

می سازد .

ثالثاً وقتی نخاع پاره شده باشد اسکارهای زیادی پیدا شده بیمار را از بین میبرد .

برای جلوگیری از اسکار باید فشار وارد ببعضی نواحی را کم کرد و بیمار را همیشه روی یکطرف نخواباند و این مطلب بیشتر کارپرستار است که با تغییر وضع بیمار و تمیز نگاه داشتن و پاک کردن اعضاء مریض و عوض کردن ملافه ها مانع پیدایش زخم بشود ولی روی هم رفته وقتیکه پارگی نخاع در میان باشد اسکارهای زیاد مشاهده میگردد و در اینصورت لازم است که زخم را تمیز نگاهداشت و بخصوص نباید بیمار را روی زخمها خواباند بدین ترتیب پس از مدتی زخمها رو بیبودی میروند و مخصوصاً اگر نخاع پارگی نداشته باشد کاملاً خوب میشوند .

۲ - ضایعات ادراری - چون این بیماران نمیتوانند بمیل خود ادرار کنند لذا ماندن ادرار در داخل مثانه باعث چرك میشود و در حقیقت باید گفت میل زدن این بیماران تولید چرك در مثانه را مینماید لذا باید میل را با احتیاطهای لازم تمیز کرد و سپس داخل مثانه بیمار نمود ولی با تمام این مطالب بیشتر اوقات ادرار چركی میشود و کم کم از مثانه بکلیتین هم سرایت مینماید. برای جلوگیری از ضایعات ادراری باید ادویه ضد عفونی مانند سولفامیدها و پنی سیلین استعمال نمود و گاهی نیز صلاح است بعوض میل زدن مکرر يك سیستوستومی<sup>(۱)</sup> نموده و مثانه را دائماً باز نگاهداشت .

۳ - ضایعات تنفسی - اغلب بیماران در روزهای اول بیماری ضایعات تنفسی پیدا میکنند که بیشتر اوقات باعث مړك میگردد بدین معنی که ابتدا

مبتلا بیک حالت احتقان ریوی شده و سپس این حالت تبدیل بذت الریه یا برنکوپنومونی درآمده و بیمار را ازین میبرد.

برای این ضایعات باید معالجات معمولی مانند بادکش سینه و نشانندن بیمار و معالجات عمومی با داروهای ضد عفونی را تجویز نمود.

۴ - ضایعات بطنی - گاهی خونریزیهای روده پیدا میشوند ولی اغلب بیمار آن مبتلایک فلج روده میگردد و در این صورت باید با تنقیه های متعدد و ادویه ملین این فلج را از بین برد

### موارد استعمال معالجات مختلفه فوق الذکر

از آنچه تا بحال ذکر شد معین گردید که طرز معالجه شکستگی ستون مهره با ضایعات عصبی در این سالهای اخیر نسبتاً تغییر کرده است و تصمیم در نوع معالجه منوط بتشخیص ضایعات است و بدبختانه این تشخیص بی اندازه مشکل است و اشکال در تشخیص است که باعث اظهار عقاید متعدد از جانب جراحان مختلف شده است زیرا چنانکه سابقاً هم گفته شده بعضی اوقات بدون کمترین معالجه بیمار بکلی بهبودی حاصل کرده است و زمانی بالعکس عموم مداواها بیفایده مانده است. معین است در صورت اول تورم مختصر نخاع در ناحیه مصدوم موجود و در شق ثانی قطع نخاع در اثر ضربه وجود دارد.

اما حالاتی نیز دیده میشود که ضربه وارده بنخاع و فشار روی آن در اثر قطعه استخوان و یا خونریزی میباشد و در این حالات باید معالجه مناسب نمود تا نتیجه مطلوب حاصل گردد و اشکال قضیه در تشخیص این ضایعات است ولی چیزیرا که در معالجه باید همیشه در نظر داشت و عملی کرد جا انداختن شکستگی میباشد و وجود ضایعات عصبی است که جا انداختن

را هر چه زودتر ايجاب مينمايد و از آن گذشته در بعضی موارد عمل جراحی یعنی قطع تيغه مهره (۱) نیز واجب ميگردد و بايد دوناكته ذيل را همیشه در نظر داشت

اول آنكه بعكس عقیده قداما نبايد اين بيمارانرا بدون معالجه گذارد بلکه چون در ساعات اوليه تشخيص بايد معالجه هر چه زودتر انجام گیرد در صورتیکه ضایعه و یا بيماريهای ديگری وجود داشته باشد که مانع معالجه شكستگی گردد بايد اول آنها را از بين برد و سپس بمعالجه اصلی پرداخت مثلا اگر شكستگی باریکی از استخوانها وجود داشته باشد و یا ضربه بشکم بيمار وارد شده باشد و سوراخ شدن روده در بين باشد محقق است عمل کردن اين ضایعات مقدم بر معالجه شكستگی مهره ها میباشد ولی پس از عمل اين ضایعات نبايد منتظر بهبودی کامل آنها شد بلکه دو ياسه روز بيش صبر جاز نوده بايستی بمعالجه فوری شكستگی ستون مهره پرداخت ولی در ساير مواقع بهتر است هر چه زودتر شكستگی را جاي انداخت در صورت اسکار بايد در بيست و چهار ساعت اول باين امر اقدام نمود.

در فلجهايي که کامل نيستند اول شكستگی را جاي مياندازيم ولی اگر دو ياسه روز بعد هنوز درد هائی وجود داشت مبادرت بعمل جراحی یعنی قطع تيغه مهره مينمائيم و بخصوص اگر رادیوگرافي قطعه استخوانی را در مجرای نخاعی نشان بدهد.

در فلجهای کامل اگر فلج اسپاسمديک (۲) باشد بايد شكستگی را فوراً جاي انداخت و اغلب نتیجه هم خوب است ولی اگر فلج فلاسک (۳) بود کار کمی مشکل تر است بدین معنی که اگر پس از جاي انداختن شكستگی هيچ

نتیجه گرفته نشد به قطع تیغه مهره متوسل میشویم  
 مختصری نیز از بیمارانی صحبت کنیم که دیر بجراح مراجعه  
 مینمایند و مدت‌ها از زمان وقوع شکستگی آنها گذشته و فلج هم برقرار شده است  
 بعقیده ما در این موارد هم باید متوسل بجراحی و قطع تیغه مهره شد و مامدتی  
 است که چندین بیمار را بدین ترتیب عمل کرده و نتیجه بسیار مفید گرفته  
 ایم بطوریکه امروزه بنظر میرسد صلاح چنان باشد که در باره چنین  
 بیماران از عمل جراحی خود داری ننمود - ما شرح و ابسرواسیون این  
 بیماران را در آرتیکل علیحده بعرض خوانندگان گرامی خواهیم رسانید.

#### نتیجه

از آنچه گفته شد میتوان نتایج زیر را گرفت .

- ۱ - شکستگی ستون مهره بدون ضایعات عصبی باید مانند تمام شکستگیها معالجه شود یعنی ابتدا شکستگی جا انداخته شده سپس در وضعیت خوب بیحرکت نگاهداشته میشوند معالجات فونکسیونل برای تقویت عضلات ستون مهره در بهبودی کامل بیماران کمک شایان مینماید
- ۲ - در شکستگیهای با ضایعات عصبی ابتدا شکستگی را جا انداخته و این مطلب باید فوراً پس از وقوع شکستگی انجام گیرد یعنی در بیست و چهار ساعت اولیه - سپس اگر بهبودی حاصل گردید معالجه بهمین جا ختم میشود ولی اگر ضایعات عصبی بهبودی حاصل ننمایند بکمک عمل جراحی نخاع را از تحت فشار خارج میسازیم .
- ۳ - در شکستگیهای قدیمی با ضایعات عصبی باید قطعا بیماران را عمل نمود .

در این نوع بیماران اگر ضایعات عصبی از همان موقع شکستگی وجود

داشته باشد قطع تیغه مهره واجب میگردد و در صورتیکه علائم عصبی دیررس (۱) ظاهر شود یعنی خیلی پس از ابتدای شکستگی دامنگیر بیمار شود باید پیوند استخوانی نمود.

در بعضی مواقع از این اعمال نتایجی حاصل شده است که بیش از انتظار جراحان بوده است.