

بیماریهای کودکان

از کارهای بخش کودکان بیمارستان رازی
تحت نظر آقای دکتر محمد قریب

معرفی يك بیمار در انجمن پزشکی دانشکده

توسط

دکتر صادق مختارزاده

دانشیار کرسی بیماریهای کودکان

بیمار را که بحضور آقایان معرفی مینمائیم بچندین جهت شایسته

توجه است:

اولاً شیوع بیماری سل گوانیکه محتاج اقامه شاهد نیست ولی ابتلای
این کودک هشت ساله فراوانی اینمرض را در این کشور بخوبی میرساند و
بعقیده ماهر اندازه در کشف و توجه بکانونهای سل اقدام شود و در درمان
و تحت نظر داشتن آنان جدیت بعمل آید باز کم بوده و برای ریشه کن ساختن
این بیماری خانمان بر انداز کافی نیست.

ثانیاً اهمیت فوق العاده رادیوگرافی را در تشخیص سل گرچه تمام
همکاران و حاضرین محترم قبول دارند ولی رادیوگرافی این بیمار خود
گواه مؤثریست که این وسیله بهترین کمک در شناسائی مواضع (۱) مختلف
ومشی بیماری سل میباشد.

در حقیقت پرتونگاری را باید بانشانههای حاصله از مطالعات بالینی
منطبق وتوأم نمود، همه ماها کلمه متبذل ناف باردار (۲) را در تفسیر

پرتونگاری اغلب بیماران مکرراً دیده و شنیده ایم چه بسا اوقات هم بتصاویر عادی ریه چنین کلمه اطلاق شده است و این بیمار بهترین نمونه ایست که نشان میدهد با اینکه کدورتی در حوالی ناف دیده میشود ولی ضایعه اصلی مربوط به نسج ریه میباشد.

ثالثاً نشان دادن این بیمار که مبتلای به التهاب سلی لوب وسطی ریه (۱) میباشد بعلت نادر بودن چنین لوکالیزاسیون در مرحله نخستین عفونت سلی (۲) خالی از استفاده نبوده و سایر بیماری و نشانیهای بهبودی آن از نظر رادیوگرافی شایان دقت میباشد.

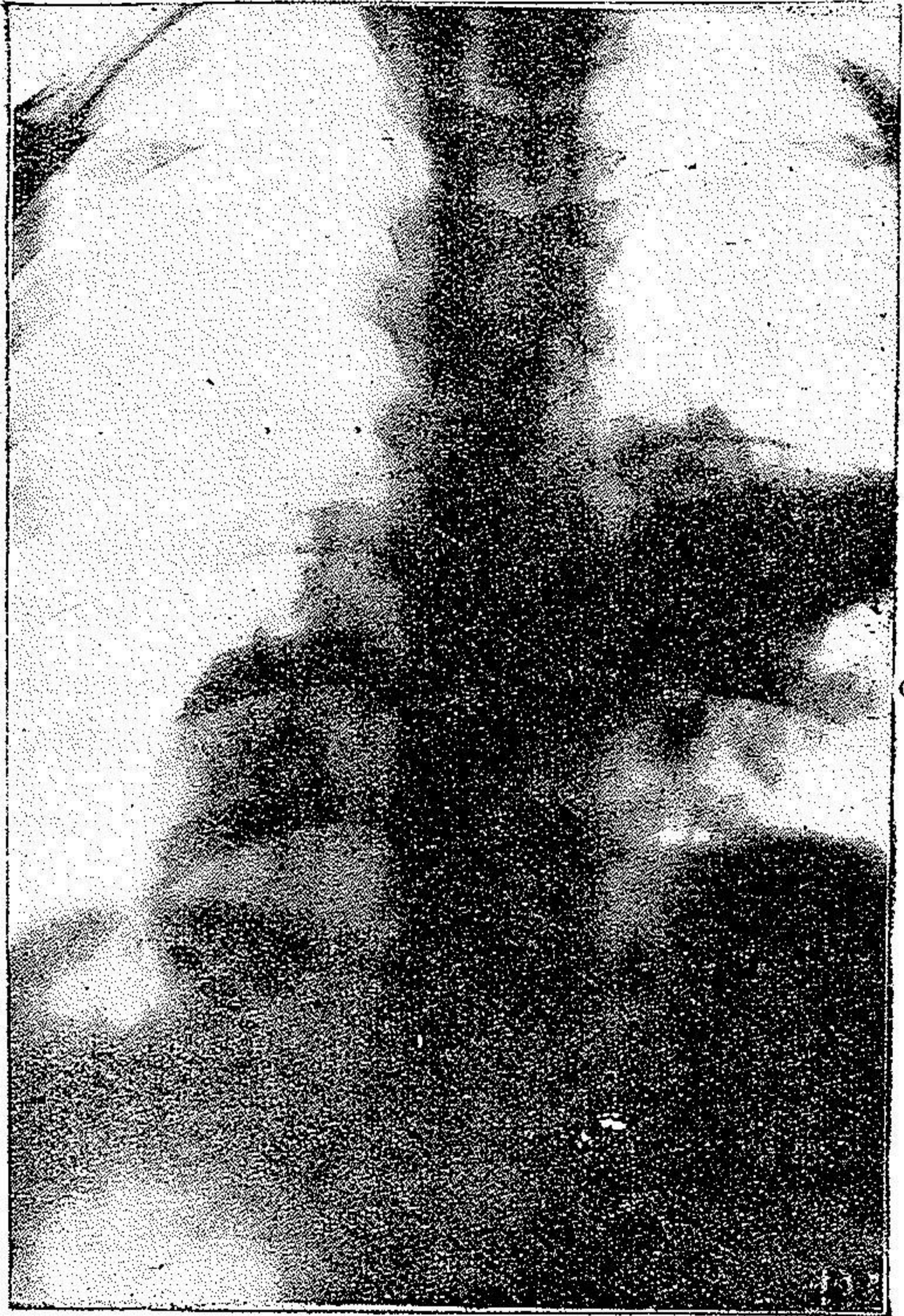رابعاً و بالاخره تصویر مثلثی شکل (۳) واقع در نزدیک ناف بارأس خارجی وزیر بغل آن منحصر بسلی نبوده و در بیماریهای لوب وسطی راست ممکنست پیدا شود که توجه بآنها در تشخیص بیماری لازم است.
شرح حال بیمار:

هوشنگ فرزند سلمان طفل هشت ساله اهل طهران در تاریخ ۲۸ ر ۴ ر ۲۵ بعلت سرفه و تبهای نامنظم و بی اشتھائی و لاغری تدریجی که مادرش شروع آنها را به دوسه ماه پیش نسبت داده بستری شده است. روزهای اول تب در حدود ۳۸٫۵ - ۳۹٫۵ و نبض ۱۰۸ در دقیقه لاغری و بی اشتھائی همراه سرفه های خشن و خشک بوده اند و نشانه های بالینی ریوی منحصر بوجود علائم کندانساسیون خفیفی در ناحیه وسطی و نزدیک ستون فقرات راست میباشد.

فشارخون ۵ ر ۹ - و آزمایش خون ۳۸۰۰۰۰۰ گویچه سرخ و ۹۰۰۰ گویچه سفید با ۰٫۷۰٪ چند هسته ای نشان میدهد. روز ۲۵ ر ۲۵

۱- lobite moyenne ۲- primo-infection
۳- image triangulaire

در پرتو بینی ریتین سایه بزرگ بیضی شکل در وسط لوب فوقانی و وسطی ریه راست سمت داخل دیده میشود و در تاریخ ۲۵ ر ۵ ر ۲ رادیو گرافی در



ناف ریه راست کدورت مثلثی شکل که قاعده اش در ناف و رأسش در خارج

واقعتاً نشان میدهد. سایه مزبور را بضایعه سل بامنشاء گانگلیونی ناف تشبیه کرده اند (۱) - در سوابق خانوادگی پدر هوشنگ بعلت نامعلومی فوت کرده مادر و دو خواهر کوچکتر از خود دارد و بگفته مادرش هوشنگ با عمه زاده خود که با تشخیص سل ریوی فوت کرده همبازی بوده است و دو خواهر هوشنگ کوتی را آکسیون منفی نشان میدهند.


سایه مثلی شکل در ناف ریه راست با قاعده داخلی و رأس خارجی و علائم بالینی و عمومی از یکطرف و سوابق خانوادگی و بیماری فعلی با مشی طولانی آن از طرف دیگر در وهله اول تشخیص پریموانفکسیون سل ریوی که شکل التهاب لوب وسطی ریه (۲) بخود گرفته بنظر آورد و بعد از ۲۴ ساعت کوتی را آکسیون مثبت این تشخیص را تقویت کرد.

هوشنگ تا روز ۲۵/۶/۶۶ با تب و حالت عمومی نسبتاً خوب با بهبودیها و اشتداد موقتی بستری بوده و از آن پس تب قطع شده و نشانیهای عمومی نیز رو به بهبودی گذاشته و طفل با اشتهای خوب و زیاد شدن وزن در تاریخ ۲۵/۶/۱۸ با اینکه هنوز رادیوسکپی همان علائم ریوی را نشان میداد مرخص گردید.

یکماه و بیست روز بعد دوباره بعلت سرفه و تب و تنگی نفس هوشنگ مراجعه و بستری شده و ایندفعه در آزمایش بالینی وجود مایع سرو فیبرینو که پونکسیون آنرا تأیید و ریوالتای مثبت نشان داده است بر ضایعات ریوی فوق الذکر علاوه شده و در پرتو بینی علاوه بر وجود پلورزی در همان طرف شکل مثلی کدر در ناف ریه دیده میشود.

این ذات الجنب سرو فیبرینو در مدت هشت روز با استراحت و درمان لازم رو به بهبودی رفته و در ۲۵/۹/۱۸ با حالت عمومی خوب و بر طرف شدن

تنگی نفس و غیره مرخص شده است .
در رادیو گرافی جبهه دوم که روز ۲۵/۱۰/۲ یعنی پنج ماه بعد از پرتو



نگاری اول بعمل آمده است کدورت مثلی شکل کم و بیش نامرتب و در حال

جذب شدن میباشد و در رادیوسکپی نیمرخ این کدورت شکل مثلثی که رأس آن در بالا و خلف وقاعده اش در پایین و جلوقفسه صدري قرار دارد دیده میشود.



خلاصه هوشنگک در مدت پنج ماه بستری و تحت نظر بودن خود از نظر علائم فیزیکی نشانیهای کندانساسیون خفیف (در وسط ریه راست) و از نظر علائم عمومی تب و سرفه و بی اشتھائی و لاغری داشته و رادیوگرافی ریتین وجود تصویر مثلثی شکل که در وسط ریه راست با قاعده منطبق با مدیاستن و رأس خارجی واقع در زیر بغل بوده نشان داده است و بعداً پلورزی سرو فیبرینو بر عوارض ریوی اضافه شده است کوتی رآکسیون در چندین نوبت مثبت بوده و رادیوگرافی دومی که بعد از پنج ماه بعمل آمده کدورت مثلثی شکل فوق الذکر را با کنارهای ناصاف که در حال جذب شدن میباشد نشان داده است.

چنین عارضه مثلثی شکل بععل متنوع مربوطست: پنموپاتی های حاد ریوی بعلت مشی طولانی این بیمار قابل بحث نیستند.

۱- آتلهکتازی لوپ وسطی ریه (۱) این بیماری نیز در پرتونگاری تصویر مثلثی شکل در ناف ریه راست مثل رادیوگرافی هوشنگک نشان میدهد ولی همراه با علائم و سندرم عفونی نبوده و بعلاوه اغلب بزودی اصلاح شده و از نظر پرتونگاری بر رویهم آمدن (۲) سایه مثلثی شکل و تنگ بودن سطح آن و کشیدگی دیا فراگم همان طرف بسمت بالا و بالاخره منفی بودن کوتی رآکسیون علائم مشخص بیماری هستند.

۲- برونشیت قطعه‌ای (۱) یا نزله قطعه‌ای برونش (۲) - که در این سالهای اخیر تحقیق شده است عبارت از همان برونشیت است که در يك لوب و یا در يك برونش اصلی (۳) لوکالیزه شده و بوسیله برونکوسکپی براحتی التهاب و تورم برونش دیده میشود که گاهی منجر بگرفتگی برونش هم میباشد و بندرت ممکنست در رادیوگرافی نیز تصویر کدری نشان دهد. این عارضه در لوب متوسط ریه راست همان تصویر مثلی شکل را خواهد داشت که در حقیقت در اثر تجمع پارانشیم ریوی بواسطه گرفتگی برونش میباشد. منظره تصویر جمع شدن لوب (۴) را نشان میدهد.

۳- ذات الریه درمان پذیر سلی (۵) - که هوشنگ بدان مبتلا بوده چنانکه کوتی مثبت و سیر بیماری و بهبودی نسبی و محو شدن تصویر مثلی شکل آنرا ثابت مینمایند.

مدارک

1- Bulletins et memoires de la société medicale des hopitaux de paris.

No . 15 . 1937

No . 16 . 1937

No . 5 - 6 - 7 . 1944

No . 22 - 23 . 1946

No . 18 - 19 . 1946

2- Encyclopedie medico - chirurgicale pédiatrie .

3- Phtisiologie du médecin praticien M . Bariéty et G . Brouet 1944

۱- bronchite segmentaire ۲- catarrhe bronchique - segmentaire ۳- souche ۴- retraction lobaire ۵- pneumonie curable ?