

مطالعه يك مورد گاردیو اسپاسم سری (گاردیا) از نظر

اتیولوژی و درمان

نگارش

محمد رضا همتدی

کارورز بخش جراحی بیمارستان سینا

پرفسور عدل

استاد کرسی بیماریهای خارجی در دانشکده
پزشکی و رئیس بخش جراحی بیمارستان سینا

اهمیت این مشاهده شخصی که بدکر آن میپردازیم از چند نظر است، این بیماری بسیار کمیاب میباشد و تشخیص آن تا حدی مشکل بوده بخصوص که وسایل کامل در اختیار نداشتیم بهمین لحاظ بیمار مدت چند سال با تشخیصهای مختلف تحت درمان داروهای ضد انقباضی و غیره قرار گرفته بود و از اینگونه تداویها نتیجه نگرفته و بالاخره بامعالجه جراحی بهبود کامل یافت و اکنون مدتی است که کار و زندگی خود را از سر گرفته است.

خانم ط - ط اهل تبریز ۴۵ ساله مدت ۶ سال است هنگام غذا خوردن در سینه خود حس ناراحتی مینماید. شروع بیماری را بطور تحقیق نمی تواند تعیین کند ولی قبل از بروز علائم اصلی بیماری درد های مبهمی در جلو قفسه صدري در هنگام عبور لقمه غذائی حس میکرده و رفته رفته غذا خوردن برایش مشکل شده این دیسفاژی یا عسر البلع که همیشه توأم با درد بوده چندین روز طول میکشیده و بختاً خود بخود برطرف میشده است. درد های انقباضی (۱) و دیسفاژی نسبت بمواد سخت و اضحتر بوده است. در معایناتی که شد علامت اتساع و واضح و کامل وجود نداشت بیمار قبی نمیکرد و برای جلوگیری از درد و ناراحتی هنگام خوردن غذا آهسته مینخورد و بین هر دو لقمه غذا چند دقیقه فاصله میداد.

حالت عمومی بیمار بر اثر انقباضهای موقت که گاهی تا ۵ روز طول میکشیده و ناچار از تغذیه خودداری میکرده خوب نبود بهمین مناسبت لاغر و مبتلا بعوارض بدی تغذیه شده بود

معاینه - علائم فیزیکی چیز مهمی در معاینه نشان نمیداد.

پرتو شناسی - طرز پر شدن مری و عمل دینامیکی حالت ناحیه کاردیا را روشن ساخت و نیز اتساع مختصری در بالای این ناحیه نشان میداد. ماده حاجب پس از طی جدار های مری و رسم خطوط موازی و مجزا و فاصله دار آنرا پر کرده و در ناحیه کاردیا متوقف میشده و پس از مدتی از یک معبر خیلی تنگ گذشته و وارد معده میگردد. (پرتونگاری شماره ۱) روی هم رفته عبور ماده حاجب از کاردیا مشکل و با زحمت انجام میگرفت. در رادیوسکوپسی معده و دوازدهه ضایعه مهمی دیده نشد. از نظر بالینی و پرتو بینی تشخیص کاردیو اسپاسم داده شد به اوزوفاگوسکوپسی احتیاجی نبود.

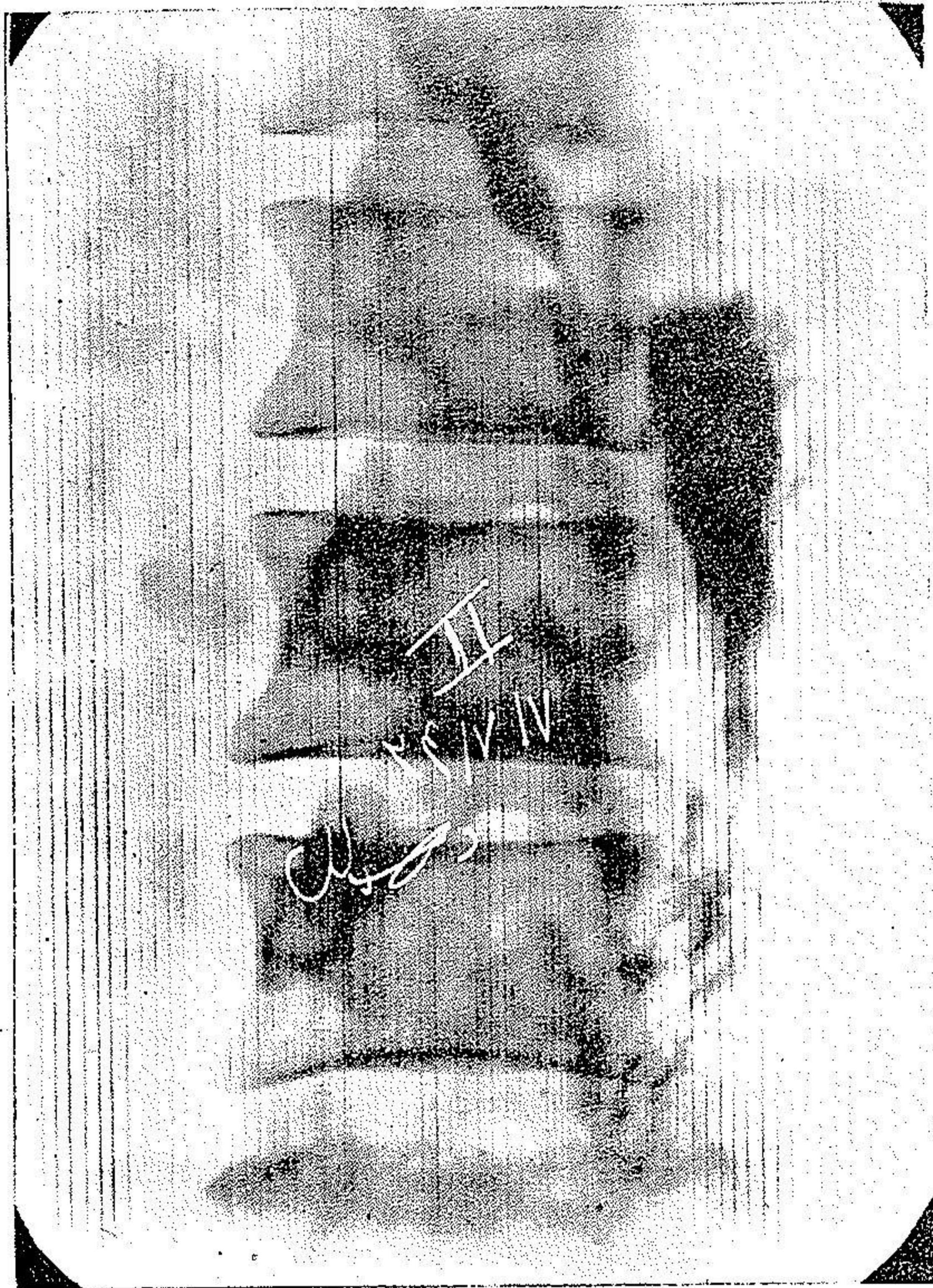
در تمام مدت ۶ سال بیمار تحت درمان با داروهای ضد انقباضی از قبیل آتروپین و برومور بود. در ابتدا این داروها کم و بیش مؤثر بوده ولی رفته رفته اثر خود را از دست داده است پس از پیشنهاد عمل جراحی بیمار ناچار تن بعمل در داد. برای روشن شدن ذهن همکاران محترم لازم میدانیم مختصری در باره کاردیو اسپاسم شرح داده شود تا در مواردیکه باین قبیل بیماران برخورد کردیم از خطاهای جبران ناپذیر مصون بمانیم و جان بیماران را رهائی بخشیم چه بسا اتفاق میافتد که با تشخیص غلط سرطان مری از عمل جراحی خود داری شده و رفته رفته بر اثر بدی تغذیه و ضعف حالت عمومی بیمار را بمرک نزدیکتر میسازیم. ما سعی خواهیم کرد که نکات برجسته تشخیص افتراقی این بیماری را با سرطان و سایر عوارض انسدادی مری روشن سازیم همانطوریکه گفته شد علائم بالینی در این بیماران مختصر و محتاج بتفحص و تجسس بیشتر است.

اساساً اسپاسم مری بچند جهت ممکن است پیدا شود گاهی اسپاسم بیدلیل است بدین معنیکه یک نوع انقباضاتی بدون علت ظاهر شده در حالیکه هیچگونه ضایعه عضوی در خود مری یا در اعضاء مجاور وجود ندارد و علت آن همانا بهم خوردن تعادل



پرتو نگاری شماره (۱)

پرتو نگاری مری و معده و دوازدهه
توقف کامل ماده حاجب در محل قاع معده (کاردیا)



پرتو نگاری شماره (۲)

این پرتو نگاری عبور ماده حاجب را از معبر تنگی نشان میدهد

دستگاه عصبی - عضلانی^(۱) موضعی یا دستگاه نوروژناتیف^(۲) عمومی است .
ولی اسپاسم اغلب اوقات بی دلیل نبوده و بر اثر ضایعات مختصری است که در نقاط مختلف پراکنده و کشف آنها اغلب آسان نیست مثلاً وجود التهاب سبک یا قرحه ساده در مری که بصورت خار تحریکی در آمده و بر دستگاه فوق اثر میکند و حتی برخی از بیماران اسپاسمو فیل بوده بر اثر کوچکترین تحریکی انقباضاتی در آنان پیدا میشود این اسپاسم رفته رفته طولانی و بالاخره دائمی میگردد بطوریکه بر طرف ساختن آن دیگر با وسایل تداوی عادی و معمولی بی نتیجه میماند .

از لحاظ محل ممکن است اسپاسم کلی^(۳) و یا در انتهای فوقانی یا تحتانی مری باشد . مادر این جا بیشتر بحث خود را با اسپاسم ناحیه کاردیا تخصیص داده و از انواع دیگر اسپاسم خود داری مینمائیم .

چیزیکه سالها است بیشتر مورد بحث میباشد مسئله علت و پانورونی اسپاسم است چنانکه دیده میشود رفته رفته بر اثر اسپاسم قسمت بالاتر مری متسع و یا طویل شده و در مری کیسه ایجاد میشود ولی هنوز روشن نیست که آیا اسپاسم سبب اتساع و طویل شدن مری میگردد و یا بالعکس . ما سعی میکنیم بطور اختصار این موضوع را تا حدی روشن سازیم . چنانکه گذشت بیماران کم و بیش دچار اتساع یا دارای یک مگااوزوفاز میشوند . این مگااوزوفاز در اشخاص عصبی و مضطرب و کسانیکه مبتلا بعدم تعادل نوروژناتیف میشوند دیده میشود و گاهی هم مربوط بتظاهرات اسپاسمو فیل است و بعد از آن غالباً ضعف و خرابی متابولیسم (سوخت و ساز) کلسیم است .

بر اثر خرابی و ضعف بازرسی و کنترل مراکز کند کننده^(۴) مغزی روی رفلکسهای خود کار بعضی از سوراخها و دریچه ها نمیتوانند بخوبی انجام وظیفه کنند . در باره سوراخ تحتانی مری (کاردیا) نیز این نظریه صادق است زمانی علل دیگری موجب عارضه میگردد از آنجمله علت های موضعی : وجود ضایعاتی در یک قسمت از مری از قبیل التهابات مختصر یا ضایعاتی که بر اثر مسمومیت های مختلف مانند توتون و الکل و سرب ایجاد شده . تومورها و قرحه ها و بیماریهایی مانند مخملک و تب مطبقة و دیفتری و کوفت . گاهی بعضی از اسپاسمها بنظر ابتدائی میرسند و هیچیک از علل قبلی موجود نیست و ممکن است ضایعات در حول حجاب حاجز یا درستونهای^(۵)

۱ — neuro - musculaire ۲ — neuro - végétatif ۳ — généralisé

۴ — inhibiteur ۵ — piliers

آن باشد بطوریکه گردن بند گوشتی دور مری ضخیم و کلفت شده باشد تمام این ناهنجاریها مادر زادی است و چه بسا علت‌هایی که بعداً پیدا شده در اثر فشار مستقیم یا بعلت تحریک تولید اسپاسم یا مبداء رفلکسی مینماید.

پاتوژنی: - مشاهدات و مطالعات میکولیتس و زنگر و زیمنس باین نتیجه رسیده که پاتوژنی کاردیو اسپاسم و اتساع مری را مربوط بدو علت میدانند:

۱ - اسپاسم عضلانی در انتهای تحتانی مری

۲ - وجود ناهنجاریها از نظر کالبد شناسی

میکولیتس از قدیم عمل اسپاسم مزمن کاردیا را تشریح و او اول کسی است که کلمه کاردیو اسپاسم را بکار برده است و رفته رفته مصنفین دیگر فرضه اسپاسم بدون دلیل را قبول نمودند ولی هنوز واضح و روشن نیست که آیا اسپاسم:

- جدار خود کاردیا را میگیرد - یا سوراخ مری دیافراگم و یا مجرای کاردیا را بتامی فرامیگیرد.

کاردیا یا محل اتصال مری بمعده از حلقه های انقباضی پوشیده شده بطوریکه بستن یا باز شدن آن شبیه به پیلور نیست لذا از نظر تشریحی قبول کاردیو اسپاسم مخصوصی مشکل بنظر میرسد.

برخی از مصنفین بفرنو اسپاسم^(۱) معتقدند و دلایل آنها متکی بدلائل تشریحی و پرتوشناسی و آسیب شناسی است و میگویند که رابطه خیلی نزدیک بین رشته های عضلانی جدار مری و دیافراگم موجود میباشد ولی پرتو بینی و اوزوفاگوسکوپی نشان نمیدهد که درد دیافراگم وجود داشته باشد در جاهای دیگر نیز این مانع وجود ندارد. اتساع همیشه از تنگی دیافراگم شروع و هرگز در پائین تر دیده نمیشود بطوریکه در بسی عیب بودن جدار های مری و ضخیم شدن دیافراگم دور مری يك اختلاف واضح و آشکاری مشاهده نمیگردد.

بنظر ما این دلایل کاملاً منطقی نیست. چه توقف ماده حاجب ممکن است در زیر یعنی در شکم باشد و دلایل آسیب شناسی نیز قادر باثبات این نیست که در سوراخ دیافراگمی انقباضاتی وجود دارد یا نه.

بطور خلاصه یادآوری شد که کار دیو اسپاسم و اتساع مری باهم دیده شده حال کدام

يك علت ابتدائی و سبب هستند بر ما درست معلوم نیست. زنگر و زیمنس بدون اینکه کار دیواسپاسم را رد نمایند معتقدند که پاتوژنی اسپاسم يك علت واحد و مشخصی نداشته و علل متعدد دارد. در بین این علل ابتدائی آتونی ابتدائی عضلات مری را بالخصوص یادآوری مینمایند بطوریکه چگونگی پیدایش اتساع مربوط با آتونی و کاردیواسپاسم است و این دو عامل (بعلت ضایعه عصب پنوموگاستریک) یکی بردیگری مؤثر واقع میشود، دلایل نامبردگان گرچه متکی بتجارب فیزیولوژیکی است (در حیوانات قطع عصب دهم سبب انقباضات کاردیا و اتساع مری میشود) ولی قابل ایراد است چه فلج عصب دهم مخصوصاً بعد از دیفتری که نادر نیست جز يك اتساع دوکی شکل تغییر شکل دیگری مری نمیدهد و عضلات مری در همه حال نه آتونی داشته و نه فلج شده اند بلکه در اکثر موارد انقباضات بیشتر از حالت معمولی است.

فرضیه مادر زادی که «بار»^(۱) بدان متکی است و امروز تا اندازه بیشتر مورد قبول است بعقیده نامبرده مگااوزوفاز چیزی نیست مگر شکل بخصوصی از اتساع که تشکیل حفره میدهد. در دستگاہ گوارش و دستگاہ میزه راه تمام اتساعات دارای خواص سمیولوژیک و بالینی واحد و مشابهی میباشد بطوریکه بروز آنها بدون علت ظاهری بوده و تکامل آنها آهسته و تدریجی است و بعلت ناهنجاریهائی است که در نسوج مادر زادی ایجاد و بیشتر روی بافت های همبند ارتجاعی^(۲) است. بطور خلاصه نظریات مؤلف نامبرده در باره ایجاد مگااوزوفاز و اتساع مری تاحدی صادق است و چون بحث ما بیشتر روی پاتوژنی کاردیواسپاسم است بعنوان اشاره فرضیه فوق را یاد آور شدیم و بطور فهرست چنین نتیجه میگیریم:

- مری از نظر فیزیولوژی دارای سه عمل مهم است.
- اثر عضلات جدار مری روی لقمه غذایی - قدرت پرستالتیسم طبیعی و بالاخره باز و بسته شدن کاردیا که هم آهنگی کاملی باید داشته باشد.
- این اعمال بواسطه تقسیم عصبی که در دور مری وجود دارد منظمأ انجام یافته و شبکه دور مری یا غده های عصبی عمل خود را تحت تأثیر پنوموگاستریک و سمپاتیک انجام میدهد و بالنتیجه خود کاری بخصوصی مری میدهند که با هم آهنگی کاملی قسمتهای مختلف مری منظمأ لقمه غذایی را بطرف معده میرانند. سمپاتیک و پنوموگاستریک عکس یکدیگر عمل مینمایند.

در حال طبیعی وظیفه سمپاتیک تقویت عضلات جدار مری و بستن کاردیا در هنگام استراحت است. بالعکس پنوموگاستریک در قدرت پریستالتیسم مری و باز نمودن کاردیا در هنگام عبور لقمه غذایی مؤثر است. دیده میشود هر عیبیکه روی این شبکه عصبی وارد شود اختلالاتی در نظم و حرکات مری پدید میآورد و سبب تنگی و طولیل شدن و بالاخره اتساع مری میگردد. مبداء و منشاء اختلالات عصبی مری ممکن است دینامیک و یا عضوی باشد که از آن جمله بایک نظر عمومی حالت‌های نوروپاتیک^(۱) و عدم تعادل نوروژناتیف و بالاخره اختلالات اولیه و یا ثانوی عضوی مانند مسمومیتها (اپیریت) عفونتها (اوزوفازیت) و غیره باعث است.

تشخیص کاردیواسپاسم متکی بعلائم بالینی و پرتو شناسی و اوزوفاگوسکوپی است.

نشانه‌های بالینی در ابتدا بیماران دیسفاژی مختصری داشته و بتدریج در فاصله چند سال دردهای مبهم قفسه صدري در موقع بلع لقمه غذایی شدیدتر شده و قی^(۲) ظاهر میشود. دیسفاژی موقت سرانجام دائمی میگردد قی^(۲) از تمام تظاهرات حتی واضحتر و ثابت تر است و بسته باینکه اتساعی در کار باشد یا نه قی بیشتر و یا ابدأ وجود ندارد در اینجا است که تشخیص تومورهای ناحیه کاردیا مخصوصاً نوع فراوان آن‌ده سرطان باشد مطرح میشود. منظره بیمار در هر دو حال متفاوت است: در سرطان بیمار مسن است لاغری مفرط - خرابی حالت عمومی دیسفاژی دائمی و پیشترفته دردناک - جریان مایع بزاقی - سیر تکامل کوتاه در حدود یکسال همه از وجود سرطان حکایت میکنند صورتیکه در کاردیواسپاسم بیمار نسبتاً جوان و هرآینه تغذیه درست انجام گیرد سالها در حالت عمومی تغییراتی حاصل نمیشود و بیماران منظره طبیعی خود را حفظ میکنند. مهمتر از همه پرتو نگاری بتشخیص کمک مینماید. و از ذکر علائم مشخصه پرتو نگاری و اوزوفاگوسکوپی بعلت طولیل شدن مطلب خودداری میکنیم.

سایر تشخیص‌هاییکه ممکن است پیش آید کم اهمیت میباشند. مثلاً اثرین صدري فشار روی مری در اثر تومورهای مدیاستن آنوریسیم یا تنگ در نتیجه جوشگاه زخم^(۳) تنگیهای کوفتی و سلی که بسیار نادر میباشند.

بروز این بیماری معمولاً در سنین ۲۵-۳۵ و در زن و مرد یکسان دیده میشود در کودکان نیز نادر نیست.

در شیر خواران و اطفال نسبتاً بزرگتر باشکال دیگری تظاهر مینماید در شیر خواران دیسفاژی گاهی بشکل متناوب هویدا میشود دیسفاژی اسپاسمی روی زمینه تصببی ارثی یا آرتریتیک بروز کرده و ممکن است اطفال شخصاً عصبی باشند قی بدون درد و زحمت و بدون حالت تهوع بافاصله های نسبتاً طولانی پیدا میشود، گاهی هم بالعکس دیسفاژی ممکن است دائمی باشد زیرا بر اثر بروز کریز های مرتب رفته رفته دیسفاژی حقیقی برقرار میشود ولی در شیر خواران این نوع نادر است و در اطفال بزرگ بیشتر دیده میشود بطوریکه بر اثر استفراغهای فراوان و بدی تغذیه کم کم حالت عمومی خراب میشود البته تشخیص این بیماری در شیر خواران مشکل و محتاج تحقیقات بیشتری است چه شیر خواران بر اثر مختصر سوء هاضمه یا تنگی های مادر زادی پیلور دچار استفراغهای مکرر میشوند.

درمان

روشهای متعدد از برای علاج اینگونه بیماران توصیه شده از آنجمله میل زدن بوسیله بوژیهای نسبتاً نرم که معالجه اساسی نبوده هر چند وقتی بایستی تکرار شود و نیز تحمل این کار برای بیماران مشکل است علی الخصوص که همه وقت انجام پذیر نبوده محتاج بکمک اوزوفاسگویی هستیم

معالجات طبی از قبیل دادن داروهای ضدانقباضی مانند آتروپین و برومور هائثر موقت داشته رفته رفته بی اثر میگردد.

این است که عمل جراحی توأم با معالجات عمومی تنهاراه علاج است.

طرق مختلفه جراحی پیشنهاد شده که کم و بیش مؤثر و بطور کلی نتایج حاصله در این روشهای گوناگون یکسان نیست اینک ما بطور خلاصه عملیکه در باره بیمار مورد بحث کردیم یادآور شده و بعقیده ما روش برگزیده بشمار میرود مانیز به پیروی از «هلر (۱)» که اول مرتبه این روش را مجرا داشته آنرا توصیه و بطور خلاصه راه و طرز عمل را شرح میدهیم:

هلر در ۱۹۱۴ عمل پلاستیک روی عضله ناحیه کاردیا را مجرا داشت و پس از آن در سال ۱۹۲۹ «دلبد (۲)» آنرا در پاریس عمل کرد و آن عبارت است از «ازوفاگو-کارد یوتومی خارج مخاطی (۳)» و یا کاردیومیوتومی (۴)

۱—Heller ۲—Delbed ۳—oesophago-cardiotomie extramuqueuse

۴—cardio - myotomie

طرز عمل : بیمار را روی تخت عمل خوابانیده و زیر شانه‌هایش يك بالش میگذاریم پس از بیحسی موضعی یا بیهوشی عمومی با اتر. لاپاراتومی وسطی و فوقانی انجام میدهم برای نمایان شدن کاردیالازم است که ابتدا کمی کبد را حرکت داده لیگامان سه گوش چپ (۱) و سطح عمقی صفاق را برید و قتیکه کاردیا معلوم شد با انگشت سوراخ دیافراگماتیک را گشاد کرده و کاردیا را با آهستگی در حدود (۸-۱۰) سانتیمتر پائین میکشیم ابتدا شکاف کوچک در قسمت قدامی ناحیه تنك شده داده بطوریکه بمخاط صدمه نرساند و از این شکاف سندشیاردار داخل و بیالا میرانیم و روی این سند تمام کانال کاردیارا را که ضخم شده در حدود (۶-۵) سانتیمتر میبریم - باید متذکر بود که طبقه مخاطی مری باید حفظ شود. مری کم کم متسع شده و تنگی بر طرف میگردد.

لیگامان گرد (۲) کبد را مجدداً دوخته و جدار شکم را در سه طبقه محکم میدوزیم اتفاقاتی که ممکن است بیفتد : پارگی مخاط مری است و در اینموقع برخی را عقیده بر این است که گاستر و ستومی باید کرد ولی بنظر ما لزومی ندارد و فیستولی بر جای نمیگذارد.

از روز دوم یا سوم مایعات و بعد غذاهای سفت به بیمار میدهم که خود مانع سیکا-تریس و جوش خوردن است :

مدارك و مأخذ

1— Contribution à l'étude cardiospasme (Gamaleïa) Thèse Nancy (1919-20)

2— Contribution à l'étude de l'œsophagisme et speciale-ment sa phatogénèse Thèse Nancy (1926-27) Chatelain

3— Guns, action de l'atropine sur le Cardio - spasme

4— Archive des maladies du voies digestives 1927

5— Deux cas de cardio-sposmes Société chirurgical de Paris 1929

6— Forgue Pathologie ext. 1939

7— Anatomie (Rouvière)

8— Physiologie Binet

9— Anatomio - Pathologie D^r Habibi

۱— ligament triangulaire ۲— ligament rond