


توانا بود، مسکه دانا بود



نامه ما مانده دانشکده پزشکی

سال دوم اردیبهشت و خرداد و تیر ماه ۱۳۴۳ شماره ۴ و ۵ و ۶

چشم پزشکی

ازکارهای بخش چشم پزشکی
بیمارستان فارابی

الکتروگوآگولاسیون دم گزنه و وسطی بینی و تاثیر آن در اتروفیوهای پی بینائی جز اثر و فیوهای حاصل شده در نتیجه فشار

نگارش
و

دکتر مسعود ضرابی

دانشیار کرسی چشم پزشکی در
دانشکده پزشکی

پروفسور محمد قلی شمس

استاد کرسی چشم پزشکی دانشکده پزشکی
رئیس بخش چشم پزشکی بیمارستان فارابی

روابط تشریحی و بالینی سمپاتیک چشم و بینی بخوبی ثابت شده و در پایان
نامه دکتر عرفانی که به راهنمایی پروفسور شمس نگاشته است نتایجی که بر اثر وجود
این روابط در درمان و بیان علت نوریت ها بدست آمده تشریح شده است. بیماریه
دارای نقطه کور مرکزی است و دیدش در حدود بی یا کمتر است و بعد از فلج سمپاتیک
تقریباً بحال طبیعی درمیآید در حقیقت باید خود را مرهون علم پزشکی بدانند.

این رابطه نشان میدهد که سمپاتیک چشم که بواسطه سرخرك افتالمیک وارد کاسه چشم میشود در نتیجه فلج سمپاتیک بینی نیز فلج شده جدار سرخرك شبکیه دیگر در مقابل جریان خون مقاومتی نمیکند و خون میتواند براحتی از آن بگذرد. وجود این روابط نیز در علت مولد نوریت‌های پشت کره چشمی تغییرات داده و حتی بعضی دستگاه سرخرك واسپاسم آنرا بیشتر مسبب بیماری دانسته‌اند.

فلج سمپاتیک بینی و تاثیرات آن در چشم سالم و در چشمیکه مبتلی بنوریت پشت کره چشمی است موضوع بسیار قابل توجهی است و طریقه استفاده از آن در درمان اتروفیهای پی بینائی و یارتینیت پیدمانتر (۱) برای اولین بار در بخش چشم پزشکی بیمارستان فارابی عملی گردید و مشاهده شد که هر وقت سمپاتیک بینی را فلج کنیم فشار خون در سرخرك مرکزی شبکیه در ابتدا بالا رفته ولی بزودی پائین می‌آید و در درجات کم باقی میماند و بهمین دلیل است که هر وقت سرخرك مرکزی شبکیه این بیمار را با افتالموسدوپ مشاهده کنیم ضربانات آن معلوم و بنا بر این خون براحتی وارد چشم شده و شبکیه تغذیه میگردد و چون سرخرك گهای انتهائی قسمت داخلی شبکیه کوتاهتر و کلفت تر از سرخرك انتهائی قسمت خارجی آنست دید زود تر در قسمت داخلی شبکیه برقرار خواهد گردید.

بنا بر دلائل فوق ما برای اولین بار در اتروفیهای پی بینائی و مبتلابان بر تیت پیگمانتر قدیمی که دید آنان تقریباً از بین رفته مرکز سمپاتیک بینی را فلج کرده مشاهده کردیم که دید بعد از ده دقیقه تا یک ربع رجعت میکند لزومی ندارد که حتماً سعی کنیم تا دید در اشخاصی که مبتلی با اتروفی پی بینائی هستند بکلی از بین رفته و کر نه وسطی آنها را بسوزانیم بلکه میتوانیم حتی در شروع اتروفیها نیز این عمل را معمول داریم و اگر در دنباله آن چنانچه در مشاهده پنج دیده میشود زرق استیل کلین را معمول داریم نتیجه درمان بهتر و سریعتر خواهد بود.

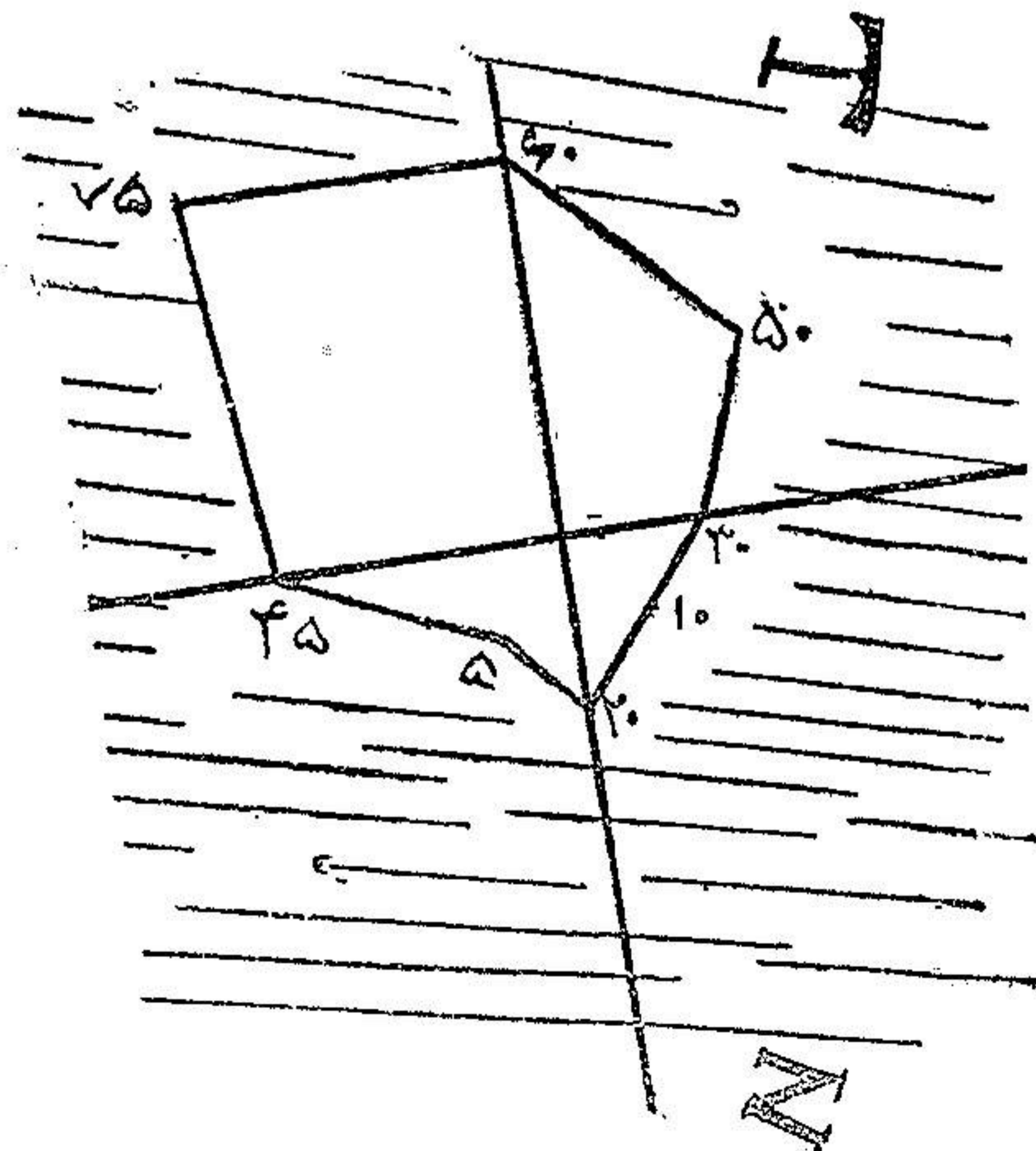
بطوریکه در کتب مربوط دیده میشود شخص مبتلی با اتروفی پی بینائی محکوم بکوری بوده است. درمانهای زیادی که تا بحال تجویز و جمع شده هیچکدام مؤثر واقع نشده و حتی زرق استیل کلین در ماهیچه و زرق اتروپین در زیر ملتحمه و قطع سمپاتیک کاروتید بتوسط اوریش نتیجه حاصل نشده است.

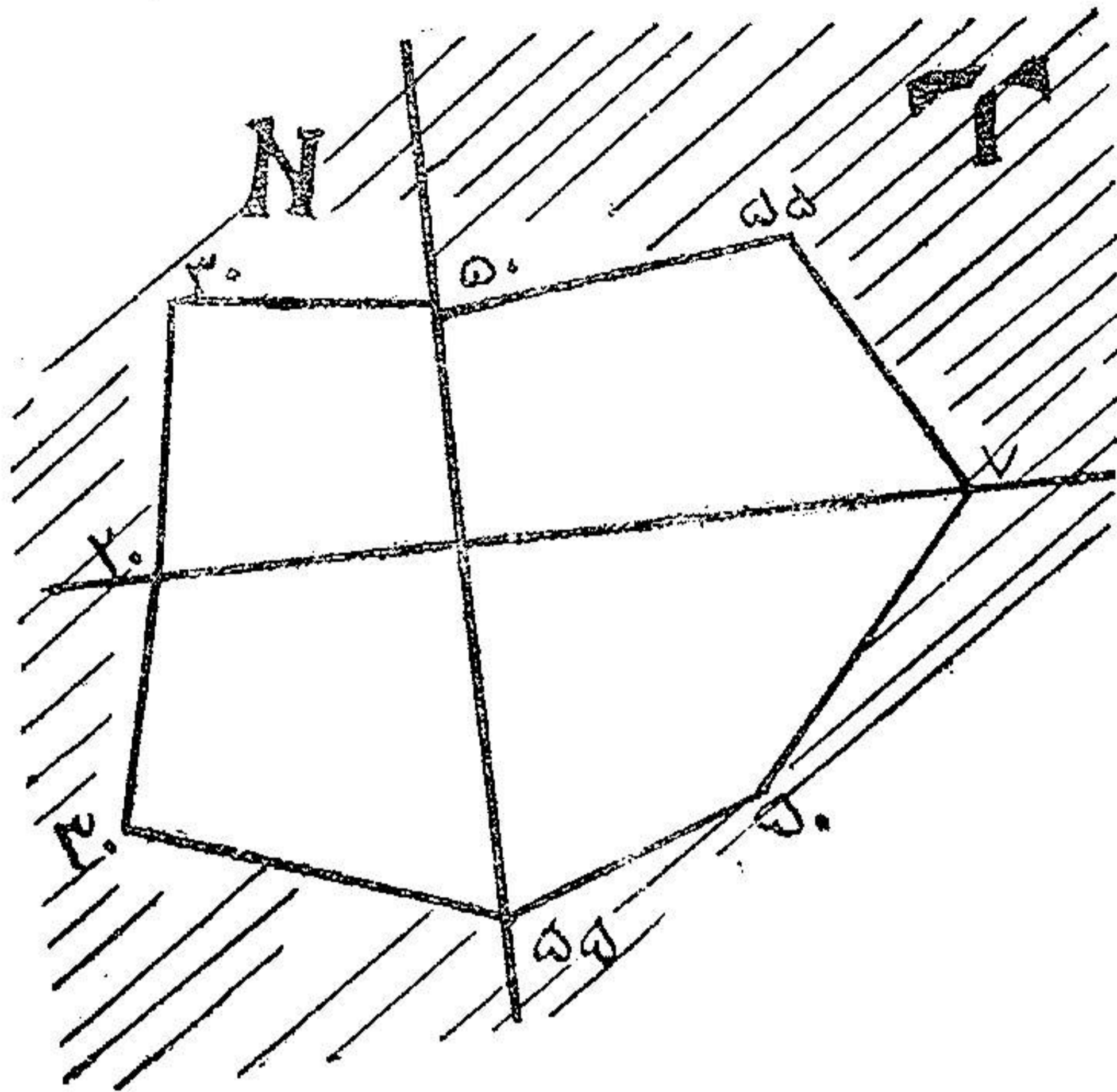
روش کار در بیمارستان فارابی - همان طریقه ایست که در نوریتهای پشت کره چشمی معمول میداریم یعنی دم کر نه وسطی را با الکترو کو آگولاسیون سوزانده و ده دقیقه بعد بیمار را معاینه میکنیم.

سعی کرده ایم از بین تمام مشاهدات فقط چند مشاهده را در زیر ذکر کنیم آنانکه مبتلی با تروفی و فقدان کامل دید بوده اند دید آنها بطور مختصری عودت کرده است و برخلاف آنانکه دیدشان باقی است بهبودی قابل ذکری پیدا کردند. نرزه سرکیس سه سال است که مبتلی شب کوری میباشد. یکسال پیش باین بخش مراجعه کرده است.

دید چشم راست در روشنائی خیلی پائین افتاده است. دید چشم چپ باقی است. معاینه چشم راست - ظاهر چشم سالم است. برقریه لك خفیفی دیده میشود. رفلکسهای مردمك باقیست.

ته چشم - در داخل زجاجیه اجسام مواج باشکال، مختلفه دیده میشود. در تمام شبکیه رشته های صورتی رنگ که علامت سختی آوند مایعیه است دیده شد. پاپی سفید رنگ، سرخرگها و سیاهرگها نازکتر از طبیعی، در محیط شبکیه پیگمانهای زیر بشکل باتونه (۱) از هم جدا و یادور هم جمع میباشند. پیگمانها بر شبکیه یا در اطراف مسیر آوندها قرار گرفته و رنگ آنها سیاه است. دید چشم راست $\frac{1}{4}$ میباشد.





۲۲۸۱۲ - الکتروکو آگولاسیون بینی شد. یک ربع بعد از عمل دید پدید آمد بیمار از قسمت خارجی میدان دید انگشتانرا از فاصله پنج متر میتواند بشمارد.

۲۲۸۱۴ - دید بیمار به $\frac{2}{11}$ رسیده است. ضربان سرخرك مرکزی شبکیه دیده میشود. آزمایش میدانهای دید بیمار قبل از الکتروکو آگولاسیون و بعد از آن نشان میدهد که تغییرات مهمی در میدان دید بیمار حاصل شده است.

مهدی صادقی، شصت و هفت ساله، اهل اصفهان شغل دوا فروش.

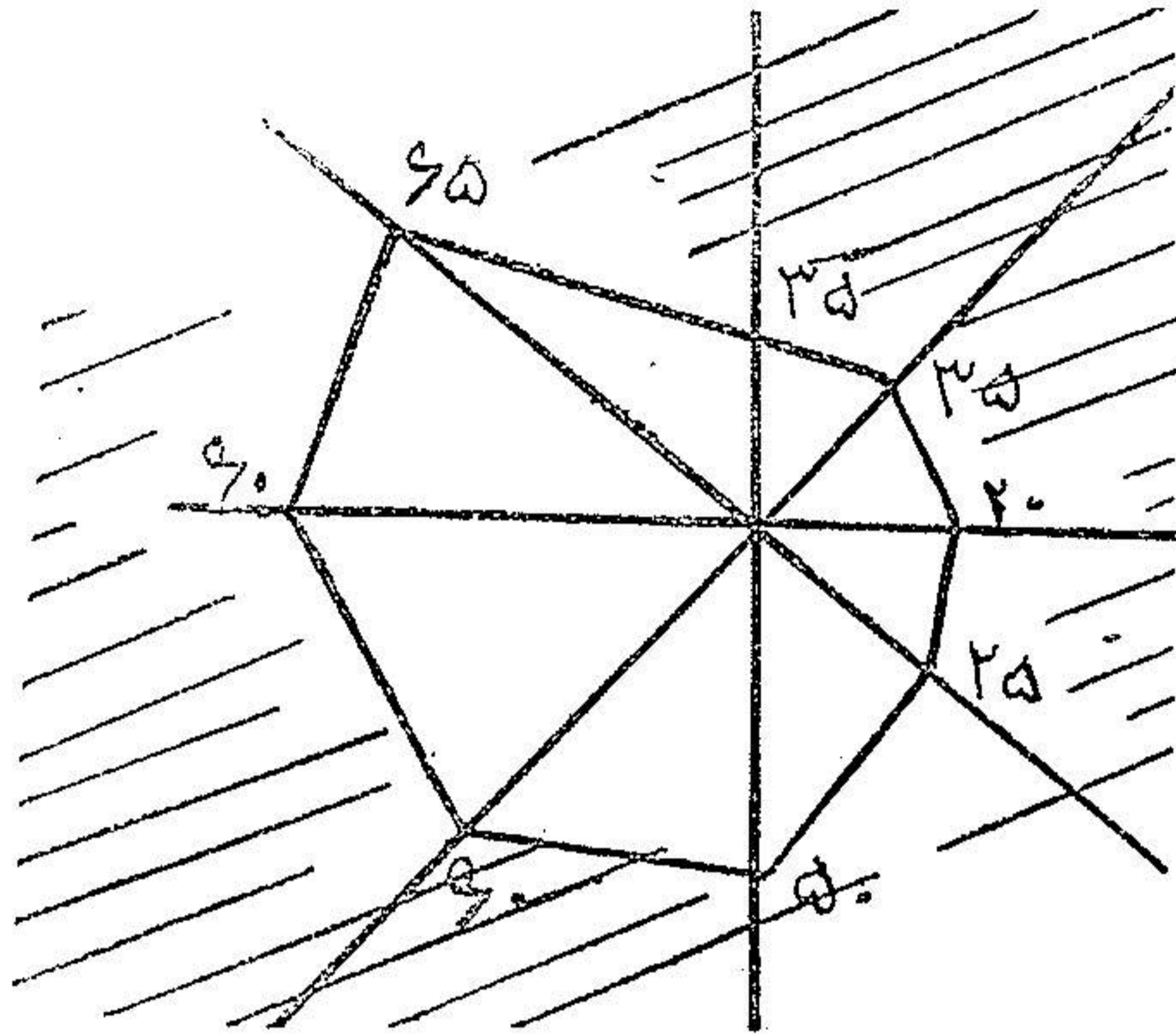
بیمار در نتیجه حادثه در چشم راست در دو سال قبل زخمی بر ناحیه ابرو وارد و پانسمان میشود. در نتیجه آن چشم راست را می بندند. در این موقع ملاحظه میکند که چشم چپش دید ندارد. معاینه - ظاهر چشم سالم است مردمک رفلکس ندارد.

ته چشم - پایی کاملاً سفید دور آن منظم. آوندها کمی باریک است. بیمار دید ندارد.

۲۲۸۱۲ - الکتروکو آگولاسیون دم کر نه وسطی شد. دید او بعد از یک ربع از فاصله خیلی نزدیک و قتیکه انگشتان در میدان صدغی دید قرار میگرفت میتوانست آنها را بشمرد.

۲۲۸۱۴ - از فاصله دو متر و نیم انگشتانرا میشمرد. بازتابهای یک طرفه و دو طرفه مردمک نسبت بروشنائی جواب میدهد.

در ته چشم - ضربان سرخرك شبکیه بخوبی مشاهده میشود.



بیمار... ما کن دروازه شمیران - پس از تیفوس دید چشم راست او از بین می‌رود. چند وقت در خارج مشغول معالجه بود.

امتحانات مختلفه از او بعمل آمده و همه منفی بوده است. در تاریخ ۲۲۸۷۵ بما مراجعه میکند.

معاینه چشم راست بیمار — پلکهای ملتحمه و قرنيه سالم است. مردمک باز و در مقابل روشنائی حرکت نمیکند.

در ته چشم - پاپی سفید اطراف آن منظم و آوندها نازک است.

بین پاپی و ماکولایک عده پیگمان بر شبکیه و پیرامون آوندها قرار گرفته است. بیمار ابدآ دید ندارد.

روز شنبه ۲۲۸۷۷ در بیمارستان فارابی الکترو کو آگ — و لاسیون دم کر نه وسطی طرف راست شد.

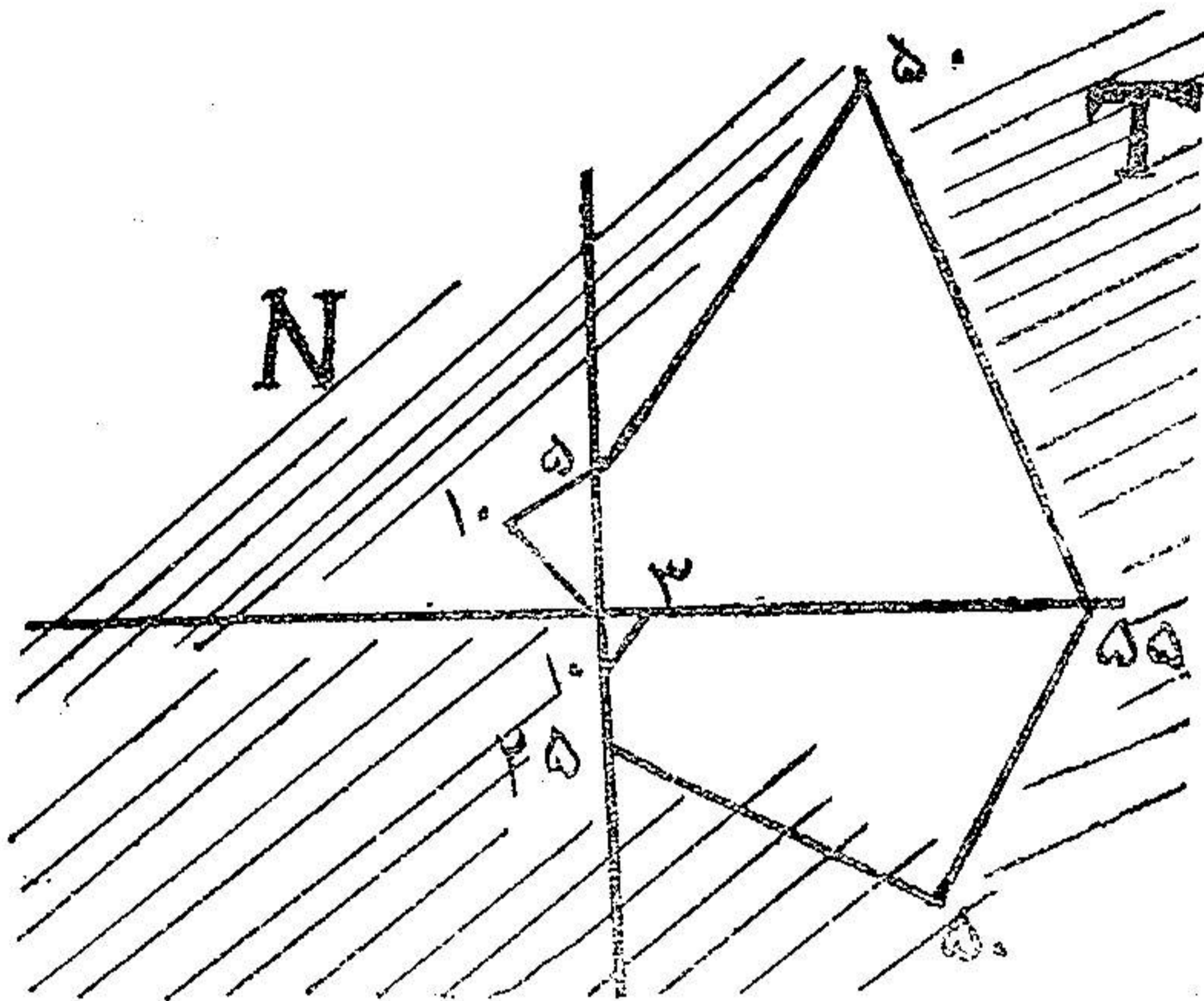
یکربع بعد از عمل دید بیمار شروع بیاز گشت نمود. ولی همیشه از طرف خارج میدان دید می بیند.

در تاریخ ۲۲۸۸۱۰ - دوباره معاینه شد. ضربانات سرخ رنگ مرکزی شبکیه بخوبی معلوم است. انگشتانرا از فاصله پنج متری بخوبی می‌شمرد ولی همیشه در طرف خارج میدان دید.

بیمار... روز پنجشنبه ۲۲۸۸۱۲ پزشکیخانه یکی از ما مراجعه میکند. از یکسال و نیم پیش دید چشم او برور کم شده و حال دیگر نمی بیند.

معاینه - بیمار ابدآ بینائی ندارد. قرنيه و ملتحمه سالم است. مردمک کمی باز و رفلکسها از بین رفته است.

ته چشم - پایی سفید. اطراف آن غیر منظم و آوندها کمی نازک است.
 تشخیص - اتروفی پی بینائی در نتیجه نوریت.
 ۲۳۸۱۲ - الکتروکوآگولاسیون دم وسطی کرانه شد.
 یکریع بعد بیمار احساس کرد که چشمش کمی روشن تر شده. یکساعت و نیم بعد از هفتادساتیمتری
 انگشتانرا میتوانست بشمرد.



مشاهده ه . خانم پنجاه ساله‌ای به پزشکخانه یکی از ما مراجعه میکند چندسال است دید در چشم
 او کم شده بطوریکه فعلا مجبور است با اتکاء حرکت کند.
 بیمار فقط از دو متری انگشتانرا میشمرد و اسرمن او مثبت است. درته چشم پایی هر دو چشم سفید
 و دوران منظم و عروق نازک اند.

در بخش چشم پزشکی بیمارستان فارابی الکتروکوآگولاسیون دم کرانه وسطی بعمل آمد
 سپس در مان ضدکوفت (سیانور دومرکور و بیسموت) مخلوط با استیل کلین عملی گردید. خود بیمار
 اظهار میکند که دید او فعلا خیلی بهتر و حتی امیدواری دارد که با این طرز معالجه بحال اول
 رجعت نماید.

اشرف فرزند قربان سی ساله ساکن خیابان پهلوی .
 در تاریخ ۲۳۸۱۲ بعلت فقدان کامل دید چشم چپ و نقصان قابل ملاحظه دید چشم راست مراجعه
 کرده است .
 در یکماه قبل جنین سه ماهه اش بخودی خود سقط شده و مدت سه روز خونروی داشته است و پس
 از آن عوارض چشمی فوق الذکر حاصل میگردد .

معاینه بیمار : در مناظره وضع دو چشم و حرکات پلك طبیعی و ملتحمه پاكی و كره چشمی سالم بود . قرنيه شفاف ولی مردمك دو چشم گشاد (۱) بود . بازتاب مردمك دو چشم در برابر نور از بین رفته بود .

امتحان از نظر دیدن كاملاً منفی با چشم راست گاهگاهی روشنائی را تمیز میدهد . در امتحان ته چشم ضرورتاً تروفی كامل بی بینائی در دو چشم مشاهده شد .

در معاینه بینی پولیپ و عظم كرنه زیرین (۲) در دو بینی دیده شد . پس از امتحان با محلول كوكائین $\frac{1}{\%}$ مخاط بینی راست را بیخس کرده ابتداء پولیپ بینی راست برداشته شد و چند لحظه بعد دم كرنه وسطی را بردیم (۳) مقداری خون از بینی خارج شد و پس از یک ربع ساعت در امتحان مجددیكه از چشم راست بیمار بعمل آمد نتایج زیر ملاحظه گردید .

گشادی مردمك و فقدان بازتاب مردمكها در برابر نور همچنان باقی بود . در امتحان ته چشم ضربان سرخرك مرکزی شبکیه دیده شد و حال آنكه قبل از عمل ضربان نداشت .

از نظر دیدن نسبت قابل توجهی بهبود حاصل شده بطوریکه از فاصله پنج متری انگشتانرا تمیز میدهد رنگهارا خوب میشناسد و بنا بر اظهار بیمار قبل از عمل فوق آجرهای كف اطاق معاینه را تمیز نمیداده ولی اکنون می بیند .

در تاریخ ۲۳ و ۲۴ آرم كرنه وسطی بینی چپ الكترولیزاسیون شد .

حدت بینائی : چشم راست $\frac{9}{10}$ و در چشم چپ $\frac{1}{10}$.

۱— mydriase · ۲— hypertrophie du cornet inf · ۳— résection de la queue de cornet moyen