

به دام افتادن کاتتر اپیدورال به هنگام خارج سازی: گزارشی موردی

تاریخ دریافت مقاله: ۱۳۸۸/۱۲/۱۷ تاریخ پذیرش: ۱۳۸۹/۰۱/۲۱

چکیده

مصطفی محمدی^۱

خسرو برخوردار^۲

محمدرضا خاجوی^{۳*}

۱- گروه بیهوشی بیمارستان امام خمینی

۲- گروه بیهوشی بیمارستان مرکز قلب تهران

۳- گروه بیهوشی بیمارستان سینا

دانشگاه علوم پزشکی تهران، تهران، ایران.

* نویسنده مسئول، تهران، خیابان امام خمینی نبش سی تیر
بیمارستان سینا
تلفن: ۰۹۱۳۳۳۷۰۹۶

email: khajavim@tums.ac.ir

کلمات کلیدی: اپیدورال، کاتتر، عوارض.

مقدمه

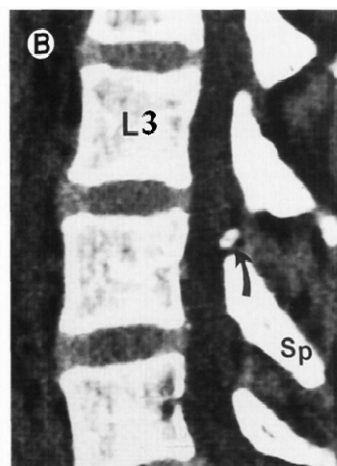
بی حسی اپیدورال (Epidural anesthesia) به همراه گذاشتن کاتتر یکی از روش های رایج بیهوشی می باشد. خارج نمودن کاتتر معمولاً به راحتی انجام می گیرد و گیرافتادن آن نادر می باشد.^{۱،۲} علل و محل به دام افتادن کاتتر، راهکارهای خارج نمودن بدون آسیب آن و به جا ماندن قطعاتی از کاتتر کمتر آموزش داده شده است. عوارض کاتترها معمولاً کمتر گزارش می شود^۳ به همین دلیل متخصصین بیهوشی تجربه کافی در بررسی و حل این مشکل ندارند. هدف از این مقاله، گزارش یک مورد به دام افتادن کاتتر اپیدورال و ارائه راه کارهای درمانی خروج آن می باشد.

معرفی بیمار

آقای ۱۷ ساله ای با قد ۱۶۵ سانتی متر و وزن ۶۵ کیلوگرم به دلیل شکستگی می دیال کندیل فمور چپ کاندید عمل جراحی الکتیو در اطاق عمل اورژانس بیمارستان امام خمینی تهران بود. در شرح حال و معاینه بالینی بیمار نکته مثبتی وجود نداشت. آزمایشات بالینی وی هم در حد طبیعی بود. جهت عمل جراحی و کنترل درد بعد از عمل

تصمیم به بی حسی اپیدورال به همراه کاتتر گرفتیم. بیمار در وضعیت نشسته قرار گرفت و پس از برقراری مانیتورینگ و آمادگی، محل به کمک بتادین، ابتدا دو میلی لیتر لیدوکائین ۱٪ به عنوان بی حسی موضعی در فضای L۳-L۴ تزریق گردید، سپس با استفاده از سوزن اپیدورال ۱۶- Touhy Gauge (Arrow® Flextip kit, ASA) به روش Loss of resistance در عمق چهار سانتی متری از پوست وارد فضای اپیدورال شدیم. سپس کاتتر ۱۹- Gauge بدون هیچ مقاومتی حدود ۱۵ سانتی متر وارد فضا گردید. سوزن اپیدورال خارج شد و کاتتر تا فاصله ۱۲ سانتی متری از پوست (طول از کاتتر که در فضا قرار داده شد شش سانتی متر بود) ثابت گردید. سپس از طریق کاتتر ۱۵ml لیدوکائین ۱٪/۵ تزریق گردید و عمل جراحی بعد از ۱۵ دقیقه شروع شد. بعد از یک ساعت ۱۰cc لیدوکائین ۱٪ تزریق گردید و در پایان عمل بیمار به بخش فرستاده شد و به کمک پمپ سرنگ لیدوکائین ۰/۵٪ با سرعت ۶ml/hr تا ۱۲ ساعت، سپس ۰/۲۵٪ تا ۴۸ ساعت انفوزیون گردید. بعد از سه روز به هنگام خروج کاتتر مقاومتی احساس شد و کاتتر در فاصله ۹ سانتی متری از پوست قطع شد. جراح ارتوپد بیمار بعد از باز کردن پوست و عضلات مجاور قسمتی

روش‌های مختلفی برای خارج نمودن کاتتر به دام افتاده پیشنهاد شده است، در این زمینه پوزیشن بیمار نقش مهمی خواهد داشت. چنانچه بیمار را در وضعیت لترال و ریلاکس یا در وضعیتی که ابتدا کاتتر را گذاشته‌ایم قرار دهیم، شانس خروج کاتتر بیشتر می‌شود^۶ خروج کاتتر در این بیمار در وضعیت نشسته انجام شد ولی به دلیل عضلانی بودن بیمار، خروج آن به راحتی انجام نشد. تزریق نرمال سالین به داخل کاتتری که گره خورده و کشش مداوم و آهسته آن با قدرت ۱-۲Kg احتمال خروج آن را زیاد خواهد نمود.^۷ پاره شدن کاتتر به هنگام خروج بستگی به جنس کاتتر دارد. به‌طور مثال کاتترهای از جنس پلی‌پورتان بسیار مقاومتر از کاتترهای نایلونی بوده، احتمال پاره شدن آنها در اثر کشیدگی کم می‌باشد.^۲ کاتتر بیمار ما از جنس نایلون بود که با کشش نامناسب و ناگهانی، پاره گردید. در مواردی که با اقدامات فوق در خروج کاتتر همچنان با مشکل مواجه شدیم، می‌توانیم ۱-۲ روز استراحت به بیمار داده تا عضلات کمی شل شوند و دوباره تلاش کنیم و در صورت عدم موفقیت از روش بیهوشی عمومی به همراه شل کننده عضلانی استفاده نموده و در این حالت شانس خود را جهت خروج کاتتر بیازماییم^۸ مشاوره جراحی و بررسی‌های بیشتر رادیولوژیک در مواردی که بیمار احساس درد یا پارستزی دارد، توصیه می‌گردد. در این گونه موارد از اقدامات پاراکلینیک مانند CT scan یا MRI با تزریق ماده حاجب درون کاتتر می‌توان سود جست در مورد کاتترهای فلزی تصمیم به MRI با احتیاط انجام شود. یک مورد گزارش شده که کاتتر در CT scan دیده نشده و در سونوگرافی رویت شده است.^۹ در بیمار ما سر کاتتر در گرافی ساده و CT scan قابل مشاهده بود (شکل ۱). اگر با روش‌های بالا کاتتر خارج نشد برای جهت خروج کاتتر لازم می‌باشد^{۱۰} در مواردی که کاتتر به هنگام خروج پاره شود و قسمتی از آن در فضا بماند، به دلیل تحریک‌ناپذیر بودن کاتتر بروز عوارض ناشی از آن نادر می‌باشد^{۱۱} اگر کاتتر در فضای ایتراکتال یا ساب آراکتوئید بماند، به دلیل خطر تشکیل گرانولوم و بروز عفونت، با روش جراحی کاتتر حتماً باید خارج گردد^{۱۱} همین‌طور در مواردی که بیمار دردهای رادیکولار پیدا می‌کند کاتتر باید خارج شود.^{۱۲} در نهایت موارد اینچنین باید به مراکز ثبت و پیشگیری عوارض پزشکی کشور گزارش گردد.^{۱۳} در این مقاله، به دام افتادن کاتتر اپیدورال و باقی ماندن قسمتی از قطعه جدا شده آن در فضای ساب‌لامینار گزارش



شکل - ۱: سی‌تی اسکن باقیمانده کاتتر در فضای اپیدورال

از کاتتر را خارج می‌کند. در گرافی ساده و CT scan انجام شده وجود قسمتی از کاتتر در ناحیه ساب لامینار تأیید می‌گردید. در مشاوره جراحی اعصاب به دلیل عدم ارتباط بقایای کاتتر با فضای اپیدورال اقدام بیشتر جهت خارج نمودن آن لازم دیده نشد. در نتیجه بیمار بدون عارضه نورولوژیک مرخص گردید و توصیه به پی‌گیری دوره‌ای توسط سرویس جراحی اعصاب گردید.

بحث

چسبندگی و گیر افتادن کاتتر اپیدورال بسیار نادر بوده و خارج نمودن آن گاهی اوقات با عوارض همراه می‌باشد. تشکیل هماتوم، شکستگی کاتتر، تکه شده آن و بروز عوارض عصبی در این مورد گزارش شده است.^{۱۴} در موقعی که وسیله‌ای در بدن می‌شکند بایستی چند سوال را جواب دهیم. آیا امکان مهاجرت آن قسمت باقیمانده وجود دارد؟ آیا قسمت باقیمانده با اقدامات رادیولوژیک یا MRI تداخلی ایجاد می‌کند؟ آیا قسمت باقیمانده با بافت بدن برای طولانی مدت سازگاری دارد؟^۳ به‌طور کلی انسیدانس بروز گیرافتادن کاتتر از ۱/۲۰۰۰ تا ۱/۳۰۰۰۰ گزارش شده است.^۴ عوامل گیرافتادن کاتتر، شامل جابجایی، پیچ‌خوردگی، خمیدگی، گره‌شدن کاتتر در فضای اپیدورال می‌باشد. هرچه طول کاتتری که در فضا گذاشته می‌شود زیادتر باشد، احتمال بروز عوارض آن هم بیشتر می‌شود.^۵ در این بیمار کاتتر به طول شش سانتی‌متر در فضای اپیدورال گذاشته شد که در موارد بیشتر از پنج سانتی‌متر شانس بروز عوارض بیشتر می‌شود.

برخی مطالعات مشابه در دهه اخیر که در آنها کاتترپی دورال به دام افتاده است.

Author	Journal	Title	Conclusion
Fischer R ^۳	AANA J 2008;76(1):37-40	Epidural conduction device fractures and complications of retained fragments	raise awareness of the problem of retained epidural catheter fragments and identify the potential impact of complications
Rajendra P, Popham P ^{۱۲}	Anaesth Intensive Care 2008;36(2):245-8	Fracture of an epidural catheter inserted for labour analgesia	Indications for surgical removal are discussed.
Y Demiraran; I Yuçel; B Erdogmus ^{۱۳}	British Journal of Anaesthesia; Apr 2006; 96(4): 508-10.	Subcutaneous effusion resulting from an epidural catheter fragment	Sterile fluid collection in lumbar region
Zoi Gabopoulou; Panorea Mavrommati; Athanasios Chatzieleftheriou; Vassiliki V ^{۱۴}	Regional Anesthesia and Pain Medicine Nov/Dec 2005; 30(6): 588-60.	Epidural Catheter Entrapment Caused by a Double Knot After Combined Spinal-Epidural	Surgical removal

داده شد. به دلیل وجود جسم خارجی در فضای مذکور، گرافی‌های تحریک‌ناپذیر بودن کاتتر و عدم ارتباط آن با فضای اینترتاکال، اقدام لازمی و مشاوره جراحی اعصاب انجام گردید که با توجه به بیشتری به جزء پی‌گیری بیمار لازم نشد.

References

- Folk JW, Joye TP, Duc TA Jr, Bailey MK. Epidural catheters: the long and winding road. *South Med J* 2000;93(7):732-3.
- Ateş Y, Yücesoy CA, Unlü MA, Saygin B, Akkaş N. The mechanical properties of intact and traumatized epidural catheters. *Anesth Analg* 2000;90(2):393-9.
- Fischer R. Epidural conduction device fractures and complications of retained fragments. *AANA J* 2008;76(1):37-40.
- Ravindran RS, Karuparthy VR. An entrapped epidural catheter in a postpartum patient. *Reg Anesth Pain Med* 1999;24(5):481.
- Dam-Hieu P, Rodriguez V, De Cazes Y, Quinio B. Computed tomography images of entrapped epidural catheter. *Reg Anesth Pain Med* 2002;27(5):517-9.
- Morris GN, Warren BB, Hanson EW, Mazzeo FJ, DiBenedetto DJ. Influence of patient position on withdrawal forces during removal of lumbar extradural catheters. *Br J Anaesth* 1996;77(3):419-20.
- Davies R, Vaughan RS, Richards J. Epidural catheters. Breaking and extraction forces. *Anaesthesia* 1993;48(10):900-1.
- Jongleux EF, Miller R, Freeman A. An entrapped epidural catheter in a postpartum patient. *Reg Anesth Pain Med* 1998;23(6):615-7.
- Gulcu N, Karaaslan K, Kandirali E, Kocoglu H. Detection of a retained epidural catheter fragment. *Reg Anesth Pain Med* 2006;31(6):589-90.
- Staats PS, Stinson MS, Lee RR. Lumbar stenosis complicating retained epidural catheter tip. *Anesthesiology* 1995;83(5):1115-8.
- Vallejo MC, Adler LJ, Finegold H, Mandell GL, Ramanathan S. Periosteal entrapment of an epidural catheter in the intrathecal space. *Anesth Analg* 2001;92(6):1532-4.
- Rajendra P, Popham P. Fracture of an epidural catheter inserted for labour analgesia. *Anaesth Intensive Care* 2008;36(2):245-8.
- Fischer R. Epidural conduction device fractures and complications of retained fragments. *AANA J* 2008;76(1):37-40.
- Demiraran Y, Yuçel I, Erdogmus B. Subcutaneous effusion resulting from an epidural catheter fragment. *BJA* 2006;96(4):508-10.
- Mavrommati Athanasios Chatzieleftheriou Vassiliki V. Epidural Catheter Entrapment Caused by a Double Knot After Combined Spinal-Epidural. *Reg Anesth and Pain Med* 2005;30(6):588-60.

Epidural catheter fragment entrapment: *a case report*

Received: March 08, 2010 Accepted: April 10, 2010

Abstract

Mustafa Mohammadi MD.¹
Khosro Barkhordari MD.²
Mohammad Reza Khajavi
MD.^{3*}

1- Department of Anesthesiology
Imam Khomeini Hospital.

2- Department of Anesthesiology
Tehran Heart Center.

3- Department of Anesthesiology
Sina Hospital.

Tehran University of Medical
Sciences, Tehran, Iran.

Background: Epidural catheters are seldom difficult to remove from patients. The breakage of the catheters is uncommon, troublesome and occasionally dangerous.

Case presentation: A lumbar epidural catheter inserted in a 17 year-old man for applying anesthesia for internal fixation of femur fracture and subsequent postoperative epidural analgesia. In the third postoperative day, during unsuccessful attempt for removing the catheter, it was broken and was retained in his back. A CT- scan was performed and shows a fragment of catheter in the sub- laminar ligament between L3 and L4 without any connection with epidural space. As the patient had no complaint the fractured fragment was left in site and he was just followed up in the clinic.

Conclusion: The knowledge of practical method in locating the retained epidural catheter, and the indication for surgical removal are very important. CT- scan is useful in showing the mechanism and locating the epidural catheter entrapment and facilitating surgical follow-up.

Keywords: Epidural, catheter, entrapment.

*Corresponding author: Sina Hospital,
Imam Khomeini Street, Tehran.
Tel: +98- 9123837096
email: khajavim@tums.ac.ir