

منشأ گرفتن کرونر چپ از سینوس راست آئورت: گزارش سه مورد

تاریخ دریافت مقاله: ۱۳۸۸/۰۲/۱۹ تاریخ پذیرش: ۱۳۸۸/۰۴/۱۰

چکیده

علی قائمیان
رزیتا جلالیان*

گروه قلب، دانشگاه علوم پزشکی مازندران

زمینه و هدف: آنومالی‌های عروق کرونر در ۱-۵٪ از افرادی که آنژیوگرافی می‌شوند مشاهده می‌شود. منشأ گرفتن کرونر چپ از Cusp راست آئورت آنومالی نادری است که شیوع حدود ۰/۱۵٪ دارد. این آنومالی ممکن است با ایسکمی قلبی و مرگ ناگهانی در جوانی و به‌هنگام ورزش همراه باشد. جهت تشخیص آنومالی‌های عروق کرونر روش‌های تشخیصی متفاوتی مانند اکوکاردیوگرافی، آنژیوگرافی و CT آنژیوگرافی استفاده می‌شود. **گزارش مورد:** در این گزارش سه مورد از آنومالی فوق را معرفی می‌کنیم که دو مورد آنها عروق کرونر ضایعه‌ای نداشتند و در یک مورد به‌علت تنگی شدید کرونر بیمار تحت عمل جراحی قلب و پیوند عروق کرونر قرار گرفت. **نتیجه‌گیری:** منشأ گرفتن کرونر چپ از سینوس والسالوی راست آئورت اگرچه یک آنومالی نادر است لیکن به‌دلیل ایجاد دردهای ایسکمیک قلبی و امکان ایجاد مرگ ناگهانی مهم است. تشخیص قطعی این آنومالی با آنژیوگرافی عروق کرونری CT آنژیوگرافی می‌باشد.

کلمات کلیدی: آنومالی کرونر، سینوس والسالوی راست

* نویسنده مسئول: ساری، خیابان ارتش، مرکز قلب مازندران
تلفن: ۰۱۵۱-۲۲۲۴۰۰۲
email: rozita_jalalian@yahoo.com

مقدمه

آنومالی Computed Tomographic (CT) آنژیوگرافی می‌باشد که جهت مشخص ساختن مسیر عروق کرونر نیز مفید می‌باشد.^{۱،۶}

معرفی بیمار

۱- بیمار آقای ۶۵ ساله‌ای است که به‌علت درد آئین قلبی که با فعالیت تشدید می‌یابد مراجعه نمود. بیمار سابقه‌ای از ابتلا به دیابت و فشار خون نداشت و سیگار نیز مصرف نمی‌کرد. سابقه فامیلی ابتلا به مرگ ناگهانی در خانواده نداشت. معاینات فیزیکی وی نیز کاملاً نرمال بود. در الکتروکاردیوگرافی تغییرات غیر اختصاصی امواج ST و T در لیدهای جلوی قلبی مشاهده شد. از بیمار اکوکاردیوگرافی انجام شد که نکته غیرطبیعی نداشت و کسر تخلیه‌ای نرمال بود. از بیمار اسکن هسته‌ای میوکارد به‌روش Single Photon Emission Computer Tomography (SPECT) انجام شد که ایسکمی در قسمت‌های septal، قدامی و جانبی مشاهده شد. لذا بیمار کاندید آنژیوگرافی کرونر گردید. در آنژیوگرافی با وجود استفاده از کاتترهای مختلف در اندازه‌های متفاوت کرونر چپ مشخص نشد. کرونر راست بیمار ضایعه‌ای در حد متوسط در قسمت میانی داشت با توجه

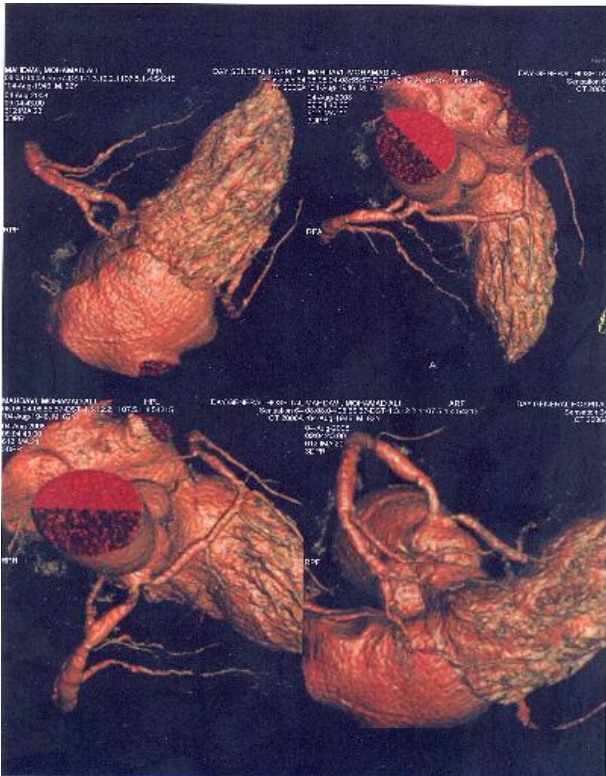
آنومالی‌های عروق کرونر Coronary artery anomalies اگر چه بسیار نادر می‌باشند لیکن به‌علت احتمال ایجاد ایسکمی میوکارد و مرگ ناگهانی به‌ویژه در افراد جوانی که در سابقه، بیماری خاصی نداشتند اهمیت دارند.^۱ برخی از آنومالی‌های کرونر موجب ایجاد ایسکمی میوکارد نمی‌شوند، برخی به‌علت آناتومی ویژه حتماً با ایسکمی همراه هستند در حالی‌که در برخی از جمله منشأ گرفتن کرونر از سینوس آئورت سمت مقابل ممکن است با ایسکمی همراه باشند.^۲ منشأ گرفتن کرونر چپ از ابتدای کرونر راست و یا از سینوس راست آئورت و عبور شریان از بین آئورت و مجرای خروجی بطن راست ممکن است در جوانی با مرگ ناگهانی به‌هنگام ورزش همراه باشد.^{۳،۴} پیوند عروق کرونر درمان معمول این بیماران می‌باشد اگر چه گزارش‌های نادری از کاربرد Stent نیز وجود دارد.^۵ جهت تعیین مسیر کرونر که آنومالی دارد نمای Right Anterior Oblique (RAO) در آنژیوگرافی کرونر مفید می‌باشد. چهار مسیر احتمالی کرونر چپ بعد از منشأ گرفتن از سمت راست septal، anterior، posterior، interarterial می‌باشند. روش دیگر جهت تشخیص این

الکتروکاردیوگرافی و اکوکاردیوگرافی وی نرمال بود از بیمار اسکن هسته‌ای قلب به روش SPECT انجام شد که ایسکمی در نواحی قدامی و septal گزارش شد از بیمار آنژیوگرافی انجام شد که به دلیل عدم امکان آنژیوگرافی کرونر چپ با کاتترهای مخصوص کرونر چپ در انواع و اندازه‌های متفاوت آنژیوگرافی ریشه آنورت انجام شد که مشخص گردید که کرونر چپ احتمالاً از سمت راست جدا می‌شود، لذا با استفاده از کاتتر کرونر راست (right Judkines) آنژیوگرافی کرونر چپ انجام شد، (شکل ۵) همان‌طور که مشاهده می‌شود هر دو کرونر از سینوس راست آنورت جدا می‌شوند لیکن ضایعات آترو-اسکلروتیک نداشتند. بیمار در حال حاضر مشکلی ندارد.

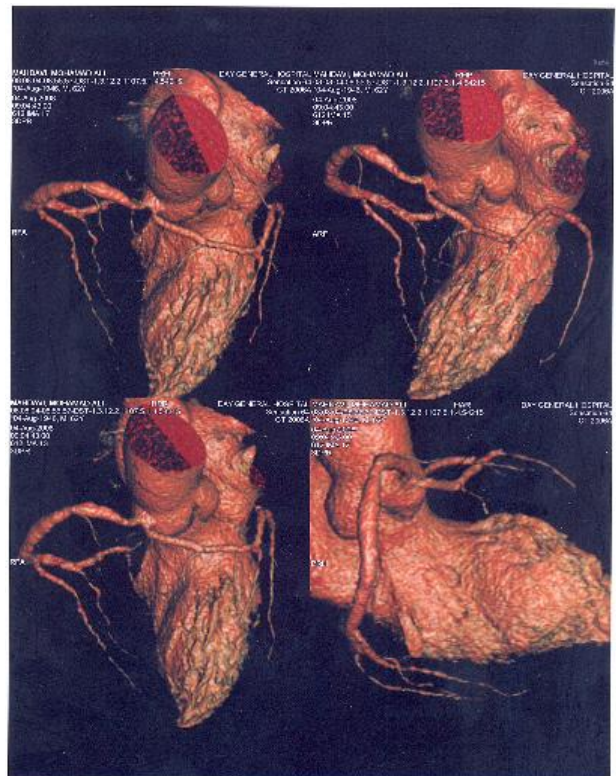
۳- بیمار خانم ۴۷ ساله‌ای بوده است که به علت دردهای ناحیه چپ قفسه سینه که با فعالیت تشدید می‌شد مراجعه نمود. در سابقه هیچ ریسک فاکتوری نداشت معاینه فیزیکی بیمار نیز نرمال بود. الکتروکاردیوگرافی و اکوکاردیوگرافی بیمار نرمال بود. از بیمار تست ورزش انجام شد که به دلیل درد قفسه سینه در stage III از پروتکل Bruce تست ورزش قطع شد در این هنگام نوار قلب ۱mm دپرسیون

به شدت علائم بالینی با احتمال انسداد کامل کرونر چپ از بیمار CT آنژیوگرافی انجام شد (شکل ۱ و ۲). همان‌طور که در شکل‌های ۱ و ۲ مشاهده می‌شود کرونر چپ از سینوس سمت راست آنورت جدا شده و تنگی شدید در ابتدای آن مشاهده می‌شود. علاوه بر تنگی فوق تنگی دیگری در قسمت میانی شریان قدامی نزولی چپ وجود داشت. بیمار جهت عمل جراحی پیوند عروق با جراح قلب مشاوره صورت گرفت که مطابق نظر جراحان به لحاظ نیاز به دانستن دقیق آناتومی و تنگی‌ها بیمار جهت آنژیوگرافی مجدداً ارجاع شد. بنابراین بیمار مجدداً آنژیوگرافی گردید و برای آنژیوگرافی کرونر چپ از کاتتر Judkines راست استفاده شد (شکل ۳ و ۴) تنگی شدید ابتدای کرونر چپ با منشأ از سینوس سمت راست مشاهده شد. بیمار تحت عمل جراحی پیوند عروق کرونر قرار گرفت و در حال حاضر بعد از یک سال وضعیت بالینی خوبی دارد.

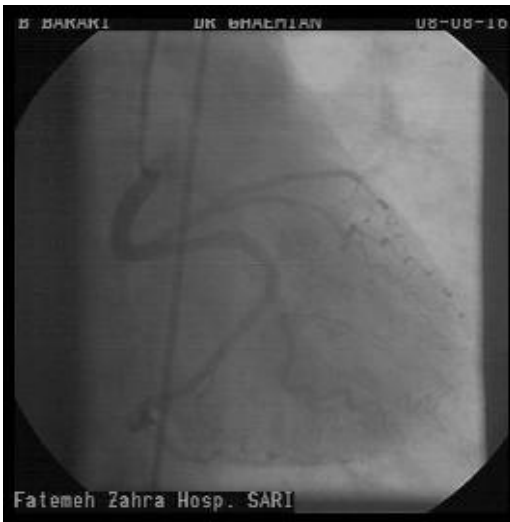۲- بیمار خانم ۵۵ ساله‌ای است که با دردهای غیر اختصاصی سمت چپ قفسه‌سینه مراجعه نمود. بیمار دیابتیک بوده و به علت هیپرلیپدمی نیز تحت درمان بوده‌است. سابقه ابتلا به فشار خون در گذشته نداشت.



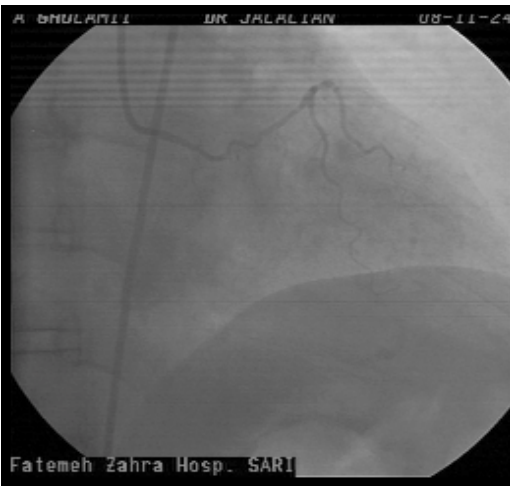
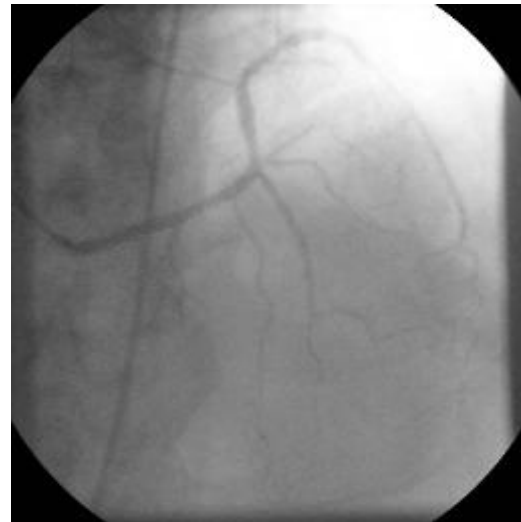شکل ۲- مورد اول CT آنژیوگرافی آنومالی کرونر چپ



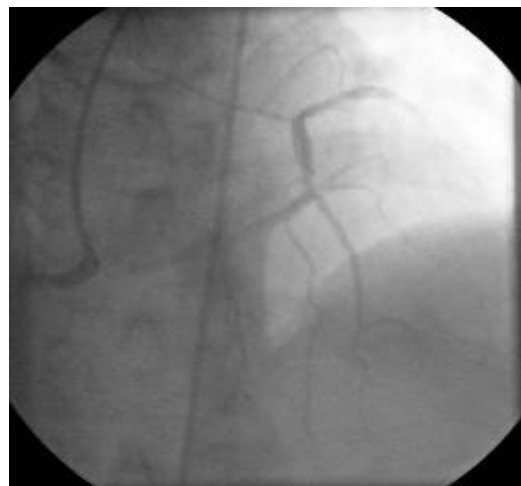شکل ۱- بیمار اول CT آنژیوگرافی آنومالی کرونر چپ



شکل-۵: بیمار دوم: آنومالی از منشأ شریان اصلی چپ از سینوس والسالوا راست



شکل-۶: بیمار سوم: آنومالی از منشأ شریان اصلی چپ از سینوس والسالوا راست



شکل-۳ و ۴: بیمار اول: آنومالی با منشأ شریان اصلی چپ از سینوس والسالوا راست که تنگی واضح قسمت پروگزیمال از LAD را نشان می‌دهد

بیماران منشأ غیرطبیعی کرونر چپ از سینوس والسالوای مقابل همراه وقوع مرگ ناگهانی گزارش نمود.^۸ بعد از آن گزارش‌های متعددی از وقوع مرگ ناگهانی به علت ایسکمی میوکارد با این آنومالی وجود دارد. در حالی که ریسک فاکتورهای متعددی جهت مرگ ناگهانی در این آنومالی ذکر گردید، در یک نکرپسی از ۳۰ بیمار با این آنومالی ارتباطی بین واریاسیون‌های آناتومیک شامل اندازه و شکل استیوم کرونر، طول مسیر کرونر که بین شریان آئورت و پولمونر قرار می‌گیرد و زاویه خروجی کرونر از سینوس والسالوا و وقوع مرگ ناگهانی یافت نشد. تنها فاکتور همراه با کاهش ریسک مرگ ناگهانی سن بالای ۳۰ سال بوده است.^۹ هر سه بیمار معرفی شده در گزارش، بالای

سگمان ST نشان داد. جهت تعیین وضعیت عروق کرونر بیمار آنژیوگرافی گردید. این بار نیز به دلیل عدم امکان آنژیوگرافی کرونر چپ با کاتترهای سمت چپ ابتدا آئورتوگرافی و سپس آنژیوگرافی کرونر چپ با کاتتر Judkines سمت راست صورت گرفت که عروق کرونر ضایعات آنرواسکلروتیک نداشتند لیکن از سینوس سمت راست آئورت منشأ می‌گرفتند (شکل ۶).

بحث

اولین بار در سال ۱۹۷۴ میلادی Cheitlin اولین سری اتوپسی از

۲۷ مرگ ناگهانی در ورزشکاران جوان که در اتوپسی تشخیص داده شد ۲۳ مورد مربوط به منشا کرونر چپ از سینوس راست انورت بوده است. گزارش پنج مورد منشا گرفتن غیر طبیعی کرونر که دو مورد (شش و ۱۰ ساله) کرونر چپ از سینوس راست منشا می گرفت. کودک شش ساله با مرگ ناگهانی فوت نمود و کودک ۱۰ ساله به هنگام ورزش دچار ایست قلبی گردید که احیا شد. ^{۱۲} بین سال‌های ۲۰۰۱-۱۹۹۵ شش بیمار ۶۵-۷ ساله تحت جراحی جهت اصلاح بیماری منشا غیر طبیعی کرونر چپ از سینوس راست قرار گرفتند. پنج بیمار تظاهرات ایسکمیک قبل از عمل داشتند...	J AM Coll Cardiol 2000 may; 35 (6): 1493-501	Basso c.
بین سال‌های ۲۰۰۲-۱۹۹۷ شش بیمار ۲۰-۴/۵ ساله با منشا غیر طبیعی کرونر چپ از سینوس راست انورت گزارش گردید که دو مورد دچار syncope و یک مورد دچار مرگ ناگهانی شده بودند.	J Am Coll Cardiol. 2008 may 27; 51: 2062-4	Brothers JA.
	Ann Thoracic Surgery. 2003 Aug; 76 (2): 589-95	Romp R.
	J Am Coll Cardiol. 2003 Jul 2; 42 (1): 148-54	Frommelt PC.

وجود دارد.^{۱۳} در غالب بیماران نوار قلب نرمال است لذا انجام تست‌های غیرتهاجمی مانند اسکن یا تست ورزش در ارزیابی ایسکمی میوکارد لازم است. دو بیمار SPECT شواهد ایسکمی را نشان داد و در بیمار سوم تست ورزش مثبت بود. در صورت وجود ایسکمی میوکارد حتی در عدم حضور تنگی کرونر درمان جراحی در نظر گرفته می‌شود. از سه بیمار، تنها یکی از آنها که آنومالی با تنگی کرونر همراه بود جراحی صورت گرفت و گزارشی از جراحی جهت درمان این آنومالی در صورت عدم وجود تنگی همزمان عروق کرونر در ایران وجود ندارد و لذا دو بیمار ما، نیز تحت درمان دارویی قرار دارند.

۴۰ سال سن دارند. اگر چه مکانیسم ایسکمی میوکارد در این آنومالی به خوبی مشخص نیست چند مکانیسم مطرح شده است قسمت بین شریانی کرونر (بین آنورت و پولمونر) ممکن است در شرایطی که برون‌ده قلبی افزایش می‌یابد (مثلاً به هنگام ورزش) تحت فشار قرار گیرد.^{۱۱} مکانیسم دیگر ممکن است حاد بودن زاویه منشأ کرونر از سینوس والسالوا باشد.^{۱۱} در هر سه بیمار شواهد ایسکمی میوکارد در تست‌های غیرتهاجمی وجود داشت و تنها یکی از آنها این ایسکمی با تنگی عروق کرونر همراه بود و این تأیید این نکته است که در این بیماران حتی در عدم حضور تنگی کرونر، ایسکمی میوکارد

References

- Eckart RE, Jones SO 4th, Shry EA, Garrett PD, Scoville SL. Sudden death associated with anomalous coronary origin and obstructive coronary disease in the young. *Cardiol Rev* 2006;14(4):161-3.
- Angelini P. Coronary artery: anomalies current clinical issues. Definitions, classification, incidence, clinical relevance, and treatment guidelines. *Tex Heart Inst J* 2002;29(4):271-8.
- von Kodolitsch Y, Franzen O, Lund GK, Koschik DH, Ito WD, Meinertz T. Coronary artery anomalies Part II: recent insights from clinical investigations. *Z Kardiol* 2005;94(1):1-13.
- Porto I, MacDonald ST, Selvanayagam JB, Banning AP. Intravascular ultrasound to guide stenting of an anomalous right coronary artery coursing between the aorta and pulmonary artery. *J Invasive Cardiol* 2005;17(11):E33-6.
- Doorey AJ, Pasquale MJ, Lally JF, Mintz GS, Marshall E, Ramos DA. Six-month success of intracoronary stenting for anomalous coronary arteries associated with myocardial ischemia. *Am J Cardiol* 2000;86(5):580-2, A10.
- Kim SY, Seo JB, Do KH, Heo JN, Lee JS, Song JW, et al. Coronary artery anomalies: classification and ECG-gated multi-detector row CT findings with angiographic correlation. *Radiographics* 2006;26(2):317-33.
- Sevrakov A, Aker N, Sullivan C, Jelnin V, Candipan RC. Identifying the course of an anomalous left coronary artery using contrast-enhanced electron beam tomography and three-dimensional reconstruction. *Catheter Cardiovasc Interv* 2002;57(4):532-6.
- Cheitlin MD, De Castro CM, McAllister HA. Sudden death as a complication of anomalous left coronary origin from the anterior sinus of Valsalva, A not-so-minor congenital anomaly. *Circulation* 1974;50(4):780-7.
- Taylor AJ, Byers JP, Cheitlin MD, Virmani R. Anomalous right or left coronary artery from the contralateral coronary sinus: "high-risk" abnormalities in the initial coronary artery course and heterogeneous clinical outcomes. *Am Heart J* 1997;133(4):428-35.
- Cohen LS, Shaw LD. Fatal myocardial infarction in an 11 year old boy associated with a unique coronary artery anomaly. *Am J Cardiol* 1967;19(3):420-3.
- Frescura C, Basso C, Thiene G, Corrado D, Pennelli T, Angelini A, et al. Anomalous origin of coronary arteries and risk of sudden death: a study based on an autopsy population of congenital heart disease. *Hum Pathol* 1998;29(7):689-95.
- Brothers JA, Stephens P, Gaynor JW, Lorber R, Vricella LA, Paridon SM. Anomalous aortic origin of a coronary artery with an interarterial course: should family screening be routine? *J Am Coll Cardiol* 2008;51(21):2062-4.
- Cheitlin MD. Finding asymptomatic people with a coronary artery arising from the wrong sinus of valsalva: consequences arising from knowing the anomaly to be familial. *J Am Coll Cardiol* 2008;51(21):2065-7.

The origination of left coronary artery from right valsalva sinus: report of three cases

Received: May 09, 2009 Accepted: July 01, 2009

Abstract

Ghaemian A.
Jalalian R.*

Department of Cardiovascular,
Mazandaran Heart Center,
University of Medical Sciences

Background: Coronary artery anomalies may be seen in 1-5% of coronary angiographies. Origin of the left coronary artery from right aortic cusp is a very rare anomaly and its incidence is about 0.15%. This anomaly could be presented by myocardial ischemia and even sudden cardiac death during exercise in young patients. For the diagnosis of coronary anomalies different diagnostic modalities such as, echocardiography, angiography and CT angiography can be helpful.

Cases: We report 3 cases with this anomaly and two of them did not have any lesion in their coronary arteries One of these patients had severe coronary artery disease and underwent coronary artery bypass graft surgery.

Conclusion: Although abnormal origin of left coronary artery from right aortic valsalva sinus is a rare anomaly, due to causing ischemic cardiac symptoms and the possibility of sudden cardiac death it is considered an important anomaly. For definite diagnosis of this anomaly coronary angiography and/or CT angiography is useful.

Keywords: Coronary anomaly, right valsalva sinus.

* Corresponding author: Artesh St.,
Mazandaran Heart center, Sari, IRAN
Tel: +98-151-2224002
email: rozita_jalalian@yahoo.com