

تعیین ارزش تشخیصی بیوپسی سوزنی ترانس توراسیک با راهنمایی سونوگرافی در تشخیص توده‌های محیطی ریه

تاریخ دریافت مقاله: ۱۳۸۷/۱۱/۲۱ تاریخ پذیرش: ۱۳۸۷/۰۲/۱۳

چکیده

رضا باقری^{۱*}، ضیاء... حقی^۲
محمد راه روح^۳، محمود رضا کلانتری^۴
علی صدری‌زاده^۲

۱- گروه جراحی توراکس، مرکز تحقیقات
آندوسکوپی و جراحی کم‌تهاجمی
۲- گروه جراحی توراکس
۳- گروه رادیولوژی
۴- گروه پاتولوژی

دانشگاه علوم پزشکی مشهد

* نویسنده مسئول: بیمارستان قائم (عج)، دفتر گروه
جراحی توراکس دانشگاه علوم پزشکی مشهد
تلفن: ۰۹۱۳۳۴۶۳۷۵۲
email: Bagherir@mums.ac.ir

زمینه و هدف: بیوپسی سوزنی ترانس توراسیک روش مورد تایید در تشخیص پاتولوژیک ضایعات ریوی بوده که به دنبال انجام برونکوسکوپی قادر به تشخیص ضایعه نبودیم. هدف مطالعه بررسی ایمنی و دقت تشخیص TTNB با راهنمایی سونوگرافی در تشخیص ضایعات محیطی ریه می‌باشد. **روش بررسی:** در یک مطالعه توصیفی آینده‌نگر از مهر ۸۴، ۳۰ بیمار با توده محیطی ریه با قطر بیشتر از ۳cm که فاصله آنها از جداره قفسه‌سینه کمتر یا مساوی ۵cm بوده با راهنمایی سونوگرافی نمونه‌برداری بافتی شده و از نظر دقت تشخیصی و عوارض، بررسی شدند. **یافته‌ها:** نسبت مرد به زن، دو به یک و متوسط سن بیماران ۶۱/۲ سال و اغلب ضایعات در سمت راست (۶۰٪) بوده است. در تمامی بیماران نمونه کافی جهت پاتولوژیست تهیه شد ولی در ۸۶/۶٪ دقت تشخیصی داشته و در ۱۳/۳٪ جهت تشخیص دقیق بافتی نیاز به بیوپسی باز ریه ضرورت یافت با تشخیص، آمبولی ارگانیزه، گرانولوماتوز سلی، برونکوالوئولار کارسینوما و آدنوکارسینوما متاستاتیک بودند. در بررسی کلی پاتولوژی ۸۳/۳٪ دچار ضایعه بدخیم بوده که شایع‌ترین آن اسکواموس سل کارسینوما و آدنوکارسینوما ریه بوده‌است و ۱۶/۶٪ دچار ضایعه خوش‌خیمی بوده که شایع‌ترین آن گرانولوماتوز سلی بوده است. ۱۳/۳٪ بیماران دچار عارضه شده که ۶/۶٪ پنوموتوراکس و ۶/۶٪ هموپتزی داشته‌اند. مرگ و میر نداشتیم. **نتیجه‌گیری:** با توجه به دقت مناسب تشخیصی سهولت دسترسی، ارزانی و عوارض قابل قبول توصیه ما انجام TTNB با راهنمایی سونوگرافی در تشخیص ضایعات محیطی ریه می‌باشد.

کلمات کلیدی: TTNB، سونوگرافی، ضایعات محیطی ریه.

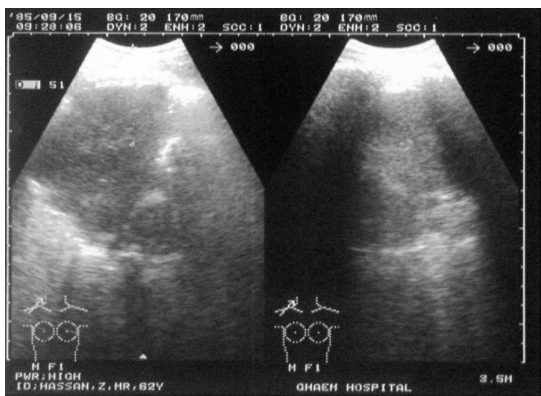
مقدمه

Transthoracic Needle Biopsy (TTNB) در ضایعات محیطی غیر قابل دسترس با برونکوسکوپی صورت می‌گیرد، امروزه سی‌تی اسکن کاربرد گسترده‌ای برای انجام TTNB دارد ولی به تدریج استفاده از سونوگرافی به دلایل مزایایی از جمله، در دسترس بودن، عدم استفاده از اشعه یونیزان، ارزان بودن و قابل انجام بودن بر بالین بیمار، فزونی یافته است. مطالعات وسیعی در مورد دقت سونوگرافی در انجام بیوپسی سوزنی از طریق پوست انجام شده که اکثراً آن را به‌عنوان روشی مناسب و جان‌نشین سی‌تی اسکن در اغلب بیماران می‌دانند.^۱ هدف ما از انجام این مطالعه بررسی ایمنی و ارزش تشخیصی TTNB با راهنمایی سونوگرافی در تشخیص توده‌های محیطی ریه می‌باشد.

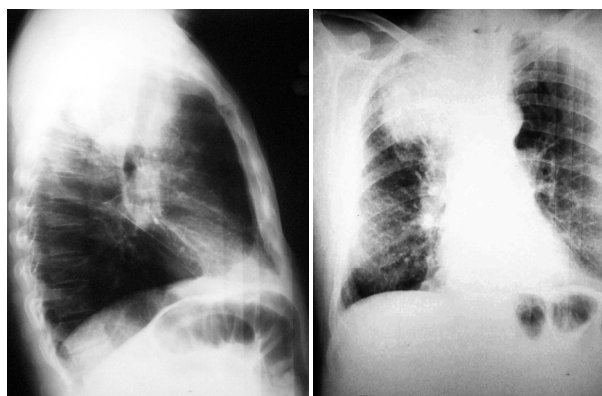
روش بررسی

در یک مطالعه توصیفی از مهر ماه سال ۱۳۸۴ کلیه بیمارانی که مبتلا

در تشخیص توده‌های ریوی (Lung masses) همواره روش‌های متعددی مد نظر بوده‌اند ولی هدف اصلی از این روش‌ها به‌دست آوردن تشخیص قطعی بافتی قبل از هر گونه تصمیم‌گیری درمانی (جراحی یا غیر جراحی) می‌باشد و باید توجه داشت روش مذکور باید علاوه بر دقت تشخیصی مطمئن، با حداقل تهاجم همراه بوده و از نظر اقتصادی برای بیمار مقرون به صرفه باشد. برونکوسکوپی و بیوپسی ریه از طریق برونش Transbronchial Lung Biopsy (TBLB) روش انتخابی در تشخیص ضایعات مرکزی ریه می‌باشد، ولی ضایعات محیطی ریه معمولاً در دسترس برونکوسکوپی نیستند و ضروری است قبل از هرگونه اقدام درمانی نمونه مناسب بافتی با روش دیگری به‌دست آید تا بیمار تحت جراحی بی‌مورد قرار نگیرد.^۱ امروزه در اکثر مراکز پزشکی، بیوپسی سوزنی ترانس توراسیک



شکل-۳: نمای سونوگرافی هیپوکا توده را نمایش می‌دهد (فلش سفید)

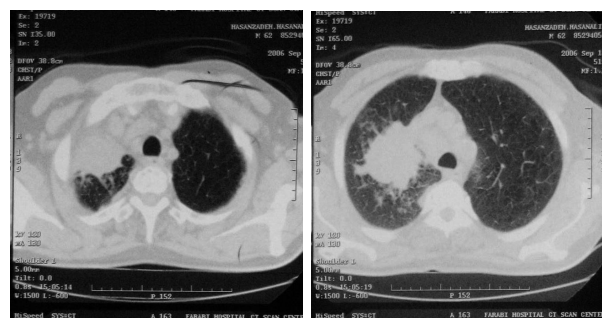


شکل-۱: رادیوگرافی رخ و نیم‌رخ سینه: توده در زون فوقانی همی‌توراکس راست

بوده یا قطر ضایعه کمتر از ۳cm و فاصله از جداره قفسه‌سینه بیشتر از ۵cm بوده از مطالعه خارج شده‌اند. کلیه بیمارانی که معیارهای ورودی مطالعه را داشته در دپارتمان سونوگرافی بیمارستان قائم ابتدا تحت سونوگرافی قرار گرفته و محل مناسب جهت بیوپسی سوزنی مشخص شده سپس به‌کمک یک سوزن بیوپسی تروکار مشابه، تمامی بیماران تحت بیوپسی قرار گرفتند. شکل ۱ رادیوگرافی روبرو و نیم‌رخ یک بیمار با توده ریوی را نشان می‌دهد که با سایر اقدامات تشخیصی (برونکوسکوپی و BAL) به تشخیص نرسیدند. شکل ۲ سی‌تی اسکن همان بیمار را نشان می‌دهد که ضایعه به‌خوبی نمایان است. شکل ۳ نمای سونوگرافیک و محل مناسب تومور جهت انجام عمل بیوپسی را نشان می‌دهد. سپس به‌کمک سوزن تروکار بیوپسی نمونه‌گیری از طریق پوست با هدایت سونوگرافی انجام و در خانه بیمار به‌مدت شش ساعت تحت نظر بوده و بعد از گرفتن رادیوگرافی کنترل در صورت عدم وجود مشکل، بیمار ترخیص می‌گردد.

یافته‌ها

در کل ۳۰ بیمار وارد مطالعه ما شدند که نسبت مرد به زن، دو به یک بود. متوسط سن بیماران نیز ۶۱/۲ سال بوده است (جوان‌ترین بیمار ۴۰ ساله و مسن‌ترین بیمار ۸۲ ساله بوده‌اند). از نظر مکانی در ۱۸ بیمار (۶۰٪) ضایعه در سمت راست و در ۱۰ بیمار (۳۳/۳٪) ضایعه در سمت چپ و در دو بیمار (۹/۹٪) ضایعه دو طرفه بوده ولی بیوپسی از سمت راست برداشته شد. جدول ۱ نیز علائم بالینی بیمار را هنگام مراجعه نشان می‌دهد. ما در تمامی بیماران توانستیم مقدار کافی بافت جهت بررسی پاتولوژیست تهیه کنیم ولی در ۲۶



شکل-۲: CT اسکن همان بیمار: توده ریوی در زون فوقانی همی‌توراکس راست

به توده محیطی ریه که در ارزیابی تصویربرداری (CXR یا سی‌تی اسکن) قطر آنها بیشتر از ۳cm بوده و فاصله توده از جداره قفسه سینه کمتر یا مساوی ۵cm بوده و سایر روش‌های تشخیصی مثل برونکوسکوپی یا TBLB یا لاواژی پرونکیال تشخیصی نبوده را به‌کمک سونوگرافی تحت TTNB با سوزن بیوپسی تروکات با بی‌حسی موضعی انجام داده و نمونه جهت پاتولوژی ارسال گردید. در صورتی که با بررسی پاتولوژیست تشخیص قطعی صورت گرفت درمان مناسب صورت انجام شد ولی در صورت عدم تشخیص قطعی یا تشخیص نامعلوم و مشکوک کلیه بیماران تحت بیوپسی باز ریه قرار گرفته تا به تشخیص برسیم. متغیرهایی که در این مطالعه مورد بررسی قرار گرفتند شامل شیوع سنی و جنسی بیماران، علائم بالینی، سمت ضایعه، عوارض، مرگ و میر و میزان دقت تشخیص هستند. متدولوژی آماری نیز در اکثر متغیرهای کمی با استفاده از نرم‌افزار SPSS ویراست ۱۱/۵ صورت می‌گیرد جهت تعیین میزان دقت تشخیص نیز از آزمون جدول استفاده گردید. در ضمن ضایعات Cystic که دانسیته آن در سی‌تی اسکن کمتر از ۴۰ واحد هانسفیلد

جدول ۱- علائم بالینی بیماران هنگام مراجعه

علائم بالینی	تعداد (درصد)
سرفه	۲۵ (۸۳٪)
تنگی نفس	۲۲ (۷۳٪)
درد سینه	۱۴ (۴۶٪)
هموپتزی	۸ (۲۶٪)
کاهش وزن	۸ (۲۶٪)
گرفتگی صدا	۲ (۶٪)
علائم متفرقه (آسیت، درد شکم و غیره)	۲ (۶٪)

جدول ۲- شیوع پاتولوژیک بعد از انجام اقدامات تشخیصی کامل در کل بیماران

انواع پاتولوژیک	تعداد (درصد)
اسکواس سل کارسینوما	۵ (۱۶٪)
آدنو کارسینوما	۵ (۱۶٪)
برونکوالولولار کارسینوما	۴ (۱۳٪)
کارسینوم با سلول بزرگ *	۳ (۱۰٪)
کارسینوم با سلول کوچک **	۲ (۶٪)
متاستاتیک آدنوکارسینوما	۵ (۱۶٪)
هوچکین	۱ (۳٪)
سل	۴ (۱۳٪)
آمبولی ارگانیزه	۱ (۳٪)

* Large cell carcinoma ** Small cell lung carcinoma

بیمار (۸۶/۶٪) به دنبال TTNB پاسخ قطعی تشخیص پاتولوژیک داشتیم که بر اساس همان پاسخ تحت درمان مناسب قرار گرفتند ولی در چهار بیمار (۱۳/۳٪) به علت عدم پاسخ قطعی تشخیص بیمار تحت بیوپسی باز ریه Open lung biopsy قرار گرفتند که پاسخ قطعی پاتولوژی در این چهار بیمار، یک بیمار (۳/۳٪) آمبولی ارگانیزه، بیمار دیگر (۳/۳٪) گرانولوماتوز سلولی، بیمار دیگر (۳/۳٪) برونکوالولولار-کارسینوما و بیمار دیگر (۳/۳٪) متاستاتیک آدنوکارسینوما بوده است. در کل بعد از بررسی دقیق پاتولوژیک در تمامی ۳۰ بیمار تعداد ۲۵ (۸۳/۳٪) بیماران دچار ضایعات بدخیم بوده و تعداد پنج (۱۶/۶٪) بیماران دچار ضایعات خوش خیم بوده‌اند. جدول ۲ نیز شیوع پاتولوژیک کل بیماران را نشان می‌دهد. با استفاده از منحنی آزمون نیز میزان دقت تشخیص (Accurate diagnosis) این روش در مطالعه ما نیز ۸۳/۳٪ بوده است. بعد از انجام TTNB در چهار بیمار (۱۳/۳٪) دچار عارضه شدید و در ۲۶ بیمار (۸۶/۶٪) بدون عارضه اقدام تشخیصی فوق انجام شد. از این تعداد عارضه در بیماران دو بیمار (۶/۶٪) دچار پنوموتوراکس شده که نیاز به تعبیه لوله سینه (chest

(tube) در بیمار بود که به خوبی عارضه فوق بهبود یافت و دو بیمار (۶/۶٪) دچار درجاتی از هموپتزی شده که با درمان طبی بهبود یافت. مرگ و میر ناشی از TTNB در مطالعه ما وجود نداشت.

بحث

تشخیص توده‌های ریوی که در دسترس برونکوسکوپی نمی‌باشد با روش دقیق و مناسب قبل از هرگونه تصمیم‌گیری درمانی اهمیت بسزایی در درمان بیماران دارد. روش TTNB با هدایت سی تی اسکن یا سونوگرافی در اکثر مراکز به‌عنوان روش ایده‌آل با دقت تشخیصی بالا به کار رفته است. در مطالعه‌ای که Colins و همکاران در مورد دقت تشخیصی TTNB با راهنمایی سی تی اسکن گزارش نمودند از ۱۲۵ بیماری که تحت TTNB قرار دارند ۱۱۵ مورد به تشخیص قطعی رسیدند (۸۹٪) و وی معتقد بود که سایز تومور و نوع سلولی آن ارتباط واضحی با دقت تشخیص در این روش ندارد.^۳ در مطالعه مشابه دیگری که توسط Hayes صورت گرفت دقت تشخیصی TTNB با راهنمایی سی تی اسکن معادل ۷۸٪ ذکر نمودند. وی در مطالعه خود نقش سیتولوژی مواد آسپیره شده را نیز در تشخیص قطعی ضایعات بررسی نمود و دریافت که با استفاده از سیتولوژی ماده آسپیره شده در تفکیک Scicc از Nscic مشکلات تشخیصی وجود داشته که از حساسیت روش FNA در تشخیص توده‌های محیطی ریوی می‌کاهد.^۴ در مطالعه‌ای که توسط Silit در مورد دقت تشخیص TTNB با راهنمایی سی تی اسکن انجام شده بود تهیه بافت کافی در تمامی بیماران صورت گرفته بود و دقت تشخیص این روش حدود (۸۳٪) بوده است وی در مطالعه خود به این نکته اشاره نمود که دقت تشخیص ارتباطی با خوش خیم یا بدخیم بودن ضایعه ندارد.^۵ با توجه به سهولت استفاده از سونوگرافی، قیمت مناسب‌تر، عارضه کمتر و توانایی انجام آن بر بالین بیماران با حال نامساعد تر تمایل به استفاده از سونوگرافی در انجام TTNB ضایعات محیطی ریه افزایش یافته است. در مطالعه‌ای که Targhetta در مورد دقت تشخیص سونوگرافی در ضایعات محیطی داشت اشاره نمود که اغلب این ضایعات در سونوگرافی نمایی هموژن و هپو اکو دارند و به خوبی می‌توان محل این ضایعات با سونوگرافی جهت هدایت TTNB مشخص نموده و مطالعه وی دقت تشخیص این روش را حدود (۸۵/۹٪) که معادل دقت تشخیص روش TTNB یا هدایت سی تی اسکن می‌باشد گزارش

بیمار علت توده ریوی محیطی بوده است ولی در سه بیمار دیگر تشخیص‌های دیگری از جمله سل ریوی، متاستاتیک آدنوکارسینوما و برونکوالئولارکارسینوما جهت بیماران مسجل گردید. در مورد شیوع عوارض این روش نیز در حدود ۵ تا ۱۰٪ گزارش شده که از جمله این می‌توان به پنوموتوراکس و هموپتزی یا خونریزی ریوی اشاره نمود.^{۵،۱۲} یک عارضه نادر و بسیار کشنده این تکنیک نیز آمبولی هوا وسیع می‌باشد.

در گزارشی که Lattin از بیماری ۴۷ ساله داشت که به دنبال TTNB در تشخیص توده محیطی ریه دچار این عارضه شده و آنها توانستند در این بیمار ابتدا با سی‌تی اسکن به تشخیص رسیده و سپس با اکسیژن هیپر بار درمان کنند.^{۱۳} در مطالعه ما نیز چهار بیمار (۱۳/۳٪) دچار عارضه شده که دو بیمار (۶/۶٪) دچار پنوموتوراکس شدند که با لوله سینه (Chest tube) تحت درمان قرار گرفتند و دو بیمار (۶/۶٪) نیز دچار هموپتزی شدند که با درمان طبی بهبود یافتند. در مطالعه‌ای که توسط Aviram در مورد ضرورت انجام تست انعقادی در بیمار قبل از TTNB، استفاده از سیتولوژیست همراه (Cytologist onsite) و انجام رادیوگرافی کنترل بعد از انجام TTNB صورت گرفت به این نکته اشاره نمود که اغلب افرادی که TTNB را در ایالت متحده و کانادا انجام می‌دهند، تست‌های انعقادی را قبل از TTNB چک نکرده و از سیتولوژیست همراه جهت کفایت نمونه‌گیری استفاده کرده و اغلب رادیوگرافی کنترل بعد از انجام TTNB انجام می‌دهند.^{۱۴} در مطالعه ما نیز قبل از TTNB تست‌های انعقادی چک نشده و مشکلی نیز در بیماران رخ نداده و در تمام بیماران بعد از TTNB رادیوگرافی کنترل انجام شده و ما تنها نمونه بافتی جهت پاتولوژیست تهیه نمودیم و از سیتولوژی استفاده نکردیم. با توجه به اینکه در تشخیص توده‌های محیطی ریه که در دسترس برونکوسکوپ نمی‌باشد روش TTNB با راهنمایی سونوگرافی روشی با دقت تشخیصی مناسب، با عارضه کم بوده و در دسترس می‌باشد و از نظر اقتصادی جهت بیمار مقرون به صرفه می‌باشد، ما در ضایعات محیطی ریه این روش را جهت انجام نمونه‌گیری بافتی توصیه می‌کنیم. سپاسگزاری: از معاونت محترم پژوهشی دانشگاه علوم پزشکی مشهد که به واسطه حمایت خود از پژوهش مزبور که در غالب طرح پژوهشی به شماره ۸۴۱۳۷ مورد تصویب قرار گرفته بود، و از آقای دکتر حجت حجازی تشکر و قدردانی می‌نمایم.

نموده است.^۶ در مطالعه دیگری که Liao و همکاران انجام دادند آنها دقت تشخیصی سونوگرافی را در ضایعات محیطی ریه حتی که کوچکتر از ۳cm بودند را بررسی نمودند و به این نمونه اشاره نمودند که با افزایش تجربه فرد انجام‌دهنده دقت تشخیص حدود ۹۶٪ گزارش نمودند.^۷ در مطالعه‌ای که Pan انجام داد به این نکته اشاره نمود که اگر در ضایعات محیطی ریه که قرار است تحت TTNB با راهنمایی سونوگرافی قرار گیرند ضایعه دارای نواحی نکروتیک مرکزی باشد بهتر است جهت دقت تشخیص بالاتر بیوپسی از نواحی غیر نکروتیک تومور انجام شد.^۸ مطالعات متعددی نیز در مورد حساسیت روش FNA و انجام سیتولوژی در تشخیص ضایعات محیطی ریه به کمک سی‌تی اسکن و سونوگرافی به عمل آمده است. در مطالعه‌ای که Goliamous انجام داد دقت تشخیص این روش را بالا دانسته و این توصیه را نمود که می‌توان قبل از انجام بیوپسی از این روش به عنوان روش اولیه جهت تشخیص استفاده نمود.^۹ البته در مطالعه دیگری که توسط Sagar در مورد حساسیت FNA انجام شده بود به این نکته اشاره شد که TTNB و TTNA به عنوان دو روش مکمل هم بوده و به کمک تلفیق این دو روش دقت تشخیص بالاتر می‌رود.^{۱۰} در مطالعه ما نیز انجام TTNB با راهنمایی سونوگرافی دقت تشخیص معادل ۸۶/۶٪ داشته که تقریباً معادل سایر مطالعات بوده است. البته در مورد اینکه آیا سایز، نوع یا خوش‌خیم با بدخیم بودن ضایعات محیطی ریه ارتباطی با دقت تشخیص این ضایعات به کمک TTNB دارند نیز مطالعات متعددی انجام شد که اغلب محققین معتقدند که ارتباط معنی‌داری بین عوامل فوق وجود ندارد.^{۳،۵،۷} در مطالعه‌ای که George در مورد نماهای بالینی و رادیوگرافیک انفارکتوس ریوی داشته به این نکته اشاره نمود که ضایعات فوق گاهی واقعاً از نظر رادیولوژیک مشابه کانسر ریه بوده و حتی گاهی در بیوپسی سوزنی نیز به اشتباه نمایی مشابه سرطان ریه پیدا کرده. اغلب پاتولوژیست‌ها قادر به تشخیص با نمونه TTNB با دقت نبوده و جهت تشخیص دقیق اغلب نیاز به اکسیزیون جراحی ضایعه بوده و مولف به این نکته اشاره می‌نماید که احتمال انفارکتوس ریوی را باید در توده‌های محیطی (به‌خصوص ساب پلورال) ریه حتی در غیاب ترومبوآمبولی وریدی مدنظر داشت.^{۱۱} در مطالعه ما نیز چهار بیمار که پاتولوژیست قادر به تشخیص دقیق بافتی نبود و نیاز به تهیه نمونه با عمل جراحی شدیم در یک مورد انفارکتوس ارگانیزه شده ریوی در

References

1. Yung RC. Tissue diagnosis of suspected lung cancer: selecting between bronchoscopy, transthoracic needle aspiration, and resectional biopsy. *Respir Care Clin N Am* 2003; 9: 51-76.
2. Chen CC, Hsu WH, Huang CM, Hsu JY, Chiang CD. Ultrasound-guided fine needle aspiration biopsy of small pulmonary nodules abutting to the chest wall. *Zhonghua Yi Xue Za Zhi (Taipei)* 1996; 57: 106-11.
3. Collins CD, Breatnach E, Nath PH. Percutaneous needle biopsy of lung nodules following failed bronchoscopic biopsy. *Eur J Radiol* 1992; 15: 49-53.
4. Hayes MM, Zhang DY, Brown W. Transthoracic fine-needle aspiration biopsy cytology of pulmonary neoplasms. *Diagn Cytopathol* 1994; 10: 315-9.
5. Silit E, Kizilkaya E, Okutan O, Pekkafuli Z, Mutlu H, Cinar Basekim C, et al. CT fluoroscopy-guided percutaneous needle biopsies in thoracic mass lesions. *Eur J Radiol* 2003; 48: 193-7.
6. Targhetta R, Bourgeois JM, Marty-Double C, Coste E, Proust A, Balmes P, et al. Peripheral pulmonary lesions: ultrasonic features and ultrasonically guided fine needle aspiration biopsy. *J Ultrasound Med* 1993; 12: 369-74.
7. Liao WY, Chen MZ, Chang YL, Wu HD, Yu CJ, Kuo PH, et al. US-guided transthoracic cutting biopsy for peripheral thoracic lesions less than 3 cm in diameter. *Radiology* 2000; 217: 685-91.
8. Pan JF, Yang PC, Chang DB, Lee YC, Kuo SH, Luh KT. Needle aspiration biopsy of malignant lung masses with necrotic centers. Improved sensitivity with ultrasonic guidance. *Chest* 1993; 103: 1452-6.
9. Gouliamos AD, Giannopoulos DH, Panagi GM, Fletoridis NK, Deligeorgi-Politi HA, Vlahos LJ. Computed tomography-guided fine needle aspiration of peripheral lung opacities. An initial diagnostic procedure? *Acta Cytol* 2000; 44: 344-8.
10. Sagar P, Gulati M, Gupta SK, Gupta S, Shankar S, Joshi K, et al. Ultrasound-guided transthoracic co-axial biopsy of thoracic mass lesions. *Acta Radiol* 2000; 41: 529-32.
11. George CJ, Tazelaar HD, Swensen SJ, Ryu JH. Clinicoradiological features of pulmonary infarctions mimicking lung cancer. *Mayo Clin Proc* 2004; 79: 895-8.
12. Arslan S, Yilmaz A, Bayramgürler B, Uzman O, Nver E, Akkaya E. CT- guided transthoracic fine needle aspiration of pulmonary lesions: accuracy and complications in 294 patients. *Med Sci Monit* 2002; 8: CR493-7.
13. Lattin G Jr, O'Brien W Sr, McCrary B, Kearney P, Gover D. Massive systemic air embolism treated with hyperbaric oxygen therapy following CT-guided transthoracic needle biopsy of a pulmonary nodule. *J Vasc Interv Radiol* 2006; 17: 1355-8.
14. Aviram G, Schwartz DS, Meirsdorf S, Rosen G, Greif J, Graif M. Transthoracic needle biopsy of lung masses: a survey of techniques. *Clin Radiol* 2005; 60: 370-4.

The role of ultrasonographic guided transthoracic needle biopsy in diagnosis of peripheral lung mass

Received: February 09, 2009 Accepted: May 03, 2009

Abstract

Bagheri R.^{1*}
Haghi S. Z.²
Rahroh M.³
Kalantari M. R.⁴
Sadrizadh A.²

1- Department of Thoracic Surgery,
Endoscopic and Minimal Invasive
Surgery Research Center
2- Department of Thoracic Surgery
3- Department of Radiology
4- Department of Pathology

Mashhad University of Medical
Science

Background: Transthoracic needle biopsy is a well established method for obtaining pathologic diagnosis in the lung mass that performed after a previous negative bronocscopy. The goal of this study is evaluation of the safety and accuracy of ultrasonographic guided transthoracic needle biopsy for diagnosing peripheral lung mass.

Methods: In a descriptive and prospective study from September 2005, 30 patients with peripheral lung mass with greater than 3cm in diameter and less than 5cm distance through the chest wall, underwent ultrasonographic guided transthoracic needle biopsy and it's diagnostic accuracy and complications were analyzed.

Results: The male to female ratio was two to one, the average age of the patients was 61.2 years and 60% of the lesions were located in right side. Adequate biopsy specimens were obtained in all patients, but transthoracic needle biopsy was diagnostic in 86.6% and 13.3% patients because doubtful diagnosis, who underwent thoracotomy for definitive diagnosis. From these four (13%) patient who needed thoracotomy definitive diagnosis were organized embolism, granulomatouse tuberculosis, bronchoalveolar carcinoma, and metastatic adenocarcinoma. Pathological diagnosis were malignant lesion in 83.3% that squamous cell carcinoma and adenocarcinoma were the most common malignancies and benign lesions were found in 16.6% that granulomatouse tuberculosis was the most common lesion. Complications were observed in 13.3% that included pneumothorax (6.6%) and hemoptysis (6.6%) that managed medically. No cases of mortality were observed.

Conclusion: Transthoracic needle biopsy with ultrasonographic guide due to appropriate diagnostic accuracy and low complication rate with low cost and availability is recommended for the diagnosis of peripheral lung mass.

Keywords: Transthoracic needle biopsy, ultrasound, peripheral lung mass.

* Corresponding author: Thoracic Surgery
Department, Mashhad University of
Medical Science, Ghaem Hospital,
Ahmadabad St., Mashhad, IRAN
Tel: +98-912-3463752
email: Bagherir@mums.ac.ir