

بررسی ده ساله شکستگی‌های اوربیت در یک مرکز آموزشی

تاریخ دریافت مقاله: ۱۳۸۷/۰۱/۰۱ تاریخ پذیرش: ۱۳۸۷/۰۲/۰۸

چکیده

محمدرضا فره‌وش^{۱*}

روح‌اله یگانه^۱

بنیامین فره‌وش^۲

محسن شیدائیان^۱

مازیار معصومی^۱

۱- گروه جراحی پلاستیک، دانشگاه علوم

پزشکی تهران

۲- دانشکده پزشکی، دانشگاه بوستون، بوستون،

ماساچوست، آمریکا

*

نویسنده مسئول: بخش جراحی پلاستیک، مجتمع

بیمارستانی امام خمینی، دانشگاه علوم پزشکی تهران

تلفن: ۸۸۰۷۷۳۲۰

email: drfarahvash@yahoo.com

کلمات کلیدی: تروما، شکستگی اوربیت، شکستگی Blow out، استئوسنتز، گرافت استخوانی.

مقدمه

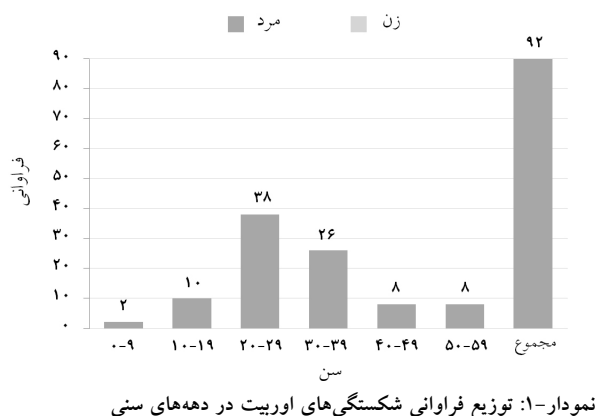در ایران تروما (Trauma) دومین علت مرگ و میر بعد از حوادث قلبی و عروقی است.^۱ طی سال‌های اخیر شکستگی‌های استخوان‌های صورت از صدمات شایع در بیماران با ترومای متعدد بوده است.^۲ صورت انسان از آسیب پذیرترین نواحی بدن محسوب می‌شود و در صورت بروز حادثه، به‌علت مجاورت با اعضای حیاتی می‌تواند علاوه بر مشکلات فیزیولوژیکی، زیبایی و روانی عوارض جدی و خطرناکی را در پی داشته‌باشد.^۳ بیشترین موارد شکستگی استخوان‌های صورت در استخوان‌های قسمت تحتانی صورت (ماندیل) و کمترین آن در استخوان‌های قسمت فوقانی صورت اتفاق می‌افتد. از نظر شیوع شکستگی‌های قسمت میانی صورت (Midface) حالتی بینابین دارد.^۴ شکستگی‌های بخش فوقانی و میانی صورت در مقایسه با شکستگی‌های ماندیل با عوارض شدیدتری همراه است و به‌دنبال

این شکستگی‌ها عوارض بیشتری به‌جا می‌ماند. شکستگی اوربیت از شکستگی‌های قسمت فوقانی و میانی صورت می‌باشد که اولین بار توسط Lang به‌صورت بالینی بیان شد.^۵ اغلب شکستگی‌های اوربیت در اثر تصادفات اتومبیل و موتورسیکلت و اصابت ضربات مستقیم به کاسه چشم رخ می‌دهد. ترومای مستقیم به کاسه چشم باعث فشرده شدن کره‌چشم به داخل و افزایش ناگهانی فشار داخل کاسه چشم و شکستگی آن می‌شود. در صورت افزایش بیش از اندازه فشار، با شکستگی استخوان‌های ضعیف‌تر (استخوان آتموئید و اشکی) فشار وارده به اوربیت متعادل می‌شود.^{۶-۷} انواع شایع شکستگی‌های اوربیت عبارتند از (شکستگی blow-out خالص، شکستگی blow-out ناخالص، شکستگی خطی ماگزیرلا و زایگوما، شکستگی زایگوما با جابجایی، شکستگی سقف اوربیت). در صورتی که شکستگی دیواره کاسه چشم بدون شکستگی لبه کاسه چشم رخ دهد، شکستگی

جراحی پلاستیک مجتمع بیمارستانی امام خمینی بستری و برای آنها اقدامات تشخیصی و درمانی انجام شده بود انتخاب گردیدند. با جمع‌آوری اطلاعات بیماران از پرونده بیمارستانی در چک لیست‌های اطلاعاتی از قبل تدارک دیده شده وارد گردید. متغیرهای مورد نظر در این مطالعه شامل (سن، جنس، مکانیسم ترومای منجر به شکستگی، نوع شکستگی، سمت گرفتار، شکستگی‌های همراه شکستگی اربیت، علایم بالینی شکستگی در هنگام مراجعه، فاصله زمانی بین بروز تروما تا انجام عمل جراحی، روش‌های جراحی به کار رفته، بروز عوارض پس از عمل جراحی مورد بررسی قرار گرفت. ۹۸ بیمار در طی زمان مطالعه با شکستگی کاسه چشم بستری شده بودند که اطلاعات موجود در پرونده تنها در ۹۲ بیمار جهت مطالعه کفایت می‌کرد و شش بیمار با اطلاعات ناکافی پرونده بیمارستانی از مطالعه حذف شدند. اطلاعات جمع‌آوری شده در SPSS ویراست ۱۱/۵ پردازش و با استفاده از آمار توصیفی تجزیه و تحلیل شد.

یافته‌ها

از بین ۹۲ بیمار با شکستگی اربیت ۷۴ نفر (۸۰٪) مرد و ۱۸ (۲۰٪) نفر زن بودند. نسبت مردان به زنان دچار شکستگی اربیت چهار به یک بود. میانگین سنی بیماران ۳۰ سال (محدوده سنی پنج تا ۵۹ سال) بود. شایع‌ترین دهه سنی شکستگی اربیت (۲۰ تا ۲۹) سال بود {۳۸ بیمار (۴۱٪)} فراوانی هر یک از دهه‌های سنی دچار شکستگی اربیت در نمودار ۱ آورده شده است. شایع‌ترین مکانیسم ترومای اربیت تصادف با اتومبیل و موتور سیکلت در (۴۱٪) ۳۸ بیمار بود. فراوانی سایر مکانیسم‌های ترومای اربیت بر اساس جنس در جدول ۱ به تفکیک آورده شده است. ۴۴ نفر شکستگی اربیت در سمت راست



blow-out خالص نام دارد. اگر شکستگی دیواره اربیت همراه با شکستگی لبه اربیت باشد به نام شکستگی blow-out ناخالص می‌گویند. شکستگی blow-out ناخالص از بقیه شایع‌تر رخ می‌دهد. شکستگی blow-out ممکن است همراه با شکستگی استخوان‌های میان صورت و گونه رخ دهد. در شکستگی اربیت اگر قطعات شکسته به طرف خارج هدایت شود از نوع blow-out و در صورتی که قطعات شکسته به داخل هدایت شود به نام blow-in گفته می‌شود. شایع‌ترین شکستگی اربیت شکستگی blow-out کف اربیت است که با دو مکانیسم ایجاد می‌شود. اول مکانیسم هیدرولیک که در آن اصابت هر شیء جامد و سیال با قطر بیش از دهانه حلقه اربیت باعث بالا رفتن فشار درون اربیت شده و متعاقب آن نازک‌ترین قسمت دیواره آن که معمولاً قسمت خلفی داخلی دیواره تحتانی است دچار شکستگی می‌شود مکانیسم دوم به نام هدایت استخوانی Buckling می‌باشد که در آن نیروی ضربه از راه لبه‌های اربیت به صورت مستقیم منتقل شده و باعث شکستگی ایزوله کف اربیت می‌شود. گاه هر دو مکانیسم در ایجاد شکستگی دخالت دارد.^۸ شکستگی کاسه چشم همراه با عوارضی از قبیل کاهش بینایی و کوری، دوبینی، انوفتالموس، پتوز، اکتروپسیون و کانتوس دفورمیتی، گرفتاری حفره کرانیال و پارگی دوراواسیب بخش قدامی مغز، انسداد در سیستم اشکی، ناهنجاری در ظاهر، از بین رفتن حس در قلمرو عصب اینفرا اربیتال، غیره) منجر می‌شود.^{۷،۸} تشخیص و درمان به موقع و به‌کارگیری تکنیک صحیح درمانی در کاهش این عوارض از اهمیت بالایی برخوردار است. جراحان در قبال شکستگی‌های صورت به‌خصوص اربیت علاوه بر ترمیم نواقص ظاهری باید به بازگرداندن عملکرد اعضای درگیر در شکستگی به‌خصوص چشم جهت حفظ کارایی آن هم به‌طور همزمان توجه کرده و اقدامات لازم را مبذول دارند. در این مطالعه علاوه بر بررسی موارد شکستگی اربیت در یک مرکز ارجاعی با تاکید بر توجه به ویژگی‌های دموگرافیک و کلینیکی بیماران و اقدامات درمانی در انواع مختلف شکستگی‌های اربیت پرداخته می‌شود و مطالعات مشابه بازنگری خواهد شد.

روش بررسی

مطالعه از نوع توصیفی به صورت مقطعی (Cross sectional) بر روی ۹۲ بیمار با شکستگی اربیت که از سال ۱۳۶۵ لغایت ۱۳۷۵ در بخش

جدول-۱: فراوانی انواع مکانیسم ترومای اوربیت بر حسب جنس

عامل تروما	زن	مرد	فراوانی کل
تصادف با اتومبیل و موتور سیکلت	۵	۳۳	۳۸ (٪۴۱)
سقوط از بلندی و زمین خوردن	۲	۱۲	۱۴ (٪۱۵)
جسم خارجی (سنگ و مشت و غیره)	۸	۱۹	۲۷ (٪۲۹)
ایاتروژنیک	-	۱	۱ (٪۱)
علل نامشخص	۳	۹	۱۲ (٪۱۳)
مجموع	۱۸ نفر	۷۴ نفر	۵۶ (٪۱۰۰)

جدول-۲: فراوانی انواع شکستگی‌های اوربیت به تفکیک جنس

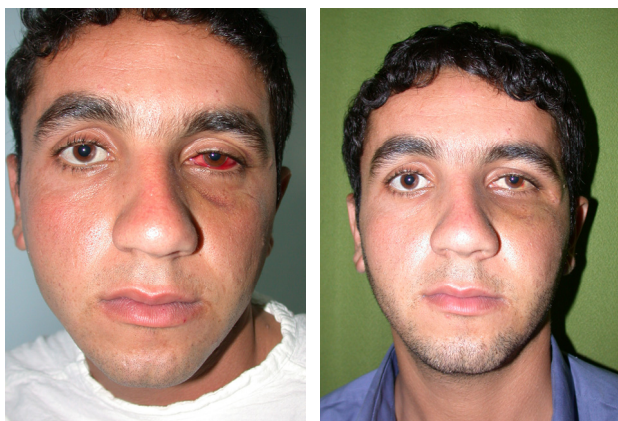انواع شکستگی	مردان	زنان	تعداد (درصد)
Blow out fx خالص	۴	۱	۵ (٪۵/۴)
Blow out fx ناخالص	۳۵	۸	۴۳ (٪۴۶/۶)
شکستگی خطی (ماکز یلاوزایگوما)	۱۹	۵	۲۴ (٪۲۶)
شکستگی زایگوما (با جابجایی زایگوما)	۱۳	۴	۱۷ (٪۱۸/۴)
شکستگی سقف اوربیت	۳	-	۳ (٪۳/۲)
مجموع	۷۴	۱۸	۹۲ (٪۱۰۰)

جدول-۳: فراوانی هر یک از علایم بالینی در شکستگی اوربیت

علایم بالینی	تعداد (درصد)
دوبینی	۳۹ (٪۴۲/۴)
اختلال بینایی	۲۸ (٪۳۰/۴)
انوفتالموس	۲۷ (٪۲۹/۳)
کانتال دفورمیتی	۲۳ (٪۲۵)
هماتوم، اکیموز، خونریزی ملتحمه	۲۳ (٪۲۵)
پتوز	۱۶ (٪۱۷/۴)
بی‌حسی در قلمرو عصب اینفرا اربیتال	۱۵ (٪۱۶/۳)
پارگی پلک	۹ (٪۹/۸)
انسداد مجرای اشکی	۲ (٪۲/۲)
فلیج عصب فاسیال	۱ (٪۱/۱)
مجموع	۹۲ (٪۱۰۰)

سینوس اتموئید در چهار نفر (٪۴/۳)، شکستگی تمپورال در سه بیمار (٪۳/۲)، شکستگی کام در دو بیمار (٪۲/۲) وجود داشت. در درمان شکستگی اوربیت بعد از بر طرف نمودن مشکلات تهدید کننده حیات در بیمار مالتیبل تروما و انجام اقدامات لازمه جهت ثابت نمودن وضعیت همودینامیک بیمار اقدام به جای‌اندازی و فیکس کردن قطعات شکسته شده بود. شایع‌ترین روش به‌کار رفته استئوسنتز با مینی پلیت (Mini Plate) بود که در ۵۳ بیمار (٪۵۷) استفاده شد. در کنار ساخت بافت استخوانی با مینی پلیت استفاده از گرافت استخوانی یا مواد الو پلاستیک جهت بازسازی کف و سقف اوربیت جزو سایر تکنیک‌های جراحی در شکستگی‌های اوربیت می‌باشند. سایر تکنیک‌های به‌کار رفته و میزان فراوانی آن در جدول ۴ آورده شده است. از نظر عوارض ناشی از شکستگی‌های اوربیت در بیماران مورد مطالعه کاهش بینایی در هفت نفر، دوبینی در شش نفر، انوفتال-لموس در سه نفر، پتوز در دو نفر، اکتروپسیون و کانتوس دفورمیتی و محدودیت در باز شدن دهان و جابه‌جایی پروتز سیلیکون هر کدام در یک نفر دیده شد. در پنج مورد به‌علت بروز عوارض تحت جراحی مجدد قرار گرفتند. (یک نفر اکتروپسیون، یک نفر انوفتالموس، یک نفر به‌علت دوبینی و انوفتالموس، یک نفر به‌علت محدودیت در باز شدن دهان و یک نفر هم جابه‌جایی پروتز سیلیکون). از فاکتورهای مهم تاثیرگذار در درمان شکستگی‌های اوربیت زمان انجام اقدامات جراحی است. در مطالعه ما ۱۸ بیمار در طی هفت روز اول بعد از بروز تروما، ۲۶ نفر ۷-۳۰ روز بعد از تروما، ۲۸ نفر بعد از ماه اول تا یک‌سال بعد از تروما، هشت نفر بعد از یک سال ارجاع شده بودند و تعداد ۱۲

(٪۴۸) و ۴۶ نفر شکستگی اربیت در سمت چپ (٪۵۰) و تنها دو نفر (٪۲/۲) در هر دو سمت شکستگی اربیت رخ داده بود. شایع‌ترین شکستگی اوربیت استخوانی در دو فرم کلی شکستگی Blow out از بقیه شایع‌تر بروز کرده بود (٪۵۲/۱ موارد) (شکل ۲) و در بین شکستگی‌های Blow out نیز نوع ناخالص از نوع خالص شایع‌تر بود. میزان فراوانی هر یک از انواع شکستگی‌های اوربیت به تفکیک در جدول ۲ آورده شده است. در این مطالعه علایم بالینی در شکستگی اوربیت متنوع بود. علایم عمومی شکستگی اوربیت از قبیل (ادم، همتوم و اکیموز دور اربیت، دفورمیتی صورت، غیره) در بیمارانی که در هفته اول مراجعه کرده بودند در ۱۰۰٪ بیماران وجود داشت. از علایم اختصاصی مربوط به این شکستگی: دوبینی و اختلال بینایی و انوفتالموس از بقیه علایم چشمگیرتر بروز کرده بود. میزان فراوانی هر یک از علایم به‌تفکیک در جدول ۳ آورده شده است (شکل ۱). در این مطالعه شکستگی ایزوله اوربیت در ۳۸ مورد (٪۴۱/۳) وجود داشت. در ۵۴ مورد دیگر (٪۵۸/۷) شکستگی اوربیت با شکستگی ترومای همزمان در سایر ارگان‌های بدن همراهی داشت. در بین شکستگی‌های همراه، شکستگی‌های اندام در ۱۳ نفر (٪۱۴/۱)، شکستگی ماندبیل در ۱۲ مورد (٪۱۳)، شکستگی بینی در ۱۰ مورد (٪۱۰/۹)، ترومای همزمان مغز در ۱۰ بیمار (٪۱۰/۹)، شکستگی



شکل-۲: هماتوم ملتحمه و اکیموز اربیت و انوفتالموس در بیمار با شکستگی اوربیت

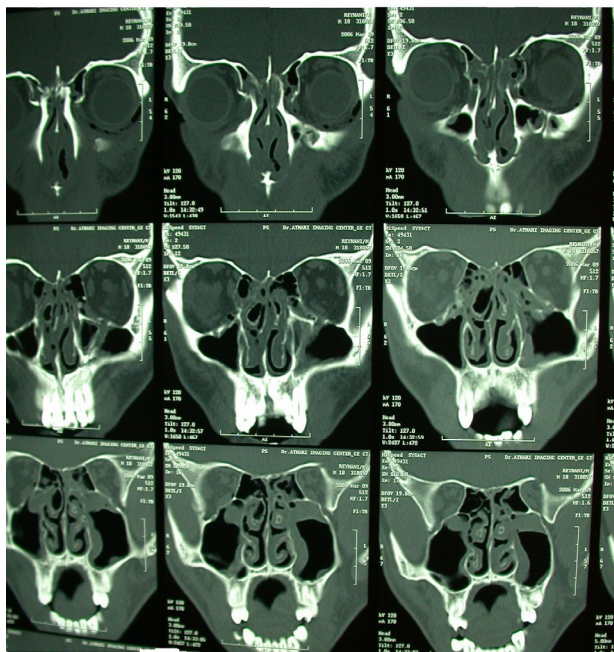
بیمار اطلاعات زمان تروما از زمان عمل در پرونده موجود نبود.

بحث

از بین ۹۲ بیمار با شکستگی اوربیت ۷۴ نفر مرد و ۱۸ نفر زن بودند. زیاد بودن میزان شکستگی های اوربیت همانند سایر شکستگی های استخوان های سر و صورت در مردان به نحوه و ویژگی های زندگی آنها و حضور فعال مردان در اجتماع مربوط است. در سایر مطالعات هم این مسئله با شدت و ضعف دیده شده است.^{۶،۹} در مطالعه ما نسبت مردان به زنان دچار شکستگی اوربیت چهار به یک بود. این نسبت در مطالعات مختلف و کتب مرجع بین دو به یک تا ۱۴ به یک متفاوت گزارش شده است.^{۱۱} میانگین سنی بیماران ۳۰ سال بود. شایع ترین دهه سنی شکستگی اوربیت (۲۰ تا ۲۹) سال بود. در مطالعه بیمارستان فارابی ۱۵ تا ۲۵ سال و در مطالعه الورلاند از کانادا دهه دوم شایع ترین سن مبتلایان ذکر شده است.^{۹،۶} علت شیوع شکستگی در این سنین در ایران را می توان به فعال بودن افراد در این سنین و ماجراجویی زیاد در این سن و استفاده نادرست از وسایل نقلیه به خصوص موتورسیکلت مربوط دانست.^۷ شایع ترین مکانیسم ترومای اوربیت تصادف با اتومبیل و موتور سیکلت در ۳۸ (۴۱٪) بیمار بود. در یک مطالعه که بر روی ۷۲۹۶ بیمار در خلال ۱۱ سال صورت گرفت حوادث ناشی از تصادفات شایع ترین مکانیسم ترومای صورت بوده است.^{۱۰} سرعت بالای اتومبیل های امروزی و عدم رعایت قوانین راهنمایی و رانندگی و استفاده بیش از حد و ناصحیح از موتورسیکلت عامل اصلی شیوع بالای حوادث رانندگی در ایران می باشد. در بعضی از مقاطع زمانی حوادث جنگی بر حوادث جاده ای

جدول-۴: تکنیک های درمان شکستگی های اوربیت و میزان فراوانی آنها

انواع شکستگی	فراوانی	روش جراحی انجام شده
Blow out fx خالص	۵٪(۵/۴)	در هر پنج مورد گرافت استخوانی ایلپاک
Blow out fx ناخالص	۴۳٪(۴۶/۶)	دو نفر گرافت استخوانی کالواربوم هفت نفر گرافت استخوان ایلپاک چهار نفر پروتز سیلیکون Wiring در سه نفر ۹ نفر مینی پلیت پنج نفر مینی پلیت+گرافت استخوانی ۱۳ نفر مینی پلیت+پروتز سیلیکون ۱۷ نفر مینی پلیت Wiring در سه نفر چهار نفر عمل نشدند ۹ نفر مینی پلیت Wiring در پنج نفر سه نفر عمل نشدند یک نفر گرافت کالواربوم و Wiring دو نفر گرافت استخوان ایلپاک و Wiring
شکستگی خطی (ماکزپلا وزایگوما)	۲۴٪(۲۶)	
شکستگی زایگوما (با جابه جایی زایگوما)	۱۷٪(۱۸/۴)	
شکستگی سقف اوربیت	۳٪(۳/۲)	
مجموع	۹۲	۱۰۰٪



شکل-۱: شکستگی دیواره داخلی و کف اوربیت

مقدم بوده است.^{۱۲} در چندین مطالعه نیز نزاع شایع‌ترین علت شکستگی‌ها در کشورهای اروپایی و آمریکا بوده است.^{۱۳،۱۴} در مطالعه ما حدود ۲۷ مورد (۲۹٪) به‌خصوص در زنان مکانیسم ضربه مستقیم (اصابت مشت و سنگ و غیره) باعث شکستگی اوربیت شده بود. با توجه به شرایط فرهنگی و اجتماعی و اقتصادی جامعه ایران شکستگی‌های صورت در زمینه نزاع باید مد نظر باشد. در این مطالعه ۴۶ نفر شکستگی اوربیت در سمت چپ و ۴۴ نفر شکستگی اوربیت در سمت راست و تنها دو نفر در هر دو سمت شکستگی اوربیت رخ داده بود. عدم تفاوت واضح در طرف گرفتار شکستگی شاید ناشی از مکانیسم ایجاد آن باشد که عمدتاً ناشی از تصادفات می‌باشد که محل بروز شکستگی بر فرضیه احتمال به هنگام تصادف رخ می‌دهد. در مطالعه ما شایع‌ترین شکستگی اوربیت شکستگی Blow out بود (۵۲/۱٪ موارد) و در بین شکستگی‌های Blow out نوع ناخالص از نوع خالص شایع‌تر بود (حدود هشت برابر). نادرترین نوع شکستگی اوربیت مربوط به سقف اوربیت (۳٪) بود. در مطالعات مختلف این میزان با مقداری تغییر دیده می‌شود. درمان شکستگی اوربیت باید در سرویس‌های جراحی پلاستیک یا چشم‌پزشکی (فلوشیپ اوربیت) انجام شود. در مطالعه مرکز فارابی که یک مرکز ارجاع بیماران چشمی خالص است میزان شکستگی‌های Blow out تا ۸۳/۳٪ گزارش شده است^{۱۵} ولی در مطالعه ما این میزان ۵۲٪ می‌باشد. آنچه مسلم است در همه مطالعات شکستگی Blow out از Non blow out شایع‌تر رخ می‌دهد و مربوط به مکانیسم بروز این شکستگی‌ها و استحکام استخوان‌های مربوطه می‌باشد. در این مطالعه علایم بالینی در شکستگی اوربیت متنوع بود. علایم عمومی شکستگی اوربیت از قبیل (ادم، هماتوم و اکیموز دور اوربیت، دفورمیتی صورت و غیره) در بیمارانی که در هفته اول مراجعه کرده بودند در ۱۰۰٪ بیماران وجود داشت. به‌علت مراجعه دیررس تعدادی از بیماران مورد مطالعه در مجموع این علایم تنها در ۲۵٪ بیماران دیده شد. از علایم اختصاصی مربوط به این شکستگی: دوبینی و اختلال بینایی و انوفتالموس از بقیه علایم چشمگیرتر بروز کرده بود. علایم عمومی همیشه در تشخیص شکستگی‌های اوربیت Suggestive می‌باشند. در بیماران ما دوبینی در ۴۲٪، اختلال بینایی در ۳۰٪ و انوفتالموس ۲۹٪ موارد وجود داشت. آنچه مسلم است در موارد شکستگی‌های اوربیت بیمار باید حتماً توسط سرویس چشم‌پزشکی از نظر آسیب‌های احتمالی گلوب معاینه

شود. درد و تورم موضعی و تندرینس و اکیموز در اغلب مطالعات به‌عنوان شایع‌ترین علایم شکستگی‌ها بیان شده‌اند که این علایم مربوط به مراحل زودرس مراجعه بیماران بوده و با گذشت زمان تا حدودی این علایم فروکش می‌نمایند.^{۱۳} عدم توجه به این یافته‌ها در این مطالعه به این علت است که ارجاع بیماران به مرکز مورد مطالعه با تاخیر انجام شده و بیماران در شهرستان یا سایر مراکز درمانی غیر تخصصی مدتی معطل بوده‌اند. در این مطالعه شکستگی منفرد اوربیت در ۳۸ مورد وجود داشت. در ۵۴ مورد دیگر با شکستگی و ترومای همزمان در سایر ارگان‌های بدن همراهی داشت. در بین شکستگی‌های همراه، شکستگی اندام در ۱۳ نفر، شکستگی ماندبیل در ۱۲ مورد، شکستگی بینی در ۱۰ مورد، ترومای همزمان مغز در ۱۰ بیمار، شکستگی سینوس اتموئید در چهار بیمار، شکستگی تمپورال در سه بیمار، شکستگی کام در دو بیمار وجود داشت. در شکستگی فک و صورت آسیب‌های نواحی دیگر بدن به وفور بروز می‌کند به‌طوری‌که طبق مطالعه Haug در ۶۰٪ موارد شکستگی فک و صورت با صدمات دیگر مثل لاسراسیون‌ها و ضایعات عصبی و مشکلات ارتوپدی همراهی دارد.^{۱۵} Lim با مطالعه ۸۳۹ بیمار با ترومای صورت نشان داد که در ۱۱٪ بیماران در خارج از اسکلت صورت هم آسیب وجود دارد و ۸٪ بیماران آسیب در اندام، ۵٪ آسیب نورولوژیک، ۴٪ آسیب چشمی، ۱٪ صدمه نخاع وجود دارد.^{۱۶} وجود ترومای همراه در بیماران مورد مطالعه ما هم تا حدودی مشابه سایر مطالعات بوده و شهادی بر این ادعاست که بیمار با ترومای سر و صورت را به‌عنوان جزئی از ترومای کل بدن در نظر داشته و به‌صورت همه جانبه نگریسته شود. در درمان شکستگی اوربیت بعد از بر طرف نمودن مشکلات تهدید کننده حیات، اقدام به جاناندازی و فیکس کردن قطعات شکسته و یا بازسازی دیواره اوربیت به‌روش جراحی باز و یا بسته می‌شود.^{۱۷} انجام این جراحی در صورت داشتن اندیکاسیون هرچه زودتر بهتر است صورت بگیرد. از تکنیک‌های جراحی زیادی برای استئوستنژ استفاده شده است. شایع‌ترین روش به‌کار رفته استئوستنژ با مینی پلیت (Mini Plate) بود که در ۵۳ بیمار (۵۷٪ موارد) استفاده شده است. در کنار استئوستنژ با مینی پلیت استفاده از گرفت استخوانی و مواد الوپلاستیک جهت بازسازی کف اوربیت، دیواره داخلی و سقف اوربیت به‌عنوان دومین تکنیک همراه در جراحی شکستگی‌های کاسه چشم در ۲۲ بیمار انجام شد. در ۱۷

بودند و تعداد ۱۲ بیمار اطلاعات زمان تروما از زمان عمل در پرونده موجود نبود. تشخیص به موقع و درمان صحیح و به موقع رل اساسی در جلوگیری از عوارض و بدشکلی های بعد از شکستگی های اوربیت است. عوارض ناشی از شکستگی های اوربیت و نیاز به اقدام جراحی مجدد در بیماران مورد مطالعه در ۲۲ بیمار و نیاز به جراحی مجدد در پنج مورد دیده شد. شکستگی های اوربیت را نباید به عنوان یک آسیب محدود نگرست بلکه به عنوان سطح بیرون زده یک کوه یخی است که قسمت عمده آن مخفی است و آن قسمت مخفی وجود صدمات همراه با این شکستگی هاست. تشخیص به موقع و درمان صحیح و زودرس رل اساسی در جلوگیری از بروز عوارض چشمی و بدشکلی های بعد از شکستگی های اوربیت ایفا می کند.

References

- تقویه عباس، جلیلی منش محمد. بررسی علت و انواع شکستگی فک در بیمارستانهای آموزشی یزد سالهای ۱۳۷۳-۱۳۷۴. نشریه جراحی ایران ۱۳۸۶؛ دوره ۱۵، شماره ۳: صفحات ۵۷ تا ۶۲.
- Fischer K, Zhang F, Angel MF, Lineaweaver WC. Injuries associated with mandible fractures sustained in motor vehicle collisions. *Plast Reconstr Surg* 2001; 108: 328-31.
- بابائی علیرضا، کلاتر هرمزی عبدالجلیل، مظفری ناصر، قره خانی شاهین. بررسی فراوانی مشخصات اپیدمیولوژیکی شکستگی های فک و صورت در مراجعه کنندگان به بیمارستان های بعثت، ۱۵ خرداد و شهریار طی سال های ۸۲-۱۳۸۱. مجله علمی پژوهشی دانشگاه علوم پزشکی ارتش جمهوری اسلامی ایران ۱۳۸۳؛ دوره ۲، شماره ۶: صفحات ۳۴۷ تا ۳۵۲.
- Ioannides C, Freihofer HP, Bruaset I. Trauma of the upper third of the face. Management and follow-up. *J Maxillofac Surg* 1984; 12: 255-61.
- Lang W. Traumatic enophthalmos with retention of perfect acuity of vision. *Trans Ophthalmol Soc Engl* 1889; 9: 44.
- صادقی طاری ع، نعمت الهی م ک، شیخ رضایی م. بررسی شکستگی های اوربیت در بیمارستان فارابی طی سالهای ۷۵-۱۳۶۸. مجله چشم پزشکی بینا ۱۳۷۷؛ دوره ۱، شماره ۴: صفحات ۱۲ تا ۱۸.
- بشارتی م ر، شجاع م ر. ضایعات چشمی ناشی از تصادفات موتورسیکلت در یزد. مجله دانشگاه علوم پزشکی شهید صدوقی یزد ۱۳۸۵؛ دوره ۱۴، شماره ۱: صفحات ۹ تا ۱۴.
- Lang W. Traumatic enophthalmos with retention of perfect acuity of vision. *Trans Ophthalmol Soc Engl* 1889; 9: 44.
- Elverland HH, Voss R. Facial fractures. A life style disease among young men? *Tidsskr Nor Laegeforen* 1997; 117: 3354-8.
- Lee R, Robertson R, Gamble W, Manson P. Blunt craniofacial injuries: a comprehensive analysis. *J Craniofac Trauma* 2000; 6: 7.
- Abiose BO. The incidence and management of middle third facial fractures at the University College Hospital, Ibadan. *East Afr Med J* 1991; 68: 164-73.
- Taher AA. Management and complications of middle- and upper-third facial compound injuries: an Iranian experience. *J Craniofac Surg* 1993; 4: 153-61.
- Posnick JC, Wells M, Pron GE. Pediatric facial fractures: evolving patterns of treatment. *J Oral Maxillofac Surg* 1993; 51: 836-44.
- Marin MI, Tejero TR, Dominguez FM, Gutiérrez ME. Ocular injuries in midfacial fractures. *Orbit* 1998; 17: 41-6.
- Haug RH, Prather J, Indresano AT. An epidemiologic survey of facial fractures and concomitant injuries. *J Oral Maxillofac Surg* 1990; 48: 926-32.
- Lim LH, Lam LK, Moore MH, Trott JA, David DJ. Associated injuries in facial fractures: review of 839 patients. *Br J Plast Surg* 1993; 46: 635-8.
- Mun GH, Song YH, Bang SI. Endoscopically assisted transconjunctival approach in orbital medial wall fractures. *Ann Plast Surg* 2002; 49: 337-43.
- Ilankovan V, Jackson IT. Experience in the use of calvarial bone grafts in orbital reconstruction. *Br J Oral Maxillofac Surg* 1992; 30: 92-6.

A survey on orbital fractures in an educational center

Received: March 21, 2009 Accepted: April 28, 2009

Abstract

Farahvash M R.^{1*}
Yegane R A.¹
Farahvash B.²
Sheidaei M.¹
Masoomi M.¹

1- Department of Plastic Surgery,
Imam Khomeini Hospital, Tehran
University of Medical Sciences
2- Boston University, School of
Medicine, Boston, MA, USA

Background: Trauma is the 2nd cause of mortality in Iran, after cardiovascular diseases. In traumatic patients, head and neck and face skeletal fracture is common. The most common facial fracture is mandible fracture and the least common is frontal fracture. Complications due to orbital fracture are more devastating than the other fractures in face.

Methods: These descriptive cross sectional studies are designed on 92 patients with orbital fractures in a referral educational trauma center, Imam Khomeini hospital, Tehran, Iran. Sample size was the patients who referred to this hospital with orbital fracture during the ten years period (1986-2000).

Results: In this study 74 patients were male and 18 patients were female. Mean age of patients was 30 years. The most common cause of orbital fracture was motor vehicle accident which was seen in 38 patients. 46 patients had fracture in left orbit and 44 patients in right. Isolated orbital fracture was seen in 38 patients and 54 patients had concomitant trauma and fracture in the other organs. Management of orbital fracture was reduction of displaced bone fragment and fixation for osteosynthesis. The most common methods for osteosynthesis was fixation with miniplate which used in 53 patients and then reconstruction of orbital floor and roof with autologous bone graft. The most common complications due to orbital fracture was related to eyes that were seen in 20 patients.

Conclusion: Face fractures are a piece of all problems in multiple trauma patients as the tip of iceberg. Concomitant injuries are the concealed part of this iceberg. Early detection of orbital fracture and immediate treatment that prevent the future complications and deformities due to orbital fractures.

Keywords: Trauma, orbital fracture, blow out fracture, osteosynthesis, bone graft.

* Corresponding author: Dept. of Plastic Surgery, Imam Khomeini Hospital, Tehran University of Medical Sciences, Tehran, IRAN
Tel: +98-21-88084303
email: drfarahvash@yahoo.com