

## اونیکومایکوزیس پروکسیمال ناشی از مالاسزیا فورفور: گزارش موردی

### چکیده

تاریخ دریافت مقاله: ۱۳۹۱/۰۴/۱۲ تاریخ پذیرش: ۱۳۹۱/۰۸/۳۰

**زمینه و هدف:** علی‌رغم بحث‌انگیز بودن نقش اتیولوژیک مالاسزیا در بیماری اونیکومایکوزیس به دلیل عدم اثبات توانایی کراتینولیتیکی آن، اغلب موارد گزارش شده در دنیا (نه ایران)، اونیکومایکوزیس زیر ناخن دیستال (Distal subungual onychomycosis) بوده و موردی از اونیکومایکوزیس پروکسیمال (Proximal onychomycosis) که در این گزارش توصیف می‌شود، در کشور گزارش نشده است.

**معرفی بیمار:** خانمی ۵۶ ساله، ساکن تهران، تحت درمان به دلیل ابتلا به بیماری‌های قلبی، روحی و روانی و نوسان قند خون، با هیپرکراتوزیس ناحیه پروکسیمال ناخن‌های دو انگشت دست و تشخیص کلینیکی اونیکومایکوزیس، جهت تشخیص، در اردیبهشت ماه سال ۹۱ به آزمایشگاه ارجاع و پس از انجام نمونه‌برداری و آزمایشات افتراقی، مالاسزیا فورفور به عنوان عامل بیماری شناسایی شد.

**نتیجه‌گیری:** علی‌رغم اثبات نشدن خاصیت کراتینولیتیکی مالاسزیا فورفور، این گونه می‌تواند عامل اتیولوژیک اونیکومایکوزیس پروکسیمال بوده که خاصیت تهاجمی این گونه را مطرح کرده و اهمیت بالینی آن، انتقال آسان‌تر عامل بیماری به بیماران بستری در بیمارستان و سایر افراد می‌باشد.

**کلمات کلیدی:** مالاسزیا فورفور، اونیکومایکوزیس، ناخن.

مهدی زارعی، انسبه زیبا  
روشنک داعی قزوینی  
محسن گرامی شعار  
زینب برجیان بروجنی  
لیلا حسین‌پور  
سید جمال هاشمی\*

گروه قارچ‌شناسی دانشکده بهداشت و انستیتو تحقیقات بهداشتی دانشگاه علوم پزشکی تهران، تهران، ایران.

\* نویسنده مسئول: تهران خیابان قدس، خیابان پورسینا، دانشکده بهداشت و انستیتو تحقیقات بهداشتی دانشگاه علوم پزشکی تهران، بخش قارچ‌شناسی.

تلفن: ۰۲۱-۸۸۹۵۱۵۸۳

E-mail: sjhashemi@tums.ac.ir

### مقدمه

نقش دارد،<sup>۱،۲</sup> اما با وجود گزارش‌های نه چندان کم از اونیکومایکوزیس توسط مالاسزیا و علی‌رغم بحث‌انگیز بودن نقش اتیولوژیک مخمر در این بیماری به دلیل عدم اثبات توانایی کراتینولیتیکی آن،<sup>۳-۵</sup> اغلب موارد گزارش شده در دنیا (نه ایران) به شکل اونیکومایکوزیس زیر ناخن دیستال (Distal subungual onychomycosis) بوده و موردی از اونیکومایکوزیس پروکسیمال (Proximal onychomycosis) در کشور گزارش نشده است.<sup>۱</sup>

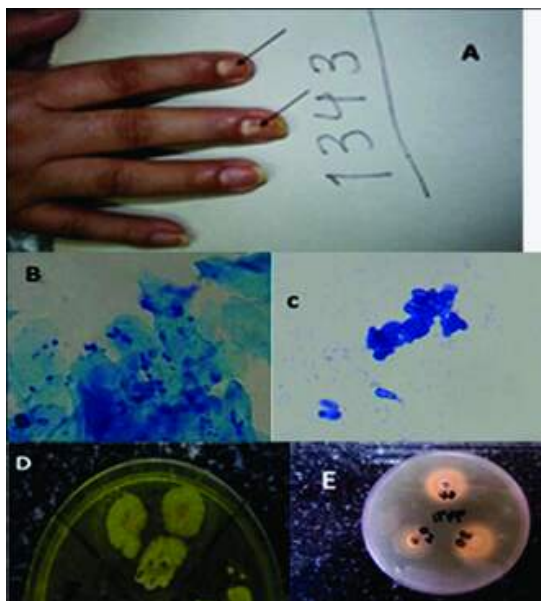
### معرفی بیمار

بیمار خانمی ۵۶ ساله، ساکن شهر تهران، مبتلا به بیماری قلبی، روحی و روانی، استرس شدید و دارای نوسان در میزان قند خون، که

مالاسزیا فورفور (*Malassezia furfur*) مخمري است که از نظر بسیاری از خصوصیات به بازیدئومایست‌ها نزدیک‌تر است که دارای خاصیت لیپوفیلی بوده و جزو فلور نرمال پوست می‌باشد، نام این مخمر بیش‌تر بیماری تینه‌آ ورسیکالر (*Tinea versicolor*) را در ذهن تداعی می‌کند که ایجاد ضایعات در لایه شاخی پوست (*Stratum corneum*) می‌نماید، از جمله بیماری‌های حایز اهمیت دیگری که این گونه و گونه‌های دیگر مالاسزیا در آن نقش دارند می‌توان به درماتیت سبوریه، درماتیت آتوپیک و شوره سر اشاره کرد و در موارد کم‌تر، در بیماری‌هایی چون پسوریازیس، سینوزیت، پریتونیت، فانگمی، بلفاریت، فولیکولیت و التهاب مجرای اشکی

انکوباسیون در حرارت  $32^{\circ}\text{C}$  و محل مرطوب (داخل پلاستیک)، کلنی‌های مخمری رشد نمودند (شکل ۱-D) که از این کلنی‌ها جهت آزمایشات افتراقی بیوشیمیایی، مطابق الگوهای پیشنهادی<sup>۱۰</sup> به طریق زیر استفاده گردید:

- ۱- بررسی الگوی مصرف توین‌های ۲۰، ۴۰ و ۸۰ با استفاده از کشت سوسپانسیون کلنی‌های مخمری در محیط کشت SCC، ۲-
- بررسی هیدرولیز صفرا در محیط کشت بایل اسکولین آگار، ۳-
- استفاده از آب اکسیژنه ۳٪ جهت تست کاتالاز روی لام، ۴- کشت مقداری از کلنی‌ها در محیط کشت SCC و نگهداری در دمای  $32^{\circ}\text{C}$  برای افتراق مالاسزیا پاکی درماتیس، ۵-
- بررسی تولید رسوب در محیط کشت دیکسون آگار در دمای  $32^{\circ}\text{C}$  با استفاده از پاساژ مجدد کلنی‌های اولیه در این محیط، ۶-
- تهیه لام مستقیم از کلنی‌های اولیه و رنگ‌آمیزی با متیلن بلو و بررسی مورفولوژیکی آن.



شکل ۱: ضایعات هایپرکراتوزیس در ناحیه پروکسیمال ناخن‌های انگشتان سبابه و میانه که توسط مالاسزیا فورفور ایجاد شده است. B: م. فورفور در لام مستقیم از تراشه ناخن (رنگ‌آمیزی متیلن بلو). C: م. فورفور در لام تهیه شده از کلنی (رنگ‌آمیزی متیلن بلو). D: کلنی‌های اولیه حاصل از تراشه ناخن در محیط دیکسون آگار (م. فورفور). E: تست مصرف توین‌های مختلف در محیط SCC (مالاسزیا فورفور).

تحت درمان با طیف گسترده‌ای از داروهای مربوط به بیماری‌های مذکور بود و با گرفتاری ناخن‌های دو انگشت سبابه و میانه دست راست، با تشخیص کلینیکی اونیکومایکوزیس از جانب پزشک مربوطه، جهت تشخیص آزمایشگاهی در اردیبهشت ماه سال ۹۱ به آزمایشگاه قارچ‌شناسی دانشکده بهداشت دانشگاه علوم پزشکی تهران ارجاع شده بود. در بررسی اولیه، در ناخن‌های مذکور حالت هایپرکراتوزیس در ناحیه پروکسیمال مشاهده شد (شکل ۱-A). گرفتاری پوست اطراف ناخن (پارونیشیا) و گرفتاری سایر نواحی بدن وجود نداشت.

جهت انجام آزمایشات تشخیصی، ابتدا، محل ضایعات با الکل ۷۰٪ تمیز شد و توسط اسکالپل از تراشه‌های ناخن در پلیت استریل نمونه‌گیری به عمل آمد.

تراشه‌ها در لام مرطوب تهیه شده با پتاس ۱۵٪ مورد بررسی قرار گرفت. سلول‌های مخمری جوانه‌دار با اتصال پهن مشاهده گردیدند. قسمت دیگری از تراشه‌ها به وسیله آب مقطر استریل، روی لام تمیزی قرار داده شد و با قرار دادن لام دیگری به شکل صلیبی روی آن و با فشار بر روی هم، دو عدد اسمیر تهیه و پس از خشک شدن در دمای آزمایشگاه، روی حرارت فیکس و با متیلن بلو رنگ‌آمیزی شد.

در لام رنگ شده، سلول‌های مخمری جوانه‌دار با اتصال پهن که اغلب به شکل کشیده بودند، مشاهده گردیدند که نتایج بررسی مورفولوژیکی، نقش جنس مالاسزیا را در بیماری فوق مورد تأیید قرار داد. در این بررسی رشته‌های میسلیم مشاهده نشد (شکل ۱-B). برای بررسی ابتلای فرد به مالاسزیا در محل‌های دیگر بدن، از سایر قسمت‌ها مثل ناحیه پشت و پاها، با روش چسب اسکاچ و پوسته‌برداری با اسکالپل، نمونه‌گیری به عمل آمد که در آزمایش مستقیم هیچ عاملی مشاهده نشد.

برای تأیید، پوسته‌ها به محیط کشت دیکسون آگار جهت ایزوله شدن مالاسزیا، تلقیح شدند. هم‌چنین جهت بررسی دخالت احتمالی سایر عوامل اعم از درماتوفیتی و غیر درماتوفیتی، قسمتی از تراشه‌های ناخن در محیط‌های کشت ساپورو دکستروز آگار (S) و ساپورو دکستروز آگار حاوی کلرامفنیکل و سیکلوهاگزامید (SCC)، کشت داده شدند. در محل‌های تلقیح شده تراشه‌های ناخن در محیط دیکسون آگار (جهت ایزوله شدن مالاسزیا)، پس از یک هفته

جدول ۱: نتایج حاصل از مشاهده میکروسکوپی، کشت و تست‌های افتراقی بیوشیمیایی، ماکروسکوپی و میکروسکوپی.

نوع تست	مشاهده مستقیم	مشاهده مستقیم لام	مشاهده مستقیم سایر	کشت سایر نواحی بدن	کشت تراشه‌های	کشت تراشه‌های ناخن
	لام مرطوب ضایعه ناخن	رنگ آمیزی شده با متیلن بلو	نواحی بدن از نظر مالاسزیا و سایر عوامل درماتوفیتی و غیر	محیط کشت دیکسون آگار در دمای $32^{\circ}\text{C}$	محیط‌های کشت S و SCC از نظر عوامل درماتوفیتی	از نظر مالاسزیا بر روی محیط کشت دیکسون آگار در دمای $32^{\circ}\text{C}$ و محل مرطوب
نتیجه	سلول‌های مخمری جوانه‌دار با اتصال پهن	اغلب سلول‌های مخمری با جوانه‌های اتصالی با قاعده پهن و هم اندازه قاعده سلول مادر که تشخیص وجود جنس مالاسزیا را مسجل نمود (عکس ۱- B)	منفی	منفی	منفی	کلنی‌های مخمری (شکل ۱- D)
تست‌های افتراقی بیوشیمیایی، ماکروسکوپی و میکروسکوپی						
نوع تست	مصرف ۲۰ توئین	مصرف ۴۰ توئین	مصرف ۸۰ توئین	کاتالاز	اسکولین	هیدرولیز
						تولید رسوب در محیط دیکسون آگار در $32^{\circ}\text{C}$
نتیجه	مثبت	مثبت	مثبت	مثبت	منفی	منفی
	(شکل ۱- E)					رشد در محیط SCC در $32^{\circ}\text{C}$ شده از کلنی‌های اولیه با رنگ متیلن بلو
						سلول‌های مخمری با جوانه‌های اتصالی با قاعده پهن و هم اندازه قاعده سلول مادر (شکل ۱- C)

با جمع‌بندی نتایج آزمایشات میکروسکوپی، کشت و تست‌های افتراقی بیوشیمیایی و ماکروسکوپی (جدول ۱) و مقایسه آن‌ها با الگوهای اعلام شده<sup>۱۶</sup> خصوصیات به‌دست آمده و مذکور در جدول ۱، با خصوصیات مالاسزیا فورفورر مطابق بود و بدین ترتیب این گونه به‌عنوان عامل اتیولوژیک شناسایی و تعیین هویت گردید.

## بحث

از آن‌جا که اونیکومایکوزیس از نظر قابلیت انتشار و انتقال آسان‌تر به سایر افراد از جمله به بیماران بستری در بیمارستان، دارای اهمیت بالینی است، تشخیص سریع‌تر و به تبع آن، درمان سریع‌تر، می‌تواند از انتشار بیماری جلوگیری نماید، به ویژه این‌که همانند این گزارش، عوامل فلور نرمال در آن نقش داشته باشند. موضوع قابل

تأمل این است که با وجود خصوصیت لیپوفیلی مالاسزیا فورفورر و دیگر گونه‌ها (به‌جز گونه پاکی درماتیس) که باعث می‌شود این مخمرها، اغلب، در محل‌هایی از بدن تکثیر یابند که دارای غدد سباسه بوده و یا در محیط‌های کشت دارای چربی رشد نمایند، قارچ توانسته است در سطح ناخن علاوه بر تکثیر، باعث لیز آن نیز بشود. هرچند گزارش‌هایی در دنیا (و نه در ایران) مبنی بر نقش مالاسزیا در اونیکومایکوزیس وجود دارد، اما آنچه در گزارش‌ها مشهود است، نقش مخمر مذکور به‌صورت عامل اتیولوژیک و یا کلونیزه کننده قسمت زیر ناخن دیستال در اونیکومایکوزیس بوده و موردی از اونیکومایکوزیس پروکسیمال لااقل در کشور ما گزارش نشده است.<sup>۱۷</sup>

بنابراین، تهاجم مستقیم مالاسزیا به سطح ناخن، علی‌رغم عدم اثبات نقش کراتینولیتیکی آن،<sup>۳-۵</sup> قابل ملاحظه می‌باشد، در این مورد

تحت شرایط خاصی مطرح نموده که زمینه را برای مطالعات تخصصی تر، جهت اثبات موضوعات فوق فراهم می آورد.

به خصوص، با توجه به عدم مشاهده هایف، وجود مخمر در عمق ناخن، به همراه هیپرکراتوزیس آن، احتمال فعال شدن ژن هایبی را،

## References

1. Zaini F, Mahbod ASA, Emami M. Comprehensive Medical Mycology. 3<sup>rd</sup> ed. Tehran: Tehran University Publications; 2009. [Persian]
2. Marcon MJ, Powell DA. Human infections due to *Malassezia* spp. *Clin Microbiol Rev* 1992;5(2):101-19.
3. Midgley G. The lipophilic yeasts: state of the art and prospects. *Med Mycol* 2000;38 Suppl 1:9-16.
4. De Hoog GS, Guarro J, Gene J, Figueras MJ. Atlas of Clinical Fungi. 2<sup>nd</sup> ed. CBS, The Netherlands: Universitat Rovira i Virgili, Reus, Spain; 2001. p. 144-55.
5. Chowdhary A, Randhawa HS, Sharma S, Brandt ME, Kumar S. *Malassezia furfur* in a case of onychomycosis: colonizer or etiologic agent? *Med Mycol* 2005;43(1):87-90.
6. Cafarchia C, Gasser RB, Figueredo LA, Latrofa MS, Otranto D. Advances in the identification of *Malassezia*. *Molecular Cellular Probes* 2011;25(1):1-7.

## Proximal onychomycosis due to *Malassezia furfur*: a case report

Mahdi Zareei student of Ph.D.  
Ensieh Zibafar Ph.D.  
Roshanak Daie Ghazvini Ph.D.  
Mohsen Garamishoar M.Sc.  
Zeinab Borjian Borujeni B.Sc.  
Leila Hossein Pour B.Sc.  
Seyed Jamal Hashemi Ph.D.\*

Department of Medical Mycology,  
School of Public Health and  
Institute of Public Health Research,  
Tehran University of Medical  
Sciences, Tehran, Iran.

\* Corresponding author: School of Public  
Health and Institute of Public Health  
Research, Tehran University of Medical  
Sciences, Department of Medical  
Mycology, Ghods St., Poursina St.,  
Tehran, Iran.  
Tel: +98- 21- 88951583  
E-mail: sjhashemi@tums.ac.ir

### Abstract

Received: July 02, 2012 Accepted: November 20, 2012

**Background:** The etiologic role of *Malassezia furfur* in onychomycosis, because of its controversial keratinolytic ability, has not been proven. The most reported cases are distal subungual onychomycosis (DSO). In our knowledge no cases of proximal onychomycosis (PO) has been reported. For the first time we report proximal onychomycosis. This case report describes the isolation of *Malassezia furfur* from fingernails.

**Case presentation:** An Iranian 56- year- old women had been referred to mycology lab with hyperkeratosis in proximal regions of right hand nails and clinical diagnosis of onychomycosis without paronychia in May 2012. She used several medicines for her cardiac disease, mental illness, severe stress and blood glucose fluctuation diseases. Scraping and sampling from nail lesions were done, budding yeast cells with broadband connections were observed in 15% KOH wet mounts. Also, other differentiation tests, consist of staining with methylen blue, cultures and biochemical tests were done. In order to rejecting the probable etiologic role of any dermatophytic or non-dermatophytic fungi in this case, samples were collected from other parts of the body by scotch tape and scraping with scalpel blade too, but the results of direct microscopy and culture were negative. Finally, *Malassezia furfur* was identified as the causative agent of onychomycosis.

**Conclusion:** Despite failure to prove *Malassezia furfur* keratinolytic ability, it can be the etiologic agent of proximal onychomycosis that shows the aggressive properties of this species. Its clinical importance is the easier transmission to hospitalized patients and other people.

**Keywords:** *Malassezia furfur*, nail, onychomycosis.