

تاثیر ژل فوم بر میزان فیبروز اپیدورال به دنبال لامینکتومی در خرگوش

تاریخ دریافت مقاله: ۱۳۸۷/۰۱/۲۶ تاریخ پذیرش: ۱۳۸۷/۰۴/۰۵

چکیده

ایرج لطفی نیا*

اسماعیل خلاق^۱

مهران مسگری^۲

حیدرعلی اسماعیلی^۳

۱- گروه جراحی مغز و اعصاب

۲- مرکز تحقیقات کاربردی دارویی دانشگاه

علوم پزشکی تبریز

۳- گروه پاتولوژی، دانشگاه علوم پزشکی تبریز

*

نویسنده مسئول: تبریز، جاده ائل گلی، به طرف
گلشهر، بیمارستان شهدا، بخش شش

تلفن: ۰۴۱۱-۳۸۵۳۱۷۱

email: lotfinia.iraj@gmail.com

مقدمه

دیسککتومی لومبر Lumbar discectomy یکی از شایع‌ترین اقدامات جراحی است که در درمان اختلالات ستون فقرات به کار برده می‌شود.^۱ به دنبال این عمل ممکن است Failed Back Surgery Syndrome (FBSS) رخ دهد، FBSS یک سندرم بالینی است که در آن بیماران بعد از یک یا چند اقدام جراحی به منظور اصلاح بیماری لومبوساکرال همچنان دچار درد شدید کمر و یا پا می‌باشند.^۲ علل مختلفی برای این سندرم مطرح شده است که یکی از آنها فیبروز اپیدورال می‌باشد و در بررسی‌های به عمل آمده فیبروز اپیدورال به عنوان عامل ۲۵-۵٪ از نتایج نامطلوب به دنبال جراحی دکمپرسیو دیسک گزارش شده است.^{۳-۷} با وجود اینکه فیبروز اپیدورال به دنبال اعمال جراحی ستون فقرات کم‌ری یک پاسخ بیولوژیک طبیعی است^۸ و اغلب بیماران بدون علامت می‌باشند،^۹ ولی مدارک مستقیم نشان

زمینه و هدف: تشکیل فیبروز اپیدورال بخشی از یک پاسخ فیزیولوژیک طبیعی پس از انجام عمل جراحی لامینکتومی می‌باشد همچنین این پروسه می‌تواند یکی از علل مهم عدم موفقیت اعمال جراحی ستون فقرات به حساب آید. هدف این مطالعه بررسی تاثیر ژل فوم در کاهش فیبروز اپیدورال پس از جراحی لامینکتومی در خرگوش می‌باشد. روش بررسی: مطالعه حاضر به صورت آینده‌نگر بر روی ۴۵ خرگوش از نژاد نیوزلندی سفید انجام شد و تحت جراحی لامینکتومی با روش استاندارد و پذیرفته شده قرار گرفتند. پس از هشت هفته خرگوش‌ها کشته شده و ستون فقرات از L3 تا L6 به صورت یکپارچه خارج گردید. میزان فیبروز اپیدورال مشخص گردید. همچنین تعداد فیبروبلاست‌ها و سلول‌های التهابی در هر دو گروه با هم مقایسه شد. یافته‌ها: در این بررسی از نظر میزان فیبروز اپیدورال پس از عمل ۵۵٪ خرگوش‌های گروه A در گرید صفر و یک و ۴۵٪ در گرید دو قرار داشتند. این میزان در گروه B به ترتیب ۷۳٪/۳ و ۲۶٪/۳ بود که از نظر آماری تفاوت معنی‌دار وجود نداشت (p=۰/۱۸۹). از نظر تعداد سلول‌های فیبروبلاست‌ها به ترتیب ۴۰٪ از خرگوش‌های گروه A در گرید یک و ۶۰٪ در گرید دو و ۴۲٪/۱ خرگوش‌های گروه B در گرید یک و ۵۷٪/۹ در گرید دو قرار داشتند و تفاوت آماری بین دو گروه معنی‌دار نبود (p=۰/۵۷۶). از نظر تعداد سلول‌های التهابی نیز بین دو گروه تفاوت آماری معنی‌داری وجود نداشت (p=۰/۴۶۵). نتیجه‌گیری: استفاده از ژل فوم پس از جراحی لامینکتومی در خرگوش تاثیری در کاهش میزان فیبروز اپیدورال پس از هشت هفته ندارد.

کلمات کلیدی: ژل فوم، فیبروز اپیدورال، لامینکتومی، خرگوش.

داده است موفقیت بالینی بعد از عمل دارای ارتباط مستقیم با نبود اسکار و فیبروز در اطراف سخت‌شامه نخاع دارد^{۱۱} و فیبروز اپیدورال توسط تعدادی از محققین به عنوان علت عمده دردهای رادیکولر و یا کمر بعد از لامینکتومی لومبر معرفی شده است.^{۱۲-۱۴} روش‌های مختلفی برای پیشگیری از فیبروز اپیدورال مورد استفاده قرار گرفته است که یکی از آنها استفاده از محافظ‌های مختلف می‌باشد تا غشاء دورال را از بافت همبندی در حال بهبود جدا نماید.^۹ یکی از موادی که برای این منظور استفاده شده است ژل فوم می‌باشد.^{۱۵} نقش این ماده برای پیشگیری از فیبروز اپیدورال هنوز اثبات نشده،^{۱۶} به نظر برخی ژل فوم موجب کاهش میزان فیبروز اپیدورال می‌شود و به همین جهت بعد از لامینکتومی لومبر مورد استفاده قرار می‌گیرد^{۱۷} و به عقیده برخی ناموفق بوده است^۱ و به عقیده عده دیگر این ماده موجب افزایش میزان اسکار می‌گردد.^{۱۸} هدف از بررسی حاضر تعیین

تاثیر استفاده از ژل فوم بر روی میزان فیبروز اپیدورال در خرگوش بعد از لامینکتومی با استفاده از بررسی‌های پاتولوژیک است.

روش بررسی

مطالعه حاضر به‌صورت آینده‌نگر و کارآزمایی بالینی بر روی چهل و پنج خرگوش مذکر سفید نیوزیلندی با وزن تقریباً مشابه (3000 ± 200 گرم) انجام شد. تمام خرگوش‌ها تحت عمل جراحی لامینکتومی L4 و L5 قرار گرفتند در خاتمه لامینکتومی این خرگوش‌ها خود به‌صورت تصادفی به دو گروه مساوی کوچکتر تقسیم شدند، گروه B که بعد از لامینکتومی زخم به‌صورت آناتومیک بسته شد و گروه A که قبل از بستن زخم یک لایه ژل فوم بر روی سخت‌شامه نخاع قرار داده شد. جهت تعیین استفاده یا عدم استفاده از ژل فوم، برای هر یک از حیوانات عددی مشخص شد و سپس از روی جدول تصادفی اعداد مواردی که قرار بود در آنها ژل فوم استفاده شود معین شدند. روش جراحی: برای شروع بیهوشی آمپول دیازپام (5 mg/Kg) و آمپول کتامین (30 mg/Kg) به‌صورت عضلانی تجویز شد. جهت پیشگیری از عفونت پنی‌سیلین G (30000 U/Kg) به‌صورت عضلانی تزریق شد. در حین تمامی مراحل درجه حرارت و نبض حیوان کنترل شد. بعد از ازاله موی ناحیه لومبوساکرال محل با محلول بتادین و الکل شستشو داده شد. سپس خرگوش بر روی میز جراحی در حالی که ناحیه کمر در وضعیت فلکشن مختصر بود قرار داده شد و بعد از شستشوی مجدد با محلول بتادین ناحیه لومبوساکرال به‌صورت استریل پوشانده شد. در سطح مهره‌های L4 تا L6 برش پوستی در خط وسط داده شد و بعد از بریدن فاسیا و جدا نمودن عضلات، زوائد شوکی و لامینای مهره‌های L4 و L5 به‌طور کامل با استفاده از گوژ ظریف و پانچ کریسون یک میلیمتری برداشته شد. لیگمان فلاوم و چربی اپیدورال به‌طور کامل برداشته و سخت‌شامه نخاع به‌طور کامل اکسپوز گردید. در طول عمل سعی در ایجاد هموستاز کامل بود. بعد از خاتمه عمل لایه‌ها به‌صورت آناتومیک با استفاده از ویکریل ترمیم شدند. تمامی حیوانات عمل شده به یک روش تحت عمل جراحی قرار گرفتند. بعد از خاتمه عمل خرگوش‌ها به‌مدت هشت هفته در قفس نگهداری شدند و در این مدت دسترسی آزاد به آب و غذا داشتند. بعد از اتمام زمان فوق با در نظر گرفتن راهبردهای Euthanasia کشته شدند. خرگوش‌هایی که به‌علت ضایعه نخاعی پاراپلژیک شده بودند و

همچنین مواردی که عفونت زخم داشتند از مطالعه حذف شدند که شامل شش مورد بودند، به این ترتیب دو گروه شامل گروه A به تعداد ۲۰ خرگوش با ژل فوم و گروه B به تعداد ۱۹ مورد بدون ژل فوم از نظر وسعت فیبروز اپیدورال و تعداد فیبروبلاست‌ها و تعداد سلول‌های التهابی مورد بررسی قرار گرفتند. ارزیابی هیستولوژیک: ستون فقرات از ناحیه L3 تا L6 به‌صورت یک تکه همراه با عضلات پاراسپینال خارج گردید و در فورمالین ده در صد فیکس شد. محل عمل مشخص گردید و با استفاده از اره سه برش به ضخامت دو میلی‌متر، یکی در بالا و یکی در وسط و یکی در پایین محل عمل تهیه شد. نمونه‌ها جهت دکلسیفیکاسیون به‌مدت یک هفته در محلول اسید فورمیک پنج درصد قرار داده شده و سپس بعد از قرار دادن در پارافین و برش با میکروتوم از هر نمونه چندین لام تهیه شد. لام‌ها با استفاده از روش استاندارد به‌وسیله هوماتوکسیلن-ائوزین (شکل ۱) و همچنین ماسون تری کروم رنگ‌آمیزی شد. (شکل ۲). وسعت فیبروز موجود در اطراف سخت‌شامه نخاع با روش شرح داده شده توسط ^3He به‌صورت زیر تقسیم‌بندی شد: گرید صفر، سخت‌شامه نخاع فاقد بافت اسکار بود؛ گرید یک، فقط باند و یا باندهای ظریف اسکار بین بافت اسکار و سخت‌شامه نخاع مشاهده شد؛ گرید دو، چسبندگی مداوم مشاهده شد که کمتر از $2/3$ محل نقص لامینکتومی را شامل شده بود؛ گرید سه، اسکار وسیع بوده و چسبندگی مداوم مشاهده شده و بیشتر از $2/3$ محل نقص لامینکتومی را شامل شده بود و یا چسبندگی‌ها به ریشه‌ها نیز گسترش یافته بود. میزان فیبروز برای هر لام مشخص گردید. برای بررسی‌های آماری یافته‌ها به‌صورت متوسط \pm انحراف متوسط بیان شد. از χ^2 جهت تعیین اهمیت تفاوت بین گروه‌های مختلف خرگوش‌ها استفاده شد. $p < 0.05$ از نظر آماری قابل توجه در نظر گرفته شد. یافته‌ها با استفاده از برنامه SPSS ویراست ۱۳ تجزیه و تحلیل شد. طرح فوق، طرح تحقیقاتی مصوب دانشگاه علوم پزشکی تبریز بوده و با رعایت اصول اخلاقی هلسینکی و تایید کمیته اخلاق پزشکی دانشگاه اجرا شده است.

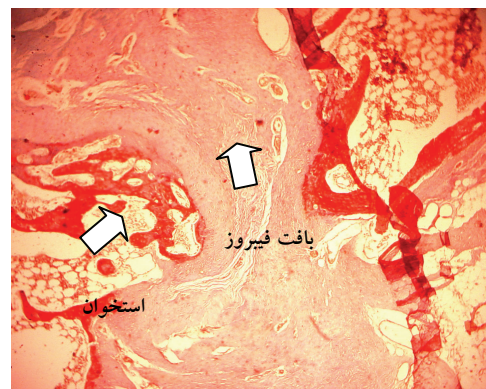
یافته‌ها

در مورد میزان فیبروز اپیدورال در گروه با ژل فوم ۱۱ خرگوش (55%) در گرید صفر و یک قرار گرفتند و ۹ خرگوش (45%) در گرید دو قرار گرفتند. در گروه بدون ژل فوم ۱۴ خرگوش ($73/7\%$) در

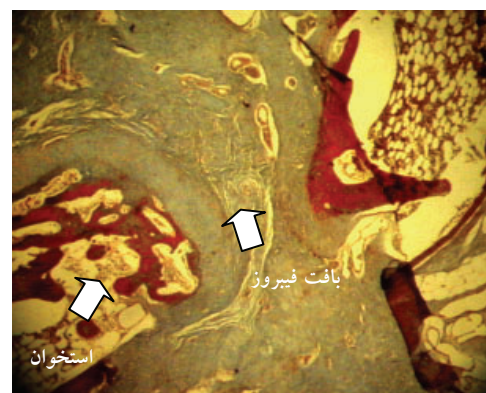
بحث

دیسککتومی لومبر یکی از اعمال جراحی شایع ستون فقرات می‌باشد. اگر چه پیشرفت‌های بزرگی در جراحی آسیب‌های کم‌ر و ضایعات ستون فقرات ایجاد شده ولی هنوز تعداد زیادی از بیماران فایده‌ای از جراحی نمی‌برند و یا حتی بعد از جراحی بدتر می‌شوند.^۱ علاوه بر این در ۴۰٪ از بیمارانی که تحت عمل جراحی فتق دیسک برای بار اول قرار می‌گیرند رادیکولوپاتی راجعه گزارش شده است.^{۱۰،۱۱،۱۸} این عمل نیاز به اکسپوز فضای اپیدورال دارد و به دنبال عمل در نتیجه هماتوم و یا بافت نکروتیک باقیمانده از جمله چربی، فیبروز بین سخت‌شامه نخاع و ساختمان‌های احاطه‌کننده آن ایجاد می‌شود.^{۱۹} در خصوص اینکه فیبروز اپیدورال بعد از عمل منجر به دردهای راجعه می‌شود اختلاف نظر وجود دارد.^{۲۰-۲۲} اغلب بیماران با فیبروز اپیدورال به دنبال عمل فاقد علائم بالینی می‌باشند.^۹ Annertz در بررسی خود با MRI بعد از تزریق ماده حاجب و Cervellini در بررسی خود با سی تی اسکن تفاوتی بین بیماران علامت‌دار و بیماران بدون علامت مشاهده نکردند.^{۲۳،۲۴} ولی چندین محقق به‌طور خاص دردهای راجعه کم‌ر بعد از لامینکتومی و دیسککتومی را به فیبروز اپیدورال بعد از عمل نسبت داده‌اند و به‌نظر برخی دیگر فیبروز اپیدورال ممکن است علائمی مشابه با علائم قبل از عمل برای بیمار ایجاد نماید.^{۲۵،۲۶،۲۷،۲۸،۲۹} همچنین تعدادی از بیماران بعد از جراحی اول به‌علل مختلفی مثل عود فتق دیسک ممکن است نیاز به جراحی مجدد پیدا کنند. شیوع جراحی مجدد به دنبال اعمال جراحی لومبو-ساکرال قابل توجه بوده و بین ۲۰-۷٪ گزارش شده.^{۱۰،۲۶-۲۸} که بیش از نصف این اعمال مجدد در همان محل عمل قبلی انجام می‌گیرد.^{۲۶،۲۷} وجود اسکار موجب مشکل‌تر شدن عمل جراحی مجدد شده.^{۱۹،۲۹} و خطرات عمل جراحی را بیشتر می‌کند.^{۱۰،۱۸} نبودن و یا کم بودن فیبروز در این موارد موجب بهتر شدن نتیجه شده و در بیمارانی که فیبروز قابل توجه ندارند به دنبال عمل مجدد میزان نتایج قانع‌کننده ۱۶٪ بیشتر خواهد بود.^{۲۰} با توجه به علل فوق مشخص است کاهش و یا نبود فیبروز به دنبال عمل همراه با نتیجه بهتری خواهد بود. در حال حاضر هیچ درمان طبی و یا جراحی موثری برای فیبروز اپیدورال وجود ندارد.^{۱۹،۳۰} و به همین جهت بهترین روش مقابله با فیبروز اپیدورال و در نتیجه بهبود نتایج عمل و همچنین کاهش

گرید صفر و یک و پنج خرگوش (۲۶/۳٪) در گرید دو قرار گرفتند و ارتباط معنی‌داری بین استفاده از ژل فوم و میزان فیبروز اپیدورال مشاهده نگردید ($p=0/189$). در خصوص تعداد سلول‌های فیبروبلاست در گروه با ژل فوم تعداد هشت خرگوش (۴۰٪) در گرید یک و ۱۲ خرگوش (۶۰٪) در گرید دو قرار گرفتند. در گروه بدون ژل فوم هشت خرگوش (۴۲/۱٪) در گرید یک و ۱۱ خرگوش (۵۷/۹٪) در گرید دو قرار گرفتند که ارتباط معنی‌داری بین استفاده از ژل فوم و تعداد سلول‌های فیبروبلاست مشاهده نگردید ($p=0/576$). در ارتباط با تعداد سلول‌های التهابی در گروه با ژل فوم تعداد ۱۶ عدد خرگوش (۸۰٪) و چهار عدد خرگوش در گرید یک و تعداد چهار خرگوش (۲۰٪) در گرید دو قرار گرفتند. در گروه بدون ژل فوم ۱۴ عدد خرگوش (۷۳/۷٪) در گرید یک و پنج عدد خرگوش (۲۶/۳٪) در گرید دو قرار گرفتند و ارتباط معنی‌داری بین استفاده از ژل فوم و تعداد سلول‌های التهابی مشاهده نگردید ($p=0/465$).



شکل-۱: بافت فیبروز در محل نقص لامینکتومی (رنگ آمیزی H & E)



شکل-۲: رنگ آمیزی ماسون-تری کروم بافت فیبروز در محل نقص لامینکتومی

پارااسپینال در مراحل اولیه بهبود زخم بعد از عمل جراحی ممکن است در کاهش تراکم لوکوسیتی و رشد عروق به فضای اپیدورال موثر باشد.^۱ ژل فوم یا Absorbable Haemostatic Gelatin Sponge از مدت‌ها قبل برای کنترل خونریزی‌های اطراف طناب نخاع به‌کار رفته است.^{۳۳} در کتاب مرجع جراحی اعصاب^{۱۷} با وجود اشاره به این نکته که مورد قبول عموم واقع نشده است، استفاده از ژل فوم و یا چربی به‌عنوان یک غشاء واسط برای جلوگیری از چسبندگی اسکار به‌دنبال لامینکتومی توصیه شده است. ولی به‌نظر Gray نقش ژل فوم برای پیشگیری از فیروز اپیدورال هنوز مشکوک است و به عقیده Nussbaum استفاده از ژل فوم در فضای اپیدورال تمایل دارد اسکار بیشتری ایجاد نماید.^{۱۶،۳۴} در سایر مطالعات بر تاثیر ژل فوم روی فیروز اپیدورال از روش‌های تصویربرداری استفاده شده است^{۱۶،۳۴} در بررسی حاضر از پاتولوژی استفاده‌گردیده که روش مستقیم و دقیق‌تری می‌باشد. در بررسی ما استفاده از ژل فوم تاثیر مفیدی بر روی کاهش میزان فیروز اپیدورال نداشت. علت این عدم تاثیر به‌نظر ما ممکن است مربوط به دو عامل باشد: اولاً ژل فوم ممکن است به‌عنوان یک جسم خارجی تاثیر نموده باشد، وجود جسم خارجی موجب افزایش میزان فیروز می‌شود.^{۱۹} عامل دیگر می‌تواند قرار دادن مستقیم ژل فوم بر روی سخت‌شامه نخاع باشد، در استفاده از سدکننده‌ها توصیه می‌شود این مواد به‌صورت سقف‌مانند (Roofing structure) و یا چادر مانند بر روی کناره طرفی لامینای برداشته شده قرار گیرد طوری که فضایی بین این پرده و سخت‌شامه نخاع باقی بماند و در تماس مستقیم با سخت‌شامه نخاع نباشد^۱ که این روش عملاً در خصوص ژل فوم با توجه به نرم بودن و قابلیت انعطاف زیاد آن بعد از خیس شدن قابل اجرا نیست. استفاده از ژل فوم بر روی سخت‌شامه نخاع بعد از لامینکتومی در خرگوش تاثیر مفیدی بر کاهش میزان فیروز اپیدورال در بررسی پاتولوژیک بعد از هشت هفته ندارد. سپاسگزاری: در خاتمه از آقای مهندس عبدالرسول صفائیان مربی آمار دانشگاه علوم پزشکی تبریز و مرکز تحقیق علوم اعصاب و معاونت پژوهشی دانشگاه بابت حمایت مالی طرح، تشکر نمایم.

References

1. Akeson WH, Massie JB, Huang B, Giurea A, Sah R, Garfin SR, et al. Topical high-molecular-weight hyaluronan and a roofing barrier sheet equally inhibit postlaminectomy fibrosis. *Spine J* 2005; 5: 180-90.
2. Samy Abdou M, Hardy RW Jr. Epidural fibrosis and the failed back surgery syndrome: history and physical findings. *Neurol Res* 1999; 21 Suppl 1: 5-8.

عوارض عمل مجدد در صورت لزوم، پیشگیری می‌باشد.^{۱۰،۳۱} پاتوفیزیولوژی فیروز اپیدورال نسبتاً خوب شناخته شده است. فیروبولاست‌ها از عضلات صاف‌کننده ستون فقرات بر روی محل عمل منشاء گرفته و همراه با هماتوم بعد از عمل به‌داخل کانال نخاعی امتداد می‌یابد.^{۱۵،۲۰،۳۲} این فیروبولاست‌ها عامل تشکیل فیروز و چسبندگی مابین سخت‌شامه نخاع و ساختمان‌های مجاور می‌باشد. از آنجا که اسکار فیروتیک در ناحیه اپیدورال ثانویه به مهاجرت فیروبولاست‌ها از عضلات صاف‌کننده ستون فقرات است، تلاش‌های مختلفی صورت گرفته تا جداسازی بین سخت‌شامه نخاع و بافت‌های احاطه کننده آن انجام شود.^{۱۰} گفته شده است یک راه برای کاهش میزان فیروز اپیدورال استفاده از مواد سدکننده در خاتمه عمل است تا غشاء دورا را از بافت همبندی در حال بهبود جدا سازد.^۹ قرار دادن ماده واسط با جلوگیری از مهاجرت فیروبولاست‌ها از چسبندگی بین سخت‌شامه نخاع و بافت اسکار جلوگیری خواهد نمود. مواد مختلفی برای این منظور مورد استفاده قرار گرفته است از جمله: ژل Oxiplex/sp،^{۱۹} ژل فوم،^{۳،۱۲،۲۲} غشاء سیلاستیک،^۳ داکرون،^{۱۲} متا-اکریلات،^{۱۲} گرافت استخوانی،^{۱۲} گرافت چربی پایه‌دار،^۷ گرافت چربی آزاد،^۳ کربوکسی متیل سلولز،^{۱۲،۲۹} الاستاز،^{۱۲،۳۳} سدیم هیالورونات،^۳ غشاء Gore-Tex،^{۲۲} Adcone gel،^{۲۲} پولی‌لاکتیک اسید،^{۷،۸} Bone wax،^{۷،۸} لیگمان فلاوم،^۷ ویکریل،^{۸،۳۴} Avitane،^{۸،۱۵} سرجی سل،^۸ هیالورونیک اسید،^۸ Recombinant Tissue Plasminogen Activator، ولی هنوز ماده مناسب برای این منظور یافت نشده و نتایج به‌دست آمده از این مواد متغیر و غیر قانع‌کننده^{۱۱} بوده و یا فقط تاثیر متوسط داشته است.^{۳۰} و به‌طور کلی برای استفاده مورد توافق عموم قرار نگرفته است.^۹ مکانیسم تاثیر سدکننده‌ها و از جمله ژل فوم در فیروز اپیدورال دقیقاً مشخص نیست به‌نظر می‌رسد این صفحات قابلیت جذب سلول‌های التهابی به‌سمت خود و بدور از کانال نخاعی را دارند. مکانیسم دیگر تاثیر مفید این سدکننده‌ها در فیروز اپیدورال ممکن است مربوط به این باشد که این غشاء‌ها می‌توانند التهاب را کاهش دهند. غشاء‌های سدکننده با سد نمودن (Walling off) پاسخ پیش التهابی عضلات

3. Alkalay RN, Kim DH, Urry DW, Xu J, Parker TM, Glazer PA. Prevention of postlaminectomy epidural fibrosis using bioelastic materials. *Spine* 2003; 28: 1659-65.
4. Burton CV, Kirkaldy-Willis WH, Yong-Hing K, Heithoff KB. Causes of failure of surgery on the lumbar spine. *Clin Orthop Relat Res* 1981; 157: 191-9.
5. Fiume D, Sherkat S, Callovi GM, Parziale G, Gazzeri G. Treatment of the failed back surgery syndrome due to lumbo-sacral epidural fibrosis. *Acta Neurochir Suppl* 1995; 64: 116-8.
6. Long DM, Filtzer DL, BenDebba M, Hendler NH. Clinical features of the failed-back syndrome. *J Neurosurg* 1988; 69: 61-71.
7. Bora H, Aykol SV, Akyürek N, Akmansu M, Ataoglu O. Inhibition of epidural scar tissue formation after spinal surgery: external irradiation vs. spinal membrane application. *Int J Radiat Oncol Biol Phys* 2001; 51: 507-13.
8. DiFazio FA, Nichols JB, Pope MH, Frymoyer JW. The use of expanded polytetrafluoroethylene as an interpositional membrane after lumbar laminectomy. *Spine* 1995; 20: 986-91.
9. Rodgers KE, Robertson JT, Espinoza T, Oppelt W, Cortese S, diZerega GS, et al. Reduction of epidural fibrosis in lumbar surgery with Oxiplex adhesion barriers of carboxymethylcellulose and polyethylene oxide. *Spine J* 2003; 3: 277-83.
10. Porchet F, Lombardi D, de Preux J, Pople IK. Inhibition of epidural fibrosis with ADCON-L: effect on clinical outcome one year following re-operation for recurrent lumbar radiculopathy. *Neurol Res* 1999; 21 Suppl 1: 51-60.
11. North RB, Campbell JN, James CS, Conover-Walker MK, Wang H, Piantadosi S, et al. Failed back surgery syndrome: 5-year follow-up in 102 patients undergoing repeated operation. *Neurosurgery* 1991; 28: 685-90.
12. Ross JS, Obuchowski N, Modic MT. MR evaluation of epidural fibrosis: proposed grading system with intra- and inter-observer variability. *Neurol Res* 1999; 21 Suppl 1: 23-6.
13. Benoist M, Ficat C, Baraf P, Cauchoix J. Postoperative lumbar epiduro-arachnoiditis. Diagnostic and therapeutic aspects. *Spine* 1980; 5: 432-6.
14. Pheasant HC, Dyck P. Failed lumbar disc surgery: cause, assessment, treatment. *Clin Orthop Relat Res* 1982; 164: 93-109.
15. Sen O, Gokcel A, Kizilkilic O, Erdogan B, Aydin MV, Sezgin N, et al. The relation between serum levels of osteoprotegerin and postoperative epidural fibrosis in patients who underwent surgery for lumbar disc herniation. *Neurol Res* 2005; 27: 452-5.
16. Gary M, Kumar S. Interlaminar discectomy and selective foraminotomy in lumbar disc herniation. *J Orthop Surg (Hong Kong)* 2001; 9: 15-18.
17. Jenkins A, Deutch H, Patel N, Post K. Complication avoidance in neurosurgery. In: Winn R, editor. *Youmans Neurological Surgery*. 5th ed. Philadelphia: WB Saunders; 2004. p.580.
18. Grane P. The postoperative lumbar spine. A radiological investigation of the lumbar spine after discectomy using MR imaging and CT. *Acta Radiol Suppl* 1998; 414: 1-23.
19. Kim KD, Wang JC, Robertson DP, Brodke DS, Olson EM, Duberg AC, et al. Reduction of radiculopathy and pain with Oxiplex/SP gel after laminectomy, laminotomy, and discectomy: a pilot clinical study. *Spine* 2003; 28: 1080-7.
20. Braverman DL, Slipman CW, Lenrow DA. Using gabapentin to treat failed back surgery syndrome caused by epidural fibrosis: A report of 2 cases. *Arch Phys Med Rehabil* 2001; 82: 691-3.
21. Lladó A, Sologaitua E, Guimerá J, Marín M. Expanded polytetrafluoroethylene membrane for the prevention of peridural fibrosis after spinal surgery: a clinical study. *Eur Spine J* 1999; 8: 144-50.
22. Abitbol JJ, Lincoln TL, Lind BI, Amiel D, Akeson WH, Garfin SR. Preventing postlaminectomy adhesion. A new experimental model. *Spine* 1994; 19: 1809-14.
23. Annertz M, Jönsson B, Strömqvist B, Holtås S. No relationship between epidural fibrosis and sciatica in the lumbar postdiscectomy syndrome. A study with contrast-enhanced magnetic resonance imaging in symptomatic and asymptomatic patients. *Spine* 1995; 20: 449-53.
24. Cervellini P, Curri D, Volpin L, Bernardi L, Pinna V, Benedetti A. Computed tomography of epidural fibrosis after discectomy: a comparison between symptomatic and asymptomatic patients. *Neurosurgery* 1988; 23: 710-3.
25. Lladó A, Guimerá J, Garcia F, Navarro A. Expanded polytetrafluoroethylene membrane for the prevention of peridural fibrosis after spinal surgery: an experimental study. *Eur Spine J* 1999; 8: 138-43.
26. Luukkonen MT. Medial facetectomy in recurrent lumbar nerve root compression. *J Spinal Disord Tech* 2005; 18: 48-51.
27. Davis R. Long-term outcome analysis of 984 surgically treated herniated lumbar discs. *J Neurosurg* 1994; 80: 415-21.
28. Dvorak J, Gauchat M, Valach L. The outcome of surgery for lumbar disc herniation. *Spine* 1998; 13: 1418-22.
29. Ross JS, Robertson JT, Frederickson RC, Petrie JL, Obuchowski N, Modic MT, et al. Association between peridural scar and recurrent radicular pain after lumbar discectomy: magnetic resonance evaluation. ADCON-L European Study Group. *Neurosurgery* 1996; 38: 855-61.
30. Gerszten PC, Moosy JJ, Bahri S, Kalend A, Martínez AJ. Inhibition of peridural fibrosis after laminectomy using low-dose external beam radiation in a rat model. *Neurosurgery* 1999; 44: 597-602.
31. Silvers H, Lewis P, Asch H, Clabeaux D. Lumbar discectomy for recurrent disc herniation. *J Spinal Disord* 1994; 7: 408-19.
32. Brotchi J, Pirotte B, De Witte O, Levivier M. Prevention of epidural fibrosis in a prospective series of 100 primary lumbo-sacral discectomy patients: follow-up and assessment at re-operation. *Neurol Res* 1999; 21 Suppl 1: 47-50.
33. Freedman J, Whitecloud T. Lumbar cauda equine associated with the use of gelfoam. *Spine* 2001; 26: 485-7.
34. Nussbaum C, McDonald J, Baggs R. Use of vicryl (polyglactin 910) mesh to limit epidural scar formation after laminectomy. *J Neurosurg* 1990; 26: 649-54.

The effect of Gel Foam on post laminectomy epidural fibrosis in rabbits

Received: April 14, 2008 Accepted: June 25, 2008

Abstract

Lotfinia I.^{1*}
Kallagee E.¹
Mesgaree M.²
Esmalee H.³

1- Department of neurosurgery,
Tabriz University of Medical
Sciences

2- Drug Applied Research Center,
Tabriz University of Medical
Sciences

3- Department of Pathology, Tabriz
University of Medical Sciences

Background: Epidural fibrosis (EF) is a part of normal physiological tissue response to laminectomy and it may be an important cause of failed back surgery syndrome (FBSS). The objective of this study was to evaluate the effect of using gel foam after laminectomy on reduction of epidural fibrosis.

Methods: In this prospective study forty five rabbits were recruited. The cases undergone bilateral laminectomy at the L4 and L5 lumbar levels under an approved surgical protocol. After eight weeks the rabbits were sacrificed and the spinal segments from L3 to L6 were removed en bloc. The amount of scar tissue at the laminectomy defect was scored. The fibroblast and inflammatory cell counts were also compared between two groups.

Results: In this study 55% of group A rabbits were placed in grade 0 or I, grade II fibrosis could be detected in the remaining 45%. In group B these amounts were 73.7% and 26.3% respectively, which no significant statistical difference could be detected between two arms ($p=0.189$). Comparing the quantity of fibroblasts 40% of group A rabbits were recognized as grade I and the other 60% as grade II and grade I fibrosis was discovered in 42.1% of group B rabbits, while other 57.9% suffered from grade II fibrosis, again no significant statistical difference could be attributed between two arms ($p=0.576$). Also comparing inflammatory cell counts detected in the specimens no significant statistical difference could be detected either ($p=0.465$).

Conclusion: According to this study using gel foam during the laminectomy surgery in rabbits has no obvious effect in reducing post laminectomy epidural fibrosis after eight weeks of follow-up.

Keywords: Gel foam, epidural, fibrosis, laminectomy, rabbit.

* Corresponding author: Dept. of
Neurosurgery, Shohada Hospital, Faculty
of Medicine, Tabriz University of
Medical Sciences, IRAN
Tel: +98-411-3853171
email: Lotfinia.iraaj@gmail.com